



**REABILITAÇÃO PROTÉTICA COM PRÓTESE FIXA ASSOCIADA A PRÓTESE PARCIAL  
 REMOVÍVEL: RELATO DE CASO CLÍNICO**

***PROSTHETIC REHABILITATION WITH FIXED PROSTHESIS ASSOCIATED WITH PARTIAL  
 REMOVABLE PROSTHESIS: CLINICAL CASE REPORT***

***REHABILITACIÓN PROTÉSICA CON PRÓTESIS FIJA ASOCIADA A PRÓTESIS PARCIAL  
 REMOVIBLE: INFORME DE UN CASO CLÍNICO***

Paulo André Batista<sup>1</sup>, Alexandre Conde<sup>2</sup>, Lucas Bozzetti Pigozzi<sup>3</sup>, Mariá Cortina Bellan<sup>4</sup>, Marília Paulus<sup>5</sup>

e3102027

<https://doi.org/10.47820/recima21.v3i10.2027>

PUBLICADO: 10/2022

**RESUMO**

O Edentulismo parcial acomete, ainda hoje, grande parte dos indivíduos no território brasileiro e, infelizmente, essa condição traz inúmeras consequências para a saúde e bem-estar do paciente, sendo o tratamento protético de reabilitação uma solução apropriada para esses casos. Este estudo relata sobre a influência na qualidade de vida do indivíduo quando há a necessidade de reabilitação com prótese parcial fixa e prótese parcial removível, devolvendo estética, saúde e função. Este relato de caso mostra a importância na qualidade de vida do indivíduo pós reabilitação protética, recuperando a função do aparelho estomatognático e devolvendo estética. O estudo relata a experiência de uma paciente de 65 anos, residente em Caxias do Sul-RS, que procurou atendimento odontológico com queixa estética pela ausência de alguns elementos dentários em região superior. Após exame físico, clínico e de imagens, realizou-se o planejamento e posteriormente, a paciente iniciou tratamento protético reabilitador e acompanhamento adequado. O tratamento com o uso da prótese parcial fixa foi fundamental para reestabelecer os requisitos desejados de estética, saúde e função, devolvendo qualidade de vida à paciente.

**PALAVRAS- CHAVE:** Prótese Parcial Fixa. Estética. Oclusão.

**ABSTRACT**

*The partial edentulism affects, still today, a large part of individuals in Brazil and, unfortunately, this condition brings numerous consequences for the health and well-being of the patient, being the prosthetic rehabilitation treatment an appropriate solution for these cases. This study reports on the influence on the individual's quality of life when there is a need for rehabilitation with fixed partial dentures and removable partial dentures, returning aesthetics, health and function. This case report shows the importance of quality of life of the individual after prosthetic rehabilitation, recovering the function of the stomatognathic system and returning aesthetics. The study reports the experience of a 65-year-old patient, living in Caxias do Sul-RS, who sought dental care with an aesthetic complaint due to the absence of some dental elements in the upper region. After physical, clinical and imaging examination, planning was carried out, and subsequently, the patient started prosthetic rehabilitation treatment and adequate follow-up. The treatment with the use of fixed partial dentures was essential*

<sup>1</sup> Aluno do curso de graduação em Odontologia. Centro Universitário da Serra Gaúcha FSG

<sup>2</sup> Doutor em Materiais Dentários, professor do curso de Odontologia do Centro Universitário da Serra Gaúcha FSG

<sup>3</sup> Mestre em Prótese Dentária – Professor do Curso de Graduação em Odontologia – FSG Centro Universitário da Serra Gaúcha – Caxias do Sul/Centro Universitário da Serra Gaúcha FSG

<sup>4</sup> Doutora em Dentística Restauradora – Professora do Curso de Graduação em Odontologia – FSG Centro Universitário da Serra Gaúcha – Caxias do Sul/RS

<sup>5</sup> Doutora em Materiais Dentários – Professora do Curso de Graduação em Odontologia – FSG Centro Universitário da Serra Gaúcha – Caxias do Sul/Centro Universitário da Serra Gaúcha FSG



## RECIMA21 - REVISTA CIENTÍFICA MULTIDISCIPLINAR ISSN 2675-6218

REABILITAÇÃO PROTÉTICA COM PRÓTESE FIXA ASSOCIADA A PRÓTESE PARCIAL REMOVÍVEL: RELATO DE CASO CLÍNICO  
Paulo André Batista, Alexandre Conde, Lucas Bozzetti Pigozzi, Mariá Cortina Bellan, Marília Paulus

*to reestablish the desired aesthetic, health and function requirements, giving the patient back her quality of life.*

**KEYWORDS:** *Fixed Partial Denture. Esthetics. Occlusion.*

### RESUMEN

*El edentulismo parcial afecta, aún hoy, a una gran parte de individuos en Brasil y, lamentablemente, esta condición trae numerosas consecuencias para la salud y el bienestar del paciente, siendo el tratamiento de rehabilitación protésica una solución adecuada para estos casos. Este estudio informa sobre la influencia en la calidad de vida del individuo cuando hay necesidad de rehabilitación con prótesis parcial fija y prótesis parcial removible, devolviendo la estética, la salud y la función. Este informe de caso muestra la importancia de la calidad de vida del individuo tras la rehabilitación protésica, recuperando la función del sistema estomatognático y devolviendo la estética. El estudio relata la experiencia de un paciente de 65 años, residente en Caxias do Sul-RS, que buscó atención odontológica con una queja estética debido a la ausencia de algunos elementos dentales en la región superior. Tras la exploración física, clínica y de imagen, se realizó la planificación y, a continuación, el paciente comenzó el tratamiento de rehabilitación protésica y el seguimiento adecuado. El tratamiento con el uso de prótesis parciales fijas fue esencial para restablecer los requisitos deseados de estética, salud y función, devolviendo la calidad de vida al paciente.*

**PALABRAS CLAVE:** *Dentadura parcial fija. La estética. Oclusión.*

### INTRODUÇÃO

A Odontologia apresenta-se em constante evolução na área da reabilitação estética, utilizando procedimentos menos invasivos, ou seja, mais conservador preservando estrutura dentária sadia quando possível, além de materiais inovadores, buscando devolver ao paciente estética, fonética e função mastigatória<sup>1</sup>. A reabilitação com prótese fixa associada à prótese parcial removível é ainda hoje umas das opções de tratamento indicadas em casos de reabilitação protética, em pacientes parcialmente desdentados<sup>2,3</sup>.

Um correto planejamento é indispensável, uma vez que existem as variações anatômicas, alterações na dimensão vertical de oclusão e a grande expectativa do paciente que constituem uma complexa combinação de inúmeros fatores que resultam na necessidade de uma abordagem multidisciplinar, como exodontias, endodontia, restaurações com resina composta, tratamento periodontal<sup>3,4,5</sup>.

Ressalte-se, ainda que o fator primordial para o sucesso estético e funcional da prótese é a avaliação subjetiva do paciente, ao contrário da questão funcional a qual pode ser analisada de forma apenas objetiva<sup>1,5</sup>. O sucesso do tratamento depende do planejamento inicial, da habilidade do profissional durante a realização dos preparos dentais, respeitando os princípios de preparo, perfil de emergência, bem como a relação entre o cirurgião dentista e o laboratório de prótese, diminuindo assim possíveis falhas e insucessos futuros<sup>6</sup>.

Ainda quando o tratamento reabilitador engloba a Prótese Parcial Removível (PPR) associada, o planejamento deve ser minucioso levando em consideração as expectativas do paciente, devido esse tratamento combinado continuar sendo uma das opções indicadas em pacientes com casos de edentulismo parcial e quando não existe a possibilidade e/ou indicação do



## RECIMA21 - REVISTA CIENTÍFICA MULTIDISCIPLINAR ISSN 2675-6218

REABILITAÇÃO PROTÉTICA COM PRÓTESE FIXA ASSOCIADA A PRÓTESE PARCIAL REMOVÍVEL: RELATO DE CASO CLÍNICO  
Paulo André Batista, Alexandre Conde, Lucas Bozzetti Pigozzi, Mariá Cortina Bellan, Marília Paulus

uso de implantes<sup>4,7</sup>. No entanto, esses procedimentos são contraindicados em casos de ausência de suporte, pacientes com dificuldades motoras já que a prótese parcial removível demanda de maior atenção na higienização<sup>7</sup>.

A exigência pela estética cresce cada vez mais pelos pacientes, desde a procura pela aparência natural, como o reestabelecimento da função e muitas vezes, a reabilitação é realizada através da utilização de coroas metalocerâmicas, utilizadas há décadas, devido sua resistência e biocompatibilidade em especial quando associadas a prótese parcial removível<sup>7,8</sup>. As próteses fixas metalocerâmicas combinam resistência e precisão, sendo compostas por uma infraestrutura metálica que se adapta sobre o preparo do substrato e por uma parte de cerâmica fundida à infraestrutura metálica<sup>7,8</sup>.

As coroas metalocerâmicas, ainda nos dias de hoje, são indicadas para casos de reabilitações devido sua resistência, durabilidade e relativa simplicidade na técnica<sup>9</sup>, entretanto devido a estética pela presença de metal, em alguns casos de próteses em regiões anteriores, opta-se por coroas livres de metal. Mesmo assim, em alguns casos clínicos as coroas metalocerâmicas são confeccionados também em regiões anteriores quando indicadas envolvendo detalhes desde estéticos até funcionais, onde o cirurgião dentista deve estar atento para que as expectativas do paciente, bem como quando essas próteses são combinadas as próteses removíveis<sup>7,9</sup>, associadas ou não aos encaixes.

A importância deste estudo encontra-se na crescente busca por parte de pacientes por diversos tipos de reabilitações dentárias que garantam a volta da estética e função mastigatória. Tendo em vista as diferentes condições clínicas e socioeconômicas dos pacientes, faz-se a oferta de tratamentos diversos, englobando condições diversas da cavidade oral e variadas condições financeiras.<sup>3,9</sup>

Ressalta-se a importância de o cirurgião-dentista oferecer aos pacientes múltiplas modalidades, viáveis de tratamentos que possam atender os objetivos almejados<sup>3</sup>. Isso posto, entende-se que a combinação de tratamentos diversos em um mesmo caso constituir-se-á em alternativa válida visando atingir os resultados desejados e garantir a satisfação do paciente. A busca pelo sorriso e função é hoje uma procura constante nos consultórios odontológicos, sendo este estudo de alta relevância clínica na busca de tratamentos de reabilitação de acordo com as condições de cada paciente<sup>4,5</sup>.

Desse modo, um correto planejamento e execução do tratamento é fator de suma importância na estética final da peça protética, visando um prognóstico satisfatório, assim como o uso combinado de prótese fixa e prótese parcial removível. Desta forma o objetivo desse estudo consiste em considerar as alternativas mais comuns, como as Próteses Fixas associadas as Próteses Parciais Removíveis (PPRs), na reabilitação protética, pontuando a importância do uso na reabilitação oral do paciente parcialmente edêntulo.



## RECIMA21 - REVISTA CIENTÍFICA MULTIDISCIPLINAR ISSN 2675-6218

REABILITAÇÃO PROTÉTICA COM PRÓTESE FIXA ASSOCIADA A PRÓTESE PARCIAL REMOVÍVEL: RELATO DE CASO CLÍNICO  
Paulo André Batista, Alexandre Conde, Lucas Bozzetti Pigozzi, Mariá Cortina Bellan, Marília Paulus

### METODOLOGIA – RELATO DE CASO CLÍNICO

Esse estudo descreve o caso clínico de uma paciente do gênero feminino, 65 anos que compareceu à clínica de prótese do Centro Universitário da Serra Gaúcha – FSG com queixa inicial de reabilitar o dente 24, que se apresentava no exame clínico sem estrutura coronária remanescente e radiograficamente a endodontia satisfatória, consequentemente, indicando pino-núcleo metálico fundido e coroa metalocerâmica para reabilitação protética. Durante o tratamento a paciente relatou interesse em reabilitar também os seis dentes anteriores superiores (13-11,21,22 e 23) os quais apresentavam-se amplamente restaurados e com diferença de cor, além da queixa estética (Figura 1 e 2). Desta forma, após a realização das moldagens e confecção dos modelos de gesso (Figura 3), eles foram encaminhados para a confecção dos elementos provisórios anteriores.

No exame radiográfico, observou-se tratamento endodôntico no dente 11, no qual apresentava-se em boas condições e com a necessidade de uso de um retentor intracanal, devido a destruição coronária buscando aumentar a retenção do material, neste caso optou-se pelo uso de um pino de fibra de vidro, auxiliando na prevenção de possíveis trincas e fraturas. Nas consultas seguintes, foi realizado os preparos dos dentes 13-11,21,22 e 23, 0,5 mm subgingival, por se tratar de coroas metalocerâmicas em região anterior, ou seja, região totalmente estética (Figura 4). Logo, os provisórios foram ajustados e cimentados provisoriamente com cimento de hidróxido de cálcio (Hydro C) (Figura 5).

Na sessão seguinte, após os preparos, realizou-se a moldagem com silicone de adição e fio retrator (Figura 6), o registro interoclusal foi realizado com silicone de adição (leve). Foi enviado para o laboratório para confecção dos *coppings* metálicos. Na consulta seguinte, já com os *coppings* metálicos, foi realizado a prova e ajustes do metal (Figura 7), na qual já foi escolhida a cor da porcelana (corpo: C2 e cervical: C3) e reenviado novamente ao laboratório. As coroas metalocerâmicas (13-11, 21, 22, 23) foram provadas e ajustadas (Figura 8), e após a aprovação da paciente as coroas foram cimentadas com cimento resinoso (seT PP) (Figura 9), satisfazendo as expectativas da paciente. Havendo após a finalização das coroas, a necessidade de reabilitação com prótese parcial removível superior, no entanto devido as condições financeiras, a paciente optou por não realizar a PPR superior no momento.

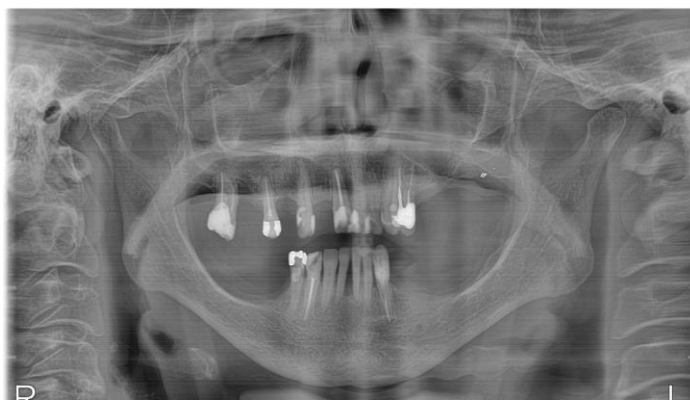


Figura 1 – Radiografia panorâmica



# RECIMA21 - REVISTA CIENTÍFICA MULTIDISCIPLINAR ISSN 2675-6218

REABILITAÇÃO PROTÉTICA COM PRÓTESE FIXA ASSOCIADA A PRÓTESE PARCIAL REMOVÍVEL: RELATO DE CASO CLÍNICO  
Paulo André Batista, Alexandre Conde, Lucas Bozzetti Pigozzi, Mariá Cortina Bellan, Marília Paulus

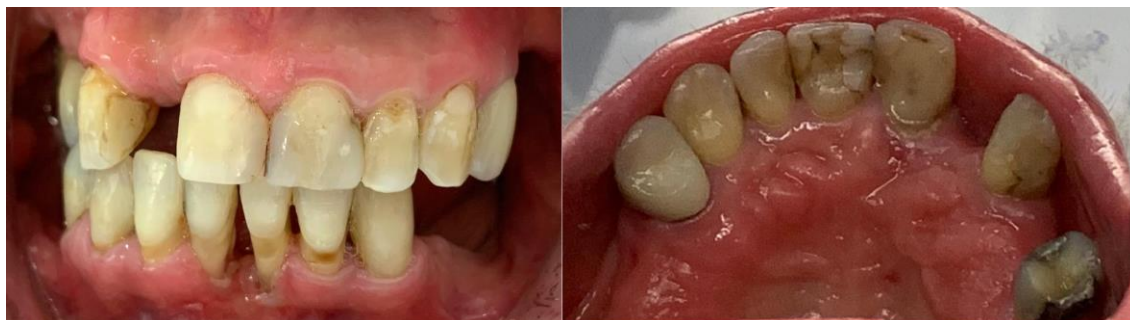

Figura 2 – Fotografia intraoral inicial.

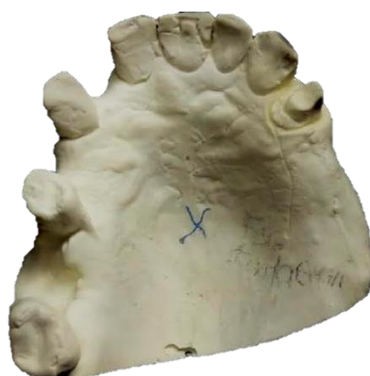

Figura 3 – Modelos de gesso

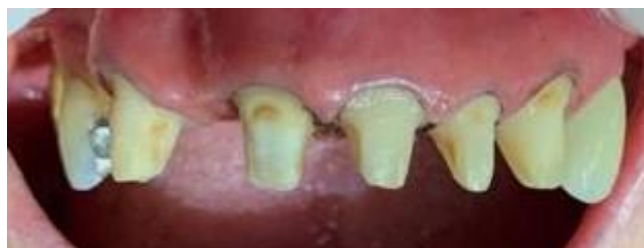

Figura 4 – Preparos

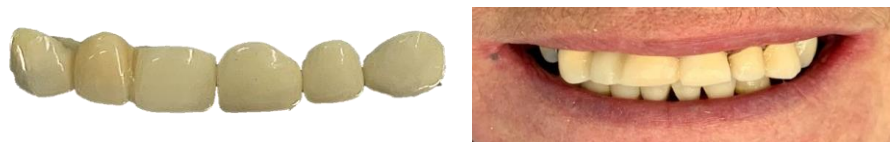

Figura 5: Provisórios

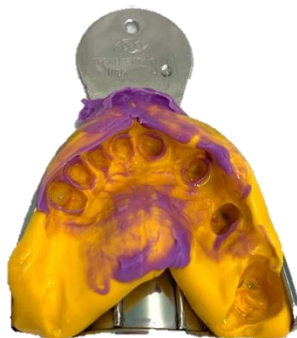

Figura 6: Moldagem com silicone de adição.

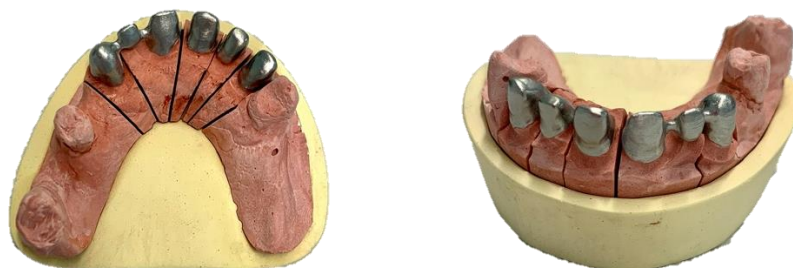


Figura 7 – Modelo de gesso e *troquel* com os *coppings* metálicos para prova.

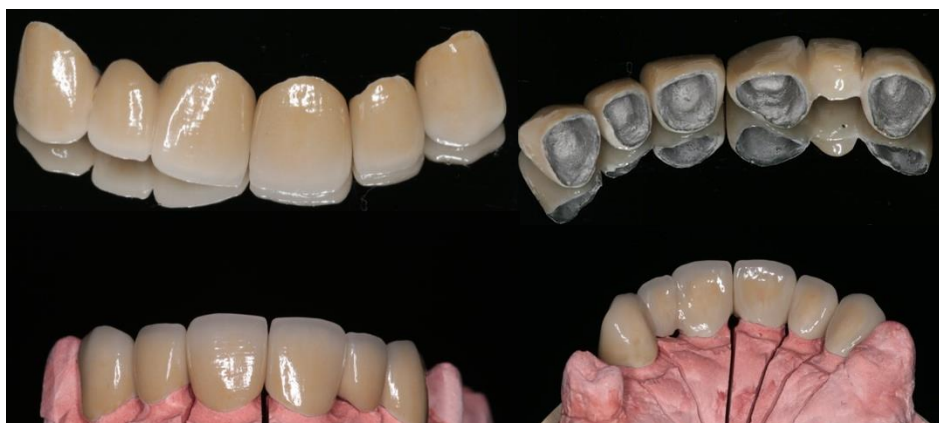
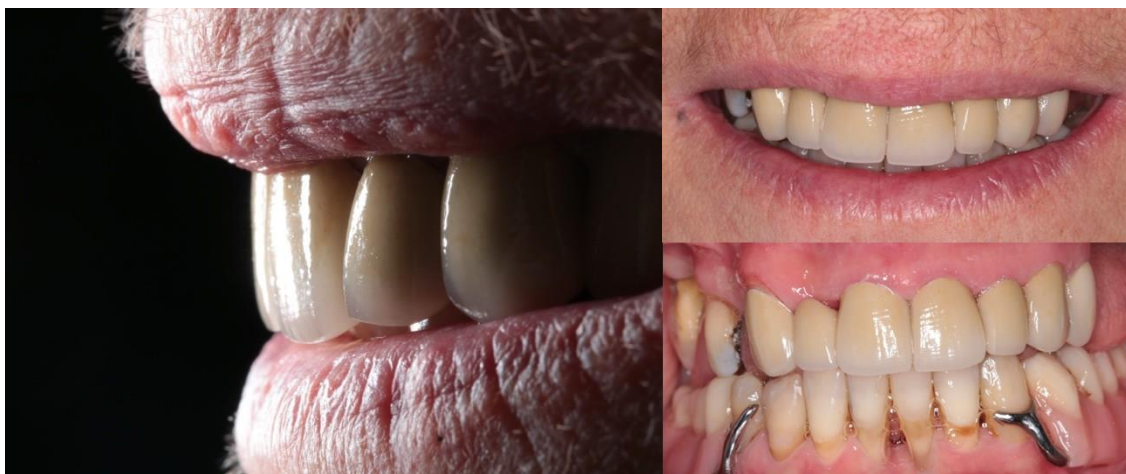
Figura 8 – Coroas metalocerâmicas



## RECIMA21 - REVISTA CIENTÍFICA MULTIDISCIPLINAR ISSN 2675-6218

REABILITAÇÃO PROTÉTICA COM PRÓTESE FIXA ASSOCIADA A PRÓTESE PARCIAL REMOVÍVEL: RELATO DE CASO CLÍNICO  
Paulo André Batista, Alexandre Conde, Lucas Bozzetti Pigozzi, Mariá Cortina Bellan, Marília Paulus



**Figura 9 – Coroas metalocerâmicas cimentadas e fotografia final.**

### DISCUSSÃO

A reabilitação com prótese parcial fixa tem se mostrado, durante anos, um fator positivo na melhora do comportamento dos pacientes, visto que, ao restabelecer a estética, a fonética e a função mastigatória existem uma melhora na convivência social e autoestima dos pacientes<sup>9,10</sup>. Em grande parte dos casos, os pacientes parcialmente edêntulos apresentam-se descontentes com a própria imagem e acabam ausentando-se da convivência com as demais pessoas<sup>2,7,11</sup>.

As próteses fixas metalocerâmicas combinam resistência e precisão, sendo compostas por uma infraestrutura metálica que se adapta sobre o preparo do substrato e por uma parte de cerâmica fundida à infraestrutura metálica<sup>7,8,11</sup> e devido à alta resistência, durabilidade e relativa simplicidade na técnica<sup>9</sup>, é indicada para a reabilitação de alguns casos, especialmente neste caso relatado neste estudo (2019)<sup>4</sup>.

As coroas metalocerâmicas são confeccionados também em regiões anteriores, quando indicadas, envolvendo detalhes imprescindíveis, desde estéticos até funcionais, onde o cirurgião dentista deve estar atento para que as expectativas do paciente, bem como quando essas próteses são combinadas as próteses removíveis<sup>7,8</sup> associadas ou não aos encaixes. Estudos mostram que além das características dos materiais indicados e utilizados nas reabilitações é importante ressaltar o reestabelecimento da guia anterior, fato este considerado fundamental para a obtenção do equilíbrio do sistema neuromuscular e da articulação temporomandibular e garantir a durabilidade e estabilidade do tratamento<sup>7</sup>. Para a adequada reconstrução da guia de desocclusão anterior, deve-se estabelecer o contorno, posição, inclinação e trespasse adequados dos dentes da região<sup>7,12</sup>. A guia considerada ideal é a guia canina, uma vez que os caninos ocupam papel fundamental durante as trajetórias de lateralidade<sup>8,9,10,11,12</sup>.



## RECIMA21 - REVISTA CIENTÍFICA MULTIDISCIPLINAR ISSN 2675-6218

REABILITAÇÃO PROTÉTICA COM PRÓTESE FIXA ASSOCIADA A PRÓTESE PARCIAL REMOVÍVEL: RELATO DE CASO CLÍNICO  
Paulo André Batista, Alexandre Conde, Lucas Bozzetti Pigozzi, Mariá Cortina Bellan, Marília Paulus

Quando em oclusão, os dentes posteriores apresentam toque e os anteriores se mantêm separados, com desocclusão inicial dos dentes anteriores correspondendo à altura funcional dos posteriores<sup>8</sup>. A partir desse momento, os dentes anteriores proporcionam a desocclusão final, estabelecendo a relação de “topo a topo”, o que se manifesta sobre os dentes posteriores como verdadeiro espaço desoclusivo, no fenômeno chamado de mútua proteção<sup>8,9</sup>. Dentes desgastados estabelecem relações oclusais patológicas, afetando áreas do sistema, como as articulações temporomandibulares, ossos, músculos e ligamentos,<sup>2,8</sup> diante destas colocações evidencia-se ainda mais a necessidade de um correto e minucioso planejamento.

Diante da literatura analisada, o tratamento reabilitador com Prótese Parcial Removível (PPR) é uma das opções utilizadas em pacientes com casos de edentulismo parcial, em casos de espaços protéticos amplos, arcos com única ou múltiplas ausências dentárias e pacientes com rebordo ósseo insuficiente para instalação de implante, além do alto custo relacionado aos implantes e próteses fixas, entretanto em alguns planejamentos opta-se pelo uso dos encaixes associados.<sup>2,4,7</sup>

Entretanto, são contraindicadas em casos de ausência de suporte, pacientes com dificuldades motoras<sup>7,11</sup>, uma vez que a PPR necessita de cuidado e atenção na higienização da prótese e do mesmo modo à saúde bucal do paciente. A qualidade de vida do ser humano está associada com a própria satisfação em aspectos físicos, mentais e sociais, englobando, inclusive, em usuários de prótese, a satisfação com a própria reabilitação protética<sup>12,13</sup>.

O uso de próteses em pacientes parcialmente edêntulos melhora significativamente a qualidade de vida, pois aumenta a autoestima dos usuários e permite o seu desenvolvimento na sociedade, além da reconstrução de sua imagem pessoal e social<sup>13</sup>. Para a satisfação do paciente, buscam-se critérios de encaixe, retenção, higienização e estética, com o não aparecimento de grampos metálicos no sorriso<sup>4,12,13</sup>.

### CONSIDERAÇÕES FINAIS

O tratamento com o uso da prótese parcial fixa foi fundamental para reestabelecer os requisitos desejados de estética, saúde e função, devolvendo qualidade de vida à paciente. Este relato de caso mostra a importância na qualidade de vida do indivíduo pós reabilitação protética, recuperando a função do aparelho estomatognático e devolvendo estética para o paciente.

### REFERÊNCIAS

1. kao CMS et al. Visagismo na odontologia: a personalização do sorriso. Revista Odontológica de Araçatuba. 2014 Jul-Dez;35(2):67-70.
2. Silva ET, Oliveira RTD, Leles CR. O edentulismo no Brasil: epidemiologia, rede assistencial e produção de próteses pelo Sistema Único de Saúde. Tempus, actas de saúde colet, Brasília. 2015;9(3):121-134.
3. Jorge TM et al. Relação entre perdas dentárias e queixas de mastigação, deglutição e fala em indivíduos adultos. Rev CEFAC. 2009;11(Supl3):391-397.





## RECIMA21 - REVISTA CIENTÍFICA MULTIDISCIPLINAR ISSN 2675-6218

REABILITAÇÃO PROTÉTICA COM PRÓTESE FIXA ASSOCIADA A PRÓTESE PARCIAL REMOVÍVEL: RELATO DE CASO CLÍNICO  
Paulo André Batista, Alexandre Conde, Lucas Bozzetti Pigozzi, Mariá Cortina Bellan, Marília Paulus

4. Brunetto JL et al., Reabilitação estética anterior associando prótese metalocerâmica e prótese fixa metal-free: relato de caso. Arch Health Invest. 2019;8(1):13-19.
5. Shiratori LN et al. Estética em Prótese Dentária. Revista de Odontologia da Universidade Cidade de São Paulo. 2011 Maio-ago.;23(2):154-156.
6. Padoim K, Solda C. A importância do perfil emergencial em prótese fixa: revisão de literatura e relato de caso. Journal of Oral Investigations. 2018 Jul-Dez;7(2):79-88.
7. Silva MCVS et. al. Reabilitação oclusal com prótese parcial removível provisória tipo “overlay” – Relato de caso. Revista Brasileira de Ciências da Saúde. 2011;15(4):455-460.
8. Morandi LB, Neto SBR. Reabilitação oral: prótese fixa metalocerâmica anterior inferior com reconstrução de guia. Relato de caso clínico. Arquivo Brasileiro de Odontologia. 2007;3(1):38-43.
9. Mattos CMA et al. Coroas metalocerâmicas: passado, presente e futuro. Revista ABO Nacional. 2004;12(2):111-5.
10. Probst LF et al. Factors associated with feelings arising from total tooth loss and expectations of denture replacement in adults and elderly. Cad. saúde colet., Rio de Janeiro. Set 2016;24(3):347-354.
11. Carvalho CD et al. Prótese bucomaxilofacial: a Odontologia além da boca. ArchHealth Invest. 2019;8(6):322-328.
12. Matsumoto W et al. O papel funcional da guia anterior na reabilitação oral. Revista Brasileira de Odontologia 1996;53(4):2-5.
13. Sugio CYC et al. Considerações sobre os tipos de próteses parciais removíveis e seu impacto na qualidade de vida. Revista Odontológica de Araçatuba. 2019 Maio-Ago;40(2):15-21.