



A IMPORTÂNCIA DA TÉCNICA PET/CT NO PROGNÓSTICO DO CÂNCER DE PRÓSTATA

THE IMPORTANCE OF THE PET/CT TECHNIQUE IN THE PROGNOSIS OF PROSTATE CANCER

LA IMPORTANCIA DE LA TÉCNICA PET/CT EN EL PRONÓSTICO DEL CÁNCER DE PRÓSTATA

Diogo Cauã Marinho da Silva¹, Ivan da Silva Borges de Gusmão², Eduarda Maria da Silva Paz³, Mércia Maria da Silva⁴, Guilherme Ryan de Santana de Paula⁵

e422663

<https://doi.org/10.47820/recima21.v4i2.2663>

PUBLICADO: 02/2023

RESUMO

Introdução: O câncer de próstata (CP), com exceção das neoplasias de pele não melanoma, corresponde ao mais recorrente em homens no Brasil. **Objetivo:** demonstrar a eficácia da técnica PET/CT como exame complementar no rastreamento do câncer de próstata. Apresentar o benefício dos exames de imagem para uma melhor escolha das técnicas de tratamento. **Métodos:** uma revisão de literatura fundamentada em trabalhos publicados até o ano de 2022. Para essa finalidade, foram feitas pesquisas nas bases de dados Google Acadêmico e Scielo utilizando descritores como: Câncer, Câncer de próstata, Técnica PET/CT, Densidade de PSA, Medicina Nuclear. **Resultados:** foram selecionados 13 artigos, teses, relatos de experiência e trabalhos de conclusão de curso para fundamentar referências retóricas no tocante ao tema. A leitura dos artigos permitiu compreender que pacientes diagnosticados com CP em estágio inicial, submetidos a tratamentos curativos, não apresentam sintomas relacionadas ao tumor maligno. Deste modo, os sinais da neoplasia aparecerão quando a região estiver altamente acometida ou desenvolvendo o estágio metastático da doença. Em alguns casos, a neoplasia prostática é identificada através do toque retal, independente dos níveis de PSA (Antígeno Prostático Específico). **Considerações:** O uso da técnica PET/CT, como um exame complementar de rastreamento, mostrou-se imprescindível e eficaz, uma vez que utiliza ferramentas da medicina nuclear (PET) e da radiologia (CT), entregando uma precisão anatômica e fisiológica em um único exame. Dispensando assim, a utilização de técnicas mais invasivas, demoradas e com um alto custo.

PALAVRAS-CHAVE: Câncer. Câncer de próstata. Densidade de PSA. Técnica PET/CT. Medicina Nuclear.

ABSTRACT

Introduction: Prostate cancer (PC), with the exception of non-melanoma skin neoplasms, corresponds to the most recurrent in men in Brazil. **Objective:** to demonstrate the effectiveness of the PET/CT technique as a complementary exam in the screening of prostate cancer. To present the benefit of imaging exams for a better choice of treatment techniques. **Methods:** a literature review based on works published until the year 2022. For this purpose, searches were carried out in the Google Scholar and Scielo databases using descriptors such as: Cancer, Prostate cancer, PET/CT technique, PSA density, Nuclear medicine. **Results:** 13 articles, theses, experience reports and course completion papers were selected to support rhetorical references regarding the theme. Reading the articles allowed us to understand that patients diagnosed with PC in an early stage, submitted to curative treatments, do not present symptoms related to the malignant tumor. Thus, the signs of neoplasia will appear when the region is highly affected or developing the metastatic stage of the disease. In some cases, prostate cancer is identified through digital rectal examination, regardless of PSA (Prostate Specific Antigen) levels. **Considerations:** The use of the PET/CT technique as a complementary screening test proved to be essential and effective, since it uses nuclear medicine

¹ Tecnólogo em radiologia em formação pelo Centro Universitário Brasileiro - UNIBRA.

² Graduado em Radiologia - Tecnólogo em Radiologia pelo Centro Universitário Brasileiro (UNIBRA).

³ Acadêmica de Tecnologia em Radiologia pelo Centro Universitário Brasileiro (UNIBRA).

⁴ Tecnóloga em Radiologia em formação pelo Centro Universitário Brasileiro (UNIBRA).

⁵ Tecnólogo em Radiologia pelo Centro Universitário Brasileiro (UNIBRA).



RECIMA21 - REVISTA CIENTÍFICA MULTIDISCIPLINAR ISSN 2675-6218

A IMPORTÂNCIA DA TÉCNICA PET/CT NO PROGNÓSTICO DO CÂNCER DE PRÓSTATA
Diogo Cauã Marinho da Silva, Ivan da Silva Borges de Gusmão, Eduarda Maria da Silva Paz,
Mércia Maria da Silva, Guilherme Ryan de Santana de Paula

(PET) and radiology (CT) tools, delivering anatomical and physiological precision in a single exam. Dispensing with the use of more invasive, time-consuming and costly techniques.

KEYWORDS: Cancer. Prostate Cancer. PSA Density. PET/CT Technique. Nuclear Medicine.

RESUMEN

Introducción: El cáncer de próstata (CP), con excepción de las neoplasias cutáneas no melanoma, corresponde a las más recurrentes en hombres en Brasil. Objetivo: demostrar la efectividad de la técnica PET/CT como examen complementario en el tamizaje del cáncer de próstata. Presentar el beneficio de los exámenes de imagen para una mejor elección de las técnicas de tratamiento. Métodos: revisión de literatura basada en trabajos publicados hasta el año 2022. Para ello se realizaron búsquedas en las bases de datos Google Scholar y Scielo utilizando descriptores como: Cáncer, Cáncer de próstata, Técnica PET/CT, Densidad de PSA, Medicina nuclear. Resultados: 13 artículos, tesis, relatos de experiencia y trabajos de finalización de curso fueron seleccionados para sustentar referencias retóricas sobre el tema. La lectura de los artículos permitió comprender que los pacientes diagnosticados de CP en etapa temprana, sometidos a tratamientos curativos, no presentan síntomas relacionados con el tumor maligno. Así, los signos de neoplasia aparecerán cuando la región esté muy afectada o desarrolle la etapa metastásica de la enfermedad. En algunos casos, el cáncer de próstata se identifica a través del tacto rectal, independientemente de los niveles de PSA (antígeno prostático específico). Consideraciones: El uso de la técnica PET/CT como prueba complementaria de tamizaje demostró ser fundamental y eficaz, ya que utiliza herramientas de medicina nuclear (PET) y radiología (CT), entregando precisión anatómica y fisiológica en un solo examen. Prescindir del uso de técnicas más invasivas, lentas y costosas.

PALABRAS CLAVE: Cáncer. Cáncer de próstata. Densidad de PSA. Técnica PET/TC. Medicina Nuclear.

1. INTRODUÇÃO

O câncer de próstata (CP), com exceção das neoplasias de pele não melanoma, corresponde ao mais recorrente em homens no Brasil. De acordo com o INCA (2022), câncer é o nome dado ao agrupamento de mais de 100 doenças que apresentam em suas características, o desenvolvimento de células defeituosas que têm a capacidade de migrar para tecidos saudáveis de outras regiões do corpo. Tal divisão célere tende a ser agressiva e causar o último estágio da doença, que é a metástase, fase em que o tumor se espalha para tecidos adjacentes.

O estudo de Damião *et al.*, (2015) afirma que o principal fator de risco especificado para manifestar o câncer de próstata é a idade. Cerca de 62% dos registros confirmados são em indivíduos do sexo masculino de 65 anos ou mais. Com a ascensão da expectativa de vida mundial, espera-se um aumento significativo nos registros de novos casos da doença. Aspectos dietéticos, bem como a qualidade de vida adotada pelo indivíduo, influenciam no aparecimento da neoplasia.

Atualmente, Vargas *et al.*, (2018) determinou uma crescente alta na utilização do PET/CT (PET – Tomografia por Emissão de Pósitron e CT – Tomografia Computadorizada) como instrumento de identificação da doença, expondo a relevância dessa ferramenta de detecção precoce de células defeituosas no corpo humano. Nesse método, há a obtenção de informações anatômicas e funcionais através da combinação de técnicas da medicina nuclear (PET) e da radiologia (CT) de um tecido específico em apenas uma imagem.



RECIMA21 - REVISTA CIENTÍFICA MULTIDISCIPLINAR ISSN 2675-6218

A IMPORTÂNCIA DA TÉCNICA PET/CT NO PROGNÓSTICO DO CÂNCER DE PRÓSTATA
Diogo Cauã Marinho da Silva, Ivan da Silva Borges de Gusmão, Eduarda Maria da Silva Paz,
Mércia Maria da Silva, Guilherme Ryan de Santana de Paula

O trabalho pretende demonstrar a eficácia da técnica PET/CT como exame complementar no rastreamento do câncer de próstata. Apresentar o benefício dos exames de imagem para uma melhor escolha das técnicas de tratamento, assim como expor a relevância da medicina nuclear no prognóstico da saúde do homem.

2. MATERIAIS E MÉTODOS

O trabalho tratou-se de uma revisão de literatura fundamentada em trabalhos publicados até o ano de 2022. Para essa finalidade, foram feitas pesquisas nas bases de dados Google Acadêmico e Scielo utilizando descritores como: Câncer, Câncer de próstata, Técnica PET/CT, Densidade de PSA, Medicina Nuclear, com o intuito de responder à pergunta norteadora: “De que forma a técnica PET/CT se torna importante no prognóstico do câncer de próstata?”.

3. RESULTADOS

A busca pelos descritores nas bases de dados mencionadas acima, permitiu a coleta de vários trabalhos. Dos disponíveis, foram selecionados 13 artigos, teses, relatos de experiência e TCCs para fundamentar referências retóricas no tocante ao tema.

4. DIAGNOSTICANDO O CÂNCER DE PRÓSTATA

O câncer de próstata é frequentemente recorrente no público idoso. Somente 2% dos casos podem ser vistos em homens com menos de 50 anos. Além da idade, fatores dietéticos influenciam consideravelmente no aparecimento do tumor, bem como o consumo excessivo de industrializados e embutidos, negligenciando uma alimentação saudável e rica em nutrientes de origem natural.

Vale ressaltar que, o estilo de vida adotado pelo homem durante sua juventude possui grande domínio sobre a qualidade de vida na terceira idade, o tabagismo, o alcoolismo, uma dieta rica em gorduras e açúcares, sedentarismo e comorbidades, além da herança genética, aumentam as chances de displasias (SARRIS *et al.*, 2018).

Segundo o estudo de Damião *et al.*, (2015) pacientes diagnosticados com CP em estágio inicial, submetidos a tratamentos curativos, não apresentam sintomas relacionadas ao tumor maligno. Destarte, os sinais da neoplasia aparecerão quando a região estiver altamente acometida ou desenvolvendo o estágio metastático da doença. Diante disso, a prevenção se torna um meio eficaz na identificação inicial dos desarranjos celulares, permitindo melhores respostas às intervenções.

O toque retal, comumente realizado por um médico urologista, com a finalidade de analisar tamanho, forma e possíveis deficiências, apesar do incômodo e do acanhamento, em conjunto com a ultrassonografia transretal (USGTR), corresponde a um importante instrumento no diagnóstico e alojamento do câncer de próstata, considerando que aproximadamente 80% dos carcinomas se encontram na região periférica da glândula prostática. Em mais ou menos 18% dos pacientes, o CP é identificado através do toque retal, independente dos níveis de PSA (Antígeno Prostático Específico).



RECIMA21 - REVISTA CIENTÍFICA MULTIDISCIPLINAR ISSN 2675-6218

A IMPORTÂNCIA DA TÉCNICA PET/CT NO PROGNÓSTICO DO CÂNCER DE PRÓSTATA
Diogo Cauã Marinho da Silva, Ivan da Silva Borges de Gusmão, Eduarda Maria da Silva Paz,
Mércia Maria da Silva, Guilherme Ryan de Santana de Paula

Em conformidade com o estudo de Sousa *et al.*, (2021) o PSA é um marcador tumoral muito utilizado atualmente, podendo ser encontrado em concentrações menores no sangue do que no sêmen de alta receptividade para câncer de próstata, importante para a detecção de níveis desregulados em cerca de 84% dos homens acometidos pelo tumor.

A alta do antígeno não é exclusiva dos carcinomas prostáticos, sofrendo variações elevadas com outras condições fisiológicas ou metabólicas, como a prostatite. Diante da estimativa do PSA, a média é de 2,5 ng/ml e de 4,0 ng/ml para indivíduos do sexo masculino com menos de 60 anos e mais de 60 anos, nessa devida ordem. Doses acima destas são consideradas alteradas e, conforme a *American Cancer Society*, quando os níveis excedem 4 e 10 ng/mL há 25% de probabilidade de tumor, sendo indicado biópsia prostática e 50% quando ultrapassam 10 ng/mL ². Diante da importância do PSA no rastreio e diagnóstico, ele ainda permite a classificação em baixo, médio e alto risco e acompanhar o prognóstico do paciente às técnicas curativas, após realização de cirurgia, exames de medicina nuclear, braquiterapia ou estudos de recidiva da doença.

5. MEDICINA NUCLEAR

A medicina nuclear é uma especialidade médica que utiliza radiofármacos (radioisótopos isolados ou marcados) para fins terapêuticos e/ou diagnósticos de diversas patologias, possibilitando uma avaliação fisiológica de determinadas regiões do corpo humano, sendo elas saudáveis ou não, e o reconhecimento precoce de displasias com caráter carcinogênico através de imagens geradas por sinalização molecular pela emissão de radiação ionizante captada externamente por detectores específicos que, devido ao processo de detecção, são chamadas de cintilografias (ROBILOTTA, 2006).

Os radionuclídeos são comumente administrados nos pacientes de maneira intravenosa, entretanto, a depender do caso, é possível realizar outros tipos de injeções, como intraperitoneal, intra-arterial, subdérmica, pela inalação de algum gás radioativo ou até mesmo pelo trato gastrointestinal. Após a administração, o trajeto e a velocidade de absorção dependerão do tipo do radiofármaco, da via que foi ingerido e da afinidade biológica com o organismo do indivíduo. Em alguns casos, tecidos e sistemas podem apresentar uma maior captação dos radioisótopos (p. ex., alta absorção de fluorodesoxiglicose [FDG] em células oncogênicas) de grande importância clínica, sendo denominadas de hipercaptantes (ponto quente – *hot spot*), ou a ausência de captação (p. ex., ausência de sestamibi-^{99m}Tc no miocárdio infartado) se classificando como hipocaptantes (ponto frio – *cold spot*). Em outras situações, a velocidade de captação pode se tornar principal propriedade a ser estudada (ZIESSMAN *et al.*, 2014).

As imagens são obtidas através da sensibilização de cristais que, por sua vez, têm a função de absorver e converter a radiação gama (γ), proveniente do paciente, em luz. Entretanto, estes cristais podem ser encontrados em câmaras de cintilação, denominadas também de gama-câmara. A cintilografia tem como propósito gerar imagens bidimensionais e planas, contudo, é possível obter



RECIMA21 - REVISTA CIENTÍFICA MULTIDISCIPLINAR ISSN 2675-6218

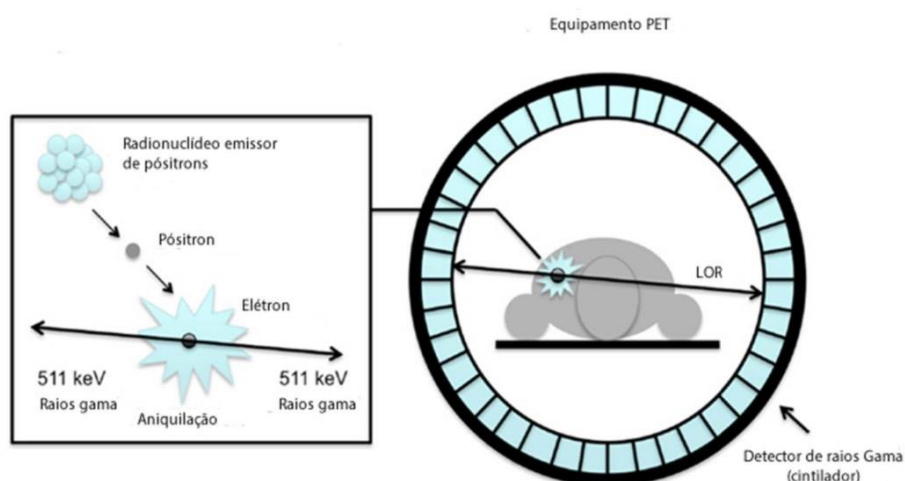
A IMPORTÂNCIA DA TÉCNICA PET/CT NO PROGNÓSTICO DO CÂNCER DE PRÓSTATA
Diogo Cauã Marinho da Silva, Ivan da Silva Borges de Gusmão, Eduarda Maria da Silva Paz,
Mércia Maria da Silva, Guilherme Ryan de Santana de Paula

imagens em três dimensões, com a técnica SPECT (do inglês, *single photon emission computed tomography* – tomografia computadorizada por emissão de fóton único) e PET (também do inglês, *positron emission tomography* – tomografia por emissão de pósitron). Há duas formas de obtenção de imagem na câmara SPECT: a planar e a tomográfica. A planar, contempla a visualização de uma única projeção do radiofármaco no paciente, enquanto a tomográfica consiste numa sequência de imagens obtidas com os detectores em diferentes posições (FERREIRA *et al.*, 2022).

6. A TÉCNICA PET/CT

PET/CT é uma técnica que utiliza marcadores radioativos que emitem pósitrons (antipartícula dos elétrons). Os pósitrons são emitidos quando um átomo tem um alto número de prótons, tornando-os instáveis. Buscando estabilizar-se, os prótons são convertidos em nêutrons, emitindo antineutrinos e partículas chamadas pósitrons. Logo após a emissão, há a interação da antimatéria com um elétron livre, aniquilando-se e produzindo pares de raios gama de 511 KeV que seguem direções opostas. Desse modo, o detector de cintilação é colocado na frente da fonte emissora de pósitron. Esse processo resulta no rastreamento do evento de coincidência, que consegue localizar o evento de aniquilação em algum lugar ao longo da linha de resposta (LOR) conectando os dois detectores. Nos equipamentos de PET existem centenas de pontos detectores no formato de anel em volta do paciente, os fótons que não possuem a mesma energia serão descartados pelo sistema de detecção, pois não terão utilidade no processo de formação da imagem (MENEZES, 2015). Este processo de detecção pode ser compreendido através da FIG.1.

FIGURA 1. Representação da emissão à detecção de fótons pelos cristais cintiladores em equipamentos de PET/CT.



FONTE: (SILVA *et al.*, 2019.)



RECIMA21 - REVISTA CIENTÍFICA MULTIDISCIPLINAR ISSN 2675-6218

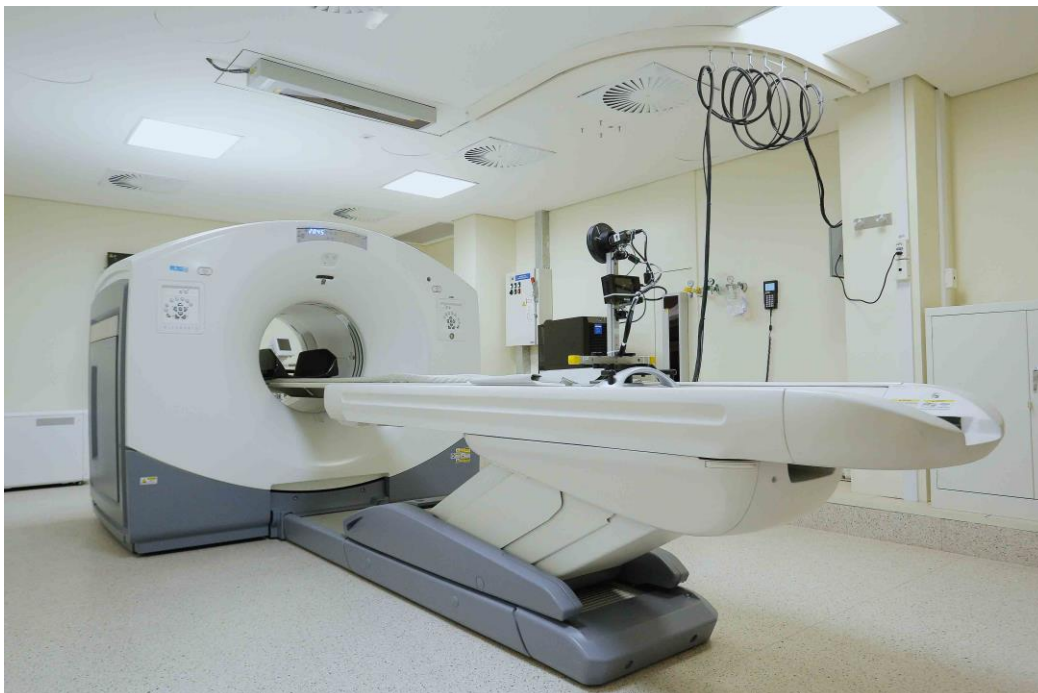A IMPORTÂNCIA DA TÉCNICA PET/CT NO PROGNÓSTICO DO CÂNCER DE PRÓSTATA
Diogo Cauã Marinho da Silva, Ivan da Silva Borges de Gusmão, Eduarda Maria da Silva Paz,
Mércia Maria da Silva, Guilherme Ryan de Santana de Paula

Existem radioisótopos que emitem pósitrons, como Flúor-18 Fluorodesoxiglicose (18F- FDG), que contém meia-vida física de 110 minutos e possui grande relevância para a medicina. O FDG é semelhante a glicose e possui uma captação celular equivalente, entretanto é metabolizado na célula após a fosforilação das enzimas de FDG-6-fosfato. Devido a isso, o FDG pode ser usado para quantificar a metabolização da glicose, tendo em vista que as células neoplásicas costumam metabolizar muito mais glicose do que células normais (CAMARGO, 2005).

PET/CT representa o que há de mais moderno em tomografia por emissão de pósitron (FIG. 2), substituindo equipamentos que antes eram apenas PET e não tinham TC (tomografia computadorizada) acoplada. O PET, especialmente PET/CT, revolucionou o campo da oncologia podendo ser utilizado para distinguir tumores malignos e benignos em termos de estadiamento, detecção de recorrência, avaliação precoce ou tardia da resposta ao tratamento, determinação do prognóstico e alterações no manejo clínico de pacientes com vários tipos de neoplasias malignas (LEVY *et al.*, 2019).

As recomendações para o exame PET/CT na glândula prostática incluem: “ a avaliação de recidiva bioquímica (quando os níveis de PSA encontram-se acima de 0,5 ng/mL após prostatectomia radical ou acima de 2,0 ng/mL após radioterapia pélvica), diagnóstico inicial quando o exame de ressonância magnética não é esclarecedor, estadiamento inicial (antes do tratamento primário) em pacientes de alto risco (por exemplo PSA > 20 ng/mL; Gleason > 7) e no planejamento de radioterapia.” (ONCOFISIO, 2018).

FIGURA 2. MÁQUINA DE PET/CT



FONTE: Disponível em: < <https://www.hospitalmoinhos.org.br/institucional/servicos/medicina-nuclear> >
Acesso em: 10/01/2023.

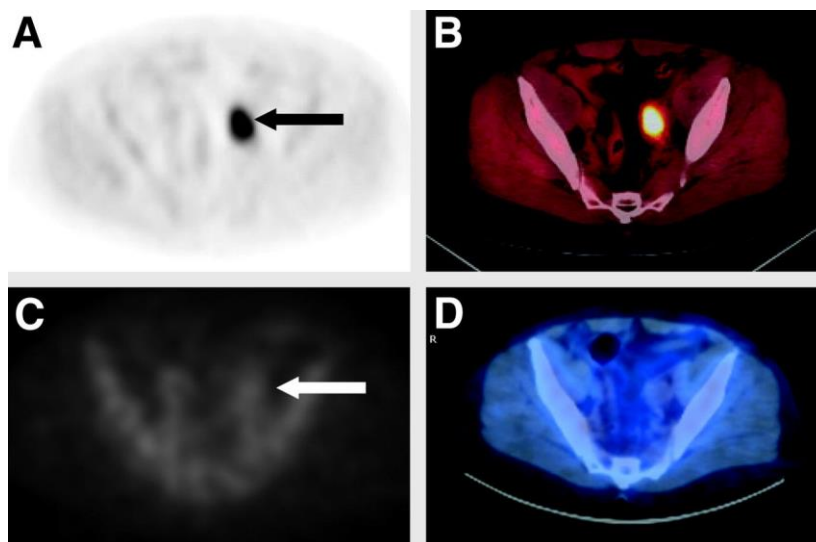


RECIMA21 - REVISTA CIENTÍFICA MULTIDISCIPLINAR ISSN 2675-6218

A IMPORTÂNCIA DA TÉCNICA PET/CT NO PROGNÓSTICO DO CÂNCER DE PRÓSTATA
Diogo Cauã Marinho da Silva, Ivan da Silva Borges de Gusmão, Eduarda Maria da Silva Paz,
Mércia Maria da Silva, Guilherme Ryan de Santana de Paula

O exame consiste na administração intravenosa de glicose marcada a um radionuclídeo, que possui pequenas doses de radiação, pela facilidade de absorção do radiofármaco por células tumorais. As imagens de PET-CT aparecerão com pontos hipercaptantes (FIG.3), borrões brilhantes, nas regiões tumorais. Em contraste com outros exames de imagem, a técnica expôs ótimos resultados na localização de metástases, onde em literaturas, a tomografia computadorizada (TC) de forma isolada apresentou receptividade de 25 a 70%, enquanto para a ressonância magnética (RM) 75 a 78%, quando estes estão associados a um procedimento invasivo que consiste na aspiração de linfonodos por uma agulha fina. O recorrente aumento da complexa biologia molecular tumoral influencia na imagem molecular e no desenvolvimento do exame PET/CT como ferramenta de rastreo, contribuindo no diagnóstico precoce e na avaliação de todas as fases clínicas do câncer de próstata e sua agressão ao organismo do paciente (SANTANA *et al.*, 2019).

FIGURA 3. IMAGENS DO EXAME DE PET-CT



FONTE: Disponível em: < <https://jnm.snmiournals.org/content/54/10/1685.full> > Acessado em:
10/01/2023.

O estudo de Silva (2021) demonstra que os incontroversos benefícios são preciosos na clínica oncológica, assim como em qualquer âmbito de diagnóstico relacionado com o rastreo e o tratamento do câncer. A integração de anatomia e fisiologia em função de um *hardware* tem sido umas das principais evoluções da imagem em medicina nuclear, fazendo com que seja rotineiro a utilização desta modalidade de exame complementar para um rastreo mais preciso do CP. Além dos custos extras, a economia também é um fator associado ao PET-CT, considerando que se evita as solicitações de exames de imagens complementares ou realização de procedimentos invasivos, induzindo os clínicos a escolher melhores técnicas intervencionistas.



RECIMA21 - REVISTA CIENTÍFICA MULTIDISCIPLINAR ISSN 2675-6218

A IMPORTÂNCIA DA TÉCNICA PET/CT NO PROGNÓSTICO DO CÂNCER DE PRÓSTATA
Diogo Cauã Marinho da Silva, Ivan da Silva Borges de Gusmão, Eduarda Maria da Silva Paz,
Mércia Maria da Silva, Guilherme Ryan de Santana de Paula

7. CONSIDERAÇÕES

O câncer de próstata é o segundo mais incidente no Brasil, principalmente para o público idoso. Aspectos ligados com o estilo de vida, tais como: alimentação e sedentarismo, podem influenciar no aparecimento da neoplasia. Entretanto, a escolha por uma vida saudável associada à prevenção é um método eficaz na diminuição da probabilidade de desenvolvimento da doença e/ou diagnóstico precoce, considerando que indivíduos em estágios iniciais são assintomáticos.

Por esse motivo, o toque retal, a USGTR e a verificação dos níveis de PSA são os meios mais eficazes na suspeita de um carcinoma na glândula prostática. O uso da técnica PET/CT como um exame complementar de rastreamento mostrou-se imprescindível e eficaz, uma vez que utiliza ferramentas da medicina nuclear (PET) e da radiologia (CT), entregando uma precisão anatômica e fisiológica em um único exame, dispensando assim, a utilização de técnicas mais invasivas, demoradas e com um alto custo.

REFERÊNCIAS

BRASIL, M. S. **O que é câncer?**. Brasília: INCA, 2022. Disponível em: <https://www.gov.br/inca/pt-br/assuntos/cancer/o-que-e-cancer> Acessado em: 01 dez. 2022

CAMARGO, Edwaldo E. Experiência inicial com PET/CT. **Radiologia Brasileira**, v. 38, 2005.

DA SILVA FERREIRA, René Victor; DA SILVA, Marilú Gomes Netto Monte. **Estudo para a Substituição de uma Gama-Câmara**. [S. l.: s. n.], 2022.

DA SILVA, Raimundo Fagner Mendes. A eficácia da técnica PET/CT na determinação precoce do câncer: uma revisão integrativa da literatura/Effectiveness of the PET/CT technique in early cancer determination: an integrative literature review. **Brazilian Journal of Development**, v. 7, n. 7, p. 66480-66499, 2021.

DAMIÃO, Ronaldo et al. Câncer de próstata. **Revista Hospital Universitário Pedro Ernesto**, v. 14, 2015.

DE SOUSA, Maria Júlia Alves; PUJATTI, Sylvia Loures Vale; DE FARIA, Iwens Moreira. Comparação de dados de PSA e resultados da biópsia no diagnóstico do câncer de próstata, obtidos em Itaúna (MG), no período de 2002. **Brazilian Journal of Health Review**, v. 4, n. 4, p. 14956-14970, 2021

LEVY, Caio de Souza et al. PET/CT com 18 F-FDG como ferramenta de avaliação do desenvolvimento de carcinoma hepatocelular secundário a doença hepática gordurosa não alcoólica em modelo experimental. **Arquivos de Gastroenterologia**, v. 56, p. 45-50, 2019.

MENEZES, Vinícius de Oliveira. **Otimização de protocolo de PET/CT oncológico com FDG-F18 baseado na análise de multiparâmetros**. 2015. Tese (Doutorado) – Universidade Federal da Bahia, Salvador, 2015.

ONCOFISIO. **Avanços no Diagnóstico do Câncer de Próstata**. São Paulo: Oncofisio, 2018. Disponível em: <https://oncofisio.com.br/artigo/avancos-no-diagnostico-do-cancer-de-prostata>. Acesso em: 10/01/2023.



RECIMA21 - REVISTA CIENTÍFICA MULTIDISCIPLINAR ISSN 2675-6218

A IMPORTÂNCIA DA TÉCNICA PET/CT NO PROGNÓSTICO DO CÂNCER DE PRÓSTATA
Diogo Cauã Marinho da Silva, Ivan da Silva Borges de Gusmão, Eduarda Maria da Silva Paz,
Mércia Maria da Silva, Guilherme Ryan de Santana de Paula

ROBILOTTA, Cecil Chow. Tomografia por emissão de pósitrons: uma nova modalidade na medicina nuclear brasileira. **Revista Pan-Americana de Saúde Pública**, v. 20, p. 134-142, 2006.

SANTANA, V. G. F.; FORTINI, A. R. **Câncer de próstata: avaliação das estratégias de diagnóstico e monitoramento.** [S. l.: s. n.], 2019.

SARRIS, Andrey Biff et al. Câncer de próstata: uma breve revisão atualizada. **Visão Acadêmica**, v. 19, n. 1, 2018.

VARGAS, L. C. B.; COSTA, J. J. S.; OLIVEIRA, J. A.; GAVAZZA, S.; OLIVEIRA, C. L.; CARDOSO, D. O.; MORALES, R. K. Determinação de doses equivalentes em diagnósticos médicos utilizando a técnica de PET/CT. *Revista Militar De Ciência E Tecnologia*, v. 35, n. 4, 2019. Disponível em: <http://ebrevistas.eb.mil.br/CT/article/view/2812>.

ZIESSMAN, Harvey A.; O'MALLEY, Janis P.; THRALL, James H. **Medicina nuclear.** Rio de Janeiro: Elsevier Brasil, 2014.