



**RECIMA21 - REVISTA CIENTÍFICA MULTIDISCIPLINAR**  
**ISSN 2675-6218**

**BRONCOSCOPIA PEDIÁTRICA: EXPERIÊNCIA DE 20 ANOS DE UM CENTRO DE REFERÊNCIA DO RIO DE JANEIRO**

**PEDIATRIC BRONCHOSCOPY: 20-YEAR EXPERIENCE OF A REFERENCE CENTER IN RIO DE JANEIRO**

**BRONCOSCOPIA PEDIÁTRICA: 20 AÑOS DE EXPERIENCIA DE UN CENTRO DE REFERENCIA EN RÍO DE JANEIRO**

Adriana Alvarez Arantes<sup>1</sup>, Clemax Couto Sant'Anna<sup>2</sup>, Maria de Fátima Bazhuni Pombo Sant'Anna<sup>3</sup>

e422677

<https://doi.org/10.47820/recima21.v4i2.2677>

PUBLICADO: 02/2023

**RESUMO**

Objetivo: descrever a experiência de 20 anos de um serviço de broncoscopia pediátrica, destacando aspectos clínicos e demográficos, indicações, achados endoscópicos e ocorrência de complicações graves. Métodos: estudo descritivo, retrospectivo, dos exames de broncoscopia realizados no período de 2000 a 2019, em um hospital pediátrico- RJ. Resultados: foram realizados 1.372 exames, sendo 796 (58%) meninos e 676 (49%) lactentes. A broncofibroscopia (BF) foi a técnica utilizada em 941 exames (69%). Estridor foi a indicação em 315 exames (21%), seguida de investigação de imagens radiológicas (17%), revisão de traqueostomia (11%) e complicações de intubação traqueal (10%). A laringomalácia foi observada em 255 (68%) dos casos de estridor e inflamação (65- 52%) e plugs de secreção (34- 27%) nos casos de atelectasia. A estenose subglótica foi o diagnóstico endoscópico em 71 (45%) dos exames realizados por complicações de intubação traqueal. Granuloma e malácia supra-ostial estavam presentes, respectivamente, em 35% e 20% das crianças traqueostomizadas. A frequência de complicações maiores foi de 0,22%. Não houve óbitos. Conclusões: A laringomalácia foi o principal diagnóstico nos casos de estridor. A estenose subglótica é um diagnóstico importante nos casos em que houve intubação traqueal prévia. A alta frequência de complicações supra-ostiais em crianças traqueostomizadas reforça a necessidade de avaliação endoscópica prévia à decanulação. A broncoscopia mostrou-se um método seguro na população pediátrica.

**PALAVRAS-CHAVE:** Bronchoscopy. Children. Pediatric.

**ABSTRACT**

*Objective: to describe 20-year experience of a pediatric bronchoscopy service, highlighting clinical and demographic aspects, indications, endoscopic findings and the occurrence of serious complications. Methods: descriptive, retrospective study of bronchoscopy exams performed from 2000 to 2019, in a pediatric hospital in Rio de Janeiro. Results: 1,372 exams were performed, 796 (58%) of which were boys and 676 (49%) were infants. Fiberoptic bronchoscopy (FB) was the technique used in 941 exams (69%). Stridor was the indication in 315 exams (21%), followed by investigation of radiological images (17%), tracheostomy revision (11%) and tracheal intubation complications (10%). Laryngomalacia was observed in 255 (68%) cases of stridor and inflammation (65-52%) and secretion plugs (34-27%) in cases of atelectasis. Subglottic stenosis was the endoscopic diagnosis in 71 (45%) of the exams performed due to tracheal intubation complications. Granuloma and supraostial malacia were present, respectively, in 35% and 20% of tracheostomized children. The frequency of major complications was 0.22%. There were no deaths. Conclusions: Laryngomalacia was the main diagnosis in cases of stridor. Subglottic stenosis is an important diagnosis in cases with previous tracheal intubation. The high frequency of supraostial complications in tracheostomized children reinforces the need for*

<sup>1</sup> Mestranda do Curso de Mestrado Profissional em Saúde Materno-infantil UFF. Pneumologista e endoscopista respiratória, responsável pelo setor de Endoscopia Respiratória do Hospital Municipal Jesus.

<sup>2</sup> Professor Titular da Disciplina de Pediatria/Universidade Federal do Rio de Janeiro, RJ, Brasil.

<sup>3</sup> Professora Titular de Pediatria/Universidade Federal Fluminense. Professora Associada de Pediatria/Universidade Federal do Rio de Janeiro. Pneumologia Pediátrica.



## RECIMA21 - REVISTA CIENTÍFICA MULTIDISCIPLINAR ISSN 2675-6218

BRONCOSCOPIA PEDIÁTRICA: EXPERIÊNCIA DE 20 ANOS DE UM CENTRO DE REFERÊNCIA DO RIO DE JANEIRO  
Adriana Alvarez Arantes, Clemax Couto Sant'Anna, Maria de Fátima Bazhuni Pombo Sant'Anna

*endoscopic evaluation prior to decannulation. Bronchoscopy proved to be a safe method in the pediatric population.*

**KEYWORDS:** *Bronchoscopy. Children. Pediatric.*

### RESUMEN

*Objetivo: describir la experiencia de 20 años de un servicio de broncoscopia pediátrica, destacando los aspectos clínicos y demográficos, las indicaciones, los hallazgos endoscópicos y la ocurrencia de complicaciones graves. Métodos: estudio descriptivo retrospectivo de exámenes broncoscópicos realizados entre 2000 y 2019, en un hospital pediátrico de Río de Janeiro. Resultados: se realizaron 1.372 exámenes, de las cuales 796 (58%) fueron varones y 676 (49%) niños. La broncofibroscopia (BF) fue la técnica utilizada en 941 exámenes (69%). El estridor fue la indicación en 315 exámenes (21%), seguido de investigación de imágenes radiológicas (17%), revisión de traqueostomía (11%) y complicaciones de la intubación traqueal (10%). Se observó laringomalacia en 255 (68%) casos de estridor e inflamación (65-52%) y plugs de secreción (34-27%) en casos de atelectasia. La estenosis subglótica fue el diagnóstico endoscópico en 71 (45%) de los exámenes realizados por complicaciones de la intubación traqueal. El granuloma y la malacia supraostial estaban presentes, respectivamente, en el 35 % y el 20 % de los pacientes traqueostomizados. La frecuencia de complicaciones mayores fue del 0,22%. No hubo muertes.*

*Conclusiones: La laringomalacia fue el principal diagnóstico en los casos de estridor. La estenosis subglótica es un diagnóstico importante en casos con intubación traqueal previa. La alta frecuencia de complicaciones supraostiales en pacientes traqueostomizados refuerza la necesidad de una evaluación endoscópica previa a la decanulación. La broncoscopia demostró ser un método seguro en la población pediátrica.*

**PALABRAS CLAVE:** *Bronchoscopy. Children. Pediatric.*

### 1. INTRODUÇÃO

O broncofibroscópio para uso pediátrico surgiu na década de 1970 do século passado. A primeira descrição da avaliação das vias aéreas pediátricas através da BF data de 1978.<sup>1</sup> Com o passar dos anos, houve grande aprimoramento tecnológico, com o desenvolvimento de aparelhos cada vez menores, com qualidade de imagem cada vez melhor o que, somado ao aprimoramento das técnicas anestésicas, muito ajudou na disseminação da broncoscopia em pediatria.

A broncoscopia pode ser realizada através de aparelho rígido ou flexível, na dependência do caso clínico, da disponibilidade dos aparelhos e da experiência da equipe.<sup>2,3,4</sup>

O objetivo desse estudo foi descrever a experiência de 20 anos de um serviço de broncoscopia pediátrica, destacando aspectos clínicos e demográficos, indicações, achados endoscópicos e ocorrência de complicações graves.

### 2. MÉTODOS

Estudo descritivo, retrospectivo, dos pacientes submetidos à broncoscopia flexível (BF) e/ou rígida (BCR), tanto para finalidade diagnóstica, terapêutica ou ambas, no Hospital Municipal Jesus (HMJ) – Secretaria Municipal de Saúde – RJ, no período de janeiro de 2000 a dezembro de 2019.

O HMJ, inaugurado em 1935, é uma unidade de saúde, situado em Vila Isabel, zona norte do município do Rio de Janeiro, com atendimento exclusivamente pediátrico (de zero a 18 anos),



## RECIMA21 - REVISTA CIENTÍFICA MULTIDISCIPLINAR ISSN 2675-6218

BRONCOSCOPIA PEDIÁTRICA: EXPERIÊNCIA DE 20 ANOS DE UM CENTRO DE REFERÊNCIA DO RIO DE JANEIRO  
Adriana Alvarez Arantes, Clemax Couto Sant'Anna, Maria de Fátima Bazhuni Pombo Sant'Anna

contando com enfermarias clínicas e cirúrgica, Centro de Terapia Intensiva pediátrico (CTI), Unidade Intermediária (UI) e centro cirúrgico.

Todos os exames incluídos nessa pesquisa foram realizados por um mesmo broncoscopista.

Foram incluídos todos os exames de broncoscopia- rígida, flexível ou ambas, realizados no período que foram anotados em livro próprio. Foram excluídos os exames que não constavam no livro de anotações ou planilha Excel.

Foram estudadas as seguintes variáveis: idade, faixa etária (recém-nascido- RN: até 29 dias de vida; lactente: um mês a um ano; pré-escolar: dois a quatro anos; escolar: cinco a dez anos; adolescente: onze a dezoito anos), sexo, unidade de saúde de origem (HMJ ou outra unidade), localização do paciente (ambulatorial, internado em unidade hospitalar – CTI, UI, enfermaria), tipo de exame realizado – flexível, rígido ou ambos e material colhido, a indicação do procedimento – em geral, considerando toda a população envolvida no estudo e de forma específica, cada faixa etária, os diagnósticos obtidos através do exame e a ocorrência de complicações graves (pneumotórax, parada cardiorrespiratória ou óbito).

As broncoscopias realizadas no HMJ seguem de forma criteriosa as recomendações internacionais publicadas pela *American Thoracic Society* – ATS e *European Respiratory Society* – ERS.<sup>3,4</sup>

A equipe de anestesiologia com o broncoscopista avaliaram conjuntamente o preparo pré-procedimento, a melhor abordagem quanto à técnica anestésica (anestesia geral inalatória e/ou venosa, anestesia tópica com lidocaína a 1%, sedação venosa), via de introdução do aparelho (nasal, oral, máscara laríngea, tubo traqueal, traqueostomia) e as possíveis complicações per e pós exame e como evitá-las.

As broncoscopias foram realizadas, na sua quase totalidade no centro cirúrgico do HMJ, com raras exceções no CTI da unidade. O HMJ não dispõe de sala própria para a realização de procedimentos endoscópicos.

A escolha do aparelho mais adequado – rígido, flexível ou ambos, levou em consideração, principalmente, a indicação do exame. A BCR foi utilizada nos casos de necessidade de remoção de corpos estranhos alojados nas vias aéreas inferiores, dilatação de estenoses laringo-traqueais, remoção mecânica de tecidos de granulação obstrutivos ou de moldes brônquicos e biópsias de lesões endobrônquicas. O tratamento endoscópico da papilomatose laríngea juvenil foi a remoção mecânica com pinça rígida, de acordo com a necessidade de intervenção.

Foi aplicada estatística descritiva, com os dados tabulados em planilha Excel, sendo aferida a frequência absoluta e relativa dos valores contidos em cada variável e organizado os dados através de tabelas de distribuição de frequências e gráficos.

O estudo foi aprovado pelo CEP SMS-RJ em 11/03/2021 (CAAE: 41626620.2.0000.5279).



## RECIMA21 - REVISTA CIENTÍFICA MULTIDISCIPLINAR ISSN 2675-6218

BRONCOSCOPIA PEDIÁTRICA: EXPERIÊNCIA DE 20 ANOS DE UM CENTRO DE REFERÊNCIA DO RIO DE JANEIRO  
Adriana Alvarez Arantes, Clemax Couto Sant'Anna, Maria de Fátima Bazhuni Pombo Sant'Anna

### 3.RESULTADOS

Foram realizados 1.372 exames, dos quais 796 (58%) em pacientes do sexo masculino. A BF foi utilizada em 941 (69%) exames, a BCR em 349 (26%) e a associação das duas técnicas, em 82 (6%). Cento e dezoito pacientes foram submetidos a mais de uma broncoscopia, cujas indicações principais foram: papilomatose laríngea (4 pacientes- 110 exames), revisão de traqueostomia (33 pacientes- 127 exames) e estenose subglótica (21 pacientes- 63 exames).

Em 547 (40%) broncoscopias realizadas foi colhido lavado broncoalveolar: 269 (20%), lavado brônquico: 167 (12%), biópsias endobrônquicas: 102 (7%) e lavado broncoalveolar ou brônquico e biópsias: 9 (1%). O total de exames de pacientes do próprio hospital foi de 1.139 (83%), sendo 592 (52%) de pacientes internados (enfermarias, UI, CTI) e 547 (48%) em regime ambulatorial.

Houve o predomínio dos lactentes, o que correspondeu a 676 (49%) exames, seguido dos pré-escolares e escolares, 286 (21%) e 241 (18%), respectivamente. Alguns exames tiveram mais de uma indicação.

A tabela I mostra as indicações de broncoscopia na população estudada.

Tabela 1- Indicações das broncoscopias avaliadas no estudo, considerando todas as faixas etárias

Indicações (Geral)	N	%
Estridor	315	21,4%
Investigação imagem radiológica	256	17,4%
Traqueostomia – revisão	164	11,2%
Complicações intubação orotraqueal	150	10,2%
Tuberculose - diagnóstico/ controle tratamento	121	8,2%
Papilomatose laríngea juvenil - exérese	110	7,5%
Infecção + aids	83	5,7%
Outras	271	18,4%
<b>TOTAL</b>	<b>1.470</b>	<b>100%</b>

Fonte: Os autores

Legenda: aids – Síndrome de Imunodeficiência Adquirida

Na tabela 2, encontram-se as indicações mais frequentes em cada faixa etária – RN, lactente, pré-escolar, escolar e adolescente.



## RECIMA21 - REVISTA CIENTÍFICA MULTIDISCIPLINAR

ISSN 2675-6218

BRONCOSCOPIA PEDIÁTRICA: EXPERIÊNCIA DE 20 ANOS DE UM CENTRO DE REFERÊNCIA DO RIO DE JANEIRO  
Adriana Alvarez Arantes, Clemax Couto Sant'Anna, Maria de Fátima Bazhuni Pombo Sant'Anna

Tabela 2- Indicações de broncoscopia mais frequentes, segundo a faixa etária

Indicações/ Faixa etária	Estridor	Investigação Imagem Radiológica	Complicações Intubação traqueal	TQT- revisão	Papilomatose Laríngea	Investigação Malformação	Outras Indicações	Total (n)
RN	28(60%)	---	8(17%)	---	---	8(17%)	3(6%)	47
Lactente	246(35%)	129(18%)	96(13%)	47(6%)	---	9(1%)	210(27%)	737
Pré-escolar	21(7%)	62(22%)	19(6%)	39(14%)	47(17%)	---	102(34%)	290
Escolar	12(5%)	44(17%)	14(6%)	54(21%)	43(17%)	3(1%)	85(33%)	255
Adolescente	8(6%)	21(15%)	13(9%)	24(17%)	20(14%)	---	53(38%)	139

Fonte: Os autores

Legenda: TQT – traqueostomia

Os principais diagnósticos endoscópicos obtidos nos 315 casos de estridor estão descritos na Tabela 3. A laringomalácia correspondeu a 225 (68%) do total. Quando se considera a localização anatômica das malácias– 242 exames (73%), a laríngea foi a mais frequente, presente em 225 exames (93%), seguida da faríngea (34- 14%), traqueal (25- 10%) e brônquica (2- 1%). Observou-se a associação de mais de um sítio em 44 exames (18%), sendo a mais frequente a faringolaringomalácia (24- 10%), seguida da laringotraqueomalácia (19- 8%).

Tabela 3- Diagnósticos endoscópicos em 315 casos de investigação de estridor

Diagnóstico Endoscópico – Estridor	n	%
Malácia (faringe, laringe, traqueia, brônquio)	242	73%
Laringite	21	6%
Estenose Subglótica	19	6%
Normal	10	3%
Disfunção das Cordas Vocais	9	3%
Granuloma em Laringe/ traqueia	8	2%
Outros	7	2%
Cisto Laríngeo	4	1%
Hemangioma Subglótico	3	1%
Membrana Laríngea Congênita	3	1%
Anel Vascular	2	1%
Traqueíte	2	1%
Hipertrofia Linfóide (adenóide/amígdala)	2	1%
<b>Total</b>	<b>333</b>	<b>100%</b>

Fonte:Os autores



## RECIMA21 - REVISTA CIENTÍFICA MULTIDISCIPLINAR ISSN 2675-6218

BRONCOSCOPIA PEDIÁTRICA: EXPERIÊNCIA DE 20 ANOS DE UM CENTRO DE REFERÊNCIA DO RIO DE JANEIRO  
Adriana Alvarez Arantes, Clemax Couto Sant'Anna, Maria de Fátima Bazhuni Pombo Sant'Anna

A indicação atelectasia (incluída em investigação de imagem radiológica) correspondeu a 121 exames (em 114 pacientes), sendo que em 89 havia alguma alteração endoscópica, em dez o exame endoscópico foi normal e em 22 não foi possível obter a informação quanto ao diagnóstico endoscópico (prontuários não localizados ou laudo enviado à unidade de origem). As alterações endoscópicas observadas encontram-se listadas na figura 1.

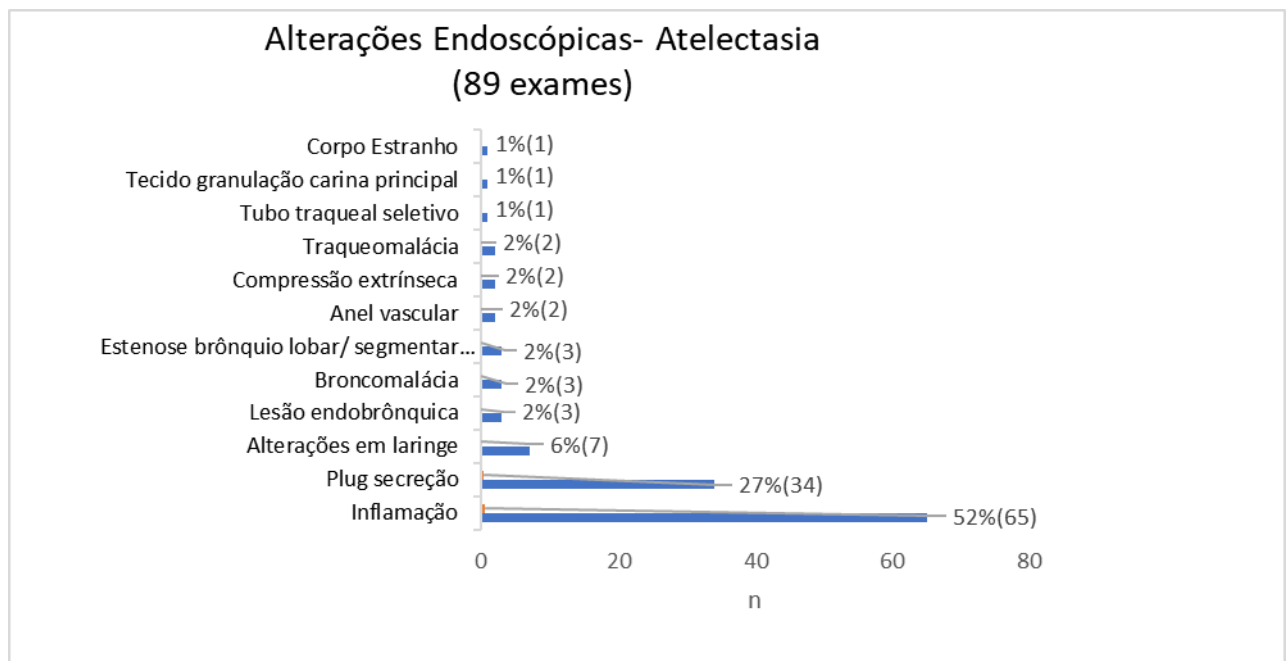


Figura 1- Diagnósticos endoscópicos nos casos de investigação de atelectasia – HMJ 2000-2019

A revisão de traqueostomia foi a terceira indicação mais frequente, em 164 (11%) exames realizados em 69 pacientes: 37 (54%) do sexo masculino, cuja maioria era encefalopata. Lactente foi a faixa etária mais prevalente (39%) no primeiro atendimento, seguida do escolar e pré-escolar, 25 e 22%, respectivamente. Excluindo a avaliação periódica (semestral a anual) das vias aéreas de pacientes traqueostomizados acompanhados no hospital, a revisão de tecido de granulação em via aérea (24%) e atelectasia (19%) foram as indicações mais frequentes. O sangramento das vias aéreas, desconforto respiratório e programação de “decanulação”, corresponderam a 14% cada. A presença de tecido de granulação supra-ostial foi observado em 24 (35%) pacientes e a malácia supra-ostial em 14 (20%).

Na tabela 4 encontram-se os achados endoscópicos observados nos exames realizados para avaliação das vias aéreas devido à insucesso na extubação e possibilidade de complicações ocasionadas pela via aérea artificial e suporte ventilatório invasivo. A estenose subglótica, seguida da formação de tecido de granulação em via aérea central e a laringomalácia foram os achados mais



## RECIMA21 - REVISTA CIENTÍFICA MULTIDISCIPLINAR ISSN 2675-6218

BRONCOSCOPIA PEDIÁTRICA: EXPERIÊNCIA DE 20 ANOS DE UM CENTRO DE REFERÊNCIA DO RIO DE JANEIRO  
Adriana Alvarez Arantes, Clemax Couto Sant'Anna, Maria de Fátima Bazhuni Pombo Sant'Anna

frequentes. Em 16% (25) dos exames houve mais de um achado endoscópico, sendo a associação mais frequente a inflamação das vias aéreas com a malácia (sete exames).

Tabela 4- Diagnósticos endoscópicos nos casos de complicações de intubação traqueal e dificuldade de extubação

Complicações Via Aérea Artificial	n	%		n
Estenose laringo-traqueo-brônquica	73	45%	subglótica	71
			traqueal	1
			BFE	1
Formação de tecido de granulação em via aérea	32	20%	laringe	11
			traqueia	13
			BFD	3
			Duas ou mais topografias	5
Malácia	21	13%	faringe	1
			laringe	12
			traqueia	3
			Brônquica	3
Inflamação das vias aéreas	20	12%	Duas ou mais topografias	2
			laringe	17
			laringo-traqueal	3
Normal	9	6%		
Disfunção de cordas vocais	3	2%		
Cistos Subglóticos	3	2%		
Coágulo em traqueia	1	1%		
Total	162	100%		

Fonte:Os autores

Legenda: BFE- brônquio fonte esquerdo; BFD- brônquio fonte direito

A “suspeita de corpo estranho” correspondeu a 26 exames e foi confirmada em 38,5% dos casos. Foram, no total, retirados treze corpos estranhos, sendo a localização mais frequente em árvore brônquica esquerda - 6 exames (46%), com destaque ao brônquio fonte esquerdo – 5 (38%). Oito (62%) dos treze casos de broncoaspiração foram em lactentes, sendo os corpos estranhos aspirados: feijão (3), amendoim (2), milho de pipoca (1), espuma de sofá (1), miçanga (1).

Quanto a complicações maiores, observou-se dois casos de parada cardiorrespiratória à indução anestésica, revertida com as manobras de ressuscitação cardiopulmonar e um caso de pneumotórax. Não houve óbito decorrente do procedimento no período estudado.



## RECIMA21 - REVISTA CIENTÍFICA MULTIDISCIPLINAR ISSN 2675-6218

BRONCOSCOPIA PEDIÁTRICA: EXPERIÊNCIA DE 20 ANOS DE UM CENTRO DE REFERÊNCIA DO RIO DE JANEIRO  
Adriana Alvarez Arantes, Clemax Couto Sant'Anna, Maria de Fátima Bazhuni Pombo Sant'Anna

### 4.DISCUSSÃO

A investigação do estridor foi a indicação observada com maior frequência, seguida da investigação de imagens radiológicas (atelectasias, pneumonias de repetição ou de evolução arrastada, síndrome do lobo médio, pneumopatias crônicas), da revisão de traqueostomia e das complicações de intubação orotraqueal.

O estridor foi a indicação mais prevalente nos RN e lactentes, o que se assemelha ao observado no Chile, com 700 exames no período de dez anos, dividindo os pacientes em quatro grupos: RN a seis meses, seis meses a um ano, um a cinco anos e maiores de cinco anos de vida.<sup>5</sup> No pré-escolar, escolar e adolescente a investigação de imagens radiológicas e as revisões de traqueostomia assumem importância. A papilomatose laríngea, neoplasia benigna da laringe mais comum em crianças, aparece como uma indicação importante a partir do pré-escolar devido à peculiaridade da doença que, em geral, se manifesta do segundo ano de vida em diante. O número elevado de exames realizados por esta causa reflete a sua natureza recidivante, associada à necessidade de intervenção terapêutica regular pelo seu potencial de obstrução das vias aéreas, sendo o seu tratamento e acompanhamento ainda um grande desafio.<sup>6,7</sup>

Nos casos de estridor, a BF foi a técnica mais utilizada, sendo necessário a rígida em 15% dos pacientes, o que mostra sua importância na abordagem da via aérea de crianças, na dependência do contexto clínico. Em 16% dos exames com a indicação estridor houve mais de um diagnóstico endoscópico, corroborando a importância da avaliação cuidadosa de toda a via aérea pela possibilidade de diagnósticos adicionais à laringomalácia, diagnóstico mais comum nesses casos. Apesar do número reduzido de algumas doenças que acometem as vias aéreas superiores das crianças, como o hemangioma subglótico, os cistos laríngeos, as estenoses laríngeas congênitas e disfunções laríngeas, como causa de estridor quando comparadas à laringomalácia, são condições não menos importantes, devido ao seu potencial de gravidade e necessidade de abordagem terapêutica, muitas vezes cirúrgica, específica e, com frequência, de urgência. A investigação do estridor em RN e lactentes deve sempre ser considerada, em especial, nos casos de cianose, apneia, desconforto respiratório significativo, dificuldade em ganho ponderal, piora temporal e história prévia de via aérea artificial. O método mnemônico SPECS-R auxilia na determinação da gravidade da obstrução (*S- severity; P- progression over time; E- eating or feeding difficulties, aspiration, failure to thrive; C- cyanotic episodes; S- sleep: obstruction so severe that retractions occur even during a sleep; R- radiology- specific abnormalities detected by radiographs*).<sup>8-9</sup>

No presente estudo em 35 exames com indicação atelectasia houve mais de um achado endoscópico, sendo a associação mais frequente a inflamação das vias aéreas com a presença de plugs de secreção. As três lesões endobrônquicas corresponderam a pseudotumor inflamatório e mucormicose, diagnosticadas por exame histopatológico. A atelectasia é uma das principais indicações da broncoscopia em pediatria e o achado de plugs de secreção é comum nesses casos.<sup>10,11,12</sup>



## RECIMA21 - REVISTA CIENTÍFICA MULTIDISCIPLINAR ISSN 2675-6218

BRONCOSCOPIA PEDIÁTRICA: EXPERIÊNCIA DE 20 ANOS DE UM CENTRO DE REFERÊNCIA DO RIO DE JANEIRO  
Adriana Alvarez Arantes, Clemax Couto Sant'Anna, Maria de Fátima Bazhuni Pombo Sant'Anna

As complicações da intubação traqueal, muitas vezes associada a falhas nas tentativas de extubação, foram comuns, o que reflete o tempo maior de intubação traqueal antes da realização da traqueostomia em crianças críticas, diferente da população adulta. Somam-se a isso, as diferenças anatômicas, em especial de RN e lactentes, em que a cartilagem cricóide é a área mais estreita da via aérea, além das fisiológicas. As cartilagens da laringe são mais macias e maleáveis, com a tendência a colapsar e a mucosa da supra e subglote mais frouxa e, portanto, mais susceptível a edema quando inflamada ou lesada.<sup>13</sup> Um estudo realizado no Brasil com 177 crianças com menos de 5 anos internadas em UTI pediátrica avaliou as alterações endoscópicas nas vias aéreas após à extubação e em 7 a 10 dias. Observaram que mais da metade apresentava exame normal ou com alterações leves, enquanto 41% alterações moderadas a graves, sendo a mais frequente a presença de tecido de granulação subglótico (21%). Apenas uma criança evoluiu com estenose subglótica. No seguimento feito a seguir, 16 pacientes do grupo de alterações moderadas a graves e apenas um do grupo normal ou com alterações leves, evoluíram com estenose subglótica. O total de lesões crônicas foi de 10%.<sup>14</sup> Em nosso estudo houve número elevado de exames no grupo complicações de intubação traqueal com diagnóstico endoscópico de estenose subglótica, evidenciando a necessidade de acompanhamento e avaliação crítica de toda criança que apresente sinais de obstrução das vias aéreas superiores após a extubação.

No presente estudo o tecido de granulação supra-ostial foi o achado endoscópico mais frequente nos pacientes traqueostomizados, o que se assemelha ao observado na Índia.<sup>15</sup> A presença do tecido de granulação, associado ou não a malácia, foi observado por nós em um terço dos pacientes e a malácia supra-ostial, independente da presença de tecido de granulação, em 20% dos casos, o que reforça a necessidade da avaliação endoscópica das vias aéreas antes de iniciar protocolos de retirada da cânula de traqueostomia em crianças.<sup>13,15</sup>

Em nossa casuística a indicação suspeita de corpo estranho foi pouco frequente. Esse fato pode ser devido ao hospital não possuir atendimento emergencial e às dificuldades no fluxo da regulação entre as unidades de saúde. No HMJ, os casos suspeitos de aspiração de corpo estranho são inicialmente avaliados através de BF e, caso o diagnóstico seja confirmado, o corpo estranho é removido através da BCR. O lactente foi a faixa etária mais envolvida, sendo o corpo estranho vegetal o mais frequente, o que está de acordo com o relatado na literatura médica.<sup>16</sup>

### 5. CONSIDERAÇÕES

O estudo apresenta como limitações tratar-se de um levantamento retrospectivo em um hospital pediátrico com prontuários apenas no formato físico, onde houve dificuldade em resgatar algumas informações, em especial, referente ao laudo endoscópico e resultados dos exames microbiológicos e de patologia por não terem sido anexados ao prontuário ou por impossibilidade em localizá-los. Outra limitação é não possuir protocolos específicos para a anestesia em broncoscopia ou de fluxos de atendimento para realização do exame. Ressalta-se também que todos os exames incluídos nesse estudo foram realizados por um único examinador e executor. As



## RECIMA21 - REVISTA CIENTÍFICA MULTIDISCIPLINAR ISSN 2675-6218

BRONCOSCOPIA PEDIÁTRICA: EXPERIÊNCIA DE 20 ANOS DE UM CENTRO DE REFERÊNCIA DO RIO DE JANEIRO  
Adriana Alvarez Arantes, Clemax Couto Sant'Anna, Maria de Fátima Bazhuni Pombo Sant'Anna

complicações menores como dessaturação e espasmos transitórios, tosse e febre pós broncoscopia, entre outras, não foram anotadas sistematicamente, não permitindo, portanto, a avaliação retrospectiva.

A broncoscopia, no levantamento do HMJ, mostrou-se segura, com baixa frequência de complicações maiores (duas paradas cardiorrespiratórias, um pneumotórax) e nenhum óbito, o que se assemelha aos achados de Blic *et al*<sup>17</sup> em 1.328 procedimentos – um caso de pneumotórax e nenhum óbito e de Carlens *et al*<sup>18</sup> que avaliaram 670 procedimentos - dois casos de parada cardiorrespiratória (ambas revertidas) e nenhum óbito.

### REFERÊNCIAS

1. Wood RE, Fink RJ. Applications of flexible bronchoscopes in infants and children. *Chest* 1978;73:737-740.
2. Nicolai T. The role of rigid and flexible bronchoscopy in children. *Paediatr Respir Rev.* 2011;12:190-5.
3. Faro A, Wood RE, Schechter MS, et al. Official American Thoracic Society technical standards: flexible airway endoscopy in children. *Am J Respir Crit Care Med.* 2015;191:1066-1080.
4. Midulla F, De Blic J, Barbato A, Bush A, Eber E, Kotecha S, et al. Flexible endoscopy of paediatric airways. *Eur Respir J.* 2003;22:698-708.
5. Sanchez I, Pesce C, Navarro M, Holmgren P, Bertrand N, Alvarez G. Experiencia en 10 años de aplicación de fibrobroncoscopia en pacientes pediátricos. *Rev Med Chile.* 2003;131:1266-1272.
6. Lawlor C, Balakrishnan K, Bottero S, Boudewyns A, Campisi P, Carter J et al. International Pediatric Otolaryngology Group (IPOG): Juvenile-onset recurrent respiratory papillomatosis consensus recommendations. *International Journal of Pediatric Otorhinolaryngology.* 2020; 128:109697.
7. Fortes HR, Ranke FM, Escuissato DL, Neto CAA, Zanetti G, Hochhegger B et al. Recurrent respiratory papillomatosis: A state-of-art review. *Respiratory Medicine.* 2017;126:116-121.
8. Boudewyns A, Claes J, Heyning PV. An approach to stridor in infants and children. *Eur J Pediatr.* 2010;169:135–141.
9. Holinger LD. Evaluation of stridor and wheezing. In: Holinger LD, Lusk RP, Green CG, editors. *Pediatric laryngology and bronchoesophagology.* Philadelphia: Lippincott-Raven; 1997. p 41-48.
10. Hoeve LJ, Rombout J. Pediatric laryngobronchoscopy. 1332 procedures stored in a data base. *Int J Pediatr otorhinolaryngol.* 1992;24:73-82.
11. Barbato A, Magarotto M, Crivellaro M, Novello AJr, Cracco A, Blic J, Scheinmann P, Warner JO, Zach M. Use of the pediatric bronchoscope, flexible and rigid, in 51 European centres. *Eur Respir J.* 1997;10:1761-1766.
12. Le Roux P, de Blic J, Albertini M, Bellon G, Body G, Bremont F, et al. La fibroscopie bronchique chez l' enfant. *Rev Mal Respir.* 2004;21:1098-106.
13. Watters KF. Tracheostomy in Infants and Children. *Respiratory Care.* 2017 June;62(6).
14. Lima ES, Oliveira MAB, Barone CR, Dias KMM, Rossi SD, Schweiger C et al. Incidence and endoscopic characteristics of acute laryngeal lesions in children undergoing endotracheal intubation. *Braz J Otorhinolaryngol.* 2016;82(5):507-511
15. Sachdev A, Ghimiri A, Gupta N, Gupta D. Pre-decannulation flexible bronchoscopy in tracheostomized children. *Pediatr Surg Int.* 2017 Nov;33(11):1195-1200



## RECIMA21 - REVISTA CIENTÍFICA MULTIDISCIPLINAR ISSN 2675-6218

BRONCSCOPIA PEDIÁTRICA: EXPERIÊNCIA DE 20 ANOS DE UM CENTRO DE REFERÊNCIA DO RIO DE JANEIRO  
Adriana Alvarez Arantes, Clemax Couto Sant'Anna, Maria de Fátima Bazhuni Pombo Sant'Anna

16. Fraga AMA, Reis MC, Zambon MP, Toro IC, Ribeiro JD, Baracat ECE. Foreign body aspiration in children: clinical aspects, radiological aspects and bronchoscopic treatment. *J Bras Pneumol.* 2008;34(2):74-82
17. Blic J, Marchac V, Scheinmann P. Complications of flexible bronchoscopy in children: prospective study of 1,328 procedures. *Eur Respir J.* 2002;20:1271-1276
18. Carlens J, Fuge M, Price T, DeLuca D, Price M, Hansen G, et al. Complications and risk factors in pediatric bronchoscopy in a tertiary pediatric respiratory center. *Pediatr Pulmonol.* 2018;53(5):619-627.