



HARMONIZAÇÃO DO SORRISO COM GENGIVOPLASTIA: RELATO DE CASO

MATCHING SMILES WITH GINGIVOPLASTY: CASE REPORT

SONRISAS IGUALADAS COM GINGIVOPLATIA: REPORTE DE CASO

Raquel de Souza Gobetti¹, Yasmin Silva Bezerra de Sá¹, Thamiris Martins da Silva¹, Sara Raquel Melo Arcanjo¹, Raianny Ingrid do Nascimento Chaves Brito¹, Daianny Regina da Silva Pereira¹, Marcos André Azevedo da Silva², Mayra Sousa Gomes¹

e473486

<https://doi.org/10.47820/recima21.v4i7.3486>

PUBLICADO: 07/2023

RESUMO

O sorriso é uma forma de comunicação não verbal do ser humano e um meio de socialização. Um sorriso estético apresenta componentes anatômicos, dentes, lábios e gengiva em proporção e relação adequadas. A disparidade entre seus elementos, torna o sorriso assimétrico. A desproporção de um sorriso pode apresentar diferentes etiologias, sendo uma delas o sorriso gengival. É importante ressaltar que o termo "sorriso gengival" é técnico e descritivo e não apresenta um real diagnóstico. O objetivo deste trabalho foi relatar um caso clínico onde realizou-se o procedimento de gengivoplastia associado a osteotomia. O caso foi realizado na clínica escola de Odontologia da instituição Nova Esperança, supervisionado por uma professora especialista em Periodontia, em paciente do sexo feminino, 33 anos de idade. A paciente queixava-se de insatisfação com o sorriso. Ao realizar a anamnese e exame físico, diagnosticou-a com erupção passiva alterada. A cirurgia periodontal, portanto, foi realizada com sucesso, corrigindo e eliminando deformidades gengivais, causadas por desenvolvimentos. Houve devolução do contorno gengival em espessura, remodelação da margem gengival, sulcos interdentais e papilas. No pós-operatório, a paciente relatou ausência de dor e desconforto, obtendo uma cicatrização visível após os primeiros 7 dias. Diante disso, as suturas foram removidas no décimo dia pós cirurgia. A paciente foi acompanhada durante 60 dias, onde observou-se uma boa evolução da cicatrização e ausência de quaisquer complicações. Ao final de seu acompanhamento, conclui-se que o tratamento foi bem-sucedido, alcançando o objetivo esperado.

PALAVRAS-CHAVE: Gengivoplastia. Sorriso. Gengiva.

ABSTRACT

The smile is a form of non-verbal human communication and a means of socialization. An aesthetic smile presents anatomical components, teeth, lips and gums in proper proportion and relationship. The disparity between its elements makes the smile asymmetrical. The disproportion of a smile can have different etiologies, one of which is the gummy smile. It is important to emphasize that the term "gummy smile" is technical and descriptive and does not represent a real diagnosis. The objective of this study was to report a clinical case where the gingivoplasty procedure associated with osteotomy was performed. The case was carried out at the Dental School of the institution Nova Esperança, supervised by a specialist professor in Periodontics, in a female patient, 33 years old. The patient complained of dissatisfaction with her smile. When performing the anamnesis and physical examination, he diagnosed her with altered passive eruption. Periodontal surgery, therefore, was successfully performed, correcting and eliminating gingival deformities, caused by developments. There was return of the gingival contour in thickness, remodeling of the gingival margin, interdental grooves and papillae. Postoperatively, the patient reported no pain and discomfort, with visible healing after the first 7 days. Therefore, the sutures were removed on the tenth day after surgery. The patient was followed up for 60 days, where a good evolution of healing and absence of any complications was observed. At the end of its follow-up, it is concluded that the treatment was successful, reaching the expected objective.

KEYWORDS: Gingivoplasty. Smile. Gingiva.

¹ Faculdade de Enfermagem Nova Esperança FACENE/FAMENE.

² Universidade Federal da Paraíba - UFPB.



RECIMA21 - REVISTA CIENTÍFICA MULTIDISCIPLINAR ISSN 2675-6218

HARMONIZAÇÃO DO SORRISO COM GENGIVOPLASTIA: RELATO DE CASO
Raquel de Souza Gobetti, Yasmin Silva Bezerra de Sá, Thamiris Martins da Silva, Sara Raquel Melo Arcanjo,
Raiany Ingrid do Nascimento Chaves Brito, Daianny Regina da Silva Pereira, Marcos André Azevedo da Silva, Mayra Sousa Gomes

RESUMEN

La sonrisa es una forma de comunicación humana no verbal y un medio de socialización. Una sonrisa estética presenta componentes anatómicos, dientes, labios y encías en adecuada proporción y relación. La disparidad entre sus elementos hace que la sonrisa sea asimétrica. La desproporción de una sonrisa puede tener diferentes etiologías, una de ellas es la sonrisa gingival. Es importante recalcar que el término "sonrisa gingival" es técnico y descriptivo y no representa un diagnóstico real. El objetivo de este estudio fue reportar un caso clínico donde se realizó el procedimiento de gingivoplastia asociado a osteotomía. El caso fue realizado en la Facultad de Odontología de la institución Nova Esperança, supervisado por un profesor especialista en Periodoncia, en una paciente de sexo femenino, de 33 años. La paciente se quejó de insatisfacción con su sonrisa. Al realizarle la anamnesis y exploración física diagnosticó erupción pasiva alterada. La cirugía periodontal, por tanto, se realizó con éxito, corrigiendo y eliminando las deformidades gingivales, provocadas por los desarrollos. Hubo retorno del contorno gingival en espesor, remodelación del margen gingival, surcos interdentes y papilas. Después de la operación, el paciente no informó dolor ni molestias, con una curación visible después de los primeros 7 días. Por lo tanto, las suturas se retiraron al décimo día después de la cirugía. El paciente fue seguido durante 60 días, donde se observó una buena evolución de cicatrización y ausencia de complicaciones. Al final de su seguimiento se concluye que el tratamiento fue exitoso, alcanzando el objetivo esperado.

PALABRAS CLAVE: *Gingivoplastia. Sonrisa. Encía.*

INTRODUÇÃO

O apelo estético é crescente na sociedade moderna, por isso há uma relação progressiva entre a estética e o bem-estar. O equilíbrio dessa relação é importante e positiva para o indivíduo, pois o dispõe à saúde psicológica e emocional¹. O sorriso é considerado um dos fatores que desempenha um papel importante na autoconfiança e satisfação pessoal do ser humano. É uma das expressões faciais mais marcantes, apresenta uma comunicação não verbal, dá vida à face, e traz sensações de atratividade e harmonia, além de ser importante na manifestação de sentimentos^{2,3}.

Portanto, o sorriso harmônico é uma das propostas estéticas que vem sendo procurada nos consultórios odontológicos. Sua simetria e beleza, além de causarem um impacto positivo no próprio indivíduo, podem surpreender aqueles que estão à sua volta, sendo rotulado até mesmo como "um cartão de visita" para atrair e melhorar as interações sociais^{4,5,6}. Para que o sorriso seja considerado estético, é importante que ele siga algumas características, como: exposição gengival menor que 3 mm; simetria entre a margem da gengiva maxilar e a linha do lábio superior; gengiva com aspecto e cor saudáveis; papilas interdentes preenchendo corretamente os espaços interproximais; dentes com anatomia e proporções corretas; dentes com coloração apropriada^{7,4,8}. Além de apresentar proporção e relação entre seus componentes anatómicos, sendo esses: lábios, gengiva e dentes⁶.

Quando existe uma disparidade entre esses elementos, o sorriso é considerado assimétrico, e pode se encaixar em um quadro de "sorriso gengival", onde existe exposição gengival durante o ato de sorrir, com exibição de mais de 3 mm de gengiva da margem gengival até a linha do lábio superior. Normalmente, esse quadro acomete cerca de 10% da população, entre 20 e 30 anos, sendo mais prevalente em mulheres. À medida que a idade da população aumenta, a incidência dessa condição vai diminuindo, devido a perda do tônus muscular e colapso dos lábios^{7,4,3}. É importante ressaltar que o termo sorriso gengival é técnico e descritivo e não apresenta um real diagnóstico⁴.



RECIMA21 - REVISTA CIENTÍFICA MULTIDISCIPLINAR ISSN 2675-6218

HARMONIZAÇÃO DO SORRISO COM GENGIOPLASTIA: RELATO DE CASO
Raquel de Souza Gobetti, Yasmin Silva Bezerra de Sá, Thamiris Martins da Silva, Sara Raquel Melo Arcanjo,
Raiany Ingrid do Nascimento Chaves Brito, Daianny Regina da Silva Pereira, Marcos André Azevedo da Silva, Mayra Sousa Gomes

Dentre as etiologias que podem causar o quadro de sorriso gengival, a Erupção passiva alterada (EPA) é uma das mais corriqueiras. A EPA é uma modificação do desenvolvimento, onde a gengiva não cresce no sentido apical, acompanhando a erupção dentária, e resulta em coroas dentárias clinicamente curtas e a margem gengival localizada excessivamente para a coronal da junção amelocementária. Essa condição pode acometer apenas um dente, de maneira isolada, ou envolver múltiplos, de maneira generalizada, e atinge cerca de 12% da população em geral. Devido ao excesso de tecido gengival sobre os dentes, há uma dificuldade na higienização dos mesmos, podendo levar o paciente a quadros de risco para a saúde periodontal^{4,9}.

Para se obter a harmonização do sorriso, existem diferentes possibilidades de tratamento, com abordagens nas diversas áreas odontológicas, individual ou multidisciplinar: dentística, prótese, cirurgia, periodontia, ortodontia e harmonização facial^{7,3,6}. A Gengivoplastia é um dos tratamentos possíveis. Trata-se de uma cirurgia que visa corrigir ou eliminar deformidades gengivais, causadas por traumas ou desenvolvimentos. A Gengivoplastia é considerada um procedimento cirúrgico que devolve o contorno gengival em espessura, remodelando margem gengival, sulcos interdentais e papilas^{2,10}.

Cabe ao cirurgião-dentista avaliar corretamente o paciente e identificar quais pontos devem ser corrigidos e melhorados, sempre respeitando a queixa principal do mesmo e ajustando o plano de tratamento às suas expectativas estéticas^{11,7}.

Com base nessas considerações, o presente trabalho teve o objetivo de relatar um caso clínico de gengivoplastia em paciente insatisfeito com quadro de sorriso gengival.

RELATO DE CASO

Paciente T.C.S.S., sexo feminino, leucoderma, 33 anos de idade, enfermeira, compareceu a clínica escola de odontologia das Faculdades Nova Esperança (FACENE), situada na cidade de João Pessoa, queixando-se de insatisfação com o sorriso e desejo de aumentar a coroa clínica dos dentes ântero-superiores. Durante a anamnese, foi possível constatar que a paciente era ASA I, sem hábitos de tabagismo e etilismo. Não possuía comorbidades e nem fazia uso de medicações contínuas. Durante o exame clínico, observou-se que a paciente apresentava mais de 3 mm de exposição gengival durante o ato de sorrir, enquadrando-se no conhecido “sorriso gengival”, além de dentes curtos, quadrados e contorno gengival reto, com formato triangular sutil das papilas. O periograma da paciente apresentou ausência de sangramento gengival, recessões gengivais, cálculos dentários, degraus e mobilidade. O fenótipo gengival detectado foi do tipo espesso, e a mucosa queratinizada na região a ser operada media entre 4 mm e 6 mm. Ainda no exame intraoral, não apresentou nenhuma lesão cariiosa ou lesões bucais. Ela já havia realizado e concluído o tratamento ortodôntico e clareamento dental.

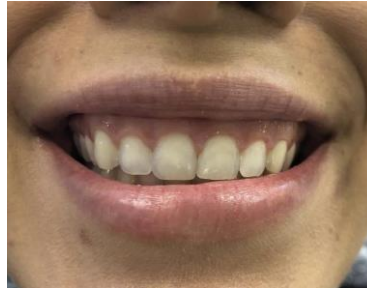Diante da avaliação imaginológica, avaliações extraoral e intraoral, o diagnóstico final foi de grande exposição gengival devido a erupção passiva alterada dos elementos dentários (Figura 1 e 2), e o tratamento de eleição foi gengivoplastia associada a osteotomia, com a técnica *open flap*.



RECIMA21 - REVISTA CIENTÍFICA MULTIDISCIPLINAR ISSN 2675-6218

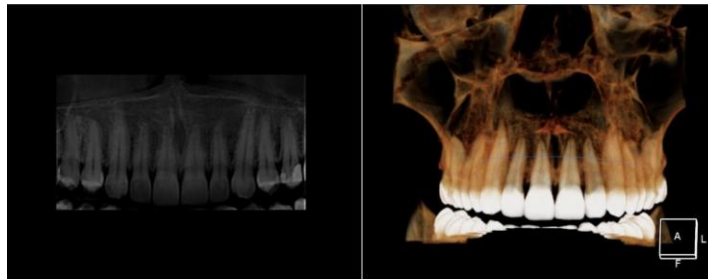
HARMONIZAÇÃO DO SORRISO COM GENGIOPLASTIA: RELATO DE CASO
Raquel de Souza Gobetti, Yasmin Silva Bezerra de Sá, Thamiris Martins da Silva, Sara Raquel Melo Arcaño,
Raiany Ingrid do Nascimento Chaves Brito, Daianny Regina da Silva Pereira, Marcos André Azevedo da Silva, Mayra Sousa Gomes

Figura 1 - Sorriso inicial da paciente onde é possível observar exposição gengival em excesso, além de uma anatomia dentária quadrada e contorno gengival reto



Fonte: Autoria própria

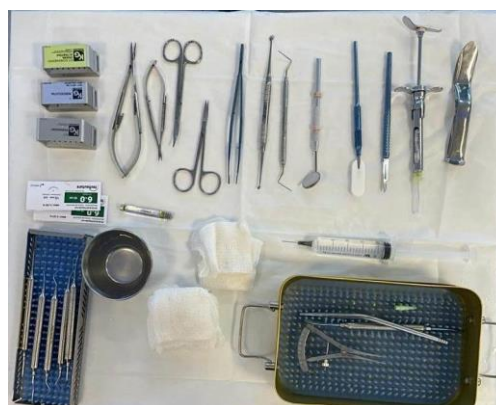Figura 2 - Tomografia da arcada dentária superior da paciente, com tamanho real da coroa anatômica



Fonte: Autoria própria

Antes de realizar o procedimento, foram apresentados os riscos e benefícios da cirurgia por meio do Termo de Consentimento Livre e Esclarecido, e o processo teve início após o seu consento e assinatura. Inicialmente, foi montada a mesa cirúrgica (figura 3). Em seguida, procedeu-se com a antissepsia extra bucal da paciente com clorexidina a 2%, utilizando gazes e movimentos de raio de sol. A antissepsia intraoral foi feita com bochecho de digluconato de clorexidina a 0,12%.

Figura 3 - Mesa cirúrgica montada com todos os instrumentais utilizados na cirurgia de gengivoplastia associada a osteotomia



Fonte: Autoria própria



RECIMA21 - REVISTA CIENTÍFICA MULTIDISCIPLINAR ISSN 2675-6218

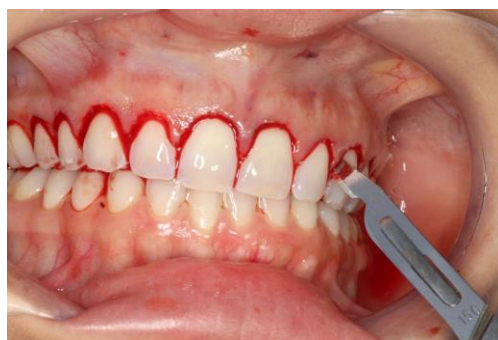HARMONIZAÇÃO DO SORRISO COM GENGIOPLASTIA: RELATO DE CASO
Raquel de Souza Gobetti, Yasmin Silva Bezerra de Sá, Thamiris Martins da Silva, Sara Raquel Melo Arcanjo,
Raiany Ingrid do Nascimento Chaves Brito, Daianny Regina da Silva Pereira, Marcos André Azevedo da Silva, Mayra Sousa Gomes

Para a anestesia foram utilizados tubetes de articaína a 2%, seringa carpule e agulha longa. A técnica de eleição foi o bloqueio do nervo infraorbitário direito e esquerdo, além de anestesia infiltrativa de fundo de sulco na região dos elementos ântero-superiores e isquemia das papilas. Após a anestesia, foi realizada a sondagem com a sonda milimetrada do tipo Williams. Introduziu-se de maneira paralela ao longo eixo dos elementos dentários até atingir o término da gengiva marginal livre. Em seguida, realizou-se a transferência das medidas obtidas através da sondagem na região externa da gengiva, obtendo-se dessa forma os pontos sangrantes. Foram feitas três marcações, medial, central e distal, que serviram como guia e referência para a realização da incisão primária.

A terapia teve início com o procedimento de gengivectomia, para remoção do excesso de gengiva livre. Para tanto, realizou-se a incisão primária utilizando a lâmina de bisturi 15C, em bisel interno, seguindo uma angulação de 45° em relação ao longo eixo dos dentes, no sentido coroa-raiz, unindo os pontos sangrantes feitos anteriormente e preservando as papilas interdentárias. A demarcação de pontos seguiu o contorno gengival e obedeceu aos princípios da proporção áurea nas coroas (1,6 de altura x 1,0 de largura). Nos incisivos centrais, os zênites foram centro-distalizadas, e cumpriu-se o padrão de altura dos incisivos laterais de 1 mm abaixo dos incisivos centrais. Também foram realizadas as incisões intra-sulculares, confeccionadas com a mesma lâmina, provocando a formação de um “colarinho” gengival vestibular, que foram removidos com cureta Gracey 5/6. O aumento de coroa foi realizado, inicialmente, do lado direito e, em seguida, do lado esquerdo.

Em seguida, efetuou-se a incisão intra-sulcular novamente (Figura 4) e a gengiva inserida foi descolada totalmente do perióstio com descolador de Molt 2/4G, gerando um retalho total do tipo envelope (Figura 5). O descolamento teve início na região de papilas e seguiu a inserção do tecido ao perióstio adjacente. A distância crista óssea alveolar à junção cimento-esmalte foi aferida com a sonda milimetrada Carolina do Norte (PCN), resultando em uma média de 2mm. A osteotomia de 1mm na crista óssea ao redor da face vestibular dos elementos dentários foi realizada com microcinzéis de Ochsenbein e ponta diamantada 2173 KG Sorensen em alta rotação (Figura 6), com constante irrigação com soro fisiológico.

Figura 4 - Incisão intra-sulcular para ruptura dos ligamentos periodontais e possibilitando o descolamento do tecido gengival do tecido ósseo da paciente



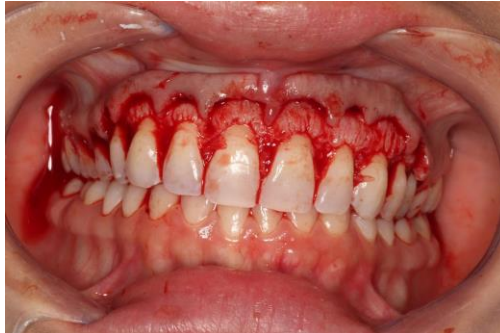Fonte: Autoria própria



RECIMA21 - REVISTA CIENTÍFICA MULTIDISCIPLINAR ISSN 2675-6218

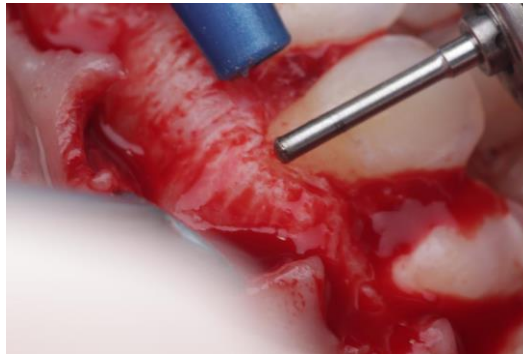
HARMONIZAÇÃO DO SORRISO COM GENGIOPLASTIA: RELATO DE CASO
Raquel de Souza Gobetti, Yasmin Silva Bezerra de Sá, Thamiris Martins da Silva, Sara Raquel Melo Arcanjo,
Raiany Ingrid do Nascimento Chaves Brito, Daianny Regina da Silva Pereira, Marcos André Azevedo da Silva, Mayra Sousa Gomes

Figura 5 - Retalho do tipo envelope rebatido possibilitando visualizar o tecido ósseo da paciente



Fonte: Autoria própria

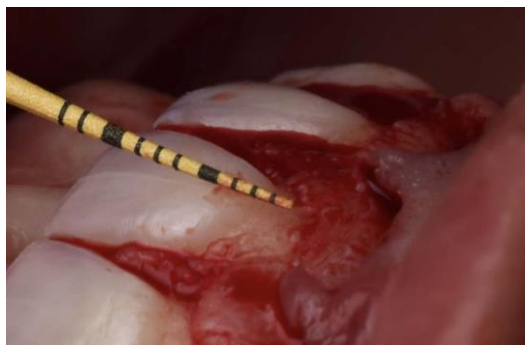Figura 6 - Osteotomia de 1 mm realizada com microcinzéis de Ochsenbein e ponta diamantada em alta rotação e irrigação com soro fisiológico



Fonte: Autoria própria

Após o desgaste, checkou-se a distância supracrestal (Figura 7) e seguiu-se a etapa de fechamento. O retalho foi reposicionado e suturado com fio *nylon 6-0*, com a sutura do tipo suspensória. Essa técnica confere conforto ao paciente e propicia o reposicionamento ideal das papilas, pois a sutura é suspensa na região lingual dos dentes e não é inserida em papilas palatinas.

Figura 7 - Sondagem do espaço supracrestal com sonda do tipo Carolina do Norte, para verificar se a distância apresentava-se em 3 mm



Fonte: Autoria própria



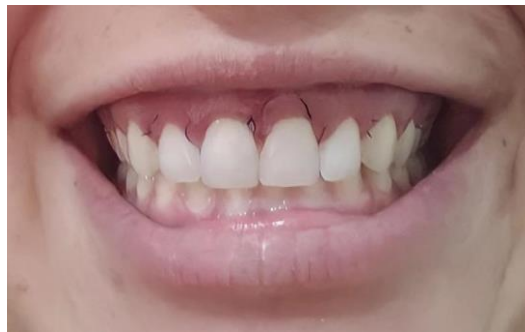RECIMA21 - REVISTA CIENTÍFICA MULTIDISCIPLINAR ISSN 2675-6218

HARMONIZAÇÃO DO SORRISO COM GENGIOPLASTIA: RELATO DE CASO
Raquel de Souza Gobetti, Yasmin Silva Bezerra de Sá, Thamiris Martins da Silva, Sara Raquel Melo Arcanjo,
Raiany Ingrid do Nascimento Chaves Brito, Daianny Regina da Silva Pereira, Marcos André Azevedo da Silva, Mayra Sousa Gomes

Para um pós-operatório confortável para a paciente, foram feitas as recomendações de higiene e alimentação adequada. Além disso, a paciente foi aconselhada a fazer compressas frias nas primeiras 24 horas pós cirurgia, na região operada. Foram prescritos anti-inflamatório- Nimesulida 100mg, de 12 em 12 horas, durante 5 dias-, e, -Dipirona Sódica 500mg, de 6 em 6 horas, durante 3 dias ou em caso de dor e febre. Além disso, a paciente foi orientada a fazer bochechos com clorexidina a 0,12%, duas vezes ao dia, durante 7 dias.

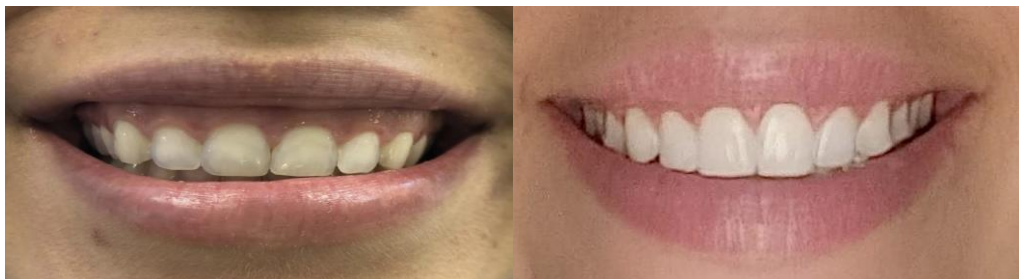Após uma semana de cirurgia, foi possível observar uma redução da exposição gengival no sorriso, que inicialmente era em média de 4mm e foi para 2mm, tendo como referência a região do incisivo central superior. As suturas foram removidas após 10 dias de cirurgia, devido a boa cicatrização do tecido gengival na região operada (Figura 8).

Figura 8 - Cicatrização do tecido gengival após 10 dias de cirurgia periodontal e remoção da sutura suspensória



Fonte: Autoria própria

Figura 9 - Comparação entre o sorriso inicial e final da paciente. Observa-se a discrepância de exposição gengival ao sorrir e a dimensão das coroas dentárias iniciais e finais.



Fonte: Autoria própria

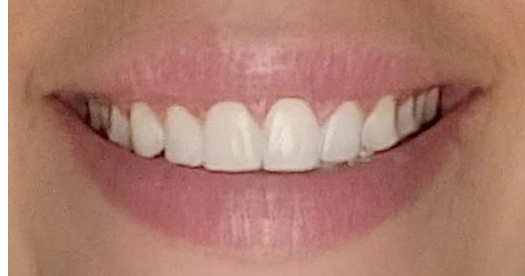A paciente retornou 60 dias depois, para consulta de controle e mostrou-se bastante satisfeita com o resultado (Figura 10).



RECIMA21 - REVISTA CIENTÍFICA MULTIDISCIPLINAR ISSN 2675-6218

HARMONIZAÇÃO DO SORRISO COM GENGIVOPLASTIA: RELATO DE CASO
Raquel de Souza Gobetti, Yasmin Silva Bezerra de Sá, Thamiris Martins da Silva, Sara Raquel Melo Archanjo,
Raiany Ingrid do Nascimento Chaves Brito, Daianny Regina da Silva Pereira, Marcos André Azevedo da Silva, Mayra Sousa Gomes

Figura 10 - Resultado da cirurgia periodontal após 60 dias, podendo observar redução da exposição gengival que havia em excesso



Fonte: Autoria própria

DISCUSSÃO

O sorriso gengival (SG) é uma alteração estética relativamente presente na população. Caracteriza-se pela exposição de mais de 3 mm de gengiva durante o ato de sorrir, sendo erupção passiva alterada (EPA) uma das condições clínicas que contribuem fortemente para a sua presença^{7,9,4,3}. O relato de caso descrito neste trabalho teve como objetivo apresentar o tratamento de um SG, causado por EPA, através da gengivoplastia.

O diagnóstico inicial foi estabelecido com base em diferentes critérios. Segundo França¹², os principais aspectos que devem ser analisados são: histórico médico, análise da simetria facial, avaliação imagiológica, análise muscular dos lábios e perioral, verificação visual da quantidade de gengiva exposta durante o sorriso, análise periodontal e dentária.

De acordo com tais princípios, foi avaliada a anamnese da paciente, o exame clínico extraoral, observando a simetria da face, a exposição gengival da paciente ao sorrir e a morfofuncionalidade do lábio superior. No exame intraoral, foi realizada a sondagem transgengival, a avaliação dos dentes ântero-superiores em relação a proporção e anatomia. Por fim, foram efetuados os exames imagiológicos (panorâmica e tomografia computadorizada). Concluiu-se que a paciente apresentava EPA juntamente com um quadro clínico de lábio curto, e sem associação com Erupção ativa alterada (EAA).

Apesar de diagnosticar a paciente com EPA através dos exames clínicos, existem diferentes tipos de EPA e para determinar qual o tipo da paciente, necessita-se realizar uma classificação. Para este caso optou-se por seguir o modelo de classificação de Coslet, Vanarsdall e Weisgold (1977), estabelecendo, por fim, que a paciente apresentava EPA do tipo I subgrupo A.

Segundo Coslet *et al.*¹³ a EPA do tipo I subgrupo A, caracteriza-se pela presença de mais de 2-3 mm de espessura de gengiva da margem gengival, isto é, sobre a coroa anatômica, até a junção cimento-esmalte (JCE). Além de apresentar uma distância de 1,5 mm da crista alveolar até a JCE, sendo esse espaço adequado para a inserção das fibras gengivais na superfície do cimento¹⁴.

Dessa forma, após classificar o tipo de EPA da paciente, decidiu-se realizar a gengivoplastia associada a osteotomia. Esse plano de tratamento visa remover o excesso de gengiva que ultrapassava a JCE, no sentido coronal. Isso possibilita que a medida da coroa clínica se iguale à coroa



RECIMA21 - REVISTA CIENTÍFICA MULTIDISCIPLINAR ISSN 2675-6218

HARMONIZAÇÃO DO SORRISO COM GENGIOPLASTIA: RELATO DE CASO
Raquel de Souza Gobetti, Yasmin Silva Bezerra de Sá, Thamiris Martins da Silva, Sara Raquel Melo Arcanjo,
Raiany Ingrid do Nascimento Chaves Brito, Daianny Regina da Silva Pereira, Marcos André Azevedo da Silva, Mayra Sousa Gomes

anatômica. Para precisão dessas medidas e planejamento cirúrgico, foi solicitada uma tomografia computadorizada da região antero superior da maxila, com todas as medidas periodontais e dentárias.

A cirurgia foi iniciada com a remoção da gengiva queratinizada excedente, através de um colarinho gengival realizado com incisão em bisel interno. Segundo Cardozo *et al.*¹⁵, a escolha do tipo de incisão em bisel é feita em função do fenótipo periodontal do paciente. No caso apresentado, foi realizado o bisel interno, pois a paciente apresentava um fenótipo gengival plano e espesso, permitindo estabelecer um contorno adequado do tecido gengival.

É importante ressaltar, que o novo contorno gengival realizado na paciente, obedeceu aos princípios da proporção áurea (1979). Autores como Cunha¹² e Rézio¹⁷ evidenciam em seus trabalhos que a proporção áurea estabelece o conceito de proporção, equilíbrio e harmonia através do teorema matemático definido pela proporção de 1:1,6. Além disso, os zênites foram centro-distalizados, e cumpriu-se o padrão de altura dos incisivos laterais de 1 mm abaixo dos incisivos centrais como alguns autores trazem em seus trabalhos^{18,3,9}.

Ao finalizar o aumento de coroa clínico, deu-se início a osteotomia para manutenção do espaço supracrestal. Segundo alguns autores, essa, tem o objetivo de manter a margem gengival na posição planejada sobre o esmalte dentário. O espaço supracrestal, acomoda os tecidos de inserção supracrestais e se estende da crista óssea alveolar até a margem gengival. Normalmente, a distância ideal entre esses varia de 2 a 3 mm. Este parâmetro deve ser respeitado durante a cirurgia, pois a exposição da JCE pode gerar hipersensibilidade dentinária^{19,20,21}.

Ao expor a crista óssea foi possível aferir a distância dessa mesma até a JCE, resultando em aproximadamente 2 mm. Ao considerar essa medida, observou-se a necessidade de remoção de 1 mm de osso ao redor da face vestibular dos elementos dentários através da osteotomia, a fim de estabelecer a distância de 3 mm da crista óssea até a JCE. Optou-se por manter o espaço supracrestal em 3 mm, devido a necessidade de colocar a margem gengival ao mesmo nível da JCE, para se obter a coroa anatômica da mesma dimensão da coroa clínica, possibilitando remover a aparência de dentes curtos, causada pela EPA. A osteoplastia óssea, na região anterior da maxila, também foi realizada.

Segundo alguns autores, como Kremer *et al.*²⁰ e Ribeiro *et al.*²², este último passo é fundamental na osteotomia, por proporcionar a correção de pequenas discrepâncias entre os dentes vizinhos, permitir uma correta harmonia dentogengival, além de possibilitar uma melhor acomodação do lábio superior.

Para o fechamento do retalho, optou-se por uma sutura suspensória com fio de *nylon 6-0*, estabilizando o retalho nas papilas palatinas, que não foram descoladas, sem que a agulha passe no tecido. Esse tipo de sutura possibilita uma boa adaptação coronal do tecido gengival, além de promover uma melhor estética e cicatrização^{23,20}. Segundo Perin²⁴ a sutura suspensória é indicada em casos de cirurgias de extensão limitada, envolvendo tecido em uma única face do dente (vestibular ou palatino/lingual).

No pós-operatório, a paciente relatou sentir pouco ou nenhum tipo de desconforto nos primeiros dias, constatado pela escala visual analógica. Essa consiste em questionar o paciente quanto ao seu



RECIMA21 - REVISTA CIENTÍFICA MULTIDISCIPLINAR ISSN 2675-6218

HARMONIZAÇÃO DO SORRISO COM GENGIOPLASTIA: RELATO DE CASO
Raquel de Souza Gobetti, Yasmin Silva Bezerra de Sá, Thamiris Martins da Silva, Sara Raquel Melo Arcanjo,
Raiany Ingrid do Nascimento Chaves Brito, Daianny Regina da Silva Pereira, Marcos André Azevedo da Silva, Mayra Sousa Gomes

grau de dor sendo que 0 significa ausência total de dor e 10 o nível de dor máxima suportável pelo paciente. A cirurgia plástica periodontal apresenta um pós-operatório com uma incidência elevada de casos bem-sucedidos, onde o paciente não apresentou sintomatologia dolorosa^{25,26}.

Neste caso clínico, a paciente relatou fazer uso de medicação analgésica (dipirona) apenas no dia da cirurgia, associando a compressas frias. Foi possível observar, na primeira semana pós-cirúrgica, uma cicatrização normal, sem apresentar eventos adversos como, reação inflamatória extensa⁵.

Após uma semana de cirurgia, observou-se redução da exposição gengival no sorriso, que inicialmente era em média de 6-4 mm e foi para 2 mm, tendo como referência a região do incisivo central superior.

Devido a paciente apresentar um quadro clínico de lábio curto, ainda poderia ser indicado aplicação de ácido hialurônico no lábio para preenchimento de volume dele. Penhaça²⁷ relata em seu trabalho que o preenchimento com ácido hialurônico consiste em um procedimento simples e relativamente rápido, onde ele é injetado diretamente no lábio a fim de promover volume na área sem afetar as terminações nervosas. Seu efeito é imediato e não apresenta imunogenicidade. Contudo, o preenchimento possui um custo elevado e necessita de manutenção, que varia entre 6 e 12 meses. Portanto, a paciente optou por não o realizar. E essa foi uma limitação desse estudo. Outros fatores, como padronização da estética, e subjetivismo podem ser considerados como limitações para o desenvolvimento desse tipo de estudo.

Neste caso clínico, após 10 dias de cirurgia foi realizada a remoção das suturas. A paciente apresentava excelente cicatrização e aspecto saudável da região ora edemaciada. Após o período de acompanhamento de 60 dias, a paciente retornou para observar a situação clínica de seu sorriso e notou-se que não houve recessão gengival adicional e que o resultado do tratamento havia sido plenamente alcançado, devolvendo para paciente a estética do sorriso harmonioso.

CONCLUSÃO

Com base no caso clínico, foi possível estabelecer que a paciente apresentava um quadro de SG devido a EPA e lábio curto. Diante disso, a cirurgia periodontal mostrou-se uma opção terapêutica adequada e efetiva. A gengivoplastia associada à osteotomia, portanto, empregadas de maneira correta e satisfatória, possibilitaram a promoção da harmonia do sorriso, removendo a faixa de tecido gengival e ósseo em excesso, reduzindo a exposição gengival ao sorrir e aumentando as coroas clínicas da paciente, além de melhorar sua qualidade de vida, as interações sociais e a autoestima.

REFERÊNCIAS

1. De Matos RCN, Curado MM. Sorriso gengival: etiologia, diagnóstico e tratamento [undergraduate thesis on the internet]. Brasília: Centro Universitário do Planalto Central Aparecido dos Santos de. Brasília: Universidade do Distrito Federal; 2018 [cited 2023 Mar 1]; 7 p. Available from: <https://dspace.uniceplac.edu.br/handle/123456789/155>



RECIMA21 - REVISTA CIENTÍFICA MULTIDISCIPLINAR ISSN 2675-6218

HARMONIZAÇÃO DO SORRISO COM GENGIOPLASTIA: RELATO DE CASO

Raquel de Souza Gobetti, Yasmin Silva Bezerra de Sá, Thamiris Martins da Silva, Sara Raquel Melo Arcanjo, Raiany Ingrid do Nascimento Chaves Brito, Daianny Regina da Silva Pereira, Marcos André Azevedo da Silva, Mayra Sousa Gomes

2. Araújo AKC, Barros TKM. Sorriso Gengival: Etiologia, diagnóstico e tratamento por intermédio de gengivectomia e gengivoplastia [undergraduate thesis on the internet]. Porto Velho: Centro Universitário São Lucas de Porto Velho, Universidade de Rondônia; 2018. 24 p.
3. Ribeiro, LC. Harmonização do sorriso gengival através da gengivoplastia e gengivectomia: Uma revisão de literatura [undergraduate thesis]. Paripiranga: Centro Universitário AGES de Paripiranga, Universidade da Bahia; 2021. 30 p.
4. Mendes APM. Sorriso gengival: etiologia, diagnóstico e opções de tratamento [master's thesis on the Internet]. Lisboa: Faculdade de medicina dentária de Lisboa, Universidade de Portugal; 2011. [cited 2023 Mar 1]; 38 p. Available from: <http://hdl.handle.net/10451/27219>
5. Pimenta GSC. Gengivoplastia Associada a Osteotomia para Harmonização do Sorriso [undergraduate thesis on the internet]. Faculdade de odontologia de Araçatuba, Universidade Estadual de São Paulo; 2018 [cited 2023 Mar 16]; 30 p. Available from: <https://repositorio.unesp.br/bitstream/handle/11449/203090/000912035.pdf>
6. Souza DC. Planejando a estética do sorriso: como ter um sorriso bonito e jovial? [undergraduate thesis on the Internet]. Brasília: Centro Universitário do Planalto Central Aparecido dos Santos, Faculdade de Odontologia do Distrito Federal; 2018 [cited 2023 Mar 1]; 12 p. Availabra from: <https://dspace.uniceplac.edu.br/handle/123456789/137>
7. Almeida AGF, De Souza RO. Correção do sorriso gengival: Relato de caso [undergraduate thesis on the internet]. Aracaju: Universidade Tiradentes de Aracaju, Universidade de Sergipe; 2018 [cited 2023 Mar 1]; 13 p. Available from: <https://openrit.grupotiradentes.com/xmlui/bitstream/handle/set/2911/CORRE%C3%87%C3%83O%20DO%20SORRISO%20GENGIVAL%20-%20RELATO%20DE%20CASO%20%28UNIT-SE%29.pdf>
8. Rocchi Filho, RB. Sorriso gengival: definições, diagnóstico e métodos de tratamento [undergraduate thesis on the internet]. Araçatuba: Faculdade de Odontologia de Araçatuba, Universidade Estadual de São Paulo; 2020 [cited 2023 Mar 1]; 31 p. Available from: https://repositorio.unesp.br/bitstream/handle/11449/213858/rochi_filho_rb_tcc_foa.pdf
9. Silva, MG. Sorriso gengival: Uma revisão de literatura. [undergraduate thesis on the Internet]. Lages: Centro Universitário UNIFACVEST, Universidade de Santa Catarina; 2020 [cited 2023 Mar 16]; 59 p. Available from: <https://www.unifacvest.edu.br/assets/uploads/files/arquivos/eea72-silva,-m.g.-sorriso-gengival,-uma-revisao-de-literatura.-tcc-defendido-em-14-de-dezembro-de-2020.pdf>
10. Domingues LO, Marques CL, Shitsuka C, Stopglia RMM. Cirurgia plástica periodontal: gengivectomia e gengivoplastia: Relato de caso clínico. EACAD [Internet]. 2021 [cited 2023 Mar 1];2(2):e012224. Available from: <https://eacademica.org/eacademica/article/view/24>
11. Alberti GT, Mioso FV, Cesero L de. Reabilitação estética de paciente com sorriso gengival: Relato de caso clínico. Revista Odontológica de Araçatuba. 2019 Jan/Abr;40(1):19-24.
12. França MS, Menezes LF de. Diagnóstico de Sorriso Gengival e Tratamentos Indicados: Revisão de Literatura / Diagnosis of Gingival Smile and Indicated Treatments: Literature Review. ID on line REVISTA DE PSICOLOGIA. 2020 Dec 28;14(53):341–54.
13. Coslet JG, Vanarsdall R, Weisgold A. Diagnosis and classification of delayed passive eruption of the dentogingival junction in the adult. Alpha Omega. 1977;70(3):24-28.
14. Espíndola LCP, Fagundes D dos S, Lima VHS de, Moreira TRM dos R. Etiologia e diagnóstico do sorriso gengival – Revisão de literatura. Research, Society and Development. 2021 Dec 27;10(17):e223101724798.



RECIMA21 - REVISTA CIENTÍFICA MULTIDISCIPLINAR ISSN 2675-6218

HARMONIZAÇÃO DO SORRISO COM GENGIOPLASTIA: RELATO DE CASO

Raquel de Souza Gobetti, Yasmin Silva Bezerra de Sá, Thamiris Martins da Silva, Sara Raquel Melo Arcanjo, Raianny Ingrid do Nascimento Chaves Brito, Daianny Regina da Silva Pereira, Marcos André Azevedo da Silva, Mayra Sousa Gomes

15. Cardozo FR, Martins JM, Vitoria OAP, Novaes VCN. Aumento de coroa clínica para correção do sorriso gengival: Relato de caso clínico. Revista FUNEC Científica - Multidisciplinar - ISSN 2318-5287. 2020 Dec 8;9(11):1–17.
16. Cunha TD, Salgado IV, Costa LC, Galdino TM, Salgado C. Proporção Áurea em Dentes Permanentes Anteriores Superiores. Artigo de revisão. Revista Interdisciplinar de Estudos Experimentais. 2013;5:33-38.
17. Rézio MI. A importância da proporção estética dos dentes na harmonia/beleza do sorriso [master's thesis on the Internet]. Porto:Universidade do Porto, Faculdade de Medicina Dentária de Portugal; 2014 [cited 2023 Mar 1]. Available from: <https://repositorio-aberto.up.pt/handle/10216/76026>
18. Deyla SYF. Análise estética do sorriso: ponto de vista ortodôntico [master's thesis on the Internet]. Porto: Universidade Fernando Pessoa, Faculdade de Ciências de Saúde de Portugal; 2017 [cited 2023 Mar 1]. 17 p. Available from: <http://hdl.handle.net/10284/6443>
19. Reis LGS. Sorriso gengival - Tratamento baseado na etiologia: uma revisão de literatura [undergraduate thesis on the internet]. Brasília: Faculdade de Ciências da Saúde de Brasília, Universidade do Distrito Federal; 2017 [cited 2023 Mar 1]; 63 p. Available from: https://bdm.unb.br/bitstream/10483/17994/1/2017_LeticiaGalvaoReis_tcc.pdf
20. Kremer ML, Protto R, Castro GD. Gummy smile correction through periodontal plastic surgery in esthetic region: a case report. Braz J Periodontol. 2020 March/June; 30(3):69-75.
21. Carnevale G, Kaldahl WB. Osseous resective surgery. Periodontol. 2000;22:59–87.
22. Ribeiro FS, Garção FCC, Martins AT, Sakakura CE, Toledo BEC, Pontes AEF. A modified technique that decreases the height of the upper lip in the treatment of gummy smile patients: A case series study. J. Dent. Oral Hyg, 2012;4(3):21-28.
23. De Oliveira CB. Aumento de coroa clínica estética para alinhamento do sorriso: relato de caso. [undergraduate thesis on the internet]. Salvador: Escola de Medicina e Saúde Pública de Salvador, Universidade da Bahia; 2019 [cited 2023 Mar 1]; 29 p. Available from: <https://www.google.com/url?sa=t&source=web&cd=&ved=2ahUKEwj3orQsrX6AhWtu5UCHWTxDjYQFnoECBQQAQ&url=https%3A%2F%2Frepositorio.bahiana.edu.br%3A8443%2Fjspui%2Fhandle%2Fbahiana%2F3876&usq=AOvVaw2xdWRaoIK54Td3FTYIQiMc>
24. Perin V. Cirurgia Periodontal Operações de Retalho [undergraduate thesis on the internet]. Piracicaba: Faculdade de Odontologia de Piracicaba, Faculdade de Odontologia de São Paulo; 1985 [cited 2023 Mar 1]. 63 p. Available from: <https://www.odonto.ufmg.br/cpc/wp-content/uploads/sites/19/2018/03/cirurgia-periodontal-monografia.pdf>
25. Oliveira SAR, Venturim RTZ. Cirurgia periodontal ressectiva valorizando o sorriso gengival: relato de caso clínico. Colloquium Vitae, 2012;4(2):118-128.
26. Lourenço AHT, Lourenço Júnior ET, Silva VC. Aumento de coroa clínica – relato de caso. RFO, 2017;22(3):351-354.
27. Penhaça ACS. Técnicas de reposicionamento labial para a correção do sorriso gengival: uma revisão de literatura [undergraduate thesis on the internet]. Brasília: Faculdade de Ciências da Saúde da Universidade de Brasília, Universidade do Distrito Federal; 2018. [cited 2023 Mar 1]; 65 p. Available from: https://bdm.unb.br/bitstream/10483/21249/1/2018_AnnaCarolinaSantAnnaPecanha_tcc.pdf