



EFEITOS DO EXTRATO HIDROALCOÓLICO DE *PETROSELINUM CRISPUM* NA CICATRIZAÇÃO DE FERIDAS CUTÂNEAS EM RATOS

EFFECTS OF HYDROALCOHOLIC EXTRACT OF *PETROSELINUM CRISPUM* ON CUTANEOUS WOUND HEALING IN RATS

EFFECTOS DEL EXTRACTO HIDROALCOHÓLICO DE *PETROSELINUM CRISPUM* EN LA CICATRIZACIÓN DE HERIDAS CUTÂNEAS EN RATAS

Helena da Silva Mendonça¹, Maria Eduarda Siqueira de Oliveira², Carollayne Mendonça Rocha³, Ciderléia Castro de Lima⁴, José Antonio Dias Garcia⁵

e473613

<https://doi.org/10.47820/recima21.v4i7.3613>

PUBLICADO: 07/2023

RESUMO

Introdução: A utilização empírica de *Petroselinum crispum* na cicatrização faz parte de práticas tradicionais do interior do Brasil. Entretanto, seus efeitos não haviam sido estabelecidos cientificamente. **Objetivo:** Avaliar o efeito cicatrizante do extrato de salsa em feridas de ratos e compará-lo ao tratamento com mel e à associação de salsa e mel. **Metodologia:** 60 ratos foram submetidos à anestesia, depilação manual, antissepsia e à incisão cirúrgica de 15 mm de diâmetro em região dorsal. Os animais foram distribuídos aleatoriamente em quatro grupos: controle (CT, n = 15), com aplicação de 1 grama de creme não-iônico; grupo salsa (S, n = 15), com aplicação de 1 grama de creme de extrato de salsa a 10%; grupo salsa e mel (SM, n = 15), com aplicação de 1 grama de creme de extrato de salsa a 10% e extrato de mel a 10%; grupo mel (M, n = 15), com aplicação de 1 grama de mel a 10%. **Resultados:** Identificaram-se células mononucleares em menor número, sinais flogísticos menos intensos e retração mais precoce das bordas das feridas nos grupos M, S e SM em relação ao CT. A quantidade de fibroblastos no início da avaliação foi maior nos grupos M, S e SM em relação ao CT, com declínio mais precoce. **Conclusão:** O uso tópico do extrato de salsa se demonstrou eficaz na reparação tecidual das feridas de ratos.

PALAVRAS-CHAVE: Fibroblastos. Fitoterapia. Mel. Pele.

ABSTRACT

Introduction: The empirical use of *Petroselinum crispum* in wound healing is part of traditional practices in the interior of Brazil. However, its effects had not been scientifically established. **Objective:** To evaluate the healing effect of parsley extract on rat wounds and compare it to treatment with honey and the combination of parsley and honey. **Methodology:** 60 rats were subjected to anesthesia, manual depilation, antiseptic procedures, and a 15 mm diameter surgical incision on the dorsal region. The animals were randomly divided into four groups: control (CT, n = 15), with the application of 1 gram of non-ionic cream; parsley group (S, n = 15), with the application of 1 gram of 10% parsley extract cream; parsley and honey group (SM, n = 15), with the application of 1 gram of 10% parsley extract cream and 10% honey extract; honey group (M, n = 15), with the application of 1 gram of 10% honey. **Results:** The groups M, S, and SM showed a lower number of mononuclear cells, less intense inflammatory signs, and earlier wound edge retraction compared to the CT group. The amount of fibroblasts at the beginning of the evaluation was higher in the M, S, and SM groups compared to the

¹ Discente do curso de Medicina da Universidade José do Rosário Vellano (UNIFENAS - Alfenas-MG).

² Discente do curso de Medicina da Universidade José do Rosário Vellano (UNIFENAS - Alfenas-MG).

³ Discente do curso de Medicina da Universidade José do Rosário Vellano (UNIFENAS - Alfenas-MG).

⁴ Docente da Universidade José do Rosário Vellano (UNIFENAS - Alfenas-MG). Doutoranda pelo Programa Interunidades de Doutorado em Enfermagem (EEUSP). Mestrado em Enfermagem pela Universidade Federal de Alfenas (UNIFAL-MG). Graduada em Enfermagem pela Universidade José do Rosário Vellano (UNIFENAS - Alfenas-MG).

⁵ Docente da Universidade José do Rosário Vellano (UNIFENAS - Alfenas-MG). Doutor em Biologia Funcional e Molecular pela Universidade Estadual de Campinas (UNICAMP - Campinas). Mestre em Ciências Morfológicas pela Universidade José do Rosário Vellano (UNIFENAS - Alfenas-MG). Graduado em Medicina Veterinária pela Universidade José do Rosário Vellano (UNIFENAS - Alfenas-MG).



RECIMA21 - REVISTA CIENTÍFICA MULTIDISCIPLINAR ISSN 2675-6218

EFEITOS DO EXTRATO HIDROALCOÓLICO DE *PETROSELINUM CRISPUM* NA
CICATRIZAÇÃO DE FERIDAS CUTÂNEAS EM RATOS
Helena da Silva Mendonça, Maria Eduarda Siqueira de Oliveira,
Carollayne Mendonça Rocha, Ciderléia Castro de Lima, José Antonio Dias Garcia

CT group, with earlier decline. Conclusion: Topical use of parsley extract proved to be effective in the tissue repair of rat wounds.

KEYWORDS: *Fibroblasts. Phytotherapy. Honey. Skin.*

RESUMEN

*Introducción: La utilización empírica de *Petroselinum crispum* en la cicatrización forma parte de prácticas tradicionales del interior de Brasil. Sin embargo, sus efectos no habían sido establecidos científicamente. Objetivo: Evaluar el efecto cicatrizante del extracto de perejil en heridas de ratones y compararlo con el tratamiento de miel y la combinación de perejil y miel. Metodología: Se sometieron 60 ratones a anestesia, depilación manual, antisepsia y a una incisión quirúrgica de 15 mm de diámetro en la región dorsal. Los animales se distribuyeron aleatoriamente en cuatro grupos: control (CT, n = 15), con aplicación de 1 gramo de crema no iónica; grupo perejil (S, n = 15), con aplicación de 1 gramo de crema de extracto de perejil al 10%; grupo perejil y miel (SM, n = 15), con aplicación de 1 gramo de crema de extracto de perejil al 10% y extracto de miel al 10%; grupo miel (M, n = 15), con aplicación de 1 gramo de miel al 10%. Resultados: Se identificaron menos células mononucleares, signos flogísticos menos intensos y retracción más temprana de los bordes de las heridas en los grupos M, S y SM en comparación con el CT. La cantidad de fibroblastos al inicio de la evaluación fue mayor en los grupos M, S y SM en comparación con el CT, con una disminución más temprana. Conclusión: El uso tópico del extracto de perejil demostró ser efectivo en la reparación tisular de las heridas en ratones.*

PALABRAS CLAVE: *Fibroblastos. Fitoterapia. Miel. Piel.*

INTRODUÇÃO

A pele é o órgão mais extenso e o revestimento mais exposto do corpo humano. Sua principal função é compor a imunidade inata, como primeira linha de defesa física e imunológica do organismo (LINEHAN *et al.*, 2018). A exposição constante da pele a fatores mecânicos, químicos e biológicos, predispõe interrupções nos tecidos, que promovem mudanças na funcionalidade protetora, estrutura anatômica e estética da região (OTTERÇO *et al.*, 2018). O processo de reparação das lesões cutâneas é considerado um evento complexo e pode ser dividido em três fases distintas e sobrepostas: inflamatória, proliferativa e de remodelamento (WANG *et al.*, 2018).

A fase inflamatória se inicia após a constrição dos vasos lesados e o início da agregação plaquetária (RODRIGUES *et al.*, 2019). Como resultado, ocorre a degranulação, que libera quimiocinas e fatores de crescimento para a formação de um coágulo (WANG *et al.*, 2018). Os neutrófilos migram para o local da lesão devido à crescente concentração de quimiocinas. Essas células limpam detritos e bactérias e acabam por secretar citocinas pró-inflamatórias. Além disso, macrófagos também chegam na região. Eles são responsáveis pela fagocitose de antígenos, neutrófilos e detritos, além de secretarem mediadores inflamatórios (SORG *et al.*, 2017).

Em seguida, ocorre o estágio proliferativo, que apresenta como objetivo diminuir a área do tecido lesado, a fim de estabelecer uma barreira epitelial viável para ativar os queratinócitos. Esse estágio inclui contração, angiogênese, fibroplasia e reepitelização (GONZALEZ *et al.*, 2016). Durante a fase proliferativa, um novo tecido conjuntivo ou tecido de granulação é formado pela atuação de fibroblastos ativados, que sintetizam a nova matriz extracelular e ajudam a contrair a ferida. A



RECIMA21 - REVISTA CIENTÍFICA MULTIDISCIPLINAR ISSN 2675-6218

EFEITOS DO EXTRATO HIDROALCOÓLICO DE *PETROSELINUM CRISPUM* NA
CICATRIZAÇÃO DE FERIDAS CUTÂNEAS EM RATOS
Helena da Silva Mendonça, Maria Eduarda Siqueira de Oliveira,
Carollayne Mendonça Rocha, Ciderléia Castro de Lima, José Antonio Dias Garcia

angiogênese, que ocorre simultaneamente, é um processo coordenado e envolve proliferação celular endotelial, ruptura e rearranjo da membrana basal, migração e associação em estruturas tubulares e recrutamento de células perivasculares. Ela permite a entrega de nutrientes e a manutenção da homeostase do oxigênio, o que aumenta a proliferação celular e a regeneração tecidual (RODRIGUES *et al.*, 2019). Essa fase começa nas primeiras 48 horas e pode continuar por dias ou semanas após o início da lesão (WANG *et al.*, 2018).

Por fim, a fase de remodelamento consiste na regressão da neovasculatura e na reconstituição do tecido de granulação da cicatriz. O colágeno tipo III, que compõe o tecido de granulação, é parcialmente substituído por colágeno tipo I, o que resulta no aumento da força tênsil da ferida (SORG *et al.*, 2017). Dessa maneira, é necessário haver um equilíbrio entre apoptose da matriz antiga e síntese da nova matriz. As feridas com remodelamento correto apresentam sinais que interrompem o processo quando o defeito do tecido é reparado. Assim, o déficit de apoptose e a presença contínua de fibroblastos secretando componentes da matriz extracelular prorrogam o processo de reparo, o que resulta em cicatriz hipertrófica ou formação de quelóide (WANG *et al.*, 2018).

Diante da complexidade e da possibilidade do surgimento de falhas, faz-se necessário o uso de alternativas capazes de auxiliar no processo de cicatrização. Nessa perspectiva, sabe-se que a fitoterapia, campo da medicina que utiliza plantas como promotoras de saúde e as empregam no tratamento de doenças, tem como vantagens o baixo custo e a simples manipulação (FALZON; BALABANOVA, 2017). Um fitoterápico amplamente conhecido é a salsa (*Petroselinum crispum*), uma planta nativa da região do Mediterrâneo, também utilizada como condimento (AJMERA *et al.*, 2019). No Brasil, existem relatos da utilização empírica da salsa no tratamento de fissuras mamilares em lactantes, principalmente em regiões do interior do país. Entretanto, ainda não foi estabelecida a aplicação científica do uso tópico dessa planta na cicatrização.

Diferentemente da salsa, já é sabido que o mel possui propriedades cicatrizantes, além de ser capaz de exercer ação antioxidante, antimicrobiana, antidiabética, anticancerígena e anti-hiperlipidêmica (RAO *et al.*, 2016). A cicatrização de feridas ocorre devido ao seu peróxido de hidrogênio, alta osmolaridade, acidez, fatores não peróxidos, óxido nítrico e fenóis. Esses componentes promovem o desbridamento autolítico, a síntese de colágeno, o crescimento de fibroblastos e células epiteliais e aceleram a contração da ferida (ORYAN *et al.*, 2016).

Desse modo, o presente estudo tem como objetivo avaliar o efeito cicatrizante do extrato hidroalcoólico da salsa em feridas cutâneas de ratos (*Rattus norvegicus*), em comparação ao tratamento com mel e à associação de salsa e mel, a partir da análise histológica, quantificação e análise estatística de células mononucleares, fibroblastos e neovasos presentes durante o processo.



RECIMA21 - REVISTA CIENTÍFICA MULTIDISCIPLINAR ISSN 2675-6218

EFEITOS DO EXTRATO HIDROALCOÓLICO DE *PETROSELINUM CRISPUM* NA
CICATRIZAÇÃO DE FERIDAS CUTÂNEAS EM RATOS
Helena da Silva Mendonça, Maria Eduarda Siqueira de Oliveira,
Carollayne Mendonça Rocha, Ciderléia Castro de Lima, José Antonio Dias Garcia

MÉTODO

Protocolo animal

Foram utilizados 60 ratos (*Rattus norvegicus*), machos e adultos, pesando 230 ± 30 gramas, obtidos no Biotério Central da Universidade José do Rosário Vellano (UNIFENAS), após a aprovação do Comitê de ética da Universidade (14A/2010). Os animais foram submetidos à anestesia intraperitoneal com Tiopental (10 mg/Kg) e, após depilação manual e antisepsia com Povidona na região dorso-cervical, foi realizada uma incisão elíptica de 15 mm de diâmetro na pele, com auxílio de um bisturi. As feridas foram higienizadas com água e sabão de pH neutro diariamente.

Os animais foram divididos aleatoriamente em quatro grupos experimentais: grupo controle (CT, n = 15), no qual foi aplicado creme não iônico sobre a lesão, uma vez ao dia; grupo salsa (S, n = 15), cuja ferida foi tratada com extrato de salsa a 10% na forma de creme, uma vez ao dia; Grupo Salsa e Mel (SM, n = 15), em que a ferida foi tratada com extrato de salsa a 10% na forma de creme, associado ao mel, uma vez ao dia; Grupo Mel (M, n = 15), em que a ferida foi tratada com mel, uma vez ao dia. Todas as aplicações foram realizadas após a higienização da incisão com água e sabão neutro. Os animais foram mantidos em gaiolas e receberam ração comercial e água *ad libitum*. Ao final de cada dia de análise (3^o, 7^o e 14^o dia), os 5 animais avaliados de cada grupo foram sacrificados com overdose de Tiopental (100 mg/kg).

Manipulação dos cremes

Foi realizada a coleta e triagem da salsa por meio da separação manual das folhas, caules, botões e flores e eliminação dos materiais estranhos identificados. A planta foi disposta em bandejas em uma estufa com circulação de ar à temperatura de 35^o C durante 11 dias. Após a secagem, foi moída em moinho de martelos, com abertura de saída de 3 mm. Posteriormente, foi preparado um extrato hidroalcoólico da planta, associado a um creme não iônico na concentração de 10%. Já o mel foi colhido em colmeias de abelhas africanizadas (*Apis mellifera*), apresentando cor âmbar e odor característico, mantido a temperatura ambiente para evitar a sua cristalização.

Análise histológica

As feridas experimentais foram avaliadas clinicamente e histologicamente ao longo de 14 dias por um único observador. O material foi coletado nos 3^o, 7^o e 14^o dias de tratamento e foi fixado em formalina a 10% por 48 horas, seguido por adição de parafina. Os cortes histológicos de 5 µm foram depositados em lâminas e corados com hematoxilina-eosina para análise sob microscopia óptica.

As imagens histológicas foram capturadas por câmera digital com auxílio do *Software Imagem Pro-plus*, com aumento de 40x. Na contagem de células mononucleares, neovasos e fibroblastos foi utilizado o sistema digitalizador e analisador de imagens *Software Fireworks*. Foram analisados 4 campos de cada corte e a média do número de células mononucleares, neovasos e fibroblastos foi calculada.



RECIMA21 - REVISTA CIENTÍFICA MULTIDISCIPLINAR ISSN 2675-6218

EFEITOS DO EXTRATO HIDROALCOÓLICO DE *PETROSELINUM CRISPUM* NA
CICATRIZAÇÃO DE FERIDAS CUTÂNEAS EM RATOS
Helena da Silva Mendonça, Maria Eduarda Siqueira de Oliveira,
Carollayne Mendonça Rocha, Ciderléia Castro de Lima, José Antonio Dias Garcia

Análise Estatística

Os valores da contagem de células mononucleares, neovasos e fibroblastos foram analisados e comparados por meio da análise de variância (ANOVA), seguida do teste de Tukey, com nível de significância $p < 0,05$. Os resultados foram expressos pela média \pm erro padrão da média (média \pm EPM).

RESULTADOS

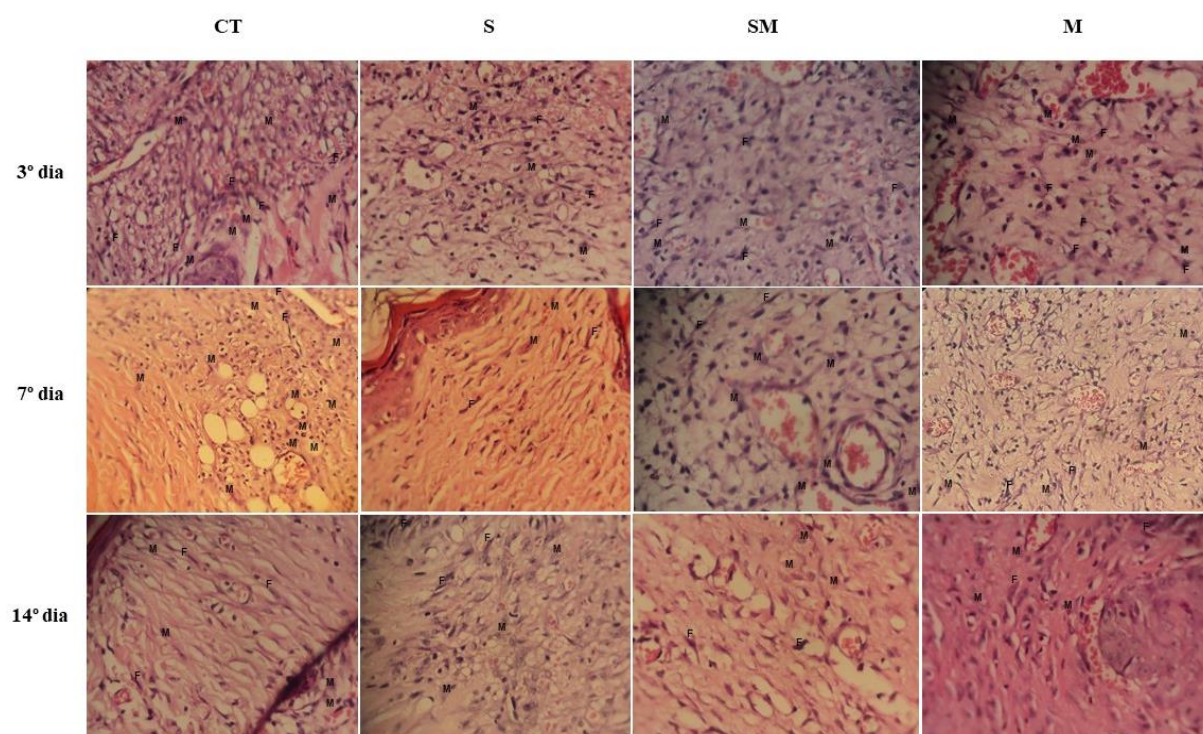
Com a manutenção diária das práticas de assepsia e rigor nos curativos de feridas, nenhum dos animais desenvolveu infecção local. A presença de uma crosta de fácil remoção auxiliou a manipulação da ferida durante os curativos, sem danificar o tecido de granulação neoformado. Com três dias do início do tratamento foi possível evidenciar sinais flogísticos menos acentuados e um tecido de granulação mais aparente nos grupos M, S e SM, em relação ao grupo CT e secreção serossanguinolenta cobrindo o leito da ferida de todos os grupos. Além disso, no terceiro dia de tratamento, foi observado em análise histológica (Tabela 1 e Figura 1) maior número de células mononucleares por campo no grupo CT, em relação aos grupos M, S e SM.

Tabela 1 - Média de células mononucleares, neovasos e fibroblastos por campo das secções histológicas das feridas.

		CT	S	SM	M
3º dia	Células mononucleares/campo	68 \pm 2 ^a	21 \pm 6 ^b	20 \pm 3 ^b	13 \pm 1 ^b
	Neovasos/campo	31 \pm 2 ^a	33 \pm 2 ^a	32 \pm 4 ^a	30 \pm 3 ^a
	Fibroblastos/campo	86 \pm 3 ^a	167 \pm 34 ^b	141 \pm 11 ^b	97 \pm 9 ^a
7º dia	Células mononucleares/campo	84 \pm 3 ^a	18 \pm 3 ^c	18 \pm 4 ^c	40 \pm 7 ^b
	Neovasos/campo	18 \pm 1 ^a	59 \pm 7 ^c	45 \pm 2 ^b	40 \pm 2 ^b
	Fibroblastos/campo	197 \pm 3 ^a	158 \pm 17 ^c	183 \pm 16 ^a	102 \pm 9 ^b
14º dia	Células mononucleares/campo	30 \pm 2 ^a	33 \pm 3 ^a	11 \pm 2 ^b	14 \pm 2 ^b
	Neovasos/campo	14 \pm 4 ^a	17 \pm 4 ^a	17 \pm 2 ^a	19 \pm 5 ^a
	Fibroblastos/campo	262 \pm 5 ^a	77 \pm 8 ^c	38 \pm 6 ^b	26 \pm 2 ^b

Os valores dispostos na tabela representam a média \pm erro padrão da média ($X \pm$ EPM) por campo de células mononucleares, neovasos e fibroblastos nos grupos CT, S, SM e M em cada um dos dias avaliados. As médias representadas pela mesma letra em uma linha não apresentam diferença significativa entre si, ou seja, apresentam um $p > 0,05$ ao teste de Tukey. Fonte: autores (2022).

Figura 1 - Fotomicrografia das células mononucleares (M) e fibroblastos (F) nos cortes histológicos



Fonte: autores (2022)

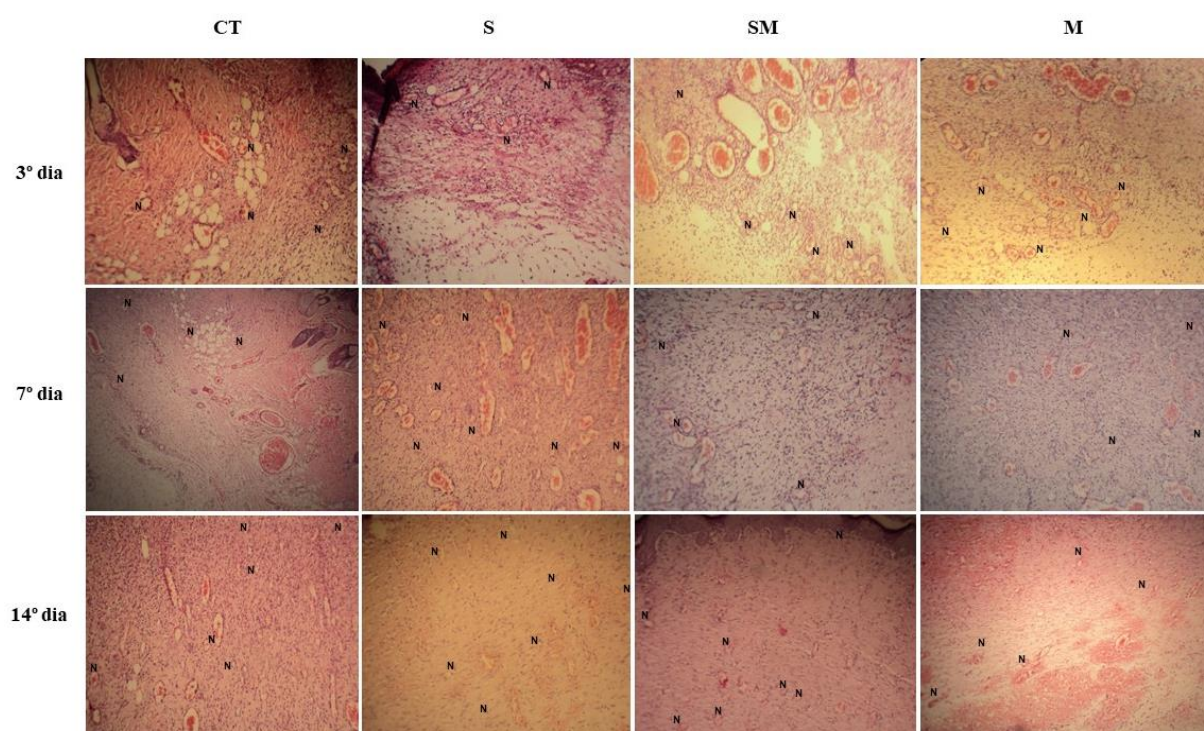
No sétimo dia experimental, os sinais flogísticos foram menos intensos nos grupos M, S e SM, enquanto os animais do grupo CT mantiveram o processo inflamatório acentuado. Sob análise microscópica, as feridas dos grupos tratados apresentaram menor número de células mononucleares em relação ao grupo CT, sendo as feridas dos grupos S e SM as de menor quantidade. Já no décimo quarto dia de experimento as feridas estavam remodeladas em todos os grupos, apresentando apenas a marca cicatricial. Na análise histológica nesse momento, o número de células mononucleares no CT foi semelhante ao do grupo S e o número de células mononucleares no grupo M foi semelhante ao do grupo SM (Tabela 1).

Em relação aos fibroblastos, no terceiro dia de experimento, foi possível observar uma proliferação mais evidente nos grupos em que a salsa estava presente (S e SM) quando comparados com os grupos CT e M. Já no sétimo dia, a quantidade de fibroblastos do grupo CT ultrapassou as dos grupos S e M, evidenciando uma proliferação mais tardia que se manteve elevada até o décimo quarto dia, mesmo sendo observado o remodelamento da ferida nesse período. Essa elevação de

fibroblastos nas fases mais avançadas da cicatrização é um tema bastante discutido, pois está associado ao retardo do processo e ao desenvolvimento de um tecido fibroso excessivo (BERMAN; MADERAL; RAPHAEL, 2017).

O processo de angiogênese se demonstrou mais intenso no grupo S em relação aos grupos M, SM e CT no sétimo dia de experimento. Contudo, não foi observado diferenças significativas entre a quantidade de neovasos presentes nos grupos na análise realizada por fotomicrografia no terceiro e no décimo quarto dia (Figura 2).

Figura 2 - Fotomicrografia dos neovasos (N) nos cortes histológicos das feridas



Fonte: autores (2022)

DISCUSSÃO

Os resultados obtidos no presente estudo demonstram que a aplicação tópica de cada uma das soluções referentes ao grupo S, SM e M foi capaz de atuar sobre os eventos celulares, de forma a favorecer a reparação tecidual, diminuir o processo inflamatório e abreviar o tempo da cicatrização. No entanto, com a avaliação de todo o processo, o creme de salsa, aplicado ao grupo S, apresentou resultados de maior destaque. Assim, o estudo sugere que os compostos bioativos da salsa como flavonóides, em especial a luteolina, por desenvolverem ação anti-inflamatória, podem atuar diretamente no processo cicatricial (MALEKI *et al.*, 2019).

Os efeitos do mel, já estabelecidos, indicam que a presença de peróxido de hidrogênio estimula a proliferação de fibroblastos e a angiogênese e desenvolve uma atividade antimicrobiana. A alta osmolaridade também intensifica essa ação antimicrobiana, por resultar em desidratação e morte



RECIMA21 - REVISTA CIENTÍFICA MULTIDISCIPLINAR ISSN 2675-6218

EFEITOS DO EXTRATO HIDROALCOÓLICO DE *PETROSELINUM CRISPUM* NA
CICATRIZAÇÃO DE FERIDAS CUTÂNEAS EM RATOS
Helena da Silva Mendonça, Maria Eduarda Siqueira de Oliveira,
Carollayne Mendonça Rocha, Ciderléia Castro de Lima, José Antonio Dias Garcia

de microrganismos. O mel atua sobre a atividade fagocítica, estimulando a secreção de citocinas por monócitos, como o Fator de Necrose Tumoral Alfa (TNF- α), interleucina-1 (IL-1) e interleucina-6 (IL-6), que ativam a resposta imune frente às infecções. A atividade anti inflamatória está associada à capacidade de reduzir prostaglandinas e inibir a expressão da ciclooxigenase-2 (COX-2). A acidez do mel também contribui significativamente com o processo de cicatrização. O seu pH reduz a atividade da protease, enzima que pode destruir fatores de crescimento e a matriz de colágeno recém-formada, reduzindo as reações inflamatórias locais e reduzindo o tempo de cicatrização (ORYAN *et al.*, 2016).

Durante os primeiros dias da cicatrização, observou-se que o extrato de salsa separado ou associado ao mel mostrou efeito cicatrizante potente com aumento no número de fibroblastos. Essas células estão presentes na fase proliferativa do processo de cicatrização e são estimuladas por fatores de crescimento como o PDGF e TGF- β . Por ação do TGF- β , os fibroblastos se diferenciam em miofibroblastos e começam a produzir colágeno do tipo I, o que promove a contração e fechamento da ferida (SZWED; SANTOS, 2016).

Os problemas na cicatrização estão relacionados com a ocorrência de desequilíbrios em alguma das três fases da cicatrização, sendo a resposta da fase inflamatória, por meio da ação das citocinas IL-6, IL-8 e IL-10, um dos principais fatores para que isso ocorra (BERMAN *et al.*, 2017). Dessa forma, uma resposta inflamatória aguda nos períodos iniciais da cicatrização é benéfica, visto que promove a remoção de detritos e patógenos da ferida (WANG *et al.*, 2018). Contudo, se essa resposta se tornar crônica, ela pode ocasionar uma inibição do reparo tecidual ou uma hipercicatrização, como foi observado no grupo CT pela contagem elevada de células mononucleares no final do processo.

Além disso, o aumento excessivo na ativação de fibroblastos no decorrer do processo, como consequência da expressão de fatores de crescimento, como o TGF, contribui para a formação de cicatrizes hipertróficas e quelóides, que são causadoras de grande incômodo para boa parte da população, principalmente quando se desenvolvem em regiões mais expostas (BERMAN *et al.*, 2017). Assim como sua elevação causa prejuízos no resultado da cicatriz, o retardo do aparecimento dos fibroblastos também é danoso, pois está associado ao aumento no tempo da segunda e da terceira fase da cicatrização.

A avaliação macroscópica das feridas se manteve de acordo com as análises histológicas. Assim, enquanto os demais grupos apresentaram uma retração completa das bordas durante o oitavo e o nono dia de experimento, o grupo CT obteve o mesmo resultado apenas no décimo segundo dia. Isso corrobora a hipótese de que a salsa é capaz de causar redução do processo inflamatório e da proliferação desajustada de fibroblastos, abreviando o tempo do processo cicatricial e levando ao surgimento de uma cicatriz normotrófica.

CONSIDERAÇÕES

Diante das evidências obtidas no presente estudo, conclui-se que a aplicação tópica do creme com extrato hidroalcoólico de salsa foi mais eficiente na reparação tecidual, na diminuição do



RECIMA21 - REVISTA CIENTÍFICA MULTIDISCIPLINAR ISSN 2675-6218

EFEITOS DO EXTRATO HIDROALCOÓLICO DE *PETROSELINUM CRISPUM* NA
CICATRIZAÇÃO DE FERIDAS CUTÂNEAS EM RATOS
Helena da Silva Mendonça, Maria Eduarda Siqueira de Oliveira,
Carollayne Mendonça Rocha, Ciderléia Castro de Lima, José Antonio Dias Garcia

processo inflamatório e na aceleração do tempo de cicatrização de feridas cutâneas em ratos, quando comparado ao controle, ao mel e ao creme com extrato hidroalcoólico da salsa associado ao mel.

REFERÊNCIAS

- ADLER, Miri et al. Principles of cell circuits for tissue repair and fibrosis. **Science**, v. 23, n. 2, p. 100841, 2020.
- AJMERA, Puneeta; KALANI, Sumati; SHARMA, Luxita. Parsley-benefits & side effects on health. **Int J Physiologt Nutr Physical Educ**, v. 4, p. 1236-42, 2019.
- AKINCI, Ayşin et al. Petroselinum crispum is effective in reducing stress-induced gastric oxidative damage. **Balkan medical journal**, v. 34, n. 1, p. 53-59, 2017.
- BERMAN, Brian; MADERAL, Andrea; RAPHAEL, Brian. Keloids and hypertrophic scars: pathophysiology, classification, and treatment. **Dermatologic Surgery**, v. 43, p. S3-S18, 2017.
- CHAUHAN, E. S.; AISHWARYA, J. Nutraceuticals potential of Petroselinum crispum: A Review. **J. Complement. Med. Altern. Healthc**, v. 7, p. 1-6, 2018.
- FALZON, Charles C.; BALABANOVA, Anna. Phytotherapy: an introduction to herbal medicine. **Primary Care: Clinics in Office Practice**, v. 44, n. 2, p. 217-227, 2017.
- GONZALEZ, Ana Cristina de Oliveira et al. Wound healing-A literature review. **Anais brasileiros de dermatologia**, v. 91, p. 614-620, 2016.
- LINEHAN, Jonathan L. et al. Non-classical immunity controls microbiota impact on skin immunity and tissue repair. **Cell**, v. 172, n. 4, p. 784-796. e18, 2018.
- MALEKI, Soheila J.; CRESPO, Jesus F.; CABANILLAS, Beatriz. Anti-inflammatory effects of flavonoids. **Food chemistry**, v. 299, p. 125124, 2019.
- MARTELLI, Anderson; ANDRADE, Thiago Antonio Moretti de; SANTOS, Gláucia Maria Tech dos. Perspectivas na utilização de fitoterápicos na cicatrização tecidual: revisão sistemática. **Archives of health investigation**, v. 7, n. 8, p. 344-350, 2018.
- ORYAN, Ahmad; ALEMZADEH, Esmat; MOSHIRI, Ali. Biological properties and therapeutic activities of honey in wound healing: A narrative review and meta-analysis. **Journal of tissue viability**, v. 25, n. 2, p. 98-118, 2016.
- OTTERÇO, A. N. et al. Photobiomodulation mechanisms in the kinetics of the wound healing process in rats. **Journal of Photochemistry and Photobiology B: Biology**, v. 183, p. 22-29, 2018.
- RAO, Pasupuleti Visweswara et al. Biological and therapeutic effects of honey produced by honey bees and stingless bees: a comparative review. **Revista Brasileira de Farmacognosia**, v. 26, p. 657-664, 2016.
- RODRIGUES, Melanie et al. Wound healing: a cellular perspective. **Physiological reviews**, v. 99, n. 1, p. 665-706, 2019.
- SANTOS, Carlos Eduardo C. *et al.* Efeito do extrato de *Bidens pilosa* L., Mel e pomadas homeopática e alopática na cicatrização de feridas cutâneas de ratos Wistar. **Arquivo Brasileiro de Medicina**



RECIMA21 - REVISTA CIENTÍFICA MULTIDISCIPLINAR
ISSN 2675-6218

EFEITOS DO EXTRATO HIDROALCOÓLICO DE *PETROSELINUM CRISPUM* NA
CICATRIZAÇÃO DE FERIDAS CUTÂNEAS EM RATOS
Helena da Silva Mendonça, Maria Eduarda Siqueira de Oliveira,
Carollayne Mendonça Rocha, Ciderléia Castro de Lima, José Antonio Dias Garcia

Veterinária e Zootecnia, v. 72, p. 1286-1294, 2020.

SORG, Heiko et al. Skin wound healing: an update on the current knowledge and concepts. **European Surgical Research**, v. 58, n. 1-2, p. 81-94, 2017.

SZWED, Dayane Nayara; DOS SANTOS, Vera Lucia Pereira. Fatores de crescimento envolvidos na cicatrização de pele. **Cadernos da Escola de Saúde**, v. 1, n. 15, 2016.

TALBOTT, Heather E. *et al.* Wound healing, fibroblast heterogeneity, and fibrosis. **Cell stem cell**, v. 29, n. 8, p. 1161-1180, 2022.

WANG, P. H. *et al.* Wound healing. **Journal of the Chinese Medical Association**, v. 81, n. 2, p. 94-101, 2018.

WILKINSON, Holly N.; HARDMAN, Matthew J. Wound healing: Cellular mechanisms and pathological outcomes. **Open biology**, v. 10, n. 9, p. 200223, 2020.