



**RECIMA21 - REVISTA CIENTÍFICA MULTIDISCIPLINAR**  
**ISSN 2675-6218**

**COLONOGRAFIA POR TOMOGRAFIA COMPUTADORIZADA NA TRIAGEM DE CÂNCER  
 COLORRETAL: UMA REVISÃO DE LITERATURA**

**COMPUTED TOMOGRAPHY COLONOGRAPHY IN COLORECTAL CANCER SCREENING: A  
 LITERATURE REVIEW**

**COLONOGRAFÍA POR TOMOGRAFÍA COMPUTARIZADA EN EL DETECCIÓN DE CÁNCER  
 COLORRECTAL: UNA REVISIÓN DE LA LITERATURA**

Fernanda Gomes Cezário<sup>1</sup>, Belkiss Rolim Rodrigues Fracon<sup>2</sup>, Danielle Cristina Pereira<sup>1</sup>, Gabriela de Andrade Trevisan<sup>1</sup>, Gabriela Benedini Strini Portinari Beja<sup>1</sup>, Laise Aparecida Santos<sup>1</sup>

e4114319

<https://doi.org/10.47820/recima21.v4i11.4319>

PUBLICADO: 11/2023

**RESUMO**

**Introdução:** O câncer de colorretal é a terceira neoplasia mais frequente no mundo, acomete, principalmente, a porção distal do trato gastrointestinal. No Brasil, é a terceira neoplasia mais prevalente no sexo feminino segundo o INCA. O diagnóstico precoce e rastreamento são as formas mais eficazes de prevenir a formação e desenvolvimento da CCR, pois possibilita identificar lesões pré-malignas. Dentre os métodos diagnósticos, a CTC é uma técnica tridimensional, que utiliza baixa dose de radiação e permite diagnosticar lesões de cólon, mas também extra colônicas. **Objetivo:** Realizar uma revisão integrativa da literatura a respeito do exame de diagnóstico CTC para neoplasias de cólon, abordando sobre definição, técnica, triagem, rastreio, sensibilidade, especificidade e custo; indicações e contraindicações, benefícios e limitações do exame. **Método:** Trata-se de uma revisão bibliográfica integrativa da literatura e síntese dos resultados a partir de artigos científicos publicados e indexados nos portais PubMed e BVS (Biblioteca Virtual em Saúde), nas bases de dados Lilacs, Medline e Scielo. **Conclusão:** O rastreamento e identificação de pólipos e lesões neoplásicas intestinais é importante para reduzir ou descartar um possível avanço da doença. As combinações dos métodos existentes para o diagnóstico precoce agem de forma efetiva para a detecção e excisão da lesão, sobretudo, a CTC, além disso, ela tem uma boa especificidade e sensibilidade na detecção de lesões de 5 a 9 mm e extra colônicas. Porém, lesões menores de 5 mm que não podem ser identificadas com precisão.

**PALAVRAS-CHAVE:** Neoplasias Colorretais. Colonoscopia por tomografia computadorizada. Métodos de diagnóstico.

**ABSTRACT**

**Introduction:** Colorectal cancer is the third most common cancer in the world, affecting mainly the distal portion of the gastrointestinal tract. In Brazil, it is the third most prevalent neoplasm in women according to INCA. Early diagnosis and screening are the most effective ways to prevent the formation and development of RCC, as it makes it possible to identify premalignant lesions. Among the diagnostic methods, CTC is a three-dimensional technique, which uses low radiation dose and allows diagnosis of colon lesions, but also extra-colonic ones. **Objective:** Conduct an integrative literature review regarding the CTC diagnostic exam for colon neoplasms, addressing definition, technique, screening, screening, sensitivity, specificity and cost; indications and contraindications, benefits and limitations of the exam. **Method:** It is an integrative bibliographic review of the literature and synthesis of the results from scientific articles published and indexed in the portals PubMed and BVS (Virtual Health Library), in the Lilacs, Medline and Scielo databases. **Conclusion:** The tracking and identification of polyps and intestinal neoplastic lesions is important to reduce or rule out a possible advance of the disease. The combinations of existing methods for early diagnosis act effectively for the detection and excision of the lesion, above all, CTC, in addition, it has a good specificity and sensitivity in the detection of 5 to 9 mm and extra-colonic lesions. However, lesions smaller than 5 mm that cannot be accurately identified.

**KEYWORDS:** Colorectal neoplasms. Colonoscopy by computed tomography. Diagnostic methods.

<sup>1</sup> Discente do 6º ano de Medicina do Centro Universitário Barão de Mauá (Ribeirão Preto/SP).

<sup>2</sup> Docente do Curso de Medicina do Centro Universitário Barão de Mauá (Ribeirão Preto/SP).



## RECIMA21 - REVISTA CIENTÍFICA MULTIDISCIPLINAR ISSN 2675-6218

COLONOGRAFIA POR TOMOGRAFIA COMPUTADORIZADA NA TRIAGEM DE CÂNCER  
COLORRETAL: UMA REVISÃO DE LITERATURA  
Fernanda Gomes Cezário, Belkiss Rolim Rodrigues Fracon, Danielle Cristina Pereira,  
Gabriela de Andrade Trevisan, Gabriela Benedini Strini Portinari Beja, Laise Aparecida Santos

### RESUMEN

*Introducción: El cáncer colorrectal es la tercera neoplasia más común en el mundo, afectando principalmente la porción distal del tracto gastrointestinal. En Brasil, es la tercera neoplasia más prevalente en mujeres según el INCA. El diagnóstico precoz y el cribado son las formas más eficaces de prevenir la formación y desarrollo del CCR, ya que permite identificar lesiones premalignas. Entre los métodos de diagnóstico, la CTC es una técnica tridimensional que utiliza una baja dosis de radiación y permite el diagnóstico de lesiones de colon y extracolónicas. Objetivo: Realizar una revisión integradora de la literatura sobre el examen diagnóstico CTC para neoplasias de colon, abarcando definición, técnica, tamizaje, sensibilidad, especificidad y costo; indicaciones y contraindicaciones, beneficios y limitaciones del examen. Método: Se trata de una revisión bibliográfica integradora de la literatura y síntesis de resultados a partir de artículos científicos publicados e indexados en los portales PubMed y BVS (Biblioteca Virtual en Salud), en las bases de datos Lilacs, Medline y Scielo. Conclusión: El seguimiento e identificación de pólipos intestinales y lesiones neoplásicas es importante para reducir o descartar una posible progresión de la enfermedad. Las combinaciones de métodos existentes para el diagnóstico temprano actúan eficazmente para la detección y extirpación de la lesión, especialmente el CTC, además, tiene buena especificidad y sensibilidad en la detección de lesiones de 5 a 9 mm y extracolónicas. Sin embargo, las lesiones menores de 5 mm no pueden identificarse con precisión.*

**PALABRAS CLAVE:** Neoplasias colorrectales. Colonoscopia por tomografía computarizada. Métodos de diagnóstico.

### 1 INTRODUÇÃO

O câncer colorretal (CRC) acomete o intestino cólon e/ou reto. O cólon é o local mais frequente de neoplasias primárias como adenomas e adenocarcinomas (Benson, 2007). O CRC tem alta mortalidade quando detectado em estágios avançados, mas também é altamente evitável (Ladabaum *et al.*, 2019).

A maioria cânceres colorretais são adenocarcinomas, uma neoplasia maligna que desenvolve células epiteliais glandulares do cólon e reto. (OMS, 2000). Outros tipos de cânceres colorretais mais raros incluem carcinoma de células escamosas, carcinoma adenoescamoso, carcinoma de células fusiformes e carcinoma indiferenciado (Fleming *et al.*, 2012).

Os fatores de risco para o CRC de acordo com o relatório de 2017 do *World Cancer Research Fund* (WCRF) e *American Institute for Cancer Research* (AICR) concluiu que a obesidade, falta de atividade física, dietas pobres (como alto teor de carne vermelha e processada, baixo fibra, baixo teor de grãos inteiros e baixo teor de cálcio) e álcool aumentam o risco de CRC.

O câncer colorretal pode culminar com a eliminação de sangue nas fezes. Sendo assim, a prova de sangue oculto nas fezes permite a detecção precoce, permitindo o rastreamento do câncer colorretal que se caracteriza pela aplicação de testes em pessoas assintomáticas, em uma população-alvo definida, com o objetivo de reduzir a morbimortalidade atribuída a uma doença específica, nesse caso o câncer colorretal (Smith *et al.*, 2006; Altenburg; Biondo-Simões; Bahten, 2009).

Segundo a OMS (2020), o rastreamento é classificado em dois tipos, o oportunístico e o organizado ou populacional. No rastreamento oportunístico, os exames de rastreamento são realizados a partir de demanda dos pacientes ou oferecidos por profissionais de saúde. Já no rastreamento



## RECIMA21 - REVISTA CIENTÍFICA MULTIDISCIPLINAR ISSN 2675-6218

COLONOGRRAFIA POR TOMOGRAFIA COMPUTADORIZADA NA TRIAGEM DE CÂNCER  
COLORRETAL: UMA REVISÃO DE LITERATURA  
Fernanda Gomes Cezário, Belkiss Rolim Rodrigues Fracon, Danielle Cristina Pereira,  
Gabriela de Andrade Trevisan, Gabriela Benedini Strini Portinari Beja, Laise Aparecida Santos

organizado, a população-alvo é convidada e monitorada para a realização do exame de rastreamento na periodicidade definida (INCA, 2021).

A OMS indica o diagnóstico precoce e o rastreamento com sangue oculto de fezes para homens e mulheres com mais de 50 anos, nos países que tenham capacidade de realizar confirmação diagnóstica e o tratamento adequado (INCA, 2021).

Um dos métodos de rastreamento mais utilizados é a prova do sangue oculto nas fezes, realizada com colheita das fezes em papel impregnado com guáiac (g-FOBT) (VAN ROSSUM *et al.*, 2008). Além desse método, há também testes imunológicos fecais, que apresentam maior especificidade em comparação ao sangue oculto nas fezes, como a colonoscopia e a retossigmoidoscopia, que requerem menor frequência no rastreamento (INCA, 2021).

Na suspeita do câncer colorretal, seja pela história clínica ou pelo exame físico, é obrigatória a realização de um exame proctológico. Para identificar corretamente o local da lesão é indicado a realização de retossigmoidoscopia rígida ou flexível (Cordeiro, 2004).

O exame proctológico é composto por inspeção, palpação, toque digital, anoscopia e realização da retossigmoidoscopia. O toque digital do reto permite identificar lesões, superfície retal mais acometida, grau de penetração do tumor na parede intestinal e determinar sua distância da borda anal (Grundej, 2015).

A retossigmoidoscopia é um exame que permite o estudo das características da mucosa do reto e do sigmoide, tais como coloração, presença de edema e lesões, coleta de secreções como para exames e biópsia de lesões suspeitas (Cártână; Gheonea; Săftoiu, 2016).

O exame colonoscópico é reservado a pacientes com pesquisa positiva de sangue oculto nas fezes e quando a origem do sangramento não foi detectada pelo toque retal ou retossigmoidoscopia, além da população de risco moderado a alto risco de desenvolvimento de câncer colorretal. A colonoscopia permite examinar todo o cólon em mais de 90% dos pacientes, além de possibilitar a realização do diagnóstico e tratamento (Winawer *et al.*, 2003).

A ultrassonografia endorretal é um outro método diagnóstico importante para a definição detalhada das camadas da parede retal e tecidos circunjacentes, estadiamento do grau de infiltração do tumor e avaliação da intensidade e localização do acometimento dos linfonodos (Jong *et al.*, 2016).

O estadiamento anatomopatológico (TNM) é considerado o melhor indicador prognóstico em pacientes com câncer colorretal, sendo importante para o planejamento terapêutico, avaliações dos resultados obtidos com os tratamentos propostos e prognóstico. O estadiamento é baseado no nível de penetração da parede intestinal, número de linfonodos comprometidos e presença ou não de metástases à distância (Priolli *et al.*, 2007).

No quadro 1, estão resumidas as vantagens e desvantagens os testes para rastreio e diagnóstico do CCR.

Esse trabalho objetiva especificar a importância da Colonografia por Tomografia Computadorizada (CTC) ou Colonoscopia Virtual (CV) como método para rastreio e *screening* do CCR.



## RECIMA21 - REVISTA CIENTÍFICA MULTIDISCIPLINAR

ISSN 2675-6218

COLONOGRRAFIA POR TOMOGRAFIA COMPUTADORIZADA NA TRIAGEM DE CÂNCER COLORRETAL: UMA REVISÃO DE LITERATURA  
 Fernanda Gomes Cezário, Belkiss Rolim Rodrigues Fracon, Danielle Cristina Pereira, Gabriela de Andrade Trevisan, Gabriela Benedini Strini Portinari Beja, Laise Aparecida Santos

Esse método avalia a extensão local do câncer colorretal, invasão da parede retal, grau de acometimento de linfonodos e a infiltração de órgãos vizinhos, como a vagina, próstata, vesículas seminais, bexiga e sacro (Li *et al.*, 2016).

**Quadro 1** – Testes de rastreio para diagnóstico precoce de câncer colorretal

Método de diagnóstico	Vantagem	Desvantagem
<b>Pesquisa de sangue oculto em fezes por imunoquímica</b>	Não invasivo, detecta a partir de 0,006 mg de hemoglobina/ grama de fezes. Não requer dieta e não é influenciado por hemorragia em órgãos altos.	Alto custo. Necessita de várias amostras e não identifica pólipos.
<b>Ultrassonografia endorretal</b>	Distingui várias camadas anatômicas da parede do reto.	Depende do operador. Baixa profundidade de penetração e impossibilidade de realização nas neoplasias estenosantes e reto superior.
<b>Retossigmoidoscopia</b>	Possibilita investigação de lesões em reto, sigmoide e colón descendente, biópsia, exérese de pólipos ou clipagem de vasos. Indicado a cada 5 anos. Não utiliza sedação.	Precisa do preparo intestinal do doente. Desconforto. Não permite remoção de pólipos grandes. Risco de infecção e ruptura intestinal.
<b>Colonoscopia</b>	Possibilita investigação de lesões em todo o intestino grosso e na válvula ileocecal, biópsia, exérese de pólipos ou clipagem de vasos. Realizar a cada 10 anos.	Alta complexidade. Requer preparo intestinal. Exige sedação. Risco de infecção e ruptura intestinal.



## RECIMA21 - REVISTA CIENTÍFICA MULTIDISCIPLINAR ISSN 2675-6218

COLONOGRRAFIA POR TOMOGRAFIA COMPUTADORIZADA NA TRIAGEM DE CÂNCER  
COLORRETAL: UMA REVISÃO DE LITERATURA  
Fernanda Gomes Cezário, Belkiss Rolim Rodrigues Fracon, Danielle Cristina Pereira,  
Gabriela de Andrade Trevisan, Gabriela Beneditini Strini Portinari Beja, Laise Aparecida Santos

<p><b>Colonoscopia virtual ou colonografia por tomografia computadorizada</b></p>	<p>Possibilita investigação de lesões em todo o intestino grosso e na válvula íleo cecal. Detecta lesão extra colônicas. Não requer sedação.</p>	<p>Complexidade intermediária. Requer preparo intestinal do doente. Não permite biópsia, exérese de pólipos ou clipagem de vasos. Não eficaz para lesões menores de 5 mm.</p>
---	--	---

**Fonte:** Adaptado de Secretaria Municipal da Saúde. Coordenação de Epidemiologia e Informação (2012), American Cancer Society (2014)

## 2 MÉTODO

Foram realizadas revisões bibliográficas a respeito sobre métodos diagnósticos de CCR pela técnica CV com o objetivo de analisar e trazer atualizações sobre essa temática tão relevante para os dias atuais.

A estratégia de identificação e seleção dos trabalhos foi a busca de publicações nos seguintes portais: Biblioteca Virtual em Saúde (BVS) e PubMed, que contêm as bases de dados Lilacs (Literatura Latino-Americana e do Caribe em Ciências da Saúde) e Medline (*Medical Literature Analysis and Retrieval System Online*); e na plataforma digital Scielo (*Scientific Electronic Library Online*).

A elaboração deste artigo implica na análise e descrição das informações obtidas pela leitura dos artigos. Os idiomas escolhidos para a busca foram o português e o inglês, por oferecerem um campo de pesquisa mais abrangente. A busca utilizou as seguintes combinações dos Descritores em Ciências da Saúde (DeCS) usando as operações *AND* e *OR*: "*virtual colonoscopy*", "*computed tomographic colonography*" e "*colorectal cancer diagnostic methods*". O intervalo temporal da pesquisa foi de 2000 até 2021.

Os critérios para seleção e inclusão dos artigos abrangeram todas as categorias de artigo (original, estudos de revisão de literatura e relato de experiência); aqueles publicados nos idiomas português e inglês entre os anos de 2000 até 2021; e artigos que contivessem em seus títulos e/ou resumos os descritores do DeCS.

O recurso utilizado na pesquisa foi a expressão "palavra ou termo", associada aos descritores específicos. Os critérios de exclusão abrangeram publicações que se limitassem apenas a resumos e as que não atendessem aos critérios de inclusão mencionados. Esses critérios foram aplicados de forma independente pelas autoras deste trabalho, que avaliaram os estudos selecionados com base nas variáveis apresentadas no Quadro 2.

A partir disso, compuseram a elaboração dessa revisão de literatura 50 artigos, como apresentado na figura 1.



## RECIMA21 - REVISTA CIENTÍFICA MULTIDISCIPLINAR ISSN 2675-6218

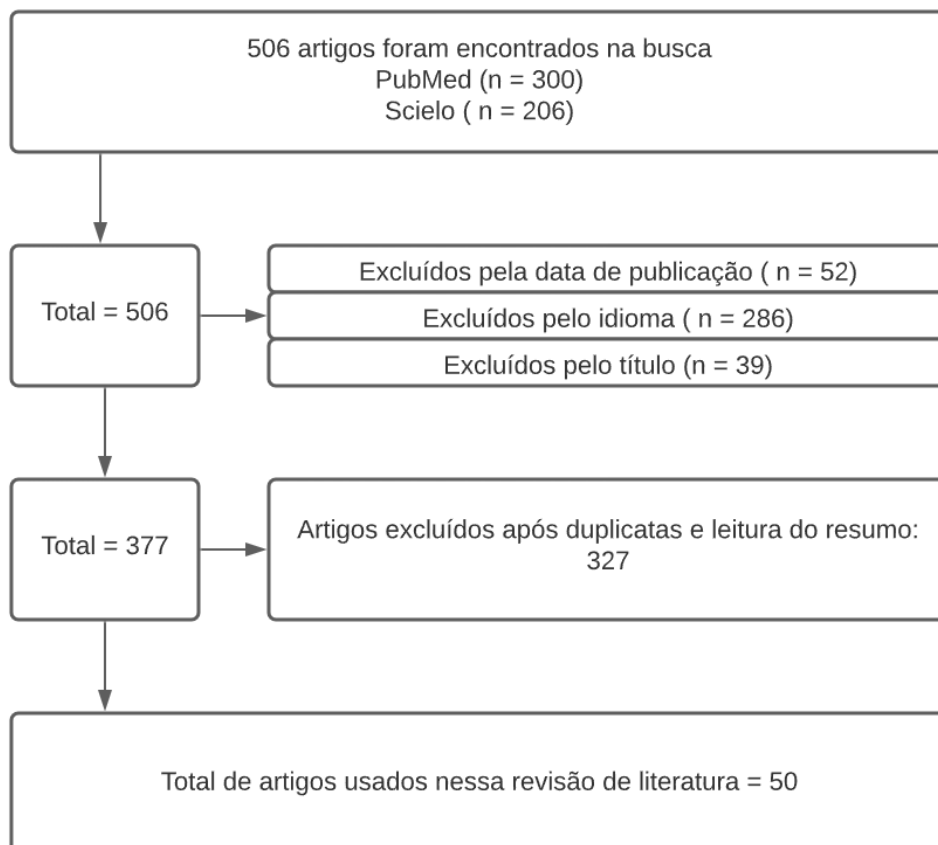
COLONOGRRAFIA POR TOMOGRAFIA COMPUTADORIZADA NA TRIAGEM DE CÂNCER  
COLORRETAL: UMA REVISÃO DE LITERATURA  
Fernanda Gomes Cezário, Belkiss Rolim Rodrigues Fracon, Danielle Cristina Pereira,  
Gabriela de Andrade Trevisan, Gabriela Benedini Strini Portinari Beja, Laise Aparecida Santos

**Quadro 2:** Critérios de Inclusão e exclusão

Critérios de Inclusão	
<b>Delineamento</b>	Artigos originais Estudos de revisões de literatura Relatos de experiência Idioma português Idioma inglês Período: 2000 até 2021
Critérios de exclusão	
<b>Forma de publicação</b>	Somente em resumo Itens que não abrangem critério de inclusão

Fonte: Própria, 2021

**Figura 1:** Metodologia



Fonte: Própria, 2021



## RECIMA21 - REVISTA CIENTÍFICA MULTIDISCIPLINAR ISSN 2675-6218

COLONOGRRAFIA POR TOMOGRAFIA COMPUTADORIZADA NA TRIAGEM DE CÂNCER  
COLORRETAL: UMA REVISÃO DE LITERATURA  
Fernanda Gomes Cezário, Belkiss Rolim Rodrigues Fracon, Danielle Cristina Pereira,  
Gabriela de Andrade Trevisan, Gabriela Beneditini Strini Portinari Beja, Laise Aparecida Santos

### 3 DISCUSSÃO

#### 3.1 Definição e técnica

A Colonografia por Tomografia Computadorizada (CTC) ou Colonoscopia Virtual (CV) é um método não invasivo para a avaliação do intestino grosso, que também possui aplicações nos sistemas respiratório e vascular (Smith; Fenlon, 2002). É considerado um método seguro para a visualização do intestino grosso, a partir de imagens em 2 ou 3 dimensões, obtidas pelo sistema de Tomografia Computadorizada (TC) helicoidal com detectores multislice, que é composto de múltiplas fileiras de detectores de raios X que produzem imagens em fatias milimétricas, de até 0,6 mm, com ou sem o uso de contraste iodado (Landeras; Aslam; Yee, 2007).

Vários passos são essenciais para um exame de boa qualidade. São pré-requisitos fundamentais a presença de um cólon limpo e com boa distensão, o que facilita a identificação mais precisa de pólipos e a detecção de carcinoma colorretal (CCR), melhorando a especificidade e sensibilidade do método. Um cólon mal preparado pode resultar em aumento de falsos-negativos ou falso-positivos (Yee, 2002). A avaliação é feita com o paciente em posição prona e supina. Essas duas incidências, em sentido craniocaudal, além de facilitar o reconhecimento de pólipos, carcinomas ou divertículos, permitem a identificação de segmentos colônicos com limpeza deficiente ou com distensão inadequada, permitindo intervenções precoces para potencializar os achados de exame (Smith; Fenlon, 2002; Landeras; Aslam; Yee, 2007).

A eficácia da limpeza colônica depende de duas medidas principais. A primeira está relacionada à restrição dietética, que inclui ingestão de pouco ou nenhum alimento sólido e consumo de líquidos, um dia antes do exame. A segunda estratégia é a administração de catárticos, que estimulam a evacuação do conteúdo colônico. Os laxantes mais utilizados são a solução salina de fosfato de sódio ou de citrato de magnésio (Landeras; Aslam; Yee, 2007). A fraca adesão dos pacientes ao uso de laxantes corrobora para maior retenção de material colônico e interferências no exame, estimulando a técnica de "preparação mínima", por meio da qual fezes e fluídos podem permanecer no cólon, desde que marcados antes da realização do exame. A marcação é feita por administração, via oral, de bário e/ou solução de iodo, juntamente com as refeições, por um período de 24 a 48 horas antes da realização do exame. Isso permite que tanto fezes quanto fluídos residuais sofram incorporação do contraste e sejam marcados com alta atenuação, o que permite diferenciá-los dos pólipos, que possuem densidade homogênea semelhante à de tecidos moles (Zalis et al., 2006). Contudo, o Colégio Americano de Radiologia (ACR) contraindica o uso de contraste oral (Radiologia, 2016).

A distensão colônica pode ser feita através do uso do ar ambiente ou de dióxido de carbono. Um tubo é colocado no reto e o ar é injetado até que o paciente tenha sensação de plenitude ou desconforto. Aproximadamente 2 litros de ar são necessários para a completa distensão do cólon, mas essa quantidade é variável entre os pacientes. Podem ser usados tanto aparelhos manuais quanto automáticos. Após esse procedimento, são feitas imagens do abdome e da pelve com o paciente em



## RECIMA21 - REVISTA CIENTÍFICA MULTIDISCIPLINAR ISSN 2675-6218

COLONOGRRAFIA POR TOMOGRAFIA COMPUTADORIZADA NA TRIAGEM DE CÂNCER  
COLORRETAL: UMA REVISÃO DE LITERATURA  
Fernanda Gomes Cezário, Belkiss Rolim Rodrigues Fracon, Danielle Cristina Pereira,  
Gabriela de Andrade Trevisan, Gabriela Benedini Strini Portinari Beja, Laise Aparecida Santos

posição prona e supina, a fim de avaliar a distensão. Se adequada, haverá uma coluna de ar completa entre o reto e o ceco. Caso isso não ocorra, quantidades adicionais podem ser administradas (Smith; Fenlon, 2002). Uma das vantagens do uso de dióxido de carbono em relação ao ar ambiente é o menor desconforto e dor após o exame, e sua rápida absorção através das paredes colônicas, com consequente eliminação pulmonar (Landeras; Aslam; Yee, 2007).

O uso de antiespasmódicos para alívio de espasmo ou desconforto do paciente durante a realização do procedimento é controverso. As diretrizes do ACR determinam que o glucagon pode ser usado para esse fim (Pickhardt *et al.*, 2003).

É válido ressaltar ainda que a CV é um método que requer radiação ionizante, devendo ser monitorizada, já que tem potencial para se tornar um teste de triagem para diagnóstico de pólipos e carcinoma de cólon (Landeras; Aslam; Yee, 2007).

### 3.2 Triagem e rastreamento

Para que seja justificável o rastreamento de uma patologia é necessário que se trate de uma doença comum, associada a altas taxas de morbidade e mortalidade, com detecção precoce eficaz. O CCR preenche esse critério. Desta forma, a técnica utilizada para rastreamento deve ser acessível à população em geral, além de ter baixo risco e baixo custo, associada a alta especificidade e sensibilidade. Os exames mais utilizados para esse fim são o exame de sangue oculto nas fezes, colonoscopia (padrão-ouro), enema opaco duplo contraste e colonoscopia virtual (Smith; Fenlon, 2002).

O rastreamento do CCR no Brasil é recomendado pelo Caderno de Atenção Primária (CAB 29) através dos seguintes exames: pesquisa de sangue oculto nas fezes, colonoscopia ou sigmoidoscopia, em adultos entre 50 e 75 anos. Entre 76 e 85 anos, os critérios para rastreio levam em consideração a condição de saúde do paciente, assim como, a expectativa de vida e antecedente de rastreamento prévio (CAB 29). A partir dos 68 anos de idade, não recomenda o rastreio (INCA, 2021).

Quanto ao intervalo de rastreio as evidências mostram que tanto o anual quanto o bienal levam a uma redução semelhante na taxa de mortalidade por câncer de intestino (Carla *et al.*, 2021). As orientações com relação a periodicidade dos exames, desde que negativos, são as seguintes: teste fecal de sangue oculto, anual; teste fecal de mutações de DNA, trienal; retossigmoidoscopia flexível e colonografia por tomografia, cinco anos e a colonoscopia a cada 10 anos (CAB 29). Pacientes com história familiar de CCR com idade menor ou igual a 60 devem iniciar o rastreio com 40 anos de idade, acompanhamento a cada 5 anos (INCA, 2021).

Se comparado à colonoscopia, após uma CV negativa, o paciente pode esperar até 5 anos até a próxima triagem, enquanto que com a colonoscopia, a espera é de 10 anos. Apesar disso, a CV tem precisão semelhante ao padrão-ouro na detecção de lesões de 5 a 9 mm. Um viés importante é que todas as lesões com 6 mm ou mais, ou lesões menores de 5 mm que não podem ser identificadas com precisão, devem ser encaminhadas para colonoscopia (Guinigundo, 2018). Além disso, cerca de 10%





## RECIMA21 - REVISTA CIENTÍFICA MULTIDISCIPLINAR ISSN 2675-6218

COLONOGRÁFIA POR TOMOGRAFIA COMPUTADORIZADA NA TRIAGEM DE CÂNCER  
COLORRETAL: UMA REVISÃO DE LITERATURA  
Fernanda Gomes Cezário, Belkiss Rolim Rodrigues Fracon, Danielle Cristina Pereira,  
Gabriela de Andrade Trevisan, Gabriela Beneditini Strini Portinari Beja, Laise Aparecida Santos

a 15% dos pacientes submetidos à CV necessitarão de uma colonoscopia óptica devido aos pólipos encontrados. Em contrapartida, 85% a 95% dos pacientes não carecem de colonoscopia subsequente (Lambert; Simáková, 2017).

A CV se mostrou eficaz para pacientes com alto risco de CCR devido a história familiar, mas quando comparada a detecção de Lateral Spreading Tumors (LST), tumor colorretal com crescimento lateral, obteve taxa de detecção muito baixa, de apenas 60% (Pickhardt *et al.*, 2017).

Uma das benesses da CV é que esse método não permite apenas o rastreio de CCR, mas também torna possível a avaliação de apacientpanormalidades extracolônicas, algo que não é possível com a colonoscopia óptica (Lin *et al.*, 2016). Achados extracolônicos podem resultar em acompanhamento diagnóstico, e cerca de 3% requerem tratamento definitivo, indicando eventual potencial sobrediagnóstico e tratamento excessivo da CV (Chan *et al.*, 2017). Ademais, esse método se mostrou aproximadamente 29% mais barato, se comparado a colonoscopia tradicional. Tal benefício persiste, em porcentagem menor, mesmo ao se comparar o número de rastreios necessários com a CV versus número de rastreios necessários com a colonoscopia tradicional (Pyenson *et al.*, 2015).

Outras vantagens, se comparada à colonoscopia óptica, é que a CV, além de também ser segura, é rápida e é um método não-invasivo. Está associada a menos riscos e complicações que o padrão-ouro, e não requer nenhum tipo de sedação. O exame dura aproximadamente 10 minutos, visualiza todo o cólon e é bem tolerado pelos pacientes (Smith; Fenlon, 2002). Todavia, ainda encontra desvantagens, como o fato de ser examinador-dependente e não permitir a remoção de pólipos, como na colonoscopia convencional (Smith; Fenlon, 2002).

Portanto, a CV é um método importante para rastreio e detecção de lesões tumorais no cólon. Antes da implementação difusa, no entanto, mais pesquisas são necessárias a fim de definir o desempenho do método (Lefere; Gryspeerdt; Schotte, 2006).

### 3.3 Especificidade, sensibilidade e custo

Um estudo avaliou as recomendações dos guidelines sobre prevenção de CCR e em relação a sensibilidade e especificidade, encontrou uma sensibilidade de 93,8% para pólipos < 10 mm, de 93,9% < 8 mm, e 88,7% < 6 mm e especificidade de 96%, 92,2% e 79,6% respectivamente (Assis, 2011).

Entretanto, Winawer *et al.* (2007), encontrou que para detecção de pólipos colorretais e câncer apresentou uma sensibilidade de 93% e especificidade 97% para pólipos de 10 mm ou maiores. Para pólipos de tamanho grande e médio (6 mm ou maiores), a sensibilidade média foi para 86%, com uma especificidade de 86%.

Um outro artigo encontrou que a maioria dos estudos visam estimar a sensibilidade da CTC na detecção de lesões precursoras de CCR (os pólipos) e limitar um limiar para sua ressecção. A sensibilidade média global para detecção de pólipos, independentemente do tamanho, foi de 73,5%. Para pólipos  $\geq 10$  mm foi de 87,6%. Para pólipos de 6-9 mm, a sensibilidade média ficou em 76,4%, e



## RECIMA21 - REVISTA CIENTÍFICA MULTIDISCIPLINAR ISSN 2675-6218

COLONOGRRAFIA POR TOMOGRAFIA COMPUTADORIZADA NA TRIAGEM DE CÂNCER  
COLORRETAL: UMA REVISÃO DE LITERATURA  
Fernanda Gomes Cezário, Belkiss Rolim Rodrigues Fracon, Danielle Cristina Pereira,  
Gabriela de Andrade Trevisan, Gabriela Benedini Strini Portinari Beja, Laise Aparecida Santos

em pólipos  $\leq 5$  mm caiu para 56,5% (Maciel *et al.*, 2014).

Portanto, os estudos, em geral, mostram por meio da análise estatística que a sensibilidade melhora conforme o tamanho do pólipos aumenta e a especificidade fica em torno de 84% independentemente do tamanho do pólipos. Em relação ao custo financeiro, Heitman *et al.*, (2005) comparou o gasto da CTC em relação a colonoscopia, e percebeu que a CTC poderá custar mais 2,27 milhões de dólares por cada 100.000 pacientes realizam o rastreio CCR.

### 3.4 Indicações e contraindicações

Tendo em vista a alta taxa de mortalidade e prevalência do câncer colorretal (CCR), é notavelmente importante que os métodos de rastreamento sejam aprimorados frequentemente a fim de reduzir os números crescentes de casos. Desse modo, a Colonografia por Tomografia Computadorizada (CTC) é indicada como o exame radiológico de escolha nesse diagnóstico, já que permite a avaliação de lesões extracolônicas, invasão local por células tumorais, acometimento linfonodais e metástases à distância (SCALISE *et al.*, 2016). Além disso, a CTC apresenta a maior taxa de participação entre os métodos de diagnóstico para o CCR, tornando-se significativamente uma indicação para rastreamento, principalmente para pacientes assintomáticos (Gelder, 2004; Duarte *et al.*, 2018), sendo ainda uma considerável opção de triagem para pacientes que não podem ser submetidos ao método de colonoscopia óptica e a procedimentos anestésicos (Duarte *et al.*, 2018).

Em contrapartida, o método diagnóstico é contraindicado para pacientes com sintomatologia clínica que indique inflamação colônica ativa, como diverticulite aguda, colite ulcerativa em estágio ativo agudo, megacólon tóxico e doença de Crohn, pelo fato de apresentar elevado risco de perfuração intestinal (Burling *et al.*, 2006; Gonzalez; Kim; Tee, 2011). Consoante a isso, a realização de CTC não é recomendada em casos de procedimentos cirúrgicos recentes em regiões abdominais ou pélvicas, hérnias da parede abdominal com apreensão de alças intestinais e dor aguda abdominal. Em eventos de ressecção endoscópica recente, a colonoscopia virtual deve apenas ser realizada após duas semanas do procedimento (Burling *et al.*, 2006; Spada *et al.*, 2014). Apesar disso, os riscos são considerados baixos quando comparados aos benefícios e a CTC se destaca entre as técnicas de escolha, sendo a decisão sobre o método a ser utilizado realizada conjuntamente entre paciente e equipe, considerando a opção selecionada pelo paciente (Gonzalez; Kim; Tee, 2011).

### 3.5 Benefícios e limitações

O rastreamento de câncer colorretal (CCR) avança, consolidando-se como um amplo campo de pesquisa indispensável (LIN *et al.*, 2016). Evidências demonstram que a Colonografia por Tomografia Computadorizada (CTC) é um procedimento radiológico fundamentado e validado como método de rastreamento diagnóstico, detectando satisfatoriamente o CCR e lesões potencialmente precursoras (Pickhardt, 2015; Duarte *et al.*, 2018). A CTC oferece benefícios notáveis aos pacientes quando comparado a outros métodos de triagem, como à colonoscopia óptica (CO). A maioria destes



## RECIMA21 - REVISTA CIENTÍFICA MULTIDISCIPLINAR ISSN 2675-6218

COLONOGRRAFIA POR TOMOGRAFIA COMPUTADORIZADA NA TRIAGEM DE CÂNCER  
COLORRETAL: UMA REVISÃO DE LITERATURA  
Fernanda Gomes Cezário, Belkiss Rolim Rodrigues Fracon, Danielle Cristina Pereira,  
Gabriela de Andrade Trevisan, Gabriela Benedini Strini Portinari Beja, Laise Aparecida Santos

apresenta a necessidade de sedação e anestesia, o que não é habitualmente aplicado para a CTC. Nesse contexto, ao serem submetidos à anestesia, os pacientes acabam precisando se ausentar de suas atividades laborais, o que não acontece em procedimentos de CTC, não interferindo, assim, na produtividade do paciente. Isso é de significativa importância, principalmente para a população em faixa etária ativa, além de reduzir os possíveis riscos cardiovasculares causados por esse tipo de medicação (Pickhardt, 2013; Sawhney *et al.*, 2018).

Diferente da colonoscopia óptica, a CTC possibilita a visualização total do abdome, permitindo a pesquisa de lesões extracolônicas potencialmente precursoras de cânceres, além da busca ativa de possíveis invasões de linfonodos e metástases à distância, aumentando o grau de alcance da triagem (Gonzalez; Kim; Tee, 2011). Consoante a isso, por facilitar a observação de todo o cólon, possui ainda maior sensibilidade para identificar adenomas pré-cancerosos e cancerosos, viabilizando a prevenção de neoplasias de longo prazo e entre os rastreios (Sawhney *et al.*, 2018). Em casos de neoplasias obstrutivas, a CTC ainda oferece a avaliação da região intestinal próxima à lesão a fim de excluir possíveis alterações coincidentes, permitindo uma melhor avaliação e definição da extensão das alterações (Iannaccone; Laghi; Passariello, 2004). Além disso, a Colonografia por Tomografia Computadorizada oferece custos menores e é substancialmente menos invasiva do que a CO, resultando em menores complicações (KIM *et al.*, 2010; Sawhney *et al.*, 2018).

No entanto, na identificação de pólipos inferiores ou iguais a 5 milímetros, a CTC se mostra mais imprecisa quando compara à colonoscopia óptica, necessitando de técnicas especiais de preparação, distensão e interpretação dos dados, sendo indispensável a execução de avaliações em 2D e 3D para otimizar a identificação de lesões planas (Pickhardt, 2013), já que apresenta adversidades na detecção de pólipos em baixo relevo (Kim *et al.*, 2016). Ademais, a região anorretal e as lesões próximas à válvula ileocecal são de difícil observação por esse método, podendo resultar em possíveis falso-positivos e falso-negativos (Pickhardt, 2013; lafrate *et al.*, 2007). Consoante a isso, a CTC ainda é deparada a situações que limitam sua atuação, como o espessamento da parede abdominal, o estreitamento do lúmen intestinal, a resistência à distensão por processos de diverticulose e miocose, quadros que impossibilitam a insuflação adequada, utilização de prótese de quadril ou hardware espinhal, entre outros, sendo necessária a identificação eficaz de artefatos que possam culminar em falso-negativo (Pickhardt, 2013).

Outras limitações estão relacionadas ao método de preparo intestinal para a realização do procedimento, sendo habitualmente desagradável para os pacientes submetidos ao exame, além do uso de radiação ionizante que tem sido o foco das discussões, já que é recomendada a realização da CTC a cada 5 anos para reavaliação, necessitando, portanto, de radiações periódicas que mesmo em baixas doses podem cumulativamente aumentar o risco de desenvolvimento de câncer. Vale ressaltar ainda que a realização do procedimento e a avaliação dos resultados são totalmente operador-dependente, necessitando de um profissional extremamente qualificado para reduzir os possíveis erros (Haan; Pickhardt; Stoker, 2014; Lin *et al.*, 2016). Não obstante, múltiplas preocupações têm sido



## RECIMA21 - REVISTA CIENTÍFICA MULTIDISCIPLINAR ISSN 2675-6218

COLONOGRRAFIA POR TOMOGRAFIA COMPUTADORIZADA NA TRIAGEM DE CÂNCER  
COLORRETAL: UMA REVISÃO DE LITERATURA  
Fernanda Gomes Cezário, Belkiss Rolim Rodrigues Fracon, Danielle Cristina Pereira,  
Gabriela de Andrade Trevisan, Gabriela Benedini Strini Portinari Beja, Laise Aparecida Santos

apontadas sobre a taxa de segurança da Colonografia por Tomografia Computadorizada em contraposição a evidências recentes que sugerem a probabilidade dos riscos oferecidos por esse método serem relativamente pequenos, elucidando que os benefícios do rastreamento pela CTC superam os riscos para a maioria dos pacientes (Gonzalez; Kim; Tee, 2011).

#### 4 CONSIDERAÇÕES

A Colonografia por Tomografia Computadorizada (CTC) representa uma abordagem valiosa no diagnóstico, rastreamento e estadiamento clínico do câncer colorretal em adultos. Ao mapear de forma abrangente o cólon, ela oferece a detecção de neoplasias e permite a investigação de causas extracolônicas. A CTC demonstra uma boa sensibilidade e especificidade, com a vantagem de não requerer sedação e apresentar custos relativamente baixos em comparação com outras técnicas. No entanto, é importante ressaltar que a identificação de pólipos com tamanho igual ou inferior a 5 milímetros ainda apresenta desafios de precisão nesse método. Portanto, a Colonografia por Tomografia Computadorizada destaca-se como uma opção eficaz e acessível para o diagnóstico e rastreamento do câncer colorretal, embora alguns aspectos ainda exijam aprimoramento. A contínua pesquisa nessa área é fundamental para consolidar seus benefícios e superar suas limitações, contribuindo para aprimorar a detecção precoce e o tratamento dessa patologia.

#### REFERÊNCIAS

ALTENBURG, F. L.; BIONDO-SIMÕES, M. de L. P.; BAHTEN, L. C. V. Faecal Occult Blood (FOB) Test Associated with a Questionnaire of Signs and Symptoms in Screening for Colorectal Cancer. **Rev Bras Coloproct**, Rio de Janeiro, v. 29, n. 1, p. 57-64, 2009.

AMERICAN CANCER SOCIETY. **Colorectal Cancer Facts & Figures 2014- 2016**. New York: Colorectal Cancer Facts and Figures, 2014.

ASSIS, R. V. B. F. Rastreamento e vigilância do câncer colorretal: guidelines mundiais. **GED gastroenterol. endosc. dig**, v. 30, n. 2, p. 62-74, 2011.

BENSON, A. Epidemiology, disease Progression, and Economic Burden of Colorectal Cancer. **Journal Of Managed Care Pharmacy**, v. 13, n. 6, p. 5-18, ago. 2007.

BRASIL. Ministério da Saúde. **Rastreamento**. Brasília: Ministério da Saúde, 2020. (Série A. Normas e Manuais Técnicos) (Cadernos de Atenção Primária n. 29).

BURLING, David; HALLIGAN, Steve; SLATER, Andrew; NOAKES, Michael J.; TAYLOR, Stuart A. Potentially serious adverse events at CT colonography in symptomatic patients: national survey of the United Kingdom. **Radiology**, Chicago, v. 239, n. 2, p. 464-471, maio 2006.

CARLA, A. *et al.* O Rastreo do câncer colorretal baseado em evidências the screening of colorectal cancer based on evidence. **Brazilian Journal of Surgery and Clinical Research**, v. 35, n. 2, p. 2317-4404, 2021.

CÂRTÂNĂ, E. T.; GHEONEA, D. I.; SĂFTOIU, A. Advances in endoscopic ultrasound imaging of colorectal diseases. **World Journal Of Gastroenterology**, n. 22, v. 5, p.1756-1766, 2016.



## RECIMA21 - REVISTA CIENTÍFICA MULTIDISCIPLINAR ISSN 2675-6218

COLONOGRÁFIA POR TOMOGRAFIA COMPUTADORIZADA NA TRIAGEM DE CÂNCER  
COLORRETAL: UMA REVISÃO DE LITERATURA  
Fernanda Gomes Cezário, Belkiss Rolim Rodrigues Fracon, Danielle Cristina Pereira,  
Gabriela de Andrade Trevisan, Gabriela Beneditini Strini Portinari Beja, Laise Aparecida Santos

CHAN, P.; NGU, J.; POH, Z.; SOETIKNO, R. Colorectal cancer screening. **Practice Integration & Lifelong Learning**, Singapore, v. 58, p. 24-28, jan. 2017.

CORDEIRO, Fernando. Diretrizes para diagnóstico, estadiamento e tratamento cirúrgico e multidisciplinar do câncer colorretal. **Revista da Associação Médica Brasileira**, São Paulo, v. 50, n. 1, p. 10-11, 2004.

DUARTE, Ralph B.; BERNARDO, Wanderley M.; SAKAI, Christiano M.; SILVA, Gustavo L.R.; GUEDES, Hugo G.; KUGA, Rogerio; IDE, Edson; ISHIDA, Robson K.; SAKAI, Paulo; MOURA, Eduardo G.H. de. Computed tomography colonography versus colonoscopy for the diagnosis of colorectal cancer: a systematic review and meta-analysis. **Therapeutics And Clinical Risk Management**, São Paulo, v. 14, p. 349-360, fev. 2018.

FLEMING, M.; RAVULA, S.; TATISHCHEV, S. F.; WANG, H. L. Colorectal carcinoma: Pathologic aspects. **Journal Of Gastrointestinal Oncology**, Los Angeles, p. 153-173. 23 abr. 2012.

GELDER, Rogier E. V.; BIRNIE, Erwin; FLORIE, Jasper; SCHUTTER, Michiel P.; BARTELSMAN, Joep F.; SNEL, Pleun; LAMÉRIS, Johan S.; BONSEL, Gouke J.; STOKER, Jaap. CT Colonography and Colonoscopy: assessment of patient preference in a 5-week follow-up study. **Radiology**, Chicago, v. 233, n. 2, p. 328-337, nov. 2004.

GONZALEZ, Amy Berrington; KIM, Kwang Pyo; YEE, Judy. CT colonography: perforation rates and potential radiation risks. **Gastrointestinal Endoscopy Clinics Of North America**, EUA, p. 279-291, abr. 2011.

GRUNDEI, T. Proktologischer Alltag aus der Sicht eines Chirurgen. **Der Hautarzt**, v. 66, n. 6, p. 423-429, 11 abr. 2015.

GUINIGUNDO, Andrew. Is the Virtual Colonoscopy a Replacement for Optical Colonoscopy? **Seminars In Oncology Nursing**, Cincinnati, v. 34, n. 2, p. 132- 136, maio 2018.

HAAN, Margriet C. de; PICKHARDT, Perry J.; STOKER, Jaap. CT colonography: accuracy, acceptance, safety and position in organised population screening. **Gut**, v. 64, n. 2, p. 342-350, dez. 2014.

HEITMAN, Steven J. et al. Cost-effectiveness of computerized tomographic colonography versus colonoscopy for colorectal cancer screening. **Cmaj**, v. 173, n. 8, p. 877-881, 2005.

IAFRATE, Franco; RENGO, Marco; FERRARI, Riccardo; PAOLANTONIO, Pasquale; CELESTRE, Michela; LAGHI, Andrea. Spectrum of normal findings, anatomic variants and pathology of ileocecal valve: CT colonography appearances and endoscopic correlation. **Abdominal imaging**, v. 32, n. 5, p. 589-595, 2007.

IANNACCONE, R.; LAGHI, A.; PASSARIELLO, R. Colorectal carcinoma: detection and staging with multislice CT (MSCT) colonography. **Abdominal imaging**, v. 30, n. 1, p. 13-19, 2004.

INSTITUTO NACIONAL DE CÂNCER JOSÉ ALENCAR GOMES DA SILVA. **Deteção precoce do câncer**. Rio de Janeiro: INCA, 2021.

JONG, Ellen A. de; BERGE, Josianne C.e.M. Ten; DWARKASING, Roy S.; RIJKERS, Anton P.; VAN EIJCK, Casper H.J. The accuracy of MRI, endorectal ultrasonography, and computed tomography in predicting the response of locally advanced rectal cancer after preoperative therapy: a metaanalysis. **Surgery**, v. 159, n. 3, p. 688-699, mar. 2016.

KIM, David H.; MATKOWSKYJ, Kristina A.; LUBNER, Meghan G.; HINSHAW, Louis; RIO, Alejandro



## RECIMA21 - REVISTA CIENTÍFICA MULTIDISCIPLINAR ISSN 2675-6218

COLONOGRÁFIA POR TOMOGRAFIA COMPUTADORIZADA NA TRIAGEM DE CÂNCER  
COLORRETAL: UMA REVISÃO DE LITERATURA  
Fernanda Gomes Cezário, Belkiss Rolim Rodrigues Fracon, Danielle Cristina Pereira,  
Gabriela de Andrade Trevisan, Gabriela Beneditini Strini Portinari Beja, Laise Aparecida Santos

Munoz del; POOLER, Dustin; WEISS, Jennifer M.; PICKHARDT, Perry J. Serrated Polyps at CT Colonography: prevalence and characteristics of the serrated polyp spectrum. **Radiology**, v. 280, n. 2, p. 455- 463, ago. 2016.

KIM, David H.; PICKHARDT, Perry J.; HANSON, Meghan; HINSHAW, J. Louis. CT colonography: performance and program outcome measures in an older screening population. **Radiology**, v. 254, n. 2, p. 493-500. fev. 2010.

LADABAUM, U.; DOMINITZ, J. A.; KAHN, C.; SCHOEN, R. E. Strategies for Colorectal Cancer Screening. **Gastroenterology**, v. 158, p. 418-432, 05 ago. 2019.

LAMBERT, Lukáš; SIMÁKOVÁ, Lucie. Contribution of CT colonography to clinical practice. **Europe Pmc**, v. 3, n. 63, p. 183-187, 2017.

LANDERAS, Luis A.; ASLAM, Rizwan; YEE, Judy. Virtual Colonoscopy: technique and accuracy. **Radiologic Clinics of North America**, Utah, v. 45, n.2, p. 333-345, mar. 2007.

LEFERE, Philippe; GRYSPEERDT, Stefaan; SCHOTTE, Karin. Virtual Colonoscopy: an overview. **Oncology Research And Treatment**, v. 29, n. 6, p. 281-286, 2006.

LI, Xudan; MAN, Shuqian; ZOU, Jianxun; WANG, Mingjie; LIANG, Feng; CHEN, Shuyan; ZHANG, Xueyong. A meta-analysis of contrast-enhanced computer tomography in the diagnosis of colorectal cancer. **Journal Of Cancer Research And Therapeutics**, London, v. 12, n. 5, p. 79-81, 2016.

LIN, Jennifer S.; PIPER, Margaret A.; PERDUE, Leslie A., et al. Screening for Colorectal Cancer: Updated Evidence Report and Systematic Review for the US Preventive Services Task Force. **JAMA**, v. 315, n. 23, p. 2576–2594, jun. 2016.

LIN, Jennifer S.; PIPER, Margaret A.; PERDUE, Leslie A.; RUTTER, Carolyn M.; WEBBER, Elizabeth M.; O'CONNOR, Elizabeth; SMITH, Ning; WHITLOCK, Evelyn P. Screening for Colorectal Cancer. **Jama**, v. 315, n. 23, p. 2576- 2594, 21 jun. 2016.

MACIEL, Ana Carolina Badiani et al. Colonografia por tomografia computadorizada versus colonoscopia óptica no rastreamento do câncer colorretal: uma revisão sistemática. **GED gastroenterol. endosc. dig**, p. 115-120, 2014.

MINISTÉRIO DA SAÚDE (Brasil). INCA. **Deteção precoce do Câncer**. Brasília: Ministério da Saúde, 2021. ISBN 978-65-88517-22-2.

PICKHARDT, Perry J. CT Colonography for Population Screening: ready for prime time?. **Digestive Diseases And Sciences**, Madison, v. 60, n. 3, p. 647- 659, mar. 2015.

PICKHARDT, Perry J.. Missed lesions at CT colonography: lessons learned. **Abdominal Imaging**, v. 38, n. 1, p. 82-97, 27 abr. 2013.

PICKHARDT, Perry J.; CHOI, J. Richard; HWANG, Inku; BUTLER, James A.; PUCKETT, Michael L.; HILDEBRANDT, Hans A.; WONG, Roy K.; NUGENT, Pamela A.; MYSLIWIEC, Pauline A.; SCHINDLER, William R. Computed Tomographic Virtual Colonoscopy to Screen for Colorectal Neoplasia in Asymptomatic Adults. **New England Journal Of Medicine**, Londres, v. 349, n. 23, p. 2191-2200, 4 dez. 2003.

PICKHARDT, Perry J.; MBAH, Ifeanyi; POOLER, B. Dustin; CHEN, Oliver T.; HINSHAW, J. Louis; WEISS, Jennifer M.; KIM, David H. CT Colonographic Screening of Patients With a Family History of Colorectal Cancer: comparison with adults at average risk and implications for guidelines. **American Journal Of Roentgenology**, Virginia, v. 208, n. 4, p. 794-800, abr. 2017.



## RECIMA21 - REVISTA CIENTÍFICA MULTIDISCIPLINAR ISSN 2675-6218

COLONOGRÁFIA POR TOMOGRAFIA COMPUTADORIZADA NA TRIAGEM DE CÂNCER  
COLORRETAL: UMA REVISÃO DE LITERATURA  
Fernanda Gomes Cezário, Belkiss Rolim Rodrigues Fracon, Danielle Cristina Pereira,  
Gabriela de Andrade Trevisan, Gabriela Benedini Strini Portinari Beja, Laise Aparecida Santos

PRIOLLI, D. G.; CARDINALI, I. A.; PIOVESAN, H.; MARGARIDO, N. F.; MARTINEZ, C. A. R.  
Proposta para estadiamento do câncer colorretal baseada em critérios morfofuncionais: correlação  
com níveis séricos do antígeno carcinoembrionário. **Revista Brasileira de Coloproctologia**, v. 27, n.  
4, p. 374-383, dez. 2007.

PYENSON, Bruce; PICKHARDT, Perry J; SAWHNEY, Tia Goss; BERRIOS, Michele. Medicare cost of  
colorectal cancer screening: CT colonography vs. optical colonoscopy. **Abdominal Imaging**, Reston,  
v. 8, n. 40, p. 2966-2976, out. 2015.

RADIOLOGIA, Colégio Americano de (org.). **ACR-SPR PRACTICE PARAMETER FOR THE  
PERFORMANCE OF COMPUTED TOMOGRAPHY (CT) OF THE ABDOMEN AND COMPUTED  
TOMOGRAPHY (CT) OF THE PELVIS**: practice parameter. Reston: Acr, 2016. 1. p 15.

SAWHNEY, Tia Goss; PYENSON, Bruce S.; ROTTER, David; BERRIOS, Michele; YEE, Judy.  
Computed Tomography Colonography Less Costly Than Colonoscopy for Colorectal Cancer  
Screening of Commercially Insured Patients. **American Health & Drug Benefits**, p. 353-361, out.  
2018.

SCALISE, Paola; MANTARRO, Annalisa; PANCRAZI, Francesca; NERI, Emanuele. Computed  
tomography colonography for the practicing radiologist: a review of current recommendations on  
methodology and clinical indications. **World Journal Of Radiology**. Pleasanton, p. 472-483, maio  
2016.

SECRETARIA MUNICIPAL DA SAÚDE. Coordenação de Epidemiologia e Informação. Rastreamento  
do Câncer colorretal: um desafio a ser enfrentado. **Boletim CEInfo Análise**, São Paulo, v. 6, 2012.

SILVA, M. da.; ERRANTE, P. R. CÂNCER COLORRETAL: FATORES DE RISCO, DIAGNÓSTICO E  
TRATAMENTO. **Revista Unilus Ensino e Pesquisa**, São Paulo, v. 13, n. 33, p. 133-140, dez. 2016.

SMITH, Clare S.; FENLON, Helen M. Virtual colonoscopy. **Best Practice & Research Clinical  
Gastroenterology**, Londres, v. 16, n. 2, p. 219-236, abr. 2002.

SMITH, D.; BALLAL, M.; HODDER, R.; SOIN, G.; SELVACHANDRAN, Sn.; CADE, D. Symptomatic  
Presentation of Early Colorectal Cancer. **The Annals Of The Royal College Of Surgeons Of  
England**, v. 88, n. 2, p. 185-190, mar. 2006.

SPADA, Cristiano; STOKER, Jaap; ALARCON, Onofre; BARBARO, Federico; BELLINI, Davide;  
BRETTHAUER, Michael; HAAN, Margriet C. de; DUMONCEAU, Jean-Marc; FERLITSCH, Monika;  
HALLIGAN, Steve. Clinical indications for computed tomographic colonography: european society of  
gastrointestinal endoscopy (esge) and european society of gastrointestinal and abdominal radiology  
(esgar) guideline. **European Radiology**, v. 25, n. 2, p. 331-345, out. 2014.

VAN ROSSUM, L. G.; VAN RIJN, A. F.; LAHEIJ, R. J.; VAN OIJEN, M. G.; FOCKENS, P.; VAN  
KRIEKEN, H. H.; VERBEEK, A. L.; JANSEN, J. B.; DEKKER, E. Random Comparison of Guaiac and  
Immunochemical Fecal Occult Blood Tests for Colorectal Cancer in a Screening Population.  
**Gastroenterology**, v. 135, n. 1, p. 82-90, jul. 2008.

WHO - WORLD HEALTH ORGANIZATION. Classification of Tumours. **Pathology and Genetics of  
Tumours of the Digestive System**, Lyon, 2000.

WINAWER S.; FLETCHER R.; REX D.; BOND J., BURT R.; FERRUCCI J.; GANIATS T.; LEVIN T.;  
WOOLF S.; JOHNSON D.; KIRK L.; LITIN S.; SIMMANG, C. Colorectal cancer screening and  
surveillance: clinical guidelines and rationale update based on new evidence. **Gastroenterology**, v.  
124, n. 2, p. 544-560, fev. 2003.



**RECIMA21 - REVISTA CIENTÍFICA MULTIDISCIPLINAR**  
**ISSN 2675-6218**

COLONOGRÁFIA POR TOMOGRAFIA COMPUTADORIZADA NA TRIAGEM DE CÂNCER  
COLORRETAL: UMA REVISÃO DE LITERATURA  
Fernanda Gomes Cezário, Belkiss Rolim Rodrigues Fracon, Danielle Cristina Pereira,  
Gabriela de Andrade Trevisan, Gabriela Benediti Strini Portinari Beja, Laise Aparecida Santos

WINAWER, S.; CLASSEN, M.; LAMBERT, R. Triagem do câncer colorretal. **World Gastroenterology**. [S. l]: **Organisation/Internation Digestive Cancer**, 2007.

WORLD CANCER RESEARCH FUND (WCRF); American Institute for Cancer Research (AICR). Diet, nutrition, physical activity and colorectal cancer. **Colorectal Cancer Report**, London, 2017.

YEE, J. CT colonography: examination prerequisites. **Abdominal Imaging**, Jersey, v. 27, n. 3, p. 244-252, maio 2002.

ZALIS, Michael E.; PERUMPILLICHIRA, James J.; MAGEE, Cordula; KOHLBERG, Gavriel; HAHN, Peter F. Tagging-based, Electronically Cleansed CT Colonography: evaluation of patient comfort and image readability. **Radiology**, v. 239, n. 1, p. 149-159, abr. 2006.