



RECIMA21 - REVISTA CIENTÍFICA MULTIDISCIPLINAR
ISSN 2675-6218

NEOPLASIAS MAMÁRIAS E SEU MEIO DE DIAGNÓSTICO: A EFICÁCIA DA RESSONÂNCIA MAGNÉTICA

BREAST NEOPLASMS AND THEIR MEANS OF DIAGNOSIS: THE EFFICACY OF MAGNETIC RESONANCE

NEOPLASIAS DE MAMA Y SUS MEDIOS DE DIAGNÓSTICO: LA EFICACIA DE LA RESONANCIA MAGNÉTICA

Wesley de Carvalho Gonçalves¹, Ana Rita Correia Durães²

e4124535

<https://doi.org/10.47820/recima21.v4i12.4535>

PUBLICADO: 12/2023

RESUMO

A neoplasia mamária acomete principalmente mulheres acima de 50 anos. Quando diagnosticado precocemente, há maior chance de cura, e grande redução de riscos e sequelas. Segundo o INCA, para 2023, a estimativa de novos casos é de 73.610, sendo que apenas de 05 a 10% destes casos podem ser considerados hereditários. O rastreamento de neoplasia através de meios de diagnóstico por imagem, pode ser considerado desafiador pelas limitações da mama, sua complexidade e pela dificuldade de identificar as lesões na fase inicial da doença em mulheres jovens. Atualmente, são três as principais modalidades diagnósticas utilizadas no diagnóstico e estadiamento do câncer de mama: a ultrassonografia, a mamografia e a ressonância magnética. A mamografia é considerada o exame mais confiável para detectar o início de qualquer alteração, sendo possível descobrir o tumor até mesmo dois anos antes que ele se torne palpável. A ultrassonografia se destaca no diagnóstico de lesões mamárias, sendo considerado um método bastante relevante quando comparado a outros meios de detecção invasivos, sua capacidade diagnóstica é considerada relevante, atuando como complementação da mamografia. A ressonância magnética é um método diagnóstico amplamente utilizado devido sua eficácia na diferenciação de lesões benignas e malignas, pois possui a capacidade de identificar lesões, sua natureza, e classificá-la de acordo com o score Bi-Rads.

PALAVRAS-CHAVE: Câncer de mama. Anatomia mamária. Diagnóstico. Imagem de ressonância magnética.

ABSTRACT

Breast cancer mainly affects women over 50 years of age. When diagnosed early, there is a greater chance of cure, and a great reduction in risks and sequelae. According to INCA, for 2023, the estimate of new cases is 73,610, and only 05 to 10% of these cases can be considered hereditary. Screening for neoplasia through diagnostic imaging can be considered challenging due to the limitations of the breast, its complexity, and the difficulty in identifying lesions in the initial phase of the disease in young women. Currently, there are three main diagnostic modalities used in the diagnosis and staging of breast cancer: ultrasonography, mammography and magnetic resonance imaging. Mammography is considered the most reliable test to detect the onset of any change, and it is possible to discover the tumor even two years before it becomes palpable. Ultrasonography stands out in the diagnosis of breast lesions, being considered a very relevant method when compared to other invasive detection means, its diagnostic capacity is considered relevant, acting as a complement to mammography. Magnetic resonance imaging is a widely used diagnostic method due to its effectiveness in differentiating benign and malignant lesions, as it has the ability to identify lesions, their nature, and classify them according to the Bi-Rads score.

KEYWORDS: Breast cancer. Breast anatomy. Diagnosis. Magnetic resonance imaging.

¹ Estudante das Faculdades Metropolitanas Unidas - FMU.

² Bacharel em biomedicina, universidade, Mestre em ciências e Saúde em tecnologia das Radiações- Ipin USP.



RECIMA21 - REVISTA CIENTÍFICA MULTIDISCIPLINAR ISSN 2675-6218

NEOPLASIAS MAMÁRIAS E SEU MEIO DE DIAGNÓSTICO: A EFICÁCIA DA RESSONÂNCIA MAGNÉTICA
Wesley de Carvalho Gonçalves, Ana Rita Correia Durães

RESUMEN

El cáncer de mama afecta principalmente a mujeres mayores de 50 años. Cuando se diagnostica a tiempo, hay una mayor probabilidad de curación y una gran reducción de los riesgos y secuelas. Según el INCA, para el 2023, la estimación de nuevos casos es de 73.610, y solo entre el 05 y el 10% de estos casos pueden considerarse hereditarios. El cribado de la neoplasia a través del diagnóstico por imágenes puede considerarse un reto debido a las limitaciones de la mama, su complejidad y la dificultad para identificar lesiones en la fase inicial de la enfermedad en mujeres jóvenes. En la actualidad, existen tres modalidades diagnósticas principales utilizadas en el diagnóstico y estadificación del cáncer de mama: ecografía, mamografía y resonancia magnética. La mamografía se considera la prueba más fiable para detectar la aparición de cualquier cambio, y es posible descubrir el tumor incluso dos años antes de que se vuelva palpable. La ecografía destaca en el diagnóstico de las lesiones mamarias, siendo considerada un método muy relevante cuando se compara con otros medios de detección invasivos, se considera relevante su capacidad diagnóstica, actuando como complemento a la mamografía. La resonancia magnética es un método diagnóstico ampliamente utilizado debido a su eficacia para diferenciar lesiones benignas y malignas, ya que tiene la capacidad de identificar lesiones, su naturaleza y clasificarlas según la puntuación Bi-Rads.

PALABRAS CLAVE: *Cáncer de mama. Anatomía mamaria. Diagnóstico. Resonancia magnética.*

INTRODUÇÃO

A neoplasia mamária acomete principalmente a população feminina acima de 50 anos. Apresenta um grande índice de mortalidade no Brasil, devido ao diagnóstico tardio, ocorrendo muitas vezes em estágio avançado da doença¹.

Quando diagnosticado precocemente, há maior chance de cura, e grande redução de riscos e sequelas. Temos diversos tipos de cânceres de mama, sendo eles: *carcinoma ductal in situ*; *carcinoma ductal invasivo*; *carcinoma lobular invasivo*; e o *carcinoma lobular in situ*. Os fatores de risco para o câncer são diversos, como: obesidade, ingestão alcoólica, exposição à radiação ionizante, mulheres cujo período menstrual seja precoce, menopausa tardia e gravidez após determinada idade².

Segundo o INCA, para 2023 a estimativa de novos casos é de 73.610, apenas de 05 a 10% destes casos podem ser considerados hereditários. Em 2017 foram constatadas 16.927 mortes, sendo 16.724 mulheres³.

O rastreamento de neoplasia através de meios de diagnóstico por imagem, pode ser considerado desafiador pelas limitações da mama, sua complexidade e a dificuldade de identificar as lesões na fase inicial da doença em mulheres jovens. É possível a identificação de grande número de lesões como neoplasias ocultas, em áreas de alta densidade, associadas a exames complementares como a biópsia⁴.

Atualmente, são três as principais modalidades diagnósticas utilizadas no diagnóstico e estadiamento do câncer de mama: a ultrassonografia, a mamografia e a ressonância magnética. A ultrassonografia é capaz de identificar nódulos sólidos e cistos líquidos, que podem se apresentar na mama; a mamografia é um exame de Raio X, com objetivo de avaliar o tecido interno da mama, entretanto, o exame por si só é bem desconfortável, pois para um bom diagnóstico é necessário comprimir a mama no aparelho; a ressonância magnética, é um exame que não se utiliza radiação



RECIMA21 - REVISTA CIENTÍFICA MULTIDISCIPLINAR ISSN 2675-6218

NEOPLASIAS MAMÁRIAS E SEU MEIO DE DIAGNÓSTICO: A EFICÁCIA DA RESSONÂNCIA MAGNÉTICA
Wesley de Carvalho Gonçalves, Ana Rita Correia Durães

ionizante, e embora apresente boa capacidade diagnóstica, não é o exame de entrada para este tipo de patologia, sendo utilizado principalmente após o diagnóstico confirmado, para estadiamento e controle⁵.

OBJETIVO

O objetivo deste trabalho é abordar informações sobre as neoplasias mamárias e o seu diagnóstico, citando aspectos gerais, como prevenção e tratamento, evidenciando a importância do exame das mamas e o papel da ressonância magnética na saúde da mulher.

MÉTODOS

O presente estudo trata-se de uma revisão bibliográfica que analisou o diagnóstico em carcinomas mamários, dando ênfase na ressonância magnética. As pesquisas foram feitas no Pubmed e BVsalud, com o objetivo de encontrar artigos científicos que abordassem sobre o tema. Os termos para a busca foram: carcinoma mamário, ressonância magnética, meios de diagnósticos para câncer de mama, anatomia mamária e incidência de mortalidade para câncer de mama.

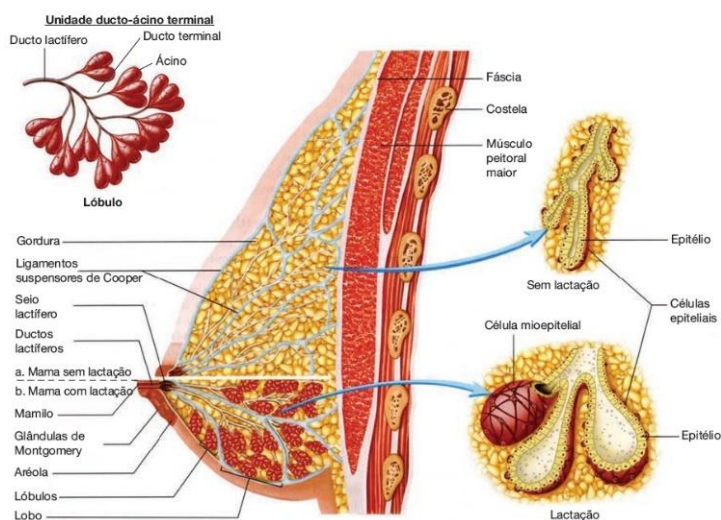
A seleção dos artigos para o presente trabalho incluiu estudos comparativos, desenvolvidos e publicados entre os anos de 2005 e 2020, nos idiomas português e inglês, sendo eles estudos sobre o câncer de mama. Os critérios avaliados durante este processo foram artigos publicados a 5 anos e com o tema proposto no presente trabalho. Foram excluídos artigos que não atenderam aos critérios de elegibilidade por não conterem uma pesquisa satisfatória.

CONSIDERAÇÕES GERAIS

Anatomia da Mama

A mama se encontra na parede anterior do tórax, na parte superior, e está apoiada sobre o músculo peitoral maior, se estende da segunda à sexta costela no plano vertical e do esterno à linha axilar anterior no plano horizontal. É constituída de papila mamária, aréola, glândula mamária, além de vasos sanguíneos, linfáticos e fibras nervosas, são formadas basicamente por tecido glandular, fibroso e célula adiposo, tendo sua anatomia interna diferenciada em função de idade, gestação e lactação. O tecido glandular produz leite, sendo formado por ácinos que se ligam por ductos. O tecido fibroso dá sustentação à mama, mantendo sua aparência, através de septos denominados ligamentos de Cooper, esses ligamentos são lâminas de tecido conjuntivo que se iniciam na camada da fáscia profunda dos músculos da parede anterior do tórax e se estendem até a derme. O tecido adiposo, é composto por células adiposas representando funções de reserva energética, isolante térmico e proteção contrachoque em órgãos vitais. O tecido adiposo se aloca entre os lobos, preenchendo os espaços entre um e outro, e também pode ser identificado juntamente com estroma⁶.

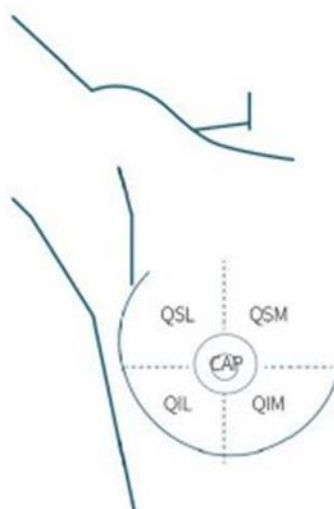
Figura 1: Anatomia da mama com e sem lactação



Fonte: Williams, 2014⁷

A mama pode ser dividida em 04 quadrantes, sendo eles: quadrante lateral superior (QLS), quadrante lateral inferior (QLI), quadrante medial superior (QMS) e o quadrante medial inferior (QMI). Basicamente é dividida em 16 a 20 lobos (septos fibrosos) que se estendem a partir da papila mamária por toda a mama, Cada um dos lobos tem um único ducto lactífero, aglomerações de glândulas mamárias (produzem leite durante a lactação) e gordura⁸ conforme pode ser observado na figura abaixo.

Figura 2: Quadrantes da Mama



Fonte: Fernandes e Sá, 2019⁹

Dentro da anatomia da mama, é importante salientar o papel dos linfonodos, que são uma junção de pequenas células do sistema imunológico, em formato de um grão de feijão. Também



RECIMA21 - REVISTA CIENTÍFICA MULTIDISCIPLINAR ISSN 2675-6218

NEOPLASIAS MAMÁRIAS E SEU MEIO DE DIAGNÓSTICO: A EFICÁCIA DA RESSONÂNCIA MAGNÉTICA
Wesley de Carvalho Gonçalves, Ana Rita Correia Durães

denominados gânglios linfáticos, transportam a linfa através dos vasos linfáticos. Esses vasos são como pequenas veias que são responsáveis por fazer a drenagem da linfa da mama, constituída por líquido e detritos, bem como células do sistema imunológico, que ajudam a combater infecções, atacando patógenos que estejam no fluido, funcionando como um filtro de substâncias nocivas. Quando a mama possui células cancerígenas, elas podem se desprender do tumor e adentrar os vasos linfáticos, podendo causar uma metástase, ou seja, um novo foco cancerígeno fora de seu local primário¹⁰.

Os vasos linfáticos da mama enxugam para: linfonodos axilares, linfonodos supraclaviculares e infraclaviculares, linfonodos da cadeia mamária interna¹⁰.

Se as células cancerígenas se espalharem para os linfonodos, há uma chance de que as células possam ter espalhado para o sistema linfático, criando metástase para outras regiões do corpo, tendo mais células cancerígenas na mama, maior a probabilidade de a doença ter atingido outras regiões. Possivelmente se aparecer uma ou mais células cancerígenas nos linfonodos, ajuda o tratamento que vai ser realizado. A metástase nem sempre aparece em mulheres que têm células cancerígenas nos linfonodos, e outras mulheres que não têm a doença, a ela pode se manifestar posteriormente¹⁰.

Diagnóstico

Existem diversas modalidades diagnósticas que contribuem para o diagnóstico do câncer de mama, sendo os principais a mamografia, o ultrassom e a ressonância magnética das mamas. Embora dispondo dos métodos citados anteriormente, o maior desafio reside na obtenção do diagnóstico precoce, uma maneira de viabilizá-lo seria um maior investimento na saúde pública, disponibilizando maiores informações sobre o câncer de mama, seus meios de prevenção, e importância do diagnóstico precoce, como realizar o autoexame de mama corretamente, além da avaliação clínica de rotina nos exames ginecológicos anuais ou sempre que for identificada alguma anormalidade no autoexame¹¹.

Sabe-se que o TP53 é um gene regulador responsável pela integridade do material genético diante a danos celulares, secretando por exemplo a proteína P53 que exerce a função de supressão tumoral, através do bloqueio do ciclo celular na fase de checagem G1, impedindo assim que células anormais sejam proliferadas¹². A proteína citoplasmática P53 está relacionada com diagnósticos cancerígenos, pois uma vez mutada, essa proteína causa uma alteração no sistema de proteção celular, permitindo que as células cancerígenas evitem a apoptose.¹³ Outros genes que também estão relacionados à supressão tumoral são o BRCA1 e o BRCA2. Alterações genéticas e epigenéticas ao longo de todo o genoma causam transfigurações nas regiões codificantes dos genes, gerando proteínas mutadas e o seu resultado é a perda da função ou alterações na sua capacidade. As mutações nos genes BRCA's são responsáveis por grande parte da herança genética do câncer de mama¹⁴.



RECIMA21 - REVISTA CIENTÍFICA MULTIDISCIPLINAR ISSN 2675-6218

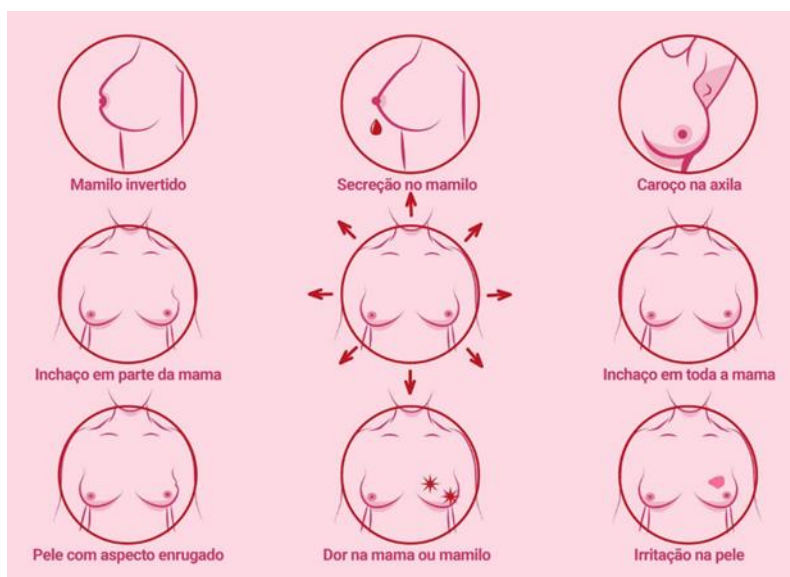
NEOPLASIAS MAMÁRIAS E SEU MEIO DE DIAGNÓSTICO: A EFICÁCIA DA RESSONÂNCIA MAGNÉTICA
Wesley de Carvalho Gonçalves, Ana Rita Correia Durães

Temos como base diagnóstica o autoexame. Que consiste na palpação das mamas, devendo ser realizada entre o sétimo e décimo dia do seu período menstrual, assim avaliando alguma anormalidade na região¹⁵. Quando percebida alguma alteração mamária, deve ser realizado o exame clínico, onde o profissional capacitado fará a confirmação e encaminhará a paciente para outros exames se necessário. A mamografia é um método recomendado para mulheres acima dos 45 anos de idade em que será avaliada qualquer alteração no tecido mamário, porém pode apresentar limitações dependendo da densidade da mama, ou seja, quanto menos densa a mama mais fácil identificar as lesões, sendo também capaz de identificar lesões iniciais¹⁶.

Quando em estado de nódulo palpável, considera-se já como uma manifestação clínica, existem alguns outros sinais que devem ser levados em consideração, quando falamos de diagnóstico do câncer de mama, são eles: retrações na pele e no mamilo causando aspecto de casca de laranja; saída de secreção aquosa ou sanguinolenta pelo mamilo; vermelhidão da pele; pequenos nódulos palpáveis nas axilas ou pescoço. Outros sinais possíveis são a inversão do mamilo, inchaço da mama e dor local¹⁷.

A figura abaixo, uma veiculação do governo federal, ilustra esses sinais.

Figura 3: Sintomas do Câncer de Mama



Fonte: Ministério da Saúde¹⁷.

Mamografia

A mamografia é considerada o exame mais confiável para detectar o início de qualquer alteração, antes mesmo que o paciente ou médico possam identificá-la. Pode-se descobrir o tumor até mesmo dois anos antes que ele se torne palpável, mesmo sendo muito efetiva em alguns casos a neoplasia pode se camuflar onde se pode utilizar a técnica de rastreamento para que identifique os indivíduos antes que tenha qualquer tipo de sintoma. Temos dois tipos de rastreamento, sendo eles o rastreamento oportunístico, quando após o relato do paciente ao médico, são solicitados os exames



RECIMA21 - REVISTA CIENTÍFICA MULTIDISCIPLINAR ISSN 2675-6218

NEOPLASIAS MAMÁRIAS E SEU MEIO DE DIAGNÓSTICO: A EFICÁCIA DA RESSONÂNCIA MAGNÉTICA
Wesley de Carvalho Gonçalves, Ana Rita Correia Durães

de rotina e o rastreamento organizado que é realizado de uma forma sistemática para a população de risco por meio de programas estruturados pela saúde pública¹⁸.

Sendo um dos principais exames para detecção do câncer de mama, pode ser dividida em mamografia de rastreamento e mamografia clínica, a mamografia de rastreamento é destinada a pacientes que não apresentam sintomas suspeitos para neoplasia mamária, sendo também considerada um pouco mais efetiva para detecção precoce, já a mamografia clínica é solicitada para pacientes que já possui um caso clínico de câncer mamário, ou suspeita. Nestes métodos o profissional irá avaliar com base na classificação de BI-RADS (*Breast Imaging Reporting and Data System*) onde há uma padronização para o laudo mamográfico¹⁹.

Ultrassonografia

Na década de 70 a ultrassonografia (USG) apresentou resultados frustrantes devido ser uma tecnologia ainda em desenvolvimento. Esta realidade mudou durante a década de 80, com um maior avanço tecnológico que proporcionou melhores imagens nos exames. Na década seguinte, se obteve maior aprimoramento, pois surgiram modificações essenciais para melhor desempenho, fato que se mantém até os dias atuais, podemos citar: surgimento do Doppler colorido, mamografia acoplada a ultrassonografia, aparelhos com imagens tridimensionais, sistema computadorizado de detecção de lesão sonográfica, entre várias outras. A USG se destaca no diagnóstico de lesões mamárias, sendo considerado um método bastante relevante quando comparado a outros meios de detecção invasivos. Sua capacidade diagnóstica é considerada relevante, já que atua como complementação da mamografia. Assim se tornando método complementar de extrema importância na mastologia, uma vez que contribui para a identificação de pequenas lesões em mamas densas, o que é uma das limitações da mamografia²⁰.

Ressonância Magnética

A ressonância magnética é um método diagnóstico amplamente utilizado devido sua eficácia na diferenciação de lesões benignas e malignas, pois possui a capacidade de identificar lesões, sua natureza, e classificá-la de acordo com o score Bi-Rads. O meio de contraste mais comumente utilizado é o gadolínio, que auxilia na evidenciação de lesões malignas, proporcionando melhor identificação, localidade morfológica e extensão cancerígena. Além disso, uma das principais vantagens da ressonância magnética, aliada à sua capacidade diagnóstica, é a não exposição à radiação ionizante²⁰.

A maioria dos exames é realizado em equipamentos de alto campo (1,5 T), por conta da sua alta relação sinal ruído, as técnicas de supressão de gordura e de supressão de silicone (para mamas com prótese) são fundamentais na sua eficácia diagnóstica, aliadas ao realce pelo meio de contraste. A bobina utilizada é dedicada para a acomodação das mamas, determinam o aumento do sinal no estudo, que compreende as mamas e região axilar. Alguns resultados de imagem podem ser considerados um fator crítico no diagnóstico. Um bom sinal ruído permite que os exames tenham

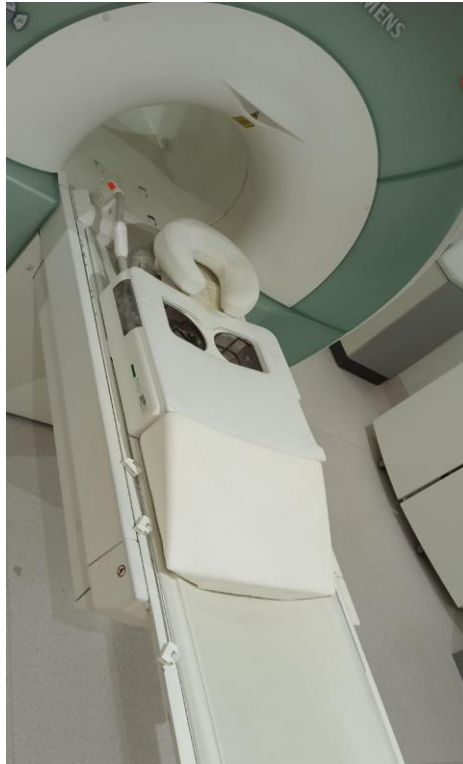


RECIMA21 - REVISTA CIENTÍFICA MULTIDISCIPLINAR ISSN 2675-6218

NEOPLASIAS MAMÁRIAS E SEU MEIO DE DIAGNÓSTICO: A EFICÁCIA DA RESSONÂNCIA MAGNÉTICA
Wesley de Carvalho Gonçalves, Ana Rita Correia Durães

cortes mais finos, otimizando assim a qualidade da imagem. Esses pontos são importantes na RM de mama para um bom diagnóstico sendo fundamental a utilização de bobinas específicas²¹.

Figura 4: Bobina de Mama, Equipamento Siemens Essenza, 1,5T



Fonte: Arquivo pessoal, 2020

Classificações das neoplasias

O tratamento do câncer de mama se dará de acordo com a gravidade do diagnóstico, considerando que podem ter diferentes graus, grau nuclear, receptor hormonal, status HER e invasão vascular²².

Os graus são classificados como:

- 01: Parecidos com tecidos normais, baixo crescimento;
- 02: Células pouco diferenciadas, mas já não se parecem com os tecidos originais;
- 03: Células bem diferenciadas quando comparadas às normais²².

A classificação BI-RADS consiste em:

- BI-RADS 0: A avaliação do exame é considerada incompleta (limitada); não há possibilidade para estimativa do câncer de mama; necessários exames adicionais.
- BI-RADS 1: A avaliação do exame é considerada normal; sua estimativa para câncer de mama é muito baixa; necessário controle anual.
- BI-RADS 2: A avaliação do exame é positiva para alterações benignas; sua estimativa para o câncer de mama é muito baixa; necessário controle anual.



RECIMA21 - REVISTA CIENTÍFICA MULTIDISCIPLINAR ISSN 2675-6218

NEOPLASIAS MAMÁRIAS E SEU MEIO DE DIAGNÓSTICO: A EFICÁCIA DA RESSONÂNCIA MAGNÉTICA
Wesley de Carvalho Gonçalves, Ana Rita Correia Durães

- BI-RADS 3: A avaliação do exame é provavelmente benigna; sua estimativa para câncer de mama é de 2%; necessário controle semestral por um determinado período de tempo.
- BI-RADS 4: A avaliação do exame é lesão suspeita para câncer; sua estimativa para o câncer de mama é de 20%; necessária realização de biópsia.
- BI-RADS 5: A avaliação do exame é lesão altamente suspeita para câncer; sua estimativa para o câncer de mama é de 95%; necessária realização de biópsia.
- BI-RADS 6: A avaliação do exame é lesão com diagnóstico de câncer; sua estimativa para o câncer é de 100%; necessário tratamento oncológico.

Podemos considerar que a interpretação do exame deve ser feita pelo profissional da área da saúde, onde indicará o melhor tratamento individualizando determinados casos, se baseando em informações do paciente²³.

Figura 5: Classificação de BI-RADS

Categoria	Impressão diagnóstica	Recomendação	Risco de câncer (%)
0	Exame inconclusivo	Complementar o estudo	Exame incompleto
1	Normal	Exame de rotina anual	0
2	Achado benigno	Exame de rotina anual	0
3	Achado provavelmente benigno	Realizar controle precoce (em 6, 12, 24 e 36 meses)	≤2
4	Achado suspeito	Prosseguir investigação: realizar biópsia	3 - 94%
5	Achado altamente suspeito	Prosseguir investigação: realizar biópsia	≥95
6	Achado investigado previamente e com resultado positivo (câncer)	Tratamento adequado	100

Fonte: A.C.Camargo Cancer Center. 2022²⁴

Tratamento

A invasão linfática ou sanguínea é o maior fator para metástase axilar. Avaliamos através da biópsia de linfonodo sentinela, juntamente com a cirurgia de estadiamento, ideal para carcinoma ductal invasivo. Alguns casos podem ser necessários a dissecação do linfonodo axilar. Sua cirurgia é realizada como parte da cirurgia de retirada do câncer, mas também pode ser realizada separadamente²⁵.

A quimioterapia consiste em um tratamento sistematizado que utiliza um ou mais medicamentos denominados como quimioterápicos, podendo ser quimioterápicos propriamente ditos, hormonioterápicos, bioterápicos e alvoterápicos²⁶.

CONSIDERAÇÕES

O conhecimento da neoplasia mamária é de extrema importância para seu diagnóstico precoce. O trabalho dá ênfase na ressonância magnética, mostrando a sua importância em identificar diferentes tipos de neoplasia e classificar o seu estadiamento, lembrando também a eficácia de



RECIMA21 - REVISTA CIENTÍFICA MULTIDISCIPLINAR ISSN 2675-6218

NEOPLASIAS MAMÁRIAS E SEU MEIO DE DIAGNÓSTICO: A EFICÁCIA DA RESSONÂNCIA MAGNÉTICA
Wesley de Carvalho Gonçalves, Ana Rita Correia Durães

sabermos o tamanho das lesões, tipo, quadrante que é acometido entre outros fatores que irão ajudar no desenvolvimento para o melhor tratamento e chance de cura para este paciente.

Também é possível observar outros exames que podem ser benéficos para o descobrimento de carcinomas da mama.

A proposta acima foi passar um conhecimento sobre os diferentes tipos de neoplasia, seu diagnóstico, sua importância no diagnóstico precoce e passar um pouco do tratamento. Pode-se observar que as neoplasias mamárias podem aparecer de forma camuflada, onde o paciente não irá desconfiar, portanto, é extremamente importante o exame clínico anual e acompanhamento ao mastologista.

REFERÊNCIAS

1. Oliveira MFD, Carvalho DS, Gonzalez AC, Trajano ETL. Estudo Retrospectivo de Pacientes Diagnosticados com Câncer de Mama Internados em Hospital Universitário. *Rev Bras Mastologia*. 2016;2(26):4.
2. Rodrigues FSDS, dos Santos GA, Berlese DB, Cardoso EH. Reflexões sobre Feminilidade, Sexualidade e Socialização da Mulher em Processo de Envelhecimento no Contexto do Câncer de Mama. *Revista Humanidades e Inovação*. 2021;8(58):10.
3. Instituto Nacional de Câncer (Brasil). Dados e Números Sobre o Câncer de Mama: Relatório Anual 2022. Rio de Janeiro: INCA; 2022.
4. Araújo AMDC, Peixoto JE, da Silva SM, Travassos LV, de Souza RJ, Marin AV, Canella E de O. O Controle de Qualidade em Mamografia e o INCA: Aspectos Históricos e Resultados. *Rev. Bras. Cancerol*. 30 de janeiro de 2019;63(3):165-7.
5. AC Camargo. Câncer de Mama Um Guia com Tudo Sobre Prevenção, Diagnóstico, Tratamento e Direitos das Pacientes, 2022.
6. Albuquerque LMD, Ikeda MSS, Figueirêdo BLT. Manual do Exame das Mamas. Dados Internacionais de Catalogação na Publicação Universidade Federal do Ceará Biblioteca de Ciências da Saúde; 2015.
7. Hoffman BL, et al. *Ginecologia de Williams*. 2. Ed. Porto Alegre: Artmed; 2014.
8. Hakin MH, Morse DE, Bennett-clarke CA. *Anatomia clínica: Uma Abordagem por Estudos de Casos*. São Paulo: AMGH editora LTDA; 2015.
9. Fernandes CE, Sá MFSD. *Tratado de Ginecologia Febrasgo*. Rio de Janeiro: Elsevier; 2019.
10. ONG Oncoguia. *Como o Câncer de Mama se Dissemina*. 2020.
11. Bernardes BN, et al. Fatores Associados à não Adesão ao Tratamento de Câncer de Mama X Diagnóstico. *Rev. Mult. Psic*. 2019;13(44):877-885.
12. Sousa VD, Cruz Pimenta. P53 e o Câncer: Revisão da Literatura. *Seminários Aplicados, Universidade Federal de Goiás, Escola de Veterinária e Zootecnia, Programa de Pós-Graduação em Ciência Animal*.
13. Silva DLS, Martins GVF. Relação de P53 Mutante e da Proetína Her2 No Câncer De Mama. *Revista Multidisciplinar de Educação e Meio Ambiente*. 1º de setembro de 2020;1(1):162.
14. Moreira RB, et al. Genes BRCA nas Neoplasias Mamárias. *Brazilian Journal of Surgery & Clinical Research*. 2015;12(3).
15. Instituto Nacional do Câncer, Ministério da Saúde (INCA/MS). 2022.



RECIMA21 - REVISTA CIENTÍFICA MULTIDISCIPLINAR ISSN 2675-6218

NEOPLASIAS MAMÁRIAS E SEU MEIO DE DIAGNÓSTICO: A EFICÁCIA DA RESSONÂNCIA MAGNÉTICA
Wesley de Carvalho Gonçalves, Ana Rita Correia Durães

16. Assis CF, Mamede M. A Mamografia e Seus Desafios: Fatores Socioeducacionais Associados ao Diagnóstico Tardio do Câncer de Mama. CESUMAR. jan./jun. 2016;18(1):63-72.
17. Câncer de Mama: Saiba Como Reconhecer os 5 Sinais de Alerta. Ministério Da Saúde. 2021.
18. Azevedo RL, Gerótica RMG, Sanches TP. A importância da mamografia no diagnóstico precoce do câncer de mama. Revista UNILUS Ensino e Pesquisa. 2016;13(30):251.
19. Monteiro LV, de Lucena Santos EV, Claudino EL. Análise da Prevalência de Alterações Mamográficas a Partir da Classificação BI-RADS. Revista Brasileira de Educação e Saúde. 2019;9(4):34-39.
20. Nascimento FB, Pitta MG, Rêgo MJBM. Análise dos Principais Métodos de Diagnóstico de Câncer de Mama como Propulsores no Processo Inovativo. Arq Med. 2015;29(6):153-9.
21. Leopoldino DD, et al. Aspectos Técnicos da Ressonância Magnética de Mama com Meio de Contraste: Revisão da Literatura. Radiologia Brasileira. 2005;38:287-294.
22. ONG Oncoguia. Classificação do Câncer de Mama. 2020.
23. Mendonça LR, et al. Classificação BI-RADS, Perfil Sociodemográfico e Clínico no Momento do Diagnóstico do Câncer de Mama em Mulheres Atendidas em um Hospital de Referência. 2019.
24. AC Camargo. Bi-Rads: Entenda Esta Classificação Que Estima Os Riscos de Um Câncer de Mama. 2022.
25. Ramotar P, González DC. Incidencia del Carcinoma Ductal Infiltrante en la Consulta de Mastología. Julio 2013-abril 2015. Revista Venezolana de Oncología. 2016;28(4):228-233.
26. Oliveira GN, et al. Metabólitos Produzidos por Streptomyces spp. com Atividade Antitumoral. 2014.