



**PREVALÊNCIA E CARACTERÍSTICAS CLÍNICAS DA DISFUNÇÃO TEMPOROMANDIBULAR EM PACIENTES COM ARTRITE IDIOPÁTICA JUVENIL POLIARTICULAR**

**PREVALENCE AND CLINICAL CHARACTERISTICS OF TEMPOROMANDIBULAR DYSFUNCTION IN PATIENTS WITH POLIARTICULAR JUVENILE IDIOPATHIC ARTHRITIS**

**PREVALENCIA Y CARACTERÍSTICAS CLÍNICAS DE LA DISFUNCIÓN TEMPOROMANDIBULAR EN PACIENTES CON ARTRITIS IDIOPÁTICA JUVENIL POLIARTICULAR**

Filipe de Almeida Agra Omena<sup>1</sup>, Ana Raquel Silva Sousa<sup>1</sup>, André de Almeida Agra Omena<sup>1</sup>, Layane Sobreira Bento<sup>1</sup>, Matheus Harllen Gonçalves Veríssimo<sup>2</sup>

e524961

<https://doi.org/10.47820/recima21.v5i2.4961>

PUBLICADO: 02/2024

**RESUMO**

A Artrite Idiopática Juvenil (AIJ) é uma doença autoimune crônica que afeta crianças e adolescentes, sendo a mais comum na infância. A disfunção da articulação temporomandibular (DTM) ocorre em até 87% dos casos de AIJ, independentemente do subtipo da doença. O diagnóstico tardio da DTM contribui para deformidades articulares, resultando em crescimento mandibular anormal e deformidades dento faciais, prejudicando a qualidade de vida. Esta revisão integrativa qualitativa, conduzida em 2023, adotou a estratégia PICO para explorar a prevalência da DTM em pacientes com artrite idiopática juvenil poliarticular (AIJ) e seu impacto no manejo clínico e qualidade de vida. A busca incluiu periódicos nacionais e internacionais indexados em Science Direct, PubMed®, LILACS e Cochrane, utilizando descritores MeSH. Estudos revelaram uma prevalência média de 12% de DTM em pacientes juvenis, outros apontaram uma prevalência de 40% de DTM unilateral em pacientes infantis. Os estudos enfatizaram a necessidade de abordagens multidisciplinares, envolvendo profissionais médicos e odontológicos. A discussão posterior abordará detalhes sobre qualidade de vida, sinais e sintomas da AIJ associados à DTM. Os resultados destacam não apenas a alta prevalência dessas disfunções, mas também a influência significativa dessa associação no manejo clínico e qualidade de vida dos pacientes com AIJ.

**PALAVRAS-CHAVE:** Odontologia. Medicina. Equipe de Assistência ao Paciente. Assistência Hospitalar.

**ABSTRACT**

*Juvenile Idiopathic Arthritis (JIA) is a chronic autoimmune disease that affects children and adolescents, being the most common in childhood. Temporomandibular joint dysfunction (TMD) occurs in up to 87% of JIA cases, regardless of the subtype of the disease. Late diagnosis of TMD contributes to joint deformities, resulting in abnormal mandibular growth and dentofacial deformities, impairing quality of life. This qualitative integrative review, conducted in 2023, adopted the PICO strategy to explore the prevalence of TMD in patients with polyarticular juvenile idiopathic arthritis (JIA) and its impact on clinical management and quality of life. The search included national and international journals indexed in Science Direct, PubMed®, LILACS and Cochrane, using MeSH descriptors. Studies revealed an average prevalence of TMD of 12% in juvenile patients, while another pointed out a 40% prevalence of unilateral TMD in pediatric patients. The studies emphasized the need for multidisciplinary approaches, involving medical and dental professionals. The subsequent discussion will cover details about quality of life, signs and symptoms of JIA associated with TMD. The results highlight not only the high prevalence of these dysfunctions, but also the significant influence of this association on the clinical management and quality of life of patients with JIA.*

**KEYWORDS:** Dentistry. Medicine. Patient Care Team. Hospital Assistance.

<sup>1</sup> Centro Universitário UNIFACISA.

<sup>2</sup> Universidade Estadual da Paraíba.



## RECIMA21 - REVISTA CIENTÍFICA MULTIDISCIPLINAR ISSN 2675-6218

PREVALÊNCIA E CARACTERÍSTICAS CLÍNICAS DA DISFUNÇÃO TEMPOROMANDIBULAR EM PACIENTES COM ARTRITE IDIOPÁTICA JUVENIL POLIARTICULAR  
Filipe de Almeida Agra Omena, Ana Raquel Silva Sousa, André de Almeida Agra Omena, Layane Sobreira Bento, Matheus Harllen Gonçalves Veríssimo

### RESUMEN

*La Artritis Idiopática Juvenil (AIJ) es una enfermedad autoinmune crónica que afecta a niños y adolescentes, siendo la más común en la infancia. La disfunción de la articulación temporomandibular (DTM) ocurre hasta en el 87% de los casos de AIJ, independientemente del subtipo de la enfermedad. El diagnóstico tardío de TMD contribuye a las deformidades de las articulaciones, lo que resulta en un crecimiento mandibular anormal y deformidades dentofaciales, lo que perjudica la calidad de vida. Esta revisión integradora cualitativa, realizada en 2023, adoptó la estrategia PICO para explorar la prevalencia de TMD en pacientes con artritis idiopática juvenil (AIJ) poliarticular y su impacto en el manejo clínico y la calidad de vida. La búsqueda incluyó revistas nacionales e internacionales indexadas en Science Direct, PubMed®, LILACS y Cochrane, utilizando descriptores MeSH. Estudios revelaron una prevalencia promedio de TTM del 12% en pacientes juveniles, mientras que otros señalaron una prevalencia del 40% de DTM unilateral en pacientes pediátricos. Los estudios enfatizaron la necesidad de enfoques multidisciplinarios, que involucren a profesionales médicos y dentales. La discusión posterior cubrirá detalles sobre la calidad de vida, los signos y síntomas de AIJ asociados con TMD. Los resultados destacan no sólo la alta prevalencia de estas disfunciones, sino también la influencia significativa de esta asociación en el manejo clínico y la calidad de vida de los pacientes con AIJ.*

**PALABRAS CLAVE:** *Odontología. Medicamento. Equipo de Atención al Paciente. Asistencia hospitalaria.*

### INTRODUÇÃO

A Artrite Idiopática Juvenil (AIJ) é uma doença crônica, de etiologia autoimune que, por definição, acomete crianças e adolescentes abaixo dos dezesseis anos – sendo esta a doença autoimune mais comum da infância. Tal condição caracteriza-se por diferentes graus e formas de artrite – inflamação das estruturas intra e periarticulares – com duração maior que seis semanas, associada a manifestações extra articulares<sup>1,2</sup>.

Nesse contexto, dependendo do tipo de acometimento articular, a AIJ subdivide-se em sete grupos, assim descritos: AIJ Sistêmica, também conhecida como Doença de Still, caracterizada por artrite, rash cutâneo evanescente, febre, esplenomegalia e linfonomegalias recorrentes<sup>3</sup>; AIJ oligoarticular, quando há acometimento de até quatro articulações – geralmente grandes articulações de membros inferiores (joelhos e tornozelos).

Tal subtipo geralmente é acompanhado de positividade do Fator Antinúcleo (FAN) e maior chance de uveíte anterior recorrente, principalmente em crianças do sexo feminino com menos de seis anos de idade<sup>3</sup>; AIJ poliarticular que se caracteriza pelo envolvimento de cinco ou mais articulações – geralmente pequenas articulações diartrodiais (mãos e punhos) – à semelhança da Artrite Reumatoide do adulto. Tal subtipo pode associar-se à positividade do Fator Reumatoide, situação na qual há maior risco de cronificação da doença e de deformidades articulares.

Assim, dependendo da positividade do Fator Reumatoide, temos aqui dois subtipos: AIJ poliarticular soropositiva ou soronegativa<sup>3</sup>; Artrite relacionada a entesite, situação na qual há inflamação das ênteses (região na qual os tendões e músculos fixam-se às estruturas ósseas) associada a artrite, geralmente oligoartrite de membros inferiores associada a acometimento do esqueleto axial. Nessa condição, pode haver positividade do HLA-B27<sup>3</sup>; Artrite relacionada a Psoríase – quando a artrite se



## RECIMA21 - REVISTA CIENTÍFICA MULTIDISCIPLINAR ISSN 2675-6218

PREVALÊNCIA E CARACTERÍSTICAS CLÍNICAS DA DISFUNÇÃO TEMPOROMANDIBULAR  
EM PACIENTES COM ARTRITE IDIOPÁTICA JUVENIL POLIARTICULAR  
Filipe de Almeida Agra Omena, Ana Raquel Silva Sousa, André de Almeida Agra Omena,  
Layane Sobreira Bento, Matheus Harllen Gonçalves Veríssimo

encontra em associação com manifestações cutâneas ligadas à Psoríase, como máculas eritematodescamativas e alterações ungueias (onicodistrofia, pitting ungueal)<sup>3</sup> e Artrite indiferenciada: quando não há preenchimentos dos critérios diagnósticos dos subtipos acima relatados<sup>3</sup>.

Dentre as manifestações extra articulares da AIJ, destaca-se como mais prevalente a uveíte anterior – inflamação do segmento anterior do olho: irite (inflamação isolada da íris) ou Iridociclite (inflamação da íris associada a inflamação do corpo vítreo anterior). Tal manifestação associa-se principalmente à forma oligoarticular e a forma da artrite relacionada a entesite, situações nas quais, faz-se necessário o acompanhamento oftalmológico de rotina, visando a detecção precoce dessa condição de forma a evitar sequelas e percas visuais<sup>4</sup>.

Nesse contexto, dentre as manifestações articulares, destacamos a Disfunção da Articulação Temporomandibular (DTM), que pode estar presente em até 87% dos casos de AIJ. O envolvimento da DTM pode estar relacionado a todos os subtipos da doença e geralmente seu diagnóstico é tardio (*“the forgotten joint”*- termo utilizado<sup>5</sup> para designar articulações geralmente ignoradas no contexto do diagnóstico da AIJ) de forma que no momento do diagnóstico já existem deformidades articulares, gerando um crescimento mandibular anormal e deformidades dento faciais que levam a prejuízos funcionais e reduzem a qualidade de vida dessas crianças<sup>5</sup>.

Sendo assim, a Artrite Idiopática Juvenil é uma doença com grande potencial de gerar deformidades e limitações físicas nas crianças por ela acometidas. Portanto, destaca-se a importância do diagnóstico precoce desta condição, visto que, nos últimos anos houve um grande avanço no mercado de drogas disponíveis para seu tratamento, como o surgimento das Drogas Antireumáticas Modificadoras de Doença (DARMD) e dos imunobiológicos, como os Anti-TNF – drogas capazes de reduzir a atividade inflamatória e prevenir deformidades<sup>6</sup>.

Dessa forma, visto a magnitude do tema, objetiva-se com este estudo a descrição da prevalência e das características clínicas da disfunção temporomandibular em pacientes com artrite idiopática juvenil na forma poliarticular.

### 1 METODOLOGIA

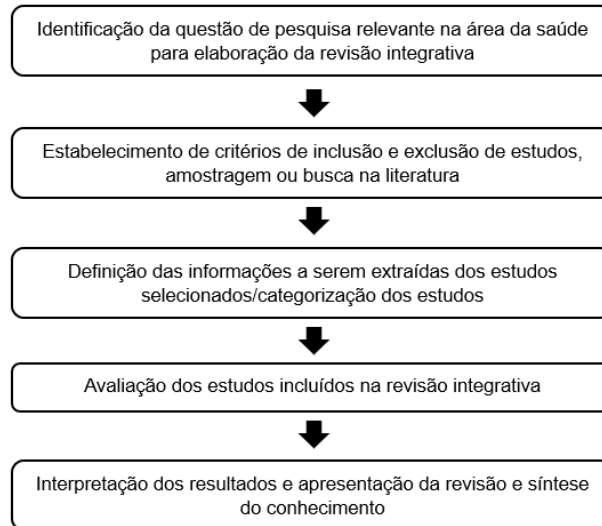
Esta revisão integrativa da literatura possui método qualitativo, sendo baseado em Mendes *et al.*<sup>7</sup> (Figura 1).



## RECIMA21 - REVISTA CIENTÍFICA MULTIDISCIPLINAR ISSN 2675-6218

PREVALÊNCIA E CARACTERÍSTICAS CLÍNICAS DA DISFUNÇÃO TEMPOROMANDIBULAR  
EM PACIENTES COM ARTRITE IDIOPÁTICA JUVENIL POLIARTICULAR  
Filipe de Almeida Agra Omena, Ana Raquel Silva Sousa, André de Almeida Agra Omena,  
Layane Sobreira Bento, Matheus Harllen Gonçalves Veríssimo

**Figura 1** – Processo metodológico da pesquisa com base em Mendes *et al.*<sup>7</sup>



Fonte: baseado em Mendes *et al.*<sup>7</sup>.

Deve-se basear em: identificação da questão de pesquisa relevante na área da saúde e enfermagem para elaboração da revisão integrativa; estabelecimento de critérios de inclusão e exclusão de estudos, amostragem ou busca na literatura; definição das informações a serem extraídas dos estudos selecionados/categorização dos estudos; avaliação dos estudos incluídos na revisão integrativa; e interpretação dos resultados e apresentação da revisão e síntese do conhecimento. Como também baseada na seguinte pergunta norteadora: “Qual é a prevalência da disfunção temporomandibular em pacientes portadores de artrite idiopática juvenil poliarticular e como essa associação pode impactar o manejo clínico e a qualidade de vida desses indivíduos?”

A busca na literatura científica foi realizada em 2023, em periódicos nacionais e internacionais indexados em Science Direct, e as base de dados PubMed®, Literatura Latino-Americana e do Caribe em Ciências da Saúde (LILACS) e Cochrane para pesquisar e identificar estudos que respondessem à pergunta norteadora desta revisão integrativa da literatura.

Os descritores utilizados na busca estão contidos no vocabulário estruturado e multilíngue do *Medical Subject Headings* (MeSH). A estratégia de busca incluiu a combinação de palavras-chave utilizando o conector booleano “AND” e “OR”: (((((Polyarthritis, Juvenile, Rheumatoid Factor Positive) OR (Polyarticular Juvenile Idiopathic Arthritis)) OR (Juvenile Idiopathic Arthritis)) AND (temporomandibular disorder)) OR (Disorder, TMJ)) AND (Prevalences).

Em seguida, artigos que preencheram os critérios de elegibilidade foram identificados e incluídos na revisão. Os trabalhos que preencheram todos os critérios de seleção foram incluídos no estudo, os que não preencheram os critérios e/ou não se mostraram relevantes foram excluídos. Os seguintes critérios de elegibilidade foram adotados para seleção dos artigos: artigos que se adequem à temática, entre os anos de 2018 e 2023, sem restrições de idioma, textos completos disponíveis,



## RECIMA21 - REVISTA CIENTÍFICA MULTIDISCIPLINAR ISSN 2675-6218

PREVALÊNCIA E CARACTERÍSTICAS CLÍNICAS DA DISFUNÇÃO TEMPOROMANDIBULAR  
EM PACIENTES COM ARTRITE IDIOPÁTICA JUVENIL POLIARTICULAR  
Filipe de Almeida Agra Omena, Ana Raquel Silva Sousa, André de Almeida Agra Omena,  
Layane Sobreira Bento, Matheus Harllen Gonçalves Veríssimo

relatos de casos, estudos de prevalência, ensaios clínicos controlados e randomizados, estudos e testes clínicos. Sendo assim, foram excluídos os artigos que não atendiam ao tema proposto para o estudo.

Todos os artigos incluídos na amostra foram exportados para o *software* Rayyan®. Preliminarmente, os títulos e resumos da amostra total foram lidos por dois revisores independentes, levando em consideração os critérios de inclusão e exclusão. Posteriormente, procedeu-se à leitura dos artigos na íntegra, selecionando-se apenas aqueles que atenderam aos critérios do estudo.

## 2 RESULTADOS

Os trabalhos que preencheram todos os critérios de seleção foram incluídos no estudo, os que não preencheram os critérios e/ou não se mostraram relevantes foram excluídos. Os resultados por análise foram representados na Tabela 1:

**Tabela 1** - Seleção dos artigos por análise empregada e estabelecimento dos critérios de inclusão.

	Íntegra	Duplicados	Artigos selecionados
<i>PubMed</i>	56	4	3
<i>SciELO</i>	12	1	2
<i>ScienceDirect</i>	2193	0	2
<i>Cochrane Library</i>	5	0	0
<i>LILACS</i>	96	7	5
<b>Total</b>			11

Fonte: Elaborado pelos autores, (2024)

Dessa forma, estabeleceu-se a construção da Tabela 2 aos estudos selecionados, com formulação das colunas (Autor/Ano; Objetivo do estudo; Resultados e Conclusão).

<b>Tabela 2 – Estudos clínicos detalhados em tabela de resultados</b>		
<b>Autor/Ano</b>	<b>Objetivo do estudo</b>	<b>Resultados/Conclusão</b>
Granquist <i>et al.</i> <sup>9</sup>	Analisar a incidência de envolvimento da AIJ na ATM, apresentando sinais clínicos, bem como a longo prazo sequelas.	Semelhante a outras articulações, o tratamento médico é o tratamento primário do envolvimento da ATM em AIJ. Esta gestão pode incluir medicamentos anti-inflamatórios. Notou-se que a ATM é frequentemente a articulação mais comum que não responde a terapia inicial, sendo necessário o uso de injeção intra-articular de corticosteroide (IACI).
Pinto <i>et al.</i> <sup>10</sup>	Relatar o caso de um paciente do sexo masculino, que apresentou destruição de ambos os côndilos, como resultado da artrite idiopática juvenil.	Nenhum tratamento invasivo foi conduzido, porém o paciente realizou seguimento anual. Após 2 anos, o paciente foi examinado e não foram observados sintomas. Durante o processo patológico, a articulação temporomandibular pode ser afetada pela artrite idiopática juvenil, resultando em disfunção mandibular grave, que apresenta alta frequência entre as mulheres. A disfunção temporomandibular pode ser o primeiro ou mesmo o único





## RECIMA21 - REVISTA CIENTÍFICA MULTIDISCIPLINAR

ISSN 2675-6218

PREVALÊNCIA E CARACTERÍSTICAS CLÍNICAS DA DISFUNÇÃO TEMPOROMANDIBULAR EM PACIENTES COM ARTRITE IDIOPÁTICA JUVENIL POLIARTICULAR  
 Filipe de Almeida Agra Omena, Ana Raquel Silva Sousa, André de Almeida Agra Omena, Layane Sobreira Bento, Matheus Harllen Gonçalves Veríssimo

		<p> sinal de artrite idiopática juvenil. Quando o paciente não relata dor ou processo inflamatório, deve-se conduzir tratamento não invasivo, incluindo consultas e exame radiográfico anuais.</p>
<p>Alimanovic <i>et al.</i><sup>11</sup></p>	<p>Comparar as manifestações orofaciais no momento do diagnóstico em 2 condições da articulação temporomandibular (ATM): reabsorção condilar idiopática do adolescente (ICR) e envolvimento da ATM por artrite idiopática juvenil (AIJ).</p>	<p>Pode-se ser feito por meio da conduta farmacológica, cirúrgica ou até mesmo não cirúrgica, sendo uma opção válida para aqueles pacientes com leve a moderada deformidade dentofacial. O grupo ICR mostrou sinais significativamente maiores de deformidade dentofacial em 4 variáveis de resultado: inclinação mandibular, proporção da altura da face inferior posterior/anterior, posição sagital mandibular e inclinação do plano oclusal mandibular. Diferenças significativas entre os grupos na apresentação clínica foram observadas em 5 das 20 variáveis. Assim, o grupo AIJ relatou significativamente mais sintomas de dor na ATM, rigidez matinal na ATM e dor na ATM na palpação durante o exame clínico, enquanto o grupo ICR relatou significativamente mais cliques na ATM durante a função e teve uma proporção maior de pacientes com mordida aberta anterior. Dessa forma, foi possível concluir que os sintomas de artralgia, rigidez matinal da ATM e dor por palpação na ATM foram mais comuns em pacientes com AIJ, enquanto estalos na ATM durante a função e mordidas abertas anteriores foram mais comuns em pacientes com ICR.</p>
<p>Diaz <i>et al.</i><sup>12</sup></p>	<p>Revisar sobre etiologia, diagnóstico e tratamento de crianças com AIJ e envolvimento da ATM.</p>	<p>As articulações temporomandibulares (ATMs) estão envolvidas em mais de 40% dos pacientes com AIJ, e podem levar à deformidade articular, assimetria, má oclusão, apneia obstrutiva do sono, retrognatia e/ou morbidade física e psicológica significativa. O tratamento pode envolver o uso de AINES, preservação conjunta para correção de assimetria dentofacial, uso de aparelhos ortopédicos e tala de distração. Para pacientes sintomáticos, a terapia física e com talas geralmente se mostram benéficas. Os sintomas e disfunções orofaciais também são tratados com lavagem/artrocentese intra-articular, que pode ter efeitos anti-inflamatórios. Vários autores relataram melhora subjetiva de sintomas e aumento na MIO, mas poucas diferenças estatisticamente significativas quando comparadas aos grupos sem tratamento.</p>
<p>Sarlabous <i>et al.</i><sup>13</sup></p>	<p>Relatar os resultados da substituição total da articulação temporomandibular (TMJ TJR) por dispositivos aloplásticos em pacientes que sofrem de artropatias inflamatórias sistêmicas.</p>	<p>Pacientes que sofrem de artropatias inflamatórias sistêmicas envolvendo as ATMs podem ser tratados com sucesso por TJR com dispositivos aloplásticos. A redução a longo prazo dos sintomas da ATM e a melhora funcional neste estudo inicial sugerem boa previsibilidade para este tratamento.</p>



## RECIMA21 - REVISTA CIENTÍFICA MULTIDISCIPLINAR

ISSN 2675-6218

PREVALÊNCIA E CARACTERÍSTICAS CLÍNICAS DA DISFUNÇÃO TEMPOROMANDIBULAR EM PACIENTES COM ARTRITE IDIOPÁTICA JUVENIL POLIARTICULAR  
Filipe de Almeida Agra Omena, Ana Raquel Silva Sousa, André de Almeida Agra Omena, Layane Sobreira Bento, Matheus Harllen Gonçalves Veríssimo

Jung <i>et al.</i> <sup>14</sup>	Apresentar três casos diferentes de DTM que foram diagnosticado e tratado em pacientes com artrite idiopática juvenil.	<p>Caso 1: foi tratado usando modalidades conservadoras, incluindo terapia física e comportamental. A fisioterapia foi administrado duas vezes por semana, e seu desconforto começou a melhorar após 3 semanas. Após 6 semanas de tratamento, apresentou ausência de fraqueza muscular.</p> <p>Caso 2: Foi fornecido ao paciente um aparelho de estabilização oclusal (OSA) e administramos terapia comportamental e física. O paciente usava o OSA enquanto dormia, e havia sem efeitos colaterais adversos associados. Após 3 meses de tratamento, a dor na ATM foi aliviada; após 6 meses, o limitação de abertura de boca foi aliviada. Ela recebeu acompanhamento contínuo.</p> <p>Caso 3: uma OSA temporária foi selecionada com substituição subsequente do aparelho de acordo com a erupção dentária. Ela também foi encaminhada para um reumatologista pediátrico para controle sistêmico. A criança adaptou-se bem à OSA, que é constantemente sendo substituído de acordo com a erupção dos dentes permanentes da criança.</p>
Ma <i>et al.</i> <sup>15</sup>	Identificar as relações entre AIJ, distúrbios da ATM e deformidades craniofaciais.	Distúrbios da ATM estavam presentes em 142 indivíduos: 48 (1,72%) no grupo caso e 94 (0,84%) no grupo controle (risco relativo 2,047, intervalo de confiança de 95% 1,446–2,898). Pacientes com AIJ mostraram uma probabilidade significativamente maior de desenvolver distúrbios da ATM e deformidades craniofaciais em comparação com controles pareados.
Patel <i>et al.</i> <sup>16</sup>	Destacar o importante papel dos cirurgiões maxilofaciais no tratamento da AIJ.	O tratamento médico envolve uma combinação de terapia farmacológica e terapia intra-articular. Há diversas formas de tratamento, desde o menos invasivo, como a mais invasiva, como é o caso da cirurgia ortognática.
Trivedi <i>et al.</i> <sup>17</sup>	Avaliar os resultados cirúrgicos para pacientes com AIJ em relação à dor na ATM, dor de cabeça, função mandibular, dieta, incapacidade e qualidade de vida (QOL) após a reconstrução da ATM com próteses articulares totais (PTJ) adaptadas ao paciente e cirurgia ortognática concomitante.	Este estudo sugere que o TJP adaptado ao paciente para reconstrução da ATM em conjunto com a cirurgia ortognática para o paciente com AIJ fornece melhora a longo prazo em relação à dor na ATM, dor de cabeça, função da mandíbula, dieta, incapacidade, MIO e QV.



## RECIMA21 - REVISTA CIENTÍFICA MULTIDISCIPLINAR ISSN 2675-6218

PREVALÊNCIA E CARACTERÍSTICAS CLÍNICAS DA DISFUNÇÃO TEMPOROMANDIBULAR EM PACIENTES COM ARTRITE IDIOPÁTICA JUVENIL POLIARTICULAR  
Filipe de Almeida Agra Omena, Ana Raquel Silva Sousa, André de Almeida Agra Omena, Layane Sobreira Bento, Matheus Harllen Gonçalves Veríssimo

Collin <i>et al.</i> <sup>18</sup>	Investigar confiabilidade da imagem panorâmica (PAN) com cone beam tomografia computadorizada (CBCT) como padrão-ouro para distinguir as morfologias normal e anormal da Articulação Temporomandibular (ATM) em uma amostra de crianças com Artrite Idiopática Juvenil (AIJ).	Descobriu-se que o PAN distingue entre ATMs morfológicamente normais e anormais com a mesma frequência que a CBCT. Desse modo, o PAN parece fidedigno para avaliar o envolvimento da ATM em crianças com AIJ. No entanto, a CBCT foi considerada superior para avaliar a gravidade da anormalidade e informações diagnósticas adicionais. A morfologia anormal da ATM, com CBCT, foi frequentemente classificada como mais grave, e alguns achados adicionais, como erosões e osteófitos, foram encontrados com mais frequência. Foi registrado o diagnóstico consensual de morfologia anormal da ATM na PAN e na CBCT em 27,6% e 28,1% das articulações, respectivamente. Houve diferenças entre as duas modalidades de imagem em relação à graduação da gravidade da anormalidade e registro de achados adicionais.
Hysa <i>et al.</i> <sup>19</sup>	Revisar sistematicamente as evidências relativas ao envolvimento da ATM nos IMRDs do adulto, sintetizando os dados de medidas clínicas, laboratoriais, de imagem e histológicas da ATM investigadas em estudos clínicos e analisando os fatores de risco associados às DTMs nos IMRDs. pacientes.	Apesar de serem frequentemente consideradas como preocupações dentárias ou orofaciais, os dados sintetizados da revisão sistemática da literatura aplicada na pesquisa sugerem que as DTM devem ser consideradas secundárias a uma condição reumática imunomediada subjacente, especialmente quando o diagnóstico de uma IMRD já foi feito ou quando outras lesões articulares ou sintomas e sinais sistêmicos acompanham os achados clínicos das DTMs. O diagnóstico precoce das DTM é crucial para desligar a inflamação e inibir os danos crônicos imunomediados, que são metas a alcançar para prevenir danos crônicos graves e irreversíveis aos pacientes, como a redução da abertura máxima da boca ou a má oclusão.

Fonte: Elaborado pelos autores, (2024)

Grande parte dos estudos apresentaram diversas formas de tratamento para multidisciplinar médico e odontológico em pacientes com AIJ associado à DTMs. Nos estudos de Pinto *et al.*<sup>10</sup> e Jung *et al.*<sup>14</sup>, há uma predominância média de 12% de DTM em pacientes juvenis classificados por exames de imagem. Já no estudo de Diaz *et al.*<sup>12</sup> e Collin *et al.*<sup>18</sup>, os autores relataram uma prevalência de 40% de envolvimento unilateral de DTM nos pacientes infantis. A qualidade de vida, sinais e sintomas da AIJ associados à DTM serão discutidos com mais detalhes na discussão.

### 3 DISCUSSÃO

A Artrite Idiopática Juvenil (AIJ) é uma condição reumática crônica que afeta crianças e adolescentes, sendo uma das doenças reumáticas mais comuns na infância. Embora seja mais frequentemente associada à inflamação das articulações periféricas, como joelhos e tornozelos,





## RECIMA21 - REVISTA CIENTÍFICA MULTIDISCIPLINAR ISSN 2675-6218

PREVALÊNCIA E CARACTERÍSTICAS CLÍNICAS DA DISFUNÇÃO TEMPOROMANDIBULAR EM PACIENTES COM ARTRITE IDIOPÁTICA JUVENIL POLIARTICULAR  
Filipe de Almeida Agra Omena, Ana Raquel Silva Sousa, André de Almeida Agra Omena, Layane Sobreira Bento, Matheus Harllen Gonçalves Veríssimo

estudos recentes têm enfatizado a importância de considerar a articulação temporomandibular (ATM) como um possível local de manifestação da doença<sup>1</sup>. A necessidade de compreender o impacto da AIJ na ATM é essencial para garantir um diagnóstico precoce e um manejo adequado dessa condição em crianças e adolescentes.

A revisão integrativa é uma abordagem metodológica valiosa para sintetizar e analisar as evidências disponíveis sobre um determinado tema. Neste contexto, a escassez de estudos específicos sobre a relação entre AIJ e disfunções da ATM ressalta a importância de uma revisão integrativa para compilar e analisar criticamente os dados existentes<sup>2</sup>. Ao agrupar estudos que abordam diferentes aspectos clínicos, diagnóstico e tratamento da AIJ da ATM, é possível obter uma visão abrangente das evidências disponíveis e identificar lacunas na literatura.

Os estudos incluídos nesta revisão integrativa fornecem *insights* valiosos sobre o manejo da AIJ da ATM. Por exemplo, o relato de caso de Pinto *et al.*<sup>10</sup> destaca a importância do reconhecimento precoce dos sintomas (Tabela 3) da AIJ da ATM para um diagnóstico e tratamento adequados<sup>1</sup>. Além disso, estudos clínicos como o de Patel *et al.*<sup>16</sup> e Jung *et al.*<sup>14</sup> fornecem informações sobre as estratégias de diagnóstico e tratamento para as disfunções da ATM em crianças e adolescentes com AIJ<sup>3</sup>.

**Tabela 3 – Sintomas da AIJ em ATM**

SINTOMAS	
<i>Sistêmicos</i>	<i>Locais</i>
Febre	Dor orofacial na ATM
Edema nas articulações	Dor em região de músculo masseter
Dor	Dificuldade de abertura bucal

Fonte: Macêdo *et al.*<sup>20</sup>(2021)

No que tange o estudo retrospectivo de Sarlabous *et al.*<sup>13</sup> compreende a AIJ como a condição que afeta a ATM em mais de 40% dos pacientes, a maioria destes (90%) podendo ser tratados inicialmente com terapia conservadora, incluindo placa oclusal, fisioterapia e medicação sistêmica e, dependendo da progressão da condição patológica e a maturidade esquelética do paciente, há possibilidade da realização cirúrgica da substituição total da articulação temporomandibular (ATM) por dispositivos aloplásticos, os quais demonstraram melhorias expressivas na dor e na amplitude de movimento alcançadas após a reconstrução aloplástica.

Entretanto, há limitações deste estudo devido à natureza retrospectiva e o risco de dados incompletos. A revisão de Diaz *et al.*<sup>12</sup> inclui que a substituição total da articulação aloplástica com próteses tem a vantagem de limitar a destruição da articulação, reduzindo a necessidade de múltiplos procedimentos, estes por vezes associados à reconstrução autógena envolvendo o enxerto costochondral. As complicações implicam em possível erosão do osso circundante e formação óssea heterotópica contínua, bem como o acompanhamento dos pacientes ao longo da vida é limitado.



## RECIMA21 - REVISTA CIENTÍFICA MULTIDISCIPLINAR ISSN 2675-6218

PREVALÊNCIA E CARACTERÍSTICAS CLÍNICAS DA DISFUNÇÃO TEMPOROMANDIBULAR EM PACIENTES COM ARTRITE IDIOPÁTICA JUVENIL POLIARTICULAR  
Filipe de Almeida Agra Omena, Ana Raquel Silva Sousa, André de Almeida Agra Omena, Layane Sobreira Bento, Matheus Harllen Gonçalves Veríssimo

Contudo, é importante ressaltar as limitações e lacunas na literatura identificadas por esta revisão integrativa. Por exemplo, a maioria dos estudos incluídos nesta revisão são estudos de caso, relatos de caso ou séries de casos, com uma amostra limitada e sem controle randomizado. Isso ressalta a necessidade de estudos prospectivos bem desenhados e ensaios clínicos randomizados para avaliar a eficácia de diferentes abordagens terapêuticas para a AIJ da ATM<sup>4</sup>.

Os procedimentos em pacientes com AIJ e alterações da DTM devem se basear em aconselhamento psicológico para o melhoramento de cuidado em domicílio, farmacoterapia, uso de mordedores bucais, ortodontia e cirurgia em casos mais graves<sup>20</sup>. Ademais, o tratamento da artrite pode ser realizado de três formas:

- 1 – Tratamento da inflamação local e sistêmica
- 2 – Tratamento dos sinais e sintomas da AIJ
- 3 – Tratamento do desvio de crescimento com uso de ortodontia e/ou cirurgias

A comparação e contrastação dos resultados dos diferentes estudos destacam consistências, discrepâncias e áreas de conflito na literatura. Por exemplo, enquanto alguns estudos relatam uma alta prevalência de disfunções da ATM em crianças com AIJ<sup>6</sup>, outros destacam a importância do reconhecimento precoce e do manejo adequado dessas condições para prevenir complicações a longo prazo<sup>7</sup>.

As descobertas desta revisão integrativa têm importantes implicações para a prática clínica. Por exemplo, os profissionais de saúde devem estar cientes da associação entre AIJ e disfunções da ATM e considerar a avaliação regular da ATM em crianças e adolescentes com AIJ. Além disso, uma abordagem multidisciplinar, envolvendo reumatologistas, dentistas e outros profissionais de saúde, é essencial para garantir um manejo integrado e abrangente da AIJ da ATM<sup>8</sup>.

Identificamos várias lacunas na literatura existente que sugerem áreas para futuras pesquisas. Por exemplo, são necessários estudos prospectivos de longo prazo para avaliar a eficácia de diferentes intervenções terapêuticas para a AIJ da ATM em crianças e adolescentes. Além disso, são necessárias mais pesquisas sobre os mecanismos fisiopatológicos subjacentes à AIJ da ATM e sua relação com outras manifestações da doença<sup>9</sup>.

#### 4 CONCLUSÃO

Em síntese, esta revisão integrativa ressalta a necessidade premente de compreender a relação entre a AIJ e as DTM's em crianças e adolescentes. Os achados destacam não apenas a alta prevalência dessas disfunções nessa população, mas também a influência significativa que essa associação pode exercer sobre o manejo clínico e a qualidade de vida dos pacientes.

Em suma, esta revisão integrativa destaca a importância de considerar a ATM como um potencial local de manifestação da AIJ em crianças e adolescentes. As evidências disponíveis sugerem que o reconhecimento precoce e o manejo adequado das disfunções da ATM são essenciais para prevenir complicações a longo prazo e melhorar a qualidade de vida desses pacientes. No entanto,



## RECIMA21 - REVISTA CIENTÍFICA MULTIDISCIPLINAR ISSN 2675-6218

PREVALÊNCIA E CARACTERÍSTICAS CLÍNICAS DA DISFUNÇÃO TEMPOROMANDIBULAR EM PACIENTES COM ARTRITE IDIOPÁTICA JUVENIL POLIARTICULAR  
Filipe de Almeida Agra Omena, Ana Raquel Silva Sousa, André de Almeida Agra Omena, Layane Sobreira Bento, Matheus Harllen Gonçalves Veríssimo

são necessárias mais pesquisas para melhorar nossa compreensão dos mecanismos subjacentes à AIJ da ATM e desenvolver estratégias de tratamento mais eficazes.

A identificação precoce e o manejo adequado das DTM em pacientes com AIJ são cruciais para evitar complicações a longo prazo e melhorar o bem-estar desses indivíduos. Contudo, são identificadas lacunas na literatura que demandam estudos prospectivos de longo prazo para avaliar a eficácia das intervenções terapêuticas e aprofundar o entendimento dos mecanismos fisiopatológicos subjacentes à AIJ da ATM. Uma abordagem multidisciplinar é crucial, envolvendo profissionais de saúde de diversas áreas, para um manejo integrado e abrangente dessa condição complexa.

### REFERÊNCIAS

- <sup>1</sup>Zaripova LN, et al. Juvenile idiopathic arthritis: from aetiopathogenesis to therapeutic approaches. *Pediatric Rheumatology*. 2021;19(1):1-14.
- <sup>2</sup>Martini A, et al. Juvenile idiopathic arthritis. *Nature Reviews Disease Primers*. 2022;8(1):5.
- <sup>3</sup>Crayne CB, Beukelman T. Juvenile idiopathic arthritis: oligoarthritis and polyarthritis. *Pediatric Clinics*. 2018;65(4):657-674.
- <sup>4</sup>Sen ES, Ramanan AV. Juvenile idiopathic arthritis-associated uveitis. *Clinical Immunology*. 2020;211:108322.
- <sup>5</sup>Patel K, et al. Juvenile idiopathic arthritis of the temporomandibular joint—no longer the forgotten joint. *British Journal of Oral and Maxillofacial Surgery*. 2022;60(3):247-256.
- <sup>6</sup>Onel K, Rumsey DG, Sheno S. Juvenile idiopathic arthritis treatment updates. *Rheumatic Disease Clinics*. 2021;47(4):545-563.
- <sup>7</sup>Mendes KD, Silveira RC, Galvão CM. Revisão integrativa: método de pesquisa para a incorporação de evidências na saúde e na enfermagem. *Texto & contexto-enfermagem*. 2008;17:758-64.
- <sup>8</sup>Santos CM, Pimenta CA, Nobre MR. The PICO strategy for the research question construction and evidence search. *Revista latino-americana de enfermagem*. 2007;15:508-11.
- <sup>9</sup>Granquist EJ, et al. Treatment of the Temporomandibular Joint in a Child with Juvenile Idiopathic Arthritis. *Oral and Maxillofacial Surgery Clinics of North America*. 2018;30(1):97-107.
- <sup>10</sup>Pinto JR, Pedron IG, Utumi ER, Miranda ME, Pinto EC, Nucci LP. Comprometimento da articulação temporomandibular como única manifestação da artrite idiopática juvenil: um relato de caso. *Einstein (São Paulo)*. 2018;16(3):eRC4003.
- <sup>11</sup>Alimanovic D *et al.* Comparação das manifestações clínicas e radiológicas da reabsorção condilar idiopática do adolescente e da artrite idiopática juvenil na articulação temporomandibular. *Revista de Cirurgia Oral e Maxilofacial*. 2014;79(4):774-785.
- <sup>12</sup>Diaz D, et al. Management of inflammatory temporomandibular joint collapse in children. *Journal of Oral Biology and Craniofacial Research*. 2021;11(2):284-286.



**RECIMA21 - REVISTA CIENTÍFICA MULTIDISCIPLINAR**  
**ISSN 2675-6218**

PREVALÊNCIA E CARACTERÍSTICAS CLÍNICAS DA DISFUNÇÃO TEMPOROMANDIBULAR  
EM PACIENTES COM ARTRITE IDIOPÁTICA JUVENIL POLIARTICULAR  
Filipe de Almeida Agra Omena, Ana Raquel Silva Sousa, André de Almeida Agra Omena,  
Layane Sobreira Bento, Matheus Harllen Gonçalves Veríssimo

- <sup>13</sup>Sarlabous M, et al. Alloplastic Temporomandibular Joint Replacement in Patients With Systemic Inflammatory Arthritis and Connective Tissue Disorders. *Journal of Oral and Maxillofacial Surgery*, 2021;79(1):2240-2246.
- <sup>14</sup>Jung W, et al. Clinical diagnosis and treatment of temporomandibular disorders in children and adolescents: a case series. *J Clin Pediatr Dent*. 2022;46(6):63-67.
- <sup>15</sup>Ma KS, et al. Increased risk of temporomandibular joint disorders and craniofacial deformities in patients with juvenile idiopathic arthritis: a population-based cohort study. *International Journal of Oral and Maxillofacial Surgery*. 2022;51(11):1482-1487.
- <sup>16</sup>Patel K, et al. Juvenile idiopathic arthritis of the temporomandibular joint – no longer the forgotten joint. *British Journal of Oral and Maxillofacial Surgery*. 2022;60(3):247-256.
- <sup>17</sup>Trivedi B, et al. A reconstrução combinada da articulação temporomandibular com prótese articular total ajustada ao paciente e cirurgia ortognática reduz os sintomas em pacientes com artrite idiopática juvenil? *Revista de Cirurgia Oral e Maxilofacial*. 2022;80(2):267-275.
- <sup>18</sup>Collin M, et al. Panoramic imaging may detect morphologically abnormal temporomandibular joints in children with juvenile idiopathic arthritis. *Pediatric Dental Journal*. 2023;33(1):52-60.
- <sup>19</sup>Hysa E, et al. Temporomandibular disorders in immune-mediated rheumatic diseases of the adult: A systematic review. *Seminars in Arthritis and Rheumatism*. 2023;61:152215.
- <sup>20</sup>Macêdo L, et al. Relationship between juvenile idiopathic arthritis and temporomandibular disorders: a literature review. *Research, Society and Development*. 2021;10(3):e37410313561.