



**SÍNDROME HEMOLÍTICO-URÊMICA NA PEDIATRIA E SUAS COMPLICAÇÕES: ANÁLISE DE CASOS**

**HEMOLYTIC-UREMIC SYNDROME IN PEDIATRICS AND ITS COMPLICATIONS: CASE ANALYSIS**

Gustavo Soares Gomes Barros Fonseca<sup>1</sup>, Izabely Lima Assunção<sup>1</sup>, Ana Valéria Brandão de Sá Costa<sup>1</sup>, Rebeca Clery da Rocha Nogueira<sup>2</sup>, Arthur da Rocha Nogueira<sup>2</sup>, Camilla Menezes de Carvalho<sup>1</sup>, João Victor Pacheco Florentino<sup>1</sup>, Kleber de Jesus Serrão Mendes Filho<sup>1</sup>, Lorena Barros Dias<sup>1</sup>, Pedro Cunha Mendes Neto<sup>1</sup>, Ana Luiza Reis Santos<sup>1</sup>, Gabriel Neves Ezon Ferraz<sup>1</sup>, Amanda Caroline dos Santos Matos<sup>1</sup>, Tarcízio Santos Murta Filho<sup>1</sup>, Ana Victória Pinho de Carvalho Pascal<sup>1</sup>

e341381

<https://doi.org/10.47820/recima21.v3i4.1381>

PUBLICADO: 04/2022

**RESUMO**

A Síndrome Hemolítico-Urêmica (SHU) é uma doença grave, caracterizada pela tríade clássica de anemia hemolítica microangiopática, trombocitopenia e insuficiência renal aguda. Esta pesquisa trata-se de uma revisão bibliográfica sistemática, de natureza quantitativa, que utilizou as plataformas PubMed, Scientific Electronic Library On-line (SciELO) e Google Scholar como base de dados para pesquisa dos artigos científicos. A escolha dos artigos a serem utilizados nesta revisão foi realizada por meio da leitura do título, resumo e, por fim, da leitura do artigo na íntegra, sendo realizada uma análise criteriosa dos artigos fundamentados nos critérios de inclusão e exclusão supracitados. A patogênese da SHU corresponde a uma microangiopatia trombótica, apresentando um prognóstico ruim, sendo o diagnóstico realizado geralmente a partir de exclusão de outras doenças. Na primeira manifestação clínica da doença, quase metade dos pacientes evoluem ao óbito ou progridem para doença renal crônica terminal. O tratamento possui a utilização do fármaco Eculizumab, o qual apresenta um alto custo, porém a aumenta a expectativa e a qualidade de vida desses pacientes. Com isso, mais estudos acerca desta doença são necessários para o desenvolvimento de novas medidas de diagnóstico e terapias.

**PALAVRAS-CHAVE:** Síndrome hemolítica urêmica. Pediatria. Anemia hemolítica

**ABSTRACT**

*Hemolytic-Uremic Syndrome (HUS) is a serious disease characterized by the classic triad of microangiopathic hemolytic anemia, thrombocytopenia and acute renal failure. This research is a systematic literature review, of a quantitative nature, which used the platforms PubMed, Scientific Electronic Library On-line (SciELO) and Google Scholar as a database to search for scientific articles. The choice of articles to be used in this review was performed by reading the title, abstract and, finally, reading the article in its entirety, with a careful analysis of the articles based on the aforementioned inclusion and exclusion criteria. The pathogenesis of HUS corresponds to a thrombotic microangiopathy, with a poor prognosis, and the diagnosis is usually made from the exclusion of other diseases. In the first clinical manifestation of the disease, almost half of the patients evolve to death or progress to end-stage renal disease. The treatment has the use of the drug Eculizumab, which has a high cost, but increases the expectation and quality of life of these patients. Thus, further studies on this disease are necessary for the development of new diagnostic measures and therapies.*

**KEYWORDS:** Hemolytic uremic syndrome. Pediatrics. Hemolytic anemia

<sup>1</sup> Estudante do curso de Medicina da Universidade CEUMA

<sup>2</sup> Estudante do curso de Medicina da Faculdade Santa Marcelina



## RECIMA21 - REVISTA CIENTÍFICA MULTIDISCIPLINAR ISSN 2675-6218

SÍNDROME HEMOLÍTICO-URÊMICA NA PEDIATRIA E SUAS COMPLICAÇÕES: ANÁLISE DE CASOS  
Gustavo Soares Gomes Barros Fonseca, Izabely Lima Assunção, Ana Valéria Brandão de Sá Costa,  
Rebeca Clery da Rocha Nogueira, Arthur da Rocha Nogueira, Camilla Menezes de Carvalho, João Victor Pacheco Florentino,  
Kleber de Jesus Serrão Mendes Filho, Lorena Barros Dias, Pedro Cunha Mendes Neto, Ana Luiza Reis Santos,  
Gabriel Neves Ezon Ferraz, Amanda Caroline dos Santos Matos, Tarcízio Santos Murta Filho, Ana Victória Pinho de Carvalho Pascal

### INTRODUÇÃO

A Síndrome Hemolítico-Urêmica (SHU) é uma doença grave, responsável por 0,2-4,28 casos/100.000 de falência renal aguda na população pediátrica mundial, sendo caracterizada pela tríade clássica de anemia hemolítica microangiopática, trombocitopenia e insuficiência renal aguda (CASTRO et al., 2021; VILARDOURO et al., 2022).

O início em pacientes com menos de 18 anos parece ser mais frequente, respondendo por 60% dos casos, ao contrário da idade adulta, representando 40%. Cerca de 70% das crianças têm seu primeiro episódio da patologia antes dos dois anos de idade e aproximadamente 25% em crianças menores de seis meses (VILARDOURO et al., 2022; SI NGA, 2021).

O quadro clínico caracteriza-se pela presença de diarreia sanguinolenta, dor abdominal e vômitos precedendo o quadro de anemia hemolítica, plaquetopenia e lesão renal aguda por 5 a 10 dias. Já a população pediátrica apresenta como característica clínica, em geral, palidez, cansaço, recusando-se a comer, vômitos, letargia e, às vezes, edema (NIETO-RIOS et al., 2020; BELLO-MARQUEZ et al., 2020; MOTA et al., 2021).

Mais de 90% dos casos de SHU ocorrem após um processo infeccioso causado por cepas de *Escherichia coli*, que produzem a toxina tipo Shiga. Infecções invasivas por *Streptococcus pneumoniae* são responsáveis por aproximadamente 5% dos casos, e mutações genéticas associadas à desregulação da via alternativa do complemento são responsáveis por 5-10% dos pacientes (VAISBICH, 2014; CESTARI et al., 2008).

A síndrome hemolítico-urêmica, envolve destruição de plaquetas por causa não imunológica. Assim, lesão endotelial é comum. Cepas soltas das plaquetas e fibrina são depositadas em múltiplos pequenos vasos e danificam a passagem de plaquetas e eritrócitos, causando trombocitopenia e anemia significativas (anemia hemolítica microangiopática) (LOZA et al., 2022).

Ademais, as plaquetas também são consumidas dentro de múltiplos pequenos trombos, contribuindo para a trombocitopenia. Múltiplos órgãos desenvolvem trombose por causa do fator de von Willebrand (FVW) nas plaquetas localizada principalmente nas junções arteriocardíacas, descritos como microangiopatia trombótica (MAT) (MOTA et al., 2021). Partindo dessa premissa, o presente estudo tem como objetivo analisar casos a respeito da síndrome hemolítico-urêmica na pediatria e suas complicações.

### METODOLOGIA

Trata-se de uma revisão bibliográfica sistemática, de natureza quantitativa, que utilizou as plataformas PubMed, Scientific Electronic Library On-line (SciELO) e Google Scholar como base de dados para pesquisa dos artigos científicos. Foram utilizadas literaturas publicadas com recorte temporal de 2016 a 2022, na língua inglesa, que abordavam sobre a análise de relatos de casos a



## RECIMA21 - REVISTA CIENTÍFICA MULTIDISCIPLINAR ISSN 2675-6218

SÍNDROME HEMOLÍTICO-URÊMICA NA PEDIATRIA E SUAS COMPLICAÇÕES: ANÁLISE DE CASOS  
Gustavo Soares Gomes Barros Fonseca, Izabely Lima Assunção, Ana Valéria Brandão de Sá Costa,  
Rebeca Clery da Rocha Nogueira, Arthur da Rocha Nogueira, Camilla Menezes de Carvalho, João Victor Pacheco Florentino,  
Kleber de Jesus Serrão Mendes Filho, Lorena Barros Dias, Pedro Cunha Mendes Neto, Ana Luiza Reis Santos,  
Gabriel Neves Ezon Ferraz, Amanda Caroline dos Santos Matos, Tarcizio Santos Murta Filho, Ana Victória Pinho de Carvalho Pascal

respeito da síndrome hemolítico-urêmica na pediatria e suas complicações. Para catalogar, analisar e gerenciar os artigos selecionados, foi utilizado o software Mendeley® versão 2.64.0.

Os descritores utilizados seguiram a descrição dos termos DeCS (Descritores em Saúde) e Medical Subject Headings (MeSH), no idioma inglês, com os operadores booleanos “OR” e “AND”, como mostra o Quadro 1.

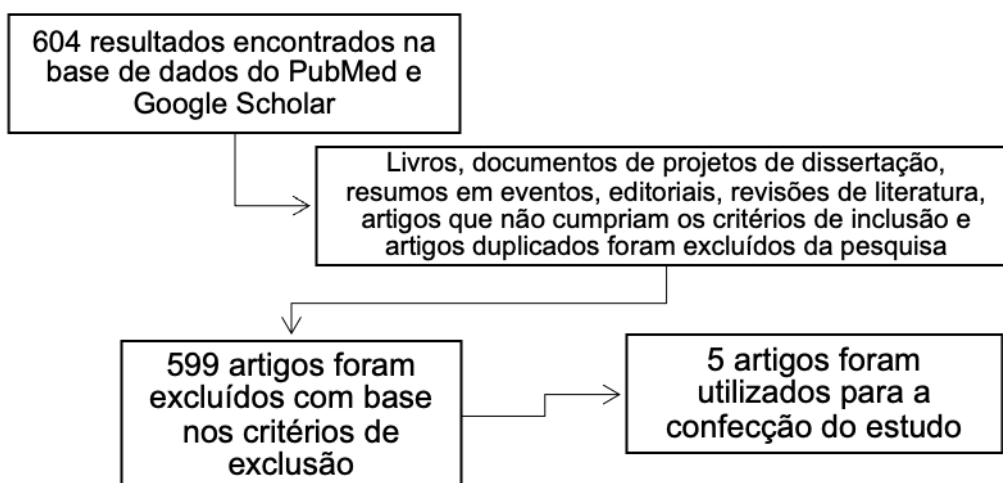
### Quadro 1 – Estratégia de busca para o estudo.

(Hemolytic-Uremic Syndrome) OR (Hemolytic-Uremic Syndrome [MeSH Terms]) AND ("pediatrics"[All Fields]) OR ("pediatrics"[MeSH Terms]) AND ("case report"[All Fields])

Fonte: Autores (2022).

Nesta revisão, os critérios de exclusão utilizados foram: Livros, documentos de projetos de dissertação, resumos em eventos, editoriais, revisões de literatura, artigos que não cumpriam os critérios de inclusão e artigos duplicados, conforme o Fluxograma 1.

### Fluxograma 1 – Sistematização da filtragem de artigos para confecção do estudo.



Fonte: Autores (2022).

## RESULTADOS E DISCUSSÃO

A escolha dos artigos a serem utilizados nesta revisão foi realizada por meio da leitura do título, resumo e, por fim, da leitura do artigo na íntegra, sendo realizada uma análise criteriosa dos artigos fundamentados nos critérios de inclusão e exclusão supracitados.

De acordo com o mecanismo de busca, 5 foram encontrados resultados, sendo eles na base de dados PubMed e Google Scholar, com 0 na base SciELO (Quadro 1).

Dos 604 resultados obtidos, 599 foram excluídos com base nos critérios de exclusão para a pesquisa e, além disso, não abordavam de forma objetiva sobre o tema, sendo assim, 5 artigos foram



## RECIMA21 - REVISTA CIENTÍFICA MULTIDISCIPLINAR ISSN 2675-6218

SÍNDROME HEMOLÍTICO-URÊMICA NA PEDIATRIA E SUAS COMPLICAÇÕES: ANÁLISE DE CASOS  
Gustavo Soares Gomes Barros Fonseca, Izabely Lima Assunção, Ana Valéria Brandão de Sá Costa,  
Rebeca Clery da Rocha Nogueira, Arthur da Rocha Nogueira, Camilla Menezes de Carvalho, João Victor Pacheco Florentino,  
Kleber de Jesus Serrão Mendes Filho, Lorena Barros Dias, Pedro Cunha Mendes Neto, Ana Luiza Reis Santos,  
Gabriel Neves Ezon Ferraz, Amanda Caroline dos Santos Matos, Tarcizio Santos Murta Filho, Ana Victória Pinho de Carvalho Pascal

utilizados na confecção do estudo. Todos os artigos escolhidos serão expostos no Quadro 2, seguindo a ordem de ano de sua publicação.

**Quadro 2** – Artigos selecionados nas bases de dados PubMed e Google Scholar.

Título	Autor, Ano	Observações
Direct cardiac involvement in childhood hemolytic-uremic syndrome: case report and review of the literature	Rigamonti & Simonetti, 2016	Caso de um menino de 4,5 anos com síndrome hemolítico-urêmica de início súbito, 6 h depois, de comprometimento hemodinâmico secundário a uma microangiopatia cardíaca trombótica.
Hemolytic Uremic Syndrome - Case report	Costin et al., 2019	Paciente apresentou algumas anormalidades observadas na SHU típica: anemia hemolítica microangiopática e trombocitopenia, porém não apresentou a insuficiência renal dificultando o estabelecimento do diagnóstico final.
Hemolytic uremic syndrome associated with Streptococcus pneumoniae in pediatrics: a case series	Guerra et al., 2019	A síndrome hemolítico-urêmica por Streptococcus pneumoniae é uma complicação rara, porém grave, da doença pneumocócica invasiva. A pneumonia complicada é a principal condição associada a esta entidade.
Atypical hemolytic uremic		Menina de 12 anos com tireotoxicose de início recente. Ela foi tratada pela primeira vez com



## RECIMA21 - REVISTA CIENTÍFICA MULTIDISCIPLINAR ISSN 2675-6218

SÍNDROME HEMOLÍTICO-URÊMICA NA PEDIATRIA E SUAS COMPLICAÇÕES: ANÁLISE DE CASOS  
Gustavo Soares Gomes Barros Fonseca, Izabely Lima Assunção, Ana Valéria Brandão de Sá Costa,  
Rebeca Clery da Rocha Nogueira, Arthur da Rocha Nogueira, Camilla Menezes de Carvalho, João Victor Pacheco Florentino,  
Kleber de Jesus Serrão Mendes Filho, Lorena Barros Dias, Pedro Cunha Mendes Neto, Ana Luiza Reis Santos,  
Gabriel Neves Ezon Ferraz, Amanda Caroline dos Santos Matos, Tarcizio Santos Murta Filho, Ana Victória Pinho de Carvalho Pascal

syndrome precipitated by thyrotoxicosis: a case report	Hou & Du, 2020	propiltiouracil por 2 meses e, em seguida, apresentou-se com trombocitopenia de início abrupto, lesão renal aguda e anemia hemolítica microangiopática.
Uncommon Presentation of Atypical Hemolytic Uremic Syndrome: A Case Report	Martin et al., 2021	Caso de um menino de 4 meses com uma apresentação incomum de síndrome nefrótica, na qual a biópsia renal revelava microangiopatia trombótica, sendo diagnosticada a síndrome hemolítico-urêmica atípica.

Fonte: Autores (2022).

A síndrome hemolítico-urêmica atípica (SHUa) é uma rara doença caracterizada pela tríade de anemia hemolítica microangiopática (AHM), trombocitopenia e insuficiência renal associada à *Escherichia coli* produtora de toxina Shiga, sendo uma das principais causas de lesão renal aguda adquirida na comunidade dentro da pediatria, onde cerca de 75% dos casos são resultados por uma diarreia. Ademais, caracteriza-se pela superativação da via alternativa do complemento por anormalidades genéticas nas proteínas reguladoras desta, causando dano endotelial.

Na primeira manifestação clínica da doença, quase metade dos pacientes evoluem ao óbito ou progridem para doença renal crônica terminal (DRCT) e mais da metade requerem hemodiálise ou apresentam dano permanente no primeiro ano após a descoberta da doença, mesmo após a terapia com plasmáfereze.

Diversas mutações genéticas que codificam as proteínas envolvidas na formação ou regulação da via alternativa foram associadas à patologia, o que explica a queda de C3, vista laboratorialmente, visto que há uma desregulação devido à enzima C3 convertase, a qual induz à clivagem excessiva de C3 e, conseqüentemente, de C5, a qual lesa as células endoteliais e recrutamento de plaquetas, que formam trombos na microvasculatura renal, histologicamente caracterizando a microangiopatia trombótica. No entanto, outras complicações sistêmicas podem surgir em decorrência da SHUa na pediatria.

No estudo descrito por Rigamonti & Simonetti (2016), uma criança suíça do sexo masculino de 4 anos e meio de pais não-consanguíneos obteve um quadro clínico composto por diarreia não-sanguinolenta, palidez cutânea e baixa diurese, além de aparente icterícia e edema de membros



## RECIMA21 - REVISTA CIENTÍFICA MULTIDISCIPLINAR ISSN 2675-6218

SÍNDROME HEMOLÍTICO-URÊMICA NA PEDIATRIA E SUAS COMPLICAÇÕES: ANÁLISE DE CASOS  
Gustavo Soares Gomes Barros Fonseca, Izabely Lima Assunção, Ana Valéria Brandão de Sá Costa,  
Rebeca Clery da Rocha Nogueira, Arthur da Rocha Nogueira, Camilla Menezes de Carvalho, João Victor Pacheco Florentino,  
Kleber de Jesus Serrão Mendes Filho, Lorena Barros Dias, Pedro Cunha Mendes Neto, Ana Luiza Reis Santos,  
Gabriel Neves Ezon Ferraz, Amanda Caroline dos Santos Matos, Tarcizio Santos Murta Filho, Ana Victória Pinho de Carvalho Pascal

inferiores, porém com boa temperatura axilar, frequência cardíaca e respiratória normais e saturação de oxigênio de 95%. Seus exames demonstravam anemia (hemoglobina de 5,6 g/dL), trombocitopenia e contagem de leucócitos normal. O esfregaço sanguíneo revelou fragmentação de hemácias e o teste direto de antiglobulina foi negativo. Ademais, as enzimas hepáticas, bilirrubinas totais, ureia, creatinina, bicarbonato e desidrogenase láctica (DHL) encontravam-se patologicamente elevados.

O diagnóstico de SHUa foi então estabelecido, e a criança transferida para um centro terciário. No entanto, aproximadamente 6 horas após o diagnóstico, foram observados sinais graves de comprometimento hemodinâmico, com pulsos filiformes, hipotensão arterial, taquipneia e tempo de preenchimento capilar aumentado, e um ecocardiograma revelou disfunção ventricular grave, com troponina muito elevada. Medidas de ressuscitação foram feitas, no entanto, a criança faleceu após 90 minutos.

O exame *post mortem* revelou trombose hialina grave na microvasculatura renal, cardíaca e pulmonar. Desse modo, foi especulado que um comprometimento cardíaco direto seja responsável por muitos casos de SHUa infantil complicada por morte súbita durante a internação inicial. Assim, atualmente a troponina é medida em crianças portadoras dessa doença a fim de se detectar um dano miocárdico latente.

Por outro lado, Costin et al., (2019), em seu estudo, descreveram o caso de uma menina caucasiana de 1 ano acometida pela SHUa, porém desenvolvendo um quadro atípico, visto que o comprometimento renal não foi visto, apresentando ureia, creatinina e diurese normais, dificultando seu diagnóstico. No entanto, se enquadrou nos critérios diagnósticos por apresentar cultura de fezes com *E. coli* enteropatogênica positiva após um episódio de diarreia, anemia microangiopática hemolítica com hemoglobina de 6,1 g/dL e trombocitopenia. Uma série de exames foi realizada, com ultrassonografia de abdome demonstrando linfadenite mesentérica e um cálculo não obstrutivo no sistema coletor do polo inferior do rim direito.

Outros diagnósticos, dessa forma, foram considerados, como púrpura trombocitopênica trombótica, coagulação intravascular disseminada, deficiência de glicose-6-fosfato desidrogenase, anemia hemolítica autoimune e sepse bacteriana. Finalmente, *Escherichia coli* O26 foi identificada na cultura de fezes usando reação em cadeia da polimerase para genes associados à virulência de *E. coli* enterohemorrágica. Durante o período de internação, foi colocado cateter jugular temporário e a paciente recebeu transfusões de concentrado de hemácias, fluidoterapia intravenosa, suporte diurético e antibioticoterapia, com evolução clínica favorável.

Segundo Guerra et al., (2019), em seu estudo, quatro pacientes pediátricos, em bom estado geral na admissão hospitalar, apresentaram febre e pneumopatias, necessitando de suporte ventilatório e cuidados intensivos devido ao *Streptococcus pneumoniae*. Três casos cursaram com complicação pleuropulmonar e todos apresentaram anemia, trombocitopenia grave, esquizócitos no esfregaço sanguíneo e azotemia grave, necessitando de transfusão sanguínea e terapia dialítica.



## RECIMA21 - REVISTA CIENTÍFICA MULTIDISCIPLINAR ISSN 2675-6218

SÍNDROME HEMOLÍTICO-URÊMICA NA PEDIATRIA E SUAS COMPLICAÇÕES: ANÁLISE DE CASOS  
Gustavo Soares Gomes Barros Fonseca, Izabely Lima Assunção, Ana Valéria Brandão de Sá Costa,  
Rebeca Clery da Rocha Nogueira, Arthur da Rocha Nogueira, Camilla Menezes de Carvalho, João Victor Pacheco Florentino,  
Kleber de Jesus Serrão Mendes Filho, Lorena Barros Dias, Pedro Cunha Mendes Neto, Ana Luiza Reis Santos,  
Gabriel Neves Ezon Ferraz, Amanda Caroline dos Santos Matos, Tarcizio Santos Murta Filho, Ana Victória Pinho de Carvalho Pascal

O diagnóstico de SHUa decorrente de *S. pneumoniae*, então, foi estabelecido. Dos quatro pacientes, três obtiveram recuperação progressiva da função renal e receberam alta após pouco mais de um mês de internação hospitalar. O paciente restante precisou realizar duas amputações nas extremidades devido a complicações vasculares trombóticas e somente recebeu alta hospitalar após 99 dias. No entanto, necessitou de terapia de substituição renal em dias alternados. Dessa forma, observa-se a variedade de complicações decorrentes da SHUa devido à fisiopatologia de lesão endotelial que leva à microangiopatia trombótica sistêmica.

Já Hou & Du (2020) relataram o caso de uma menina de 12 anos com crise tireotóxica de início recente, tratada primordialmente com propiltiouracil por 2 meses, desenvolvendo doença autoimune da tireoide (DATI) e trombocitopenia súbita, lesão renal aguda e anemia hemolítica microangiopática, confirmada através do esfregaço de sangue periférico. Houve aumento dos níveis de T4 e T3 livres e diminuição de hormônio estimulante da tireoide (TSH). O diagnóstico sugerido foi SHUa, e a paciente foi submetida à plasmaférese, com remissão dramática da patologia.

Entretanto, após receber metimazol durante 1 mês, apresentou nova SHUa e precisou realizar corticoterapia e nova plasmaférese. Dessa forma, sua função tireoidiana foi normalizada com pomada de tiazólico, sem novo episódio de SHUa durante um acompanhamento semestral. Dessa forma, Hou & Du (2020) perceberam que a coexistência de SHUa e DATI é provavelmente mais do que coincidência, porque ambos são de origem autoimune, sendo que a SHUa está associada a uma alta mortalidade sem o tratamento adequado, e a terapia com plasmaférese e imunossuppressores adjuntos é eficaz.

No estudo descrito por Martin et al., (2021), um menino de 4 anos foi admitido em um hospital com queixa de diarreia e anúria nas últimas 12 horas, com extrema palidez cutânea, sonolento e desidratado, sendo infundida uma solução salina intravenosa. O paciente encontrava-se com acidose metabólica, hiponatrêmico, hipercalêmico e hipoclorêmico, com uma taxa de filtração glomerular (TFG) de 55 ml/min/1,73 m<sup>2</sup>.

Ademais, estava anêmico, sem formas hemolíticas no esfregaço periférico, além de trombocitose, hipoalbuminemia e hipercolesterolemia. Deste modo, foi sugerida uma SHUa associada à síndrome nefrótica, visto que o paciente também possuía anasarca, oligoanúria, proteinúria na faixa nefrótica (acima de 3,5 g/1,73 m<sup>2</sup>/dia) e hematúria, com C4 dentro da normalidade e C3 diminuído. Durante a hospitalização, ele continuou a ser oligoanúrico, precisando de diálise e foi realizada uma biópsia renal, que mostrou achados de MAT, confirmando a SHUa.

Desse modo, foi realizada a terapia plasmática em duas infusões no paciente, que melhorou o débito urinário e diminuiu a necessidade da terapia de substituição renal. Após isso, o tratamento preconizado foi o eculizumabe, o qual induziu uma remissão progressiva da síndrome nefrótica. Foi percebido que o início precoce com tal anticorpo monoclonal é essencial para o tratamento da SHUa e melhora o prognóstico da patologia.



## RECIMA21 - REVISTA CIENTÍFICA MULTIDISCIPLINAR ISSN 2675-6218

SÍNDROME HEMOLÍTICO-URÊMICA NA PEDIATRIA E SUAS COMPLICAÇÕES: ANÁLISE DE CASOS  
Gustavo Soares Gomes Barros Fonseca, Izabely Lima Assunção, Ana Valéria Brandão de Sá Costa,  
Rebeca Clery da Rocha Nogueira, Arthur da Rocha Nogueira, Camilla Menezes de Carvalho, João Victor Pacheco Florentino,  
Kleber de Jesus Serrão Mendes Filho, Lorena Barros Dias, Pedro Cunha Mendes Neto, Ana Luiza Reis Santos,  
Gabriel Neves Ezon Ferraz, Amanda Caroline dos Santos Matos, Tarcízio Santos Murta Filho, Ana Victória Pinho de Carvalho Pascal

### CONSIDERAÇÕES FINAIS

A Síndrome Hemolítico-Urêmica é uma doença considerada rara que apresenta um prognóstico ruim. Ocorre pela superativação da via alternativa do complemento por anormalidades genéticas nas proteínas reguladoras desta, causando dano endotelial.

Tal patologia apresenta uma tríade de anemia hemolítica microangiopática (AHM), trombocitopenia e insuficiência renal, não possuindo um diagnóstico específico, sendo este realizado geralmente a partir de exclusão de outras doenças.

Diversas mutações genéticas que codificam as proteínas envolvidas na formação ou regulação da via alternativa foram associadas à patologia, porém esses testes possuem alto custo e não são utilizados com frequência.

Ademais, foi percebido que o início precoce com eculizumabe, anticorpo monoclonal, é essencial para o tratamento da SHUa e melhora o prognóstico da patologia.

Tendo em vista que na primeira manifestação clínica da doença quase metade dos pacientes evoluem ao óbito ou progridem para doença renal crônica terminal (DRCT), é necessário que sejam realizados mais estudos acerca desta doença para o desenvolvimento de novas medidas de diagnóstico e tratamento para a população.

### REFERÊNCIAS

BELLO-MARQUEZ, D. C.; NIETO-RIOS, J. F.; SERNA-HIGUITA, L. M.; GONZALEZ-VERGARA, A. J. Síndrome nefrótica associada à síndrome hemolítico-urêmica atípica primária. **Brazilian Journal of Nephrology**, v. 43, p. 440-444, 2020.

CASTRO, B. N.; CASTRO, A. F. N.; MEDEIROS, R. B.; DA SILVA LIMA, L. Síndrome Hemolítico-Urêmica Típica em adulto. **Revista de Saúde**, v. 12, n. 1, p. 35-41, 2021.

CESTARI, A. L. D. O.; VILELA, R.; KUNISAWA, J.; LOPES, C. E. Síndrome hemolítico-urêmica relacionada à infecção invasiva pelo *Streptococcus pneumoniae*. **Revista Paulista de Pediatria**, v. 26, p. 88-92, 2008.

COSTIN, M.; CİNTEZA, E.; BALGRADEAN, M. Hemolytic Uremic Syndrome—Case report. **Maedica**, v. 14, n. 3, p. 298, 2019.

GUERRA, O. J. L.; RODRÍGUEZ, R. S. G.; CAMACHO, W. J. M.; ORTIZ, J. E. P.; CAMACHO, M. A. M. Hemolytic uremic syndrome associated with *streptococcus pneumoniae* in pediatrics: a case series. **Revista Paulista de Pediatria**, v. 38, 2020.

HOU, L.; DU, Y. Atypical hemolytic uremic syndrome precipitated by thyrotoxicosis: a case report. **BMC pediatrics**, v. 20, n. 1, p. 1-4, 2020.

LOZA, R.; ARIAS, F.; YNGUIL, A.; RODRÍGUEZ, N.; NEYRA, V. Síndrome hemolítico urémico atípico en lactantes con mutaciones genéticas: Reporte de 3 casos. **Revista Medica Herediana**, v. 33, n. 1, p. 41-46, 2022.



## RECIMA21 - REVISTA CIENTÍFICA MULTIDISCIPLINAR ISSN 2675-6218

SÍNDROME HEMOLÍTICO-URÊMICA NA PEDIATRIA E SUAS COMPLICAÇÕES: ANÁLISE DE CASOS  
Gustavo Soares Gomes Barros Fonseca, Izabely Lima Assunção, Ana Valéria Brandão de Sá Costa,  
Rebeca Clery da Rocha Nogueira, Arthur da Rocha Nogueira, Camilla Menezes de Carvalho, João Victor Pacheco Florentino,  
Kleber de Jesus Serrão Mendes Filho, Lorena Barros Dias, Pedro Cunha Mendes Neto, Ana Luiza Reis Santos,  
Gabriel Neves Ezon Ferraz, Amanda Caroline dos Santos Matos, Tarcizio Santos Murta Filho, Ana Victória Pinho de Carvalho Pascal

MARTIN, S. M.; BALESTRACCI, A.; PUYOL, I.; TOLEDO, I.; CAO, G.; ARIZETA, G. Uncommon presentation of atypical hemolytic uremic syndrome: A Case Report. **Indian Journal of Nephrology**, v. 31, n. 5, p. 478, 2021.

MOTA, L. P.; DE SOUSA, M. V. A.; DA PENHA, A. A. G.; CARDOSO, A. R.; DA SILVA SOUSA, F. D. A.; DA SILVA FREITAS, F. V.; DOS SANTOS, J. M. F. Síndrome Hemolítico-Urêmica Atípica: Manifestações clínicas e desafios no diagnóstico. **Research, Society and Development**, v. 10, n. 9, p. e58210918365-e58210918365, 2021.

NIETO-RIOS, J. F.; ZULUAGA-QUINTERO, M.; VALENCIA-MATURANA, J. C.; BELLO-MARQUEZ, D. C.; ARISTIZABAL-ALZATE, A.; ZULUAGA-VALENCIA, G. A.; ARIAS, L. F. Síndrome hemolítico-urêmica causada por *Escherichia coli* produtora de toxina Shiga em um relato de caso de receptor de transplante renal. **Brazilian Journal of Nephrology**, v. 43, p. 591-596, 2020.

RIGAMONTI, D.; SIMONETTI, G. D. Direct cardiac involvement in childhood hemolytic-uremic syndrome: case report and review of the literature. **European journal of pediatrics**, v. 175, n. 12, p. 1927-1931, 2016.

SI NGA, H. **Estudo de coorte brasileira de síndrome hemolítico urêmica atípica em transplante renal**. 2021. Tese (Doutorado) – Faculdade de Medicina de Botucatu, Botucatu, 2021.

VAISBICH, M. H. Hemolytic-uremic syndrome in childhood. **Brazilian Journal of Nephrology**, v. 36, p. 208-220, 2014.

VILARDOURO, A. S.; CACHÃO, J.; RODRIGUES, M.; DURÃO, F.; COSTA-REIS, P.; SANDES, A. R.; STONE, R. Síndrome hemolítico-urêmica: 24 anos de experiência de uma unidade de nefrologia pediátrica. **Brazilian Journal of Nephrology**, 2022.