



DOENÇA TROFOBLÁSTICA GESTACIONAL E SUAS COMPLICAÇÕES: ANÁLISE DE CASOS

GESTATIONAL TROPHOBLAST DISEASE AND COMPLICATIONS: CASE ANALYSIS

Gustavo Soares Gomes Barros Fonseca¹, Maria Julia Fonseca Lima Leite², Lais Lima Bonfim², Luana Caroline Oliveira Marinho², Ivana Mota Soares², Ana Clara Nóbrega Costa², André Vinicius Reis Queiroga³, Blenda Michelle Eloi Bezerra Lima Sousa Barros², Hanna Michelle Melo Garcia², Bianca Vitória Teixeira Maluf², Pedro de Lacerda Lima³, Juliana Pessoa Ferreira², Karollyne Soares de Melo Trindade², Isabella Magalhães Assub², Virna Maria Araujo de Oliveira²

e351434

<https://doi.org/10.47820/recima21.v3i5.1434>

PUBLICADO: 05/2022

RESUMO

A Doença Trofoblástica Gestacional é um espectro de distúrbios caracterizados por proliferação trofoblástica anormal, subclassificada em mola hidatiforme (completa e parcial) e neoplasias trofoblásticas com alto potencial metastático e potencialmente fatais, como a mola invasora, coriocarcinoma e tumores trofoblásticos. O coriocarcinoma é a neoplasia mais comum e secundária à mola hidatiforme, com alta incidência de metástase pulmonar, cuja manifestação inicial é a hemoptise. Por outro lado, a mola hidatiforme se origina de trofoblastos vilosos e é considerada condição pré-neoplásica, cujo quadro clínico inclui sangramentos vaginais, hiperêmese e aumento uterino e tem como complicações a pré-eclâmpsia, anemia e dispneia. **Objetivo:** Analisar casos a respeito da Doença Trofoblástica Gestacional e suas complicações. **Metodologia:** Trata-se de uma revisão bibliográfica integrativa, de natureza quantitativa, cujos artigos foram selecionados das bases de dados PubMed, *Scientific Electronic Library On-line* (SciELO) e *Cochrane Library*, na língua inglesa. A escolha dos artigos foi realizada por meio da leitura do título, resumo e, por fim, da leitura do artigo na íntegra, sendo realizada uma análise criteriosa dos artigos fundamentados nos critérios de inclusão e exclusão. **Considerações finais:** Conclui-se que o coriocarcinoma gestacional é a neoplasia trofoblástica gestacional mais comum, muitas vezes secundária à mola hidatiforme, e tem como principal alvo metastático o parênquima pulmonar, sendo a principal manifestação clínica a hemoptise. Há uma tendência ao aumento da pressão arterial na gestante com mola hidatiforme, podendo adquirir pré-eclâmpsia. Desse modo, é possível o feto possuir restrição de crescimento intrauterino, sendo necessária a realização do exame histopatológico em todos os casos.

PALAVRAS-CHAVE: Doença trofoblástica gestacional. Coriocarcinoma. Mola hidatiforme. Complicações.

ABSTRACT

*Gestational Trophoblastic Disease is a spectrum of disorders characterized by abnormal trophoblastic proliferation, subclassified into hydatidiform mole (complete and partial) and potentially fatal trophoblastic neoplasms with high metastatic potential, such as invasive mole, choriocarcinoma and trophoblastic tumors. Choriocarcinoma is the most common neoplasm secondary to hydatidiform mole, with a high incidence of lung metastasis, whose initial manifestation is hemoptysis. On the other hand, hydatidiform mole originates from villous trophoblasts and is considered a pre-neoplastic condition, whose clinical picture includes vaginal bleeding, hyperemesis and uterine enlargement, with complications such as preeclampsia, anemia and dyspnea. **Objective:** To analyze cases regarding Gestational Trophoblastic Disease and its complications. **Methodology:** This is an integrative literature review, of a quantitative nature, whose articles were selected from PubMed, Scientific Electronic Library On-line (SciELO) and Cochrane Library databases, in English. The choice of articles was performed by reading the title, abstract and, finally, reading the article in its entirety, with a careful analysis of the articles based on the inclusion and exclusion criteria. **Final considerations:** It is concluded that gestational choriocarcinoma is the most common gestational trophoblastic neoplasm,*

¹ Acadêmico de Medicina da Universidade Ceuma

² Acadêmica de Medicina da Universidade Ceuma

³ Acadêmico de Medicina da Universidade Ceuma



RECIMA21 - REVISTA CIENTÍFICA MULTIDISCIPLINAR ISSN 2675-6218

DOENÇA TROFOBLÁSTICA GESTACIONAL E SUAS COMPLICAÇÕES: ANÁLISE DE CASOS
Gustavo Soares Gomes Barros Fonseca, Maria Julia Fonseca Lima Leite, Lais Lima Bonfim,
Luana Caroline Oliveira Marinho, Ivana Mota Soares, Ana Clara Nóbrega Costa, André Vinicius Reis Queiroga,
Blenda Michelle Eloí Bezerra Lima Sousa Barros, Hanna Michelle Melo Garcia, Bianca Vitória Teixeira Maluf,
Pedro de Lacerda Lima, Juliana Pessoa Ferreira, Karollyne Soares de Melo Trindade,
Isabella Magalhães Assub, Virna Maria Araujo de Oliveira

often secondary to hydatidiform mole, and its main metastatic target is the lung parenchyma, the main clinical manifestation being hemoptysis. There is a tendency to increase blood pressure in pregnant women with hydatidiform mole, which can lead to preeclampsia. Thus, it is possible for the fetus to have intrauterine growth restriction, requiring histopathological examination in all cases.

KEYWORDS: *Gestational trophoblastic disease. Choriocarcinoma. Hydatidiform mole. Complications.*

INTRODUÇÃO

A Doença Trofoblástica Gestacional é um espectro de distúrbios caracterizados por proliferação trofoblástica anormal e é subclassificada em mola hidatiforme completa e parcial, mola invasora, coriocarcinoma, tumor trofoblástico do local placentário e tumor trofoblástico epitelióide. Os quatro últimos são neoplasias trofoblásticas gestacionais com alto potencial metastático e potencialmente fatais, se não forem diagnosticadas precocemente e tratadas (SHAABAN *et al.*, 2017).

O coriocarcinoma gestacional é a neoplasia trofoblástica mais comum e muitas vezes relacionada à mola hidatiforme e a outras repercussões na gestação, como o aborto, gravidez ectópica e prematuridade (FISHER; MAHER, 2021). Há alta incidência de metástase pulmonar, cerca de 60% de todos os casos de coriocarcinoma gestacional, sendo a hemoptise o sintoma mais comum. Outros locais de infiltração incluem a vagina, cérebro e fígado (LIN *et al.*, 2019; KAUR, 2021).

No estágio inicial do coriocarcinoma com metástase pulmonar, as pacientes geralmente não têm manifestações clínicas óbvias. Sintomas como hemoptise e dor torácica podem se apresentar em casos graves, nos quais as metástases são maiores e múltiplas, com maior chance de desenvolvimento de hemotórax e insuficiência respiratória aguda. O tratamento indicado é a quimioterapia associada à cirurgia, radioterapia e terapia intervencionista (MAEDA *et al.*, 2018; ZHANG *et al.*, 2017; LIMA *et al.*, 2017).

Por outro lado, as molas hidatiformes parcial e completa se originam de trofoblastos vilosos e são consideradas condições pré-neoplásicas e são geneticamente incomuns, associadas a duas cópias do genoma paterno. Enquanto as molas completas são diploides e androgênicas, as molas parciais são triploides e diândricas. As pacientes com essa condição são frequentemente diagnosticadas no início da gestação e são muitas vezes assintomáticas (KAUR, 2021).

O quadro clínico inclui sangramentos vaginais, hiperêmese e útero aumentado. O diagnóstico, no geral, é realizado por meio da ultrassonografia e testes de β -hCG, marcadamente elevado. Complicações tardias incluem pré-eclâmpsia, anemia, dispneia e hipertireoidismo. O tratamento de escolha em gestantes que desejam preservar a fertilidade é a dilatação por sucção e curetagem e a histerectomia pode ser uma opção em parturientes e gestantes com risco de morte (ATUK; BASUNI, 2018; HELLER, 2018). Partindo dessa premissa, o presente estudo tem como objetivo analisar casos a respeito da Doença Trofoblástica Gestacional e suas complicações.



RECIMA21 - REVISTA CIENTÍFICA MULTIDISCIPLINAR ISSN 2675-6218

DOENÇA TROFOBLÁSTICA GESTACIONAL E SUAS COMPLICAÇÕES: ANÁLISE DE CASOS
Gustavo Soares Gomes Barros Fonseca, Maria Julia Fonseca Lima Leite, Lais Lima Bonfim,
Luana Caroline Oliveira Marinho, Ivana Mota Soares, Ana Clara Nóbrega Costa, André Vinicius Reis Queiroga,
Blenda Michelle Eloí Bezerra Lima Sousa Barros, Hanna Michelle Melo Garcia, Bianca Vitória Teixeira Maluf,
Pedro de Lacerda Lima, Juliana Pessoa Ferreira, Karollyne Soares de Melo Trindade,
Isabella Magalhães Assub, Virna Maria Araujo de Oliveira

METODOLOGIA

Trata-se de uma revisão bibliográfica integrativa, de natureza quantitativa, que utilizou as plataformas PubMed, *Scientific Electronic Library On-line* (SciELO) e *Cochrane Library* como bases de dados para a seleção dos artigos científicos. Foram utilizadas literaturas publicadas com recorte temporal de 2017 a 2022, na língua inglesa, que abordavam sobre a doença trofoblástica gestacional e suas complicações. Para catalogar, analisar e gerenciar os artigos selecionados, foi utilizado o software Mendeley® versão 2.64.0.

Os descritores utilizados seguiram a descrição dos termos DeCS (Descritores em Saúde) e *Medical Subject Headings* (MeSH), no idioma inglês, com os operadores booleanos “OR” e “AND”, como mostra o Quadro 1.

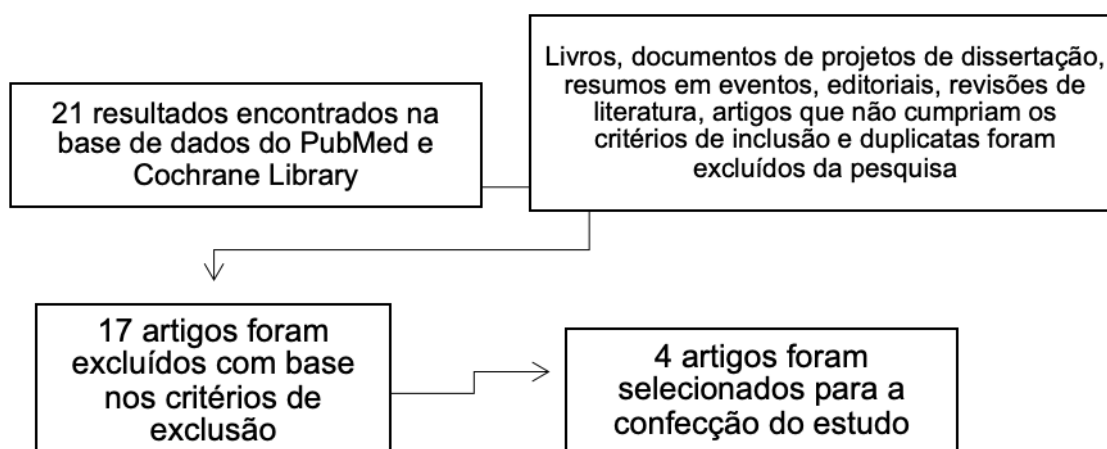
Quadro 1 – Estratégia de busca para o estudo.

("Pregnancy complications, neoplastic"[MeSH Terms]) AND ("pregnancy complications"[All Fields]) AND ("hydatidiform mole"[All Fields]) AND ("hydatidiform mole"[MeSH Terms] OR "hydatidiform mole, invasive"[MeSH Terms]) AND ("choriocarcinoma"[All Fields])

Fonte: Autores (2022).

Nesta revisão, os critérios de exclusão utilizados foram: Livros, documentos de projetos de dissertação, resumos em congressos e simpósios, editoriais, revisões de literatura, artigos que não cumpriam os critérios de inclusão, além de duplicatas, conforme o Fluxograma 1.

Fluxograma 1 – Sistematização da filtragem de artigos para confecção do estudo.



Fonte: Autores (2022).



RECIMA21 - REVISTA CIENTÍFICA MULTIDISCIPLINAR ISSN 2675-6218

DOENÇA TROFoblástica Gestacional e suas complicações: Análise de Casos
Gustavo Soares Gomes Barros Fonseca, Maria Julia Fonseca Lima Leite, Lais Lima Bonfim,
Luana Caroline Oliveira Marinho, Ivana Mota Soares, Ana Clara Nóbrega Costa, André Vinicius Reis Queiroga,
Blenda Michelle Eloi Bezerra Lima Sousa Barros, Hanna Michelle Melo Garcia, Bianca Vitória Teixeira Maluf,
Pedro de Lacerda Lima, Juliana Pessoa Ferreira, Karollyne Soares de Melo Trindade,
Isabella Magalhães Assub, Virna Maria Araujo de Oliveira

RESULTADOS E DISCUSSÃO

A escolha dos artigos a serem utilizados nesta revisão foi realizada por meio da leitura do título, resumo e, por fim, da leitura do artigo na íntegra, sendo realizada uma análise criteriosa dos artigos fundamentados nos critérios de inclusão e exclusão supracitados.

De acordo com o mecanismo de busca, 21 foram encontrados resultados, sendo eles na base de dados PubMed e *Cochrane Library*, com 0 na base SciELO.

Dos 21 resultados obtidos, 17 foram excluídos com base nos critérios de exclusão para a pesquisa e, além disso, não abordavam de forma objetiva sobre o tema, sendo assim, 4 artigos foram utilizados na confecção do estudo. Todos os artigos escolhidos foram expostos no Quadro 2, seguindo a ordem de ano de sua publicação.

Quadro 2 – Artigos selecionados nas bases de dados PubMed e *Cochrane Library*.

Título	Autor, Ano	Observações
<i>Hemoptysis as primary manifestation in three women with choriocarcinoma with pulmonary metastasis: a case series</i>	Zhang <i>et al.</i> , 2017	Série de casos de três chinesas diagnosticadas com coriocarcinoma metastático pulmonar, cujo principal sintoma era a hemoptise e diferentes manifestações de imagem do tórax. Elas possuíam baixos fatores de risco, como aborto, mola hidatiforme e gravidez ectópica, sendo a gonadotrofina coriônica humana (β -hCG) essencial para elucidação diagnóstica.
<i>Choriocarcinoma with multiple lung metastases from complete hydatidiform mole with coexistent fetus during pregnancy</i>	Maeda <i>et al.</i> , 2018	Japonesa de 33 anos (G2P2A0), com histórico médico normal, foi diagnosticada com hematoma subcoriônico no primeiro trimestre de gravidez. Foi admitida em um hospital com queixa de tosse intensa, sendo



RECIMA21 - REVISTA CIENTÍFICA MULTIDISCIPLINAR

ISSN 2675-6218

DOENÇA TROFOBLÁSTICA GESTACIONAL E SUAS COMPLICAÇÕES: ANÁLISE DE CASOS
 Gustavo Soares Gomes Barros Fonseca, Maria Julia Fonseca Lima Leite, Lais Lima Bonfim,
 Luana Caroline Oliveira Marinho, Ivana Mota Soares, Ana Clara Nóbrega Costa, André Vinicius Reis Queiroga,
 Blenda Michelle Eloí Bezerra Lima Sousa Barros, Hanna Michelle Melo Garcia, Bianca Vitória Teixeira Maluf,
 Pedro de Lacerda Lima, Juliana Pessoa Ferreira, Karollyne Soares de Melo Trindade,
 Isabella Magalhães Assub, Virna Maria Araujo de Oliveira

		realizada uma tomografia computadorizada (TC) de tórax, sendo encontradas múltiplas metástases pulmonares.
<i>Molar pregnancy with normal viable fetus presenting with severe pre-eclampsia: a case report</i>	Atuk & Basuni, 2018	Malaia de 21 anos com pré-eclâmpsia grave, portadora de gravidez molar parcial, com o bebê prematuro morfológicamente normal, além de haver uma única placenta grande mostrando alterações molares.
<i>A partial molar pregnancy associated with a fetus with intrauterine growth restriction delivered at 31 weeks: a case report</i>	Franciscis <i>et al.</i> , 2019	Caucasiana de 37 anos, com mola hidatiforme parcial, foi submetida a uma cesariana de emergência às 31 semanas e deu à luz a um prematuro do sexo masculino de 880 g, sem alterações. A gravidez foi caracterizada por um episódio de ameaça de aborto e restrição de crescimento intrauterino (RCIU). A paciente não relatou nenhum sintoma suspeito de doença trofoblástica.

Fonte: Autores (2022).

A mola hidatiforme, mais comum em extremos de idade, pertence a um grupo de doenças classificadas como doença trofoblástica gestacional, que resulta de uma fertilização aberrante, a qual divide-se em mola completa ou parcial, com base em características histopatológicas distintas e anormalidades genéticas. Na completa, geralmente um óvulo sem material genético (vazio) é fecundado por um espermatozoide X cujo conteúdo genético é duplicado, formando um zigoto com 46 cromossomos e XX de carga genética exclusivamente paterna, onde não há formação embrionária e



RECIMA21 - REVISTA CIENTÍFICA MULTIDISCIPLINAR ISSN 2675-6218

DOENÇA TROFOBLÁSTICA GESTACIONAL E SUAS COMPLICAÇÕES: ANÁLISE DE CASOS
Gustavo Soares Gomes Barros Fonseca, Maria Julia Fonseca Lima Leite, Lais Lima Bonfim,
Luana Caroline Oliveira Marinho, Ivana Mota Soares, Ana Clara Nóbrega Costa, André Vinicius Reis Queiroga,
Blenda Michelle Eloi Bezerra Lima Sousa Barros, Hanna Michelle Melo Garcia, Bianca Vitória Teixeira Maluf,
Pedro de Lacerda Lima, Juliana Pessoa Ferreira, Karollyne Soares de Melo Trindade,
Isabella Magalhães Assub, Virna Maria Araujo de Oliveira

o trofoblasto possui elevada hiperplasia, anaplasia celular, com vilosidades hidrópicas difusas, além de os níveis do β -hCG serem mais altos do que os da mola parcial.

Na mola parcial, ocorre a fecundação de um óvulo normal por dois espermatozoides formando um zigoto triploide, permitindo a formação embrionária e membrana amniótica. Entretanto, vilosidades trofoblásticas normais coexistem com vilosidades hidrópicas, cuja distribuição é focal. A hiperplasia trofoblástica é moderada e não há anaplasia celular.

O sintoma mais relevante de uma gravidez molar é o sangramento intenso da vagina no início da gravidez. Outros sintomas podem ser náuseas graves, hiperêmese, hipertireoidismo, hipertensão e proteinúria, e a ocorrência de anemia fetal. Um diagnóstico pode ser feito com ultrassonografia e medição sensível de hCG sérica, geralmente no primeiro trimestre. Além disso, a mola invasora ocorre quando a mola hidatiforme invade o miométrio.

No estudo descrito por Zhang *et al.*, (2017), foram analisadas três mulheres portadoras de coriocarcinoma metastático pulmonar, cuja manifestação em comum era a hemoptise. É válido salientar, primeiramente, que o coriocarcinoma gestacional é a neoplasia trofoblástica gestacional mais comum, muitas vezes secundária à mola hidatiforme, bem como ao aborto, gravidez ectópica, parto prematuro ou parto a termo, sendo que mais da metade das pacientes com coriocarcinoma desenvolvem metástases pulmonares, a qual é de diagnóstico relativamente raro de câncer de pulmão. No primeiro caso, uma mulher de 35 anos possuía dispneia e hemoptise durante 16 dias, dando à luz a um bebê de 36 semanas.

Foi realizada a investigação através da biópsia pulmonar transbrônquica (TBLB), que revelou o coriocarcinoma gestacional. No terceiro dia de admissão, a dispneia aumentou e, no quinto, ela teve hemoptise fatal maciça súbita devido à insuficiência respiratória, e foram realizadas intubação traqueal e ventilação mecânica. No entanto, o foco do sangramento não foi encontrado e a paciente evoluiu ao óbito.

No segundo caso, uma mulher de 23 anos queixava-se de hemoptise por 7 dias. Foi realizada uma TC de tórax, a qual revelou vários nódulos de diferentes tamanhos em ambos os pulmões e, em complemento com a biópsia por punção pulmonar percutânea guiada por TC, foi observado tecido necrótico, sugestivo de coriocarcinoma.

Por fim, no terceiro caso, uma chinesa de 46 anos (G7P2A4) foi internada com hemoptise de aproximadamente 100 ml/dia, por 5 dias. Quatro dias antes de sua admissão, ela fez uma tomografia computadorizada de tórax, e as imagens mostraram vários nódulos de alta densidade com sinal de halo em ambos os pulmões, sendo realizada, em conjunto, uma TBLB o segmento basal anterior do lobo inferior do pulmão direito, sendo que o histopatológico do tecido pulmonar foi negativo. No entanto, ela foi diagnosticada como tendo coriocarcinoma com base em seu nível de hCG (207.900 U/L) e histórico. Percebe-se, desta forma, que a manifestação pulmonar no coriocarcinoma gestacional e a manifestação clínica de hemoptise são comuns. A β -hCG é essencial para elucidação diagnóstica.



RECIMA21 - REVISTA CIENTÍFICA MULTIDISCIPLINAR ISSN 2675-6218

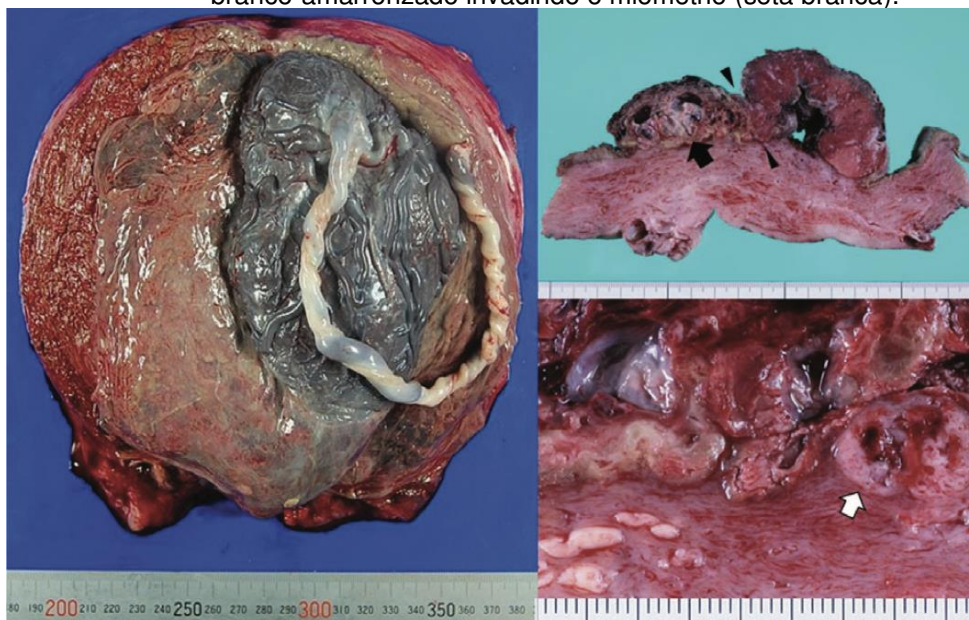
DOENÇA TROFOBLÁSTICA GESTACIONAL E SUAS COMPLICAÇÕES: ANÁLISE DE CASOS
Gustavo Soares Gomes Barros Fonseca, Maria Julia Fonseca Lima Leite, Lais Lima Bonfim,
Luana Caroline Oliveira Marinho, Ivana Mota Soares, Ana Clara Nóbrega Costa, André Vinicius Reis Queiroga,
Blenda Michelle Eloi Bezerra Lima Sousa Barros, Hanna Michelle Melo Garcia, Bianca Vitória Teixeira Maluf,
Pedro de Lacerda Lima, Juliana Pessoa Ferreira, Karollyne Soares de Melo Trindade,
Isabella Magalhães Assub, Virna Maria Araujo de Oliveira

Já Maeda *et al.* (2018) em seu estudo, relataram o caso de uma japonesa de 33 anos (G2P2A0), com histórico médico normal, diagnosticada com hematoma subcoriônico no primeiro trimestre de gravidez. Quando foi examinada em outro hospital por malformação cardíaca fetal, transposição completa de grandes artérias (TGA) tipo III, na 24^a semana de gestação, foi encontrada também uma massa cística à esquerda da placenta normal por ultrassonografia transabdominal.

Além disso, Maeda *et al.*, (2018) relataram que, embora a displasia mesenquimal placentária tenha sido o principal diagnóstico suspeito após a ressonância magnética, a mola hidatiforme também foi considerada. A paciente foi submetida a um acompanhamento cuidadoso, visto que o feto se encontrava em boas condições, incluindo ultrassonografias regulares e radiografia de tórax.

Tosse e dispnéia apareceram com 29 semanas de gestação e tomografia computadorizada de tórax mostrou múltiplos nódulos em ambos os pulmões. Como havia suspeita de metástase de tumor placentário, ela foi transferida para um hospital na 31^a semana de gestação para interrupção da gravidez e tratamento da doença por meio da histerectomia (Figura 1) e quimioterapia (MAEDA *et al.*, 2018).

Figura 1 – Imagem macroscópica da placenta e massa tumoral à esquerda na primeira imagem. Massa marrom com vilosidades hidrópicas esparsas (seta preta) bem demarcadas da placenta. Tecido sólido branco-amarronzado invadindo o miométrio (seta branca).



Fonte: Maeda *et al.* (2018).

Por outro lado, Atuk & Basuni (2018), em seu estudo, relataram um raro caso de uma malhaia de 21 anos, às 28 semanas de gestação, com pré-eclâmpsia grave, portadora de gravidez molar parcial com um feto vivo coexistente, sendo uma condição muito rara que ocorre em apenas 0,005 a 0,01% de todas as gestações. Ela foi admitida no serviço de urgência e emergência para estabilização e monitoramento da pressão arterial.



RECIMA21 - REVISTA CIENTÍFICA MULTIDISCIPLINAR ISSN 2675-6218

DOENÇA TROFOBLÁSTICA GESTACIONAL E SUAS COMPLICAÇÕES: ANÁLISE DE CASOS
Gustavo Soares Gomes Barros Fonseca, Maria Julia Fonseca Lima Leite, Lais Lima Bonfim,
Luana Caroline Oliveira Marinho, Ivana Mota Soares, Ana Clara Nóbrega Costa, André Vinicius Reis Queiroga,
Blenda Michelle Eloi Bezerra Lima Sousa Barros, Hanna Michelle Melo Garcia, Bianca Vitória Teixeira Maluf,
Pedro de Lacerda Lima, Juliana Pessoa Ferreira, Karollyne Soares de Melo Trindade,
Isabella Magalhães Assub, Virna Maria Araujo de Oliveira

Atuk & Basuni (2018) observaram que, na avaliação, a altura uterina foi maior do que a indicada pela data e ultrassonografia transabdominal, o que foi sugestivo de alterações molares na placenta com um feto viável observado. Ela entrou em trabalho de parto espontâneo dias depois e foi feita a cesariana, dando à luz a uma menina de 990 g, sem anormalidades. No entanto, a bebê não resistiu devido a complicações de prematuridade e sepse no 12º dia de vida.

O estudo patológico mostrou tecido placentário pesando 2300 g medindo 280 × 230 × 70 mm e era friável com muitas vesículas de tamanhos variáveis variando de 10 a 12 mm. O achado histopatológico foi compatível com gravidez molar parcial. A paciente evoluiu bem em acompanhamento regular e sua β -hCG estava normal 1 mês após o parto (ATUK; BASUNI, 2018).

Segundo De Franciscis *et al.* (2019) em seu estudo, foi relatado o caso de uma caucasiana de 37 anos, portadora de gravidez molar parcial, sem relatos de sintomas suspeitos de doença trofoblástica gestacional. A gravidez foi caracterizada por um episódio de ameaça de aborto e restrição de crescimento intrauterino (RCIU).

Foi visto comprometimento da dopplervelocimetria da artéria umbilical com ausência da fase diastólica, o que justificou o uso de aspirina diária em baixas doses (100 mg) para profilaxia de pré-eclâmpsia, que pode ser causada pela gravidez molar. Ela foi submetida a uma cesariana de emergência às 31 semanas e deu à luz um bebê do sexo masculino de 880 g, sem complicações. O exame anatomopatológico da placenta mostrou alterações da mola hidatiforme parcial (DE FRANCISCIS *et al.*, 2019). Dessa forma, percebe-se a necessidade de realizar o exame histológico da placenta em todos os casos de RCIU.

CONSIDERAÇÕES FINAIS

De acordo com as literaturas analisadas, conclui-se que o coriocarcinoma gestacional é a neoplasia trofoblástica gestacional mais comum, muitas vezes secundária à mola hidatiforme, e tem como principal alvo metastático o parênquima pulmonar. A principal manifestação clínica, conseqüentemente, é a hemoptise, muitas vezes grave, que pode levar a paciente ao óbito por choque hemorrágico. É essencial a β -hCG para elucidação diagnóstica da gravidez molar, visto que a biópsia pode ser inconclusiva. O tratamento mais utilizado é a interrupção da gravidez e a quimioterapia.

Ademais, há uma tendência ao aumento da pressão arterial na gestante com mola hidatiforme, podendo evoluir para a pré-eclâmpsia. Desse modo, é possível o feto possuir restrição de crescimento intrauterino (RCIU), sendo necessária a realização do exame histopatológico em todos os casos.

Sugere-se, portanto, o desenvolvimento de novos estudos longitudinais e meta-análises a respeito das complicações decorrentes da neoplasia trofoblástica gestacional, visto que se trata de uma temática de expressiva importância para o aperfeiçoamento do diagnóstico e tratamento dessa patologia.



RECIMA21 - REVISTA CIENTÍFICA MULTIDISCIPLINAR ISSN 2675-6218

DOENÇA TROFOBLÁSTICA GESTACIONAL E SUAS COMPLICAÇÕES: ANÁLISE DE CASOS
Gustavo Soares Gomes Barros Fonseca, Maria Julia Fonseca Lima Leite, Lais Lima Bonfim,
Luana Caroline Oliveira Marinho, Ivana Mota Soares, Ana Clara Nóbrega Costa, André Vinicius Reis Queiroga,
Blenda Michelle Eloi Bezerra Lima Sousa Barros, Hanna Michelle Melo Garcia, Bianca Vitória Teixeira Maluf,
Pedro de Lacerda Lima, Juliana Pessoa Ferreira, Karollyne Soares de Melo Trindade,
Isabella Magalhães Assub, Virna Maria Araujo de Oliveira

REFERÊNCIAS

- ATUK, F. A.; BASUNI, J. Molar pregnancy with normal viable fetus presenting with severe pre-eclampsia: a case report. **Journal of medical case reports**, v. 12, n. 1, p. 140, 2018. DOI: <https://doi.org/10.1186/s13256-018-1689-9>
- DE FRANCISCIS, P.; SCHIATTARELLA, A.; LABRIOLA, D.; TAMMARO, C.; MESSALLI, E. M.; LA MANTIA, E.; MONTELLA, M.; TORELLA, M. A partial molar pregnancy associated with a fetus with intrauterine growth restriction delivered at 31 weeks: a case report. **Journal of medical case reports**, v. 13, n. 1, p. 204, 2019. DOI: <https://doi.org/10.1186/s13256-019-2150-4>
- FISHER, R. A.; MAHER, G. J. Genetics of gestational trophoblastic disease. **Best practice & research. Clinical obstetrics & gynaecology**, v. 74, p. 29–41, 2021. DOI: <https://doi.org/10.1016/j.bpobgyn.2021.01.004>
- HELLER, D. S. Update on the pathology of gestational trophoblastic disease. **APMIS: acta pathologica, microbiologica, et immunologica Scandinavica**, v. 126, n. 7, p. 647–654, 2018. DOI: <https://doi.org/10.1111/apm.12786>
- KAUR, B. Pathology of gestational trophoblastic disease (GTD). Best practice & research. **Clinical obstetrics & gynaecology**, v. 74, p. 3–28, 2021. DOI: <https://doi.org/10.1016/j.bpobgyn.2021.02.005>
- LIMA, L.; PADRON, L.; CÂMARA, R.; SUN, S. Y.; REZENDE, J.; BRAGA, A. The role of surgery in the management of women with gestational trophoblastic disease. **Revista do Colegio Brasileiro de Cirurgios**, v. 44, n. 1, p. 94–101, 2017. DOI: <https://doi.org/10.1590/0100-69912017001009>
- LIN, L. H.; POLIZIO, R.; FUSHIDA, K.; FRANCISCO, R. Imaging in Gestational Trophoblastic Disease. **Seminars in ultrasound, CT, and MR**, v. 40, n. 4, p. 332–349, 2019. DOI: <https://doi.org/10.1053/j.sult.2019.03.002>
- MAEDA, Y.; OYAMA, R.; MAEDA, H.; IMAI, Y.; YOSHIOKA, S. Choriocarcinoma with multiple lung metastases from complete hydatidiform mole with coexistent fetus during pregnancy. **The journal of obstetrics and gynaecology research**, v. 44, n. 8, p. 1476–1481, 2018. DOI: <https://doi.org/10.1111/jog.13677>
- SHAABAN, A. M.; REZVANI, M.; HAROUN, R. R.; KENNEDY, A. M.; ELSAYES, K. M.; OLPIN, J. D.; SALAMA, M. E.; FOSTER, B. R.; MENIAS, C. O. Gestational Trophoblastic Disease: Clinical and Imaging Features. **Radiographics: a review publication of the Radiological Society of North America**, v. 37, n. 2, p. 681–700, 2017. DOI: <https://doi.org/10.1148/rq.2017160140>
- ZHANG, W.; LIU, B.; WU, J.; SUN, B. Hemoptysis as primary manifestation in three women with choriocarcinoma with pulmonary metastasis: a case series. **Journal of medical case reports**, v. 11, n. 1, p. 110, 2017. DOI: <https://doi.org/10.1186/s13256-017-1256-9>