



**MIOPERICARDITE AGUDA COMO PRIMEIRA MANIFESTAÇÃO CLÍNICA DE HIPERTIREOIDISMO POR DOENÇA DE GRAVES: RELATO DE CASO DE UM PACIENTE JOVEM ADULTO**

**ACUTE MYOPERICARDITIS AS THE FIRST CLINICAL MANIFESTATION OF HYPERTHYROIDISM BY GRAVES DISEASE: CASE REPORT OF A YOUNG ADULT PATIENT**

**MIOPERICARDITIS AGUDA COMO PRIMERA MANIFESTACIÓN CLÍNICA DE HIPERTIROIDISMO POR ENFERMEDAD DE GRAVES: INFORME DE UN CASO DE UN PACIENTE ADULTO JOVEN**

Carolina Lipi Cerdeira<sup>1</sup>, Mariane Lipi Cerdeira<sup>2</sup>

e391904

<https://doi.org/10.47820/recima21.v3i9.1904>

PUBLICADO: 09/2022

**RESUMO**

A miopericardite pode habitualmente apresentar-se de forma muito similar ao infarto agudo do miocárdio, sendo inclusive tratada de forma similar, erroneamente, em casos ainda sem diagnóstico definido precocemente. Os quadros de miopericardite aguda podem decorrer de diversas causas infecciosas e não infecciosas. As manifestações clínicas da doença são bastante variáveis; nas formas agudas com dor torácica, podem se manifestar de modo similar à dor anginosa, com achados semelhantes aos de uma síndrome coronariana aguda, incluindo alterações no eletrocardiograma e elevação dos marcadores de necrose miocárdica. O relato a seguir descreve um caso de um jovem previamente hígido, com abertura de doença de Graves através de um quadro de miopericardite aguda. Por essa ser uma associação muito rara, faz-se extremamente necessário um estudo minucioso de situações como a descrita neste relato.

**PALAVRAS-CHAVE:** Miopericardite. Tireotoxicose. Doença de graves. Ressonância magnética cardíaca. Tratamento.

**ABSTRACT**

*Myopericarditis can usually present in a very similar way to acute myocardial infarction, and it is even treated in a similar way, erroneously in cases still without an early diagnosis. Acute myopericarditis can result from several infectious and non-infectious causes. The clinical manifestations of the disease are quite variable; in the acute forms with chest pain, it may manifest similarly to anginal pain, with findings similar to those of an acute coronary syndrome, including changes in the electrocardiogram and elevation of myocardial necrosis markers. The following report describes a case of a previously healthy young man, with the onset of Graves' disease through a picture of acute myopericarditis. As this is a very rare association, a detailed study of situations such as the one described in this report is extremely necessary.*

**KEYWORDS:** *Myopericarditis. Thyrotoxicosis. Graves disease. Magnetic heart. Treatment.*

**RESUMEN**

*La miopericarditis suele presentarse de forma muy similar al infarto agudo de miocardio, e incluso se trata erróneamente de forma similar en los casos sin diagnóstico precoz. La miopericarditis aguda puede deberse a varias causas infecciosas y no infecciosas. Las manifestaciones clínicas de la enfermedad son bastante variables; en las formas agudas con dolor torácico, pueden manifestarse de forma similar al dolor anginoso, con hallazgos similares a los de un síndrome coronario agudo, incluyendo cambios en el electrocardiograma y elevación de los marcadores de necrosis miocárdica. El siguiente informe describe un caso de un joven previamente sano con enfermedad de Graves abierto por una presentación de miopericarditis aguda. Dado que se trata de una asociación*

<sup>1</sup> UNIFENAS - Universidade José do Rosário Vellano

<sup>2</sup> Médica pela UFRJ, cardiologista pela UNICAMP, especializando-se em ECO pela UNICAMP.



## RECIMA21 - REVISTA CIENTÍFICA MULTIDISCIPLINAR ISSN 2675-6218

MIOPERICARDITE AGUDA COMO PRIMEIRA MANIFESTAÇÃO CLÍNICA DE HIPERTIREOIDISMO POR DOENÇA DE GRAVES: RELATO DE CASO DE UM PACIENTE JOVEM ADULTO  
Carolina Lipi Cerdeira, Mariane Lipi Cerdeira

*muy rara, es sumamente necesario un estudio exhaustivo de situaciones como la descrita en este informe.*

**PALABRAS CLAVE:** *Miopericarditis. Tirotoxicosis. Enfermedad de Gravis. Resonancia magnética cardíaca. Tratamiento.*

### INTRODUÇÃO

A miopericardite aguda, simulando infarto do miocárdio com elevação do segmento ST (IAMCSST), é altamente enganosa para um diagnóstico preciso; sendo assim necessário um estudo sistemático no que diz respeito às características clínicas e prognóstico desta entidade clínica distinta.<sup>1</sup> Este quadro ocorre com maior incidência nos adolescentes e adultos jovens do sexo masculino, numa razão de 3:1 entre sexos, sendo muito comum a elevação sérica das troponinas.<sup>2</sup>

As manifestações clínicas da doença são bastante variáveis; nas formas agudas com dor torácica, pode se manifestar de modo similar à dor anginosa, com achados semelhantes aos de uma síndrome coronariana aguda, incluindo alterações no eletrocardiograma (ECG) e elevação dos marcadores de necrose miocárdica (MNM), ou com características da pericardite, no caso do envolvimento epimiocárdico. Marcadores séricos inespecíficos de inflamação, como velocidade de hemossedimentação, proteína C reativa e leucometria, podem estar elevados ou inalterados. Eles podem espelhar a inflamação miocárdica ou pericárdica, ou representarem a manifestação de doença sistêmica autoimune ou de hipersensibilidade.<sup>3</sup> Apesar das características da dor torácica no IAM poderem ser globalmente idênticas à miopericardite<sup>4</sup> o IAM é raro no adolescente, geralmente associado a fatores de risco pessoais ou familiares, sem pródromos e com frequentes sinais de instabilidade hemodinâmica.<sup>5</sup>

Os quadros de miopericardite aguda podem decorrer de diversas causas infecciosas e não infecciosas sendo a miopericardite secundária por infecção viral a forma mais prevalente. A etiologia não é, porém, definida na maioria das situações, sendo 80-85% consideradas idiopáticas nos países ocidentais.<sup>6,7</sup> Ainda existem poucos relatos avaliando a relação da miopericardite aguda com o quadro de tireotoxicose por doença de Graves. A doença de Graves é uma condição autoimune caracterizada por hipertireoidismo e achados clínicos específicos. Imunologicamente o hipertireoidismo da doença de Graves tem como característica, a infiltração linfocitária da glândula tireoide, ativação do sistema imune com elevação dos linfócitos T circulantes e aparecimento de autoanticorpos que se ligam ao receptor do hormônio tireoestimulante (TSH) e estimulam o crescimento glandular.<sup>8</sup>

Do ponto de vista clínico, caracteriza-se pela hiperatividade da glândula tireoide. A tireotoxicose é responsável por efeitos deletérios em múltiplos sistemas, principalmente o cardiovascular e o ósseo.<sup>9</sup> A miopericardite aguda é relatada com pouca frequência, mesmo assim é uma associação reconhecida.<sup>10</sup> O seguinte relato descreve um homem de 20 anos previamente hígido, com abertura de doença de Graves através de um quadro de miopericardite aguda.



## RECIMA21 - REVISTA CIENTÍFICA MULTIDISCIPLINAR ISSN 2675-6218

MIOPERICARDITE AGUDA COMO PRIMEIRA MANIFESTAÇÃO CLÍNICA DE HIPERTIREOIDISMO POR DOENÇA DE GRAVES: RELATO DE CASO DE UM PACIENTE JOVEM ADULTO  
Carolina Lipi Cerdeira, Mariane Lipi Cerdeira

### RELATO

Um homem branco de 20 anos compareceu a um serviço de saúde secundário no dia 15 de novembro de 2020, queixando-se de dor precordial ventilatório dependente, não associado a melhora ou piora com relação a posição. A dor inicialmente era de leve intensidade, na madrugada, com aumento de intensidade para (9+/10+) no início da manhã. Negava sintomas gastrointestinais, gripais ou febre na ocasião.

Durante o atendimento na UPA foram realizados ECG e exames laboratoriais incluindo MNM. Demonstrou-se ECG com ritmo sinusal, com supraST difuso, envolvendo as paredes inferior (D2, D3 e aVF) e anterior (v2-v5) (Figura 1) associado a MNM positivos.

Foram iniciadas medidas para síndrome coronariana aguda e o paciente foi submetido a trombólise com alteplase. Houve melhora da dor 120 minutos após o procedimento. Foi encaminhado ao serviço de cardiologia de um hospital quaternário para avaliação especializada.

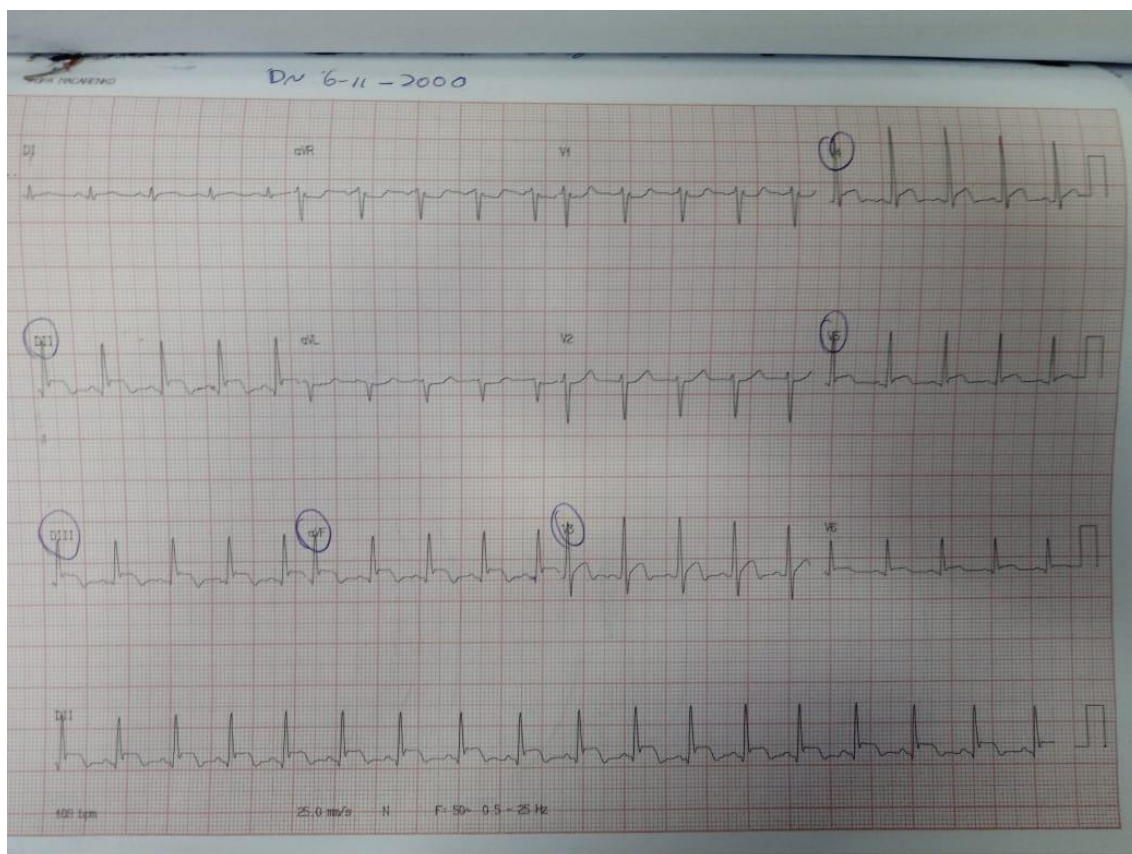


Figura 1: ECG de entrada em serviço secundário, realizado no dia 15/11/20, apresentando supraST nas derivações D2, D3,avF, V3,V4,V5, pelo qual foi optado por trombólise com alteplase.

Na admissão após a transferência, no dia 16 de novembro de 2020, o paciente encontrava-se assintomático, em bom estado geral, hemodinamicamente estável, sem alterações relevantes no exame físico cardiovascular. Porém, a tireoide era visível, aumentada em tamanho, sem hiperemia, aparentemente simétrica, sem calor associado; à palpação fibroelástico, sem frêmitos, indolor a



## RECIMA21 - REVISTA CIENTÍFICA MULTIDISCIPLINAR ISSN 2675-6218

MIOPERICARDITE AGUDA COMO PRIMEIRA MANIFESTAÇÃO CLÍNICA DE HIPERTIREOIDISMO POR DOENÇA DE GRAVES: RELATO DE CASO DE UM PACIENTE JOVEM ADULTO  
Carolina Lipi Cerdeira, Mariane Lipi Cerdeira

palpação, com ausência de nódulos palpáveis, e deglutição normal. Notava-se um tremor fino de mãos. Foi realizada testagem para COVID 19, sendo esta negativa.

Como antecedentes pessoais patológicos o paciente referia histórico de asma, em uso de salbutamol de resgate e negava demais comorbidades ou medicações de uso contínuo.

Prosseguindo a investigação diagnóstica, foram solicitados novos exames laboratoriais, ECG (Figura 2), ecocardiograma transtorácico (ECOTT), ressonância magnética cardíaca (Figuras 3 e 4), angiotomografia coronariana e ultrassom de tireoide, e mantido suporte clínico associado a monitorização contínua.

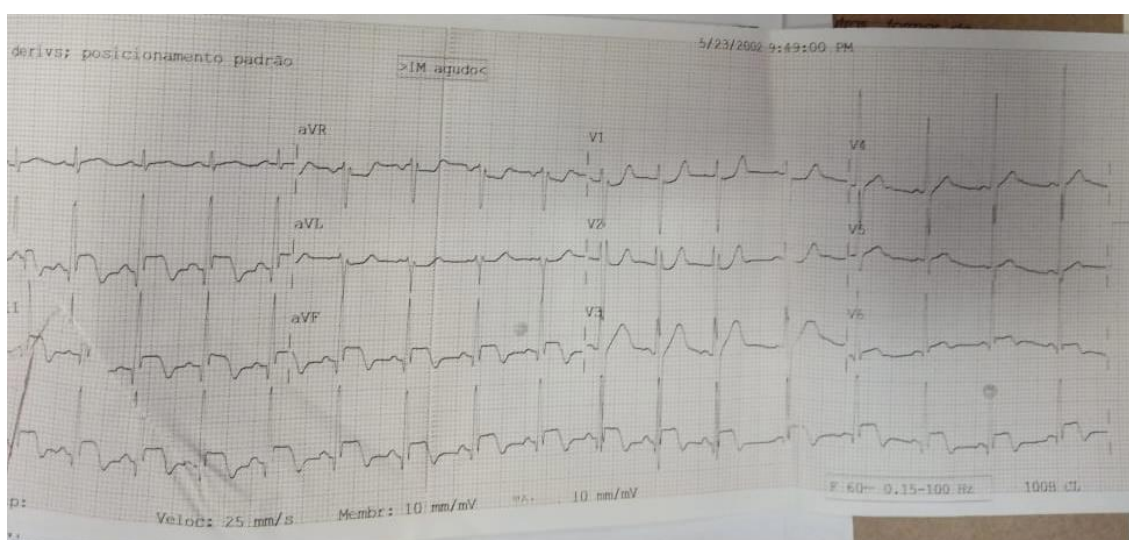


Figura 2: ECG de entrada no serviço da Unicamp, no dia 16/11/20, mantendo mesmo padrão de ECG prévio à trombólise.

Realizados exames laboratoriais:

### TROPONINA T US

15/11/20 (momento de admissão)	6754,5 ng/L	VR: 0 a 14 ng/L
15/11/20 (8 horas após admissão)	28728,5 ng/L	VR: 0 a 14 ng/L
16/11/20 (16 horas após admissão)	34988,9 ng/L	VR: 0 a 14 ng/L
16/11/20 (30 horas após admissão)	1167 ng/L	VR: 0 a 14 ng/L
16/11/20 (32 horas após admissão)	1092 ng/L	VR: 0 a 14 ng/L
17/11/20 (48 horas após admissão)	991,9 ng/L	VR: 0 a 14 ng/L
18/11/20 (72 horas após admissão)	249,5 ng/L	VR: 0 a 14 ng/L
02/12/20 (16 dias após admissão)	5,14 ng/L	VR: 0 a 14 ng/L



## RECIMA21 - REVISTA CIENTÍFICA MULTIDISCIPLINAR

ISSN 2675-6218

MIOPERICARDITE AGUDA COMO PRIMEIRA MANIFESTAÇÃO CLÍNICA DE HIPERTIREOIDISMO POR DOENÇA DE GRAVES: RELATO DE CASO DE UM PACIENTE JOVEM ADULTO  
Carolina Lipi Cerdeira, Mariane Lipi Cerdeira

### CREATINOQUINASE (CK TOTAL)

15/11/20 admissão)	(momento de	CK TOTAL: 193 U/L	VR: 0 a 171 U/L
16/11/20 admissão)	(16 horas após	CK TOTAL: 327 U/L	VR: 0 a 171 U/L
16/11/20 admissão)	(30 horas após	CK TOTAL: 130 U/L	VR: 0 a 171 U/L
16/11/20 admissão)	(32 horas após	CK TOTAL: 88 U/L	VR: 0 a 171 U/L
17/11/20 admissão)	(48 horas após	CK TOTAL: 37 U/L	VR: 0 a 171 U/L

### CREATINAQUINASE FRAÇÃO MB(CK-MB)

15/11/20 admissão)	(momento de	CK-MB: 43 U/L	VR: 0 a 24 U/L
16/11/20 admissão)	(16 horas após	CK-MB: 94 U/L	VR: 0 a 24 U/L
16/11/20 admissão)	(30 horas após	CK-MB: 50 U/L	VR: 0 a 24 U/L
16/11/20 admissão)	(32 horas após	CK-MB: 35 U/L	VR: 0 a 24 U/L
17/11/20 admissão)	(48 horas após	CK-MB: 20 U/L	VR: 0 a 24 U/L

### TIREOTROFINA (TSH)

17/11/20	TSH <0,005 uUI/mL	VR: 0,30 a 4,20 uUI/mL
02/12/20	TSH <0,005 uUI/mL	VR: 0,30 a 4,20 uUI/mL
11/12/20	TSH <0,005 uUI/mL	VR: 0,30 a 4,20 uUI/mL

### TIROXINA LIVRE (T4L)

22/11/20	T4L: 7,21 ng/dL	VR: 0,90 a 1,70 ng/dL
02/12/20	T4L: 4,03 ng/dL	VR: 0,90 a 1,70 ng/dL
11/12/20	T4L: 3,54 ng/dL	VR: 0,90 a 1,70 ng/dL

### TRIIODOTIRONINA TOTAL (T3T)

11/12/20	T3T: 239,30 ng/dL	VR: 80,00 a 200,00 ng/dL
----------	-------------------	--------------------------

### TRIIODOTIRONINA LIVRE (T3L)

22/11/20	T3L: 1,86 ng/dL	VR: 0,20 a 0,44 ng/dL
----------	-----------------	-----------------------

### ANTICORPO ANTIRRECEPTOR DE TSH (TRAB)

24/11/20	TRAB: SUPERIOR A 40,00 UI/L	VR: até 1,58 UI/LTRAB: SUPERIOR A 40,00 UI/L
----------	-----------------------------	--

### TIREOGLOBULINA (TG)

24/11/20	TG: 293,10 ng/mL	VR: 0,90 a 54,00 ng/mL
----------	------------------	------------------------



## RECIMA21 - REVISTA CIENTÍFICA MULTIDISCIPLINAR ISSN 2675-6218

MIOPERICARDITE AGUDA COMO PRIMEIRA MANIFESTAÇÃO CLÍNICA DE HIPERTIREOIDISMO POR DOENÇA DE GRAVES: RELATO DE CASO DE UM PACIENTE JOVEM ADULTO  
Carolina Lipi Cerdeira, Mariane Lipi Cerdeira

### VELOCIDADE DE SEDIMENTAÇÃO DAS HEMÁCEAS(VHS)

18/11/20	VHS: 23 MM/H	VR: ATÉ 12 MM/H
02/12/20	VHS: 3 MM/H	VR: ATÉ 12 MM/H

### FAN - PESQUISA DE AUTOANTICORPOS CÉLULAS HEP2

18/11/20	Não Reagente
----------	--------------

### PROTEÍNA C REATIVA (ULTRA SENSÍVEL) (PCR)

16/11/20	PCR: 8,61 mg/L	VR < ou = a 3,0 mg/L
18/11/20	PCR: 2,24 mg/L	VR < ou = a 3,0 mg/L
02/12/20	PCR: <0,16 mg/L	VR < ou = a 3,0 mg/L

### HEMOGRAMA (16/11/20)

HB: 15,90 g/dL VR:H:14-18  
HT: 46,50 % VR:H:41-52  
Leucócitos: 5350 / $\mu$ L  
Plaquetas: 238000 / $\mu$ L

### LAUDO OFICIAL DO ECOCARDIOGRAMA (realizado em 16/11/20)

#### **Aorta:**

Segmentos de aorta torácica de dimensões normais.

#### **Câmeras cardíacas:**

Câmeras cardíacas com dimensões preservadas ajustadas para superfície corpórea. Tendão anômalo, inserção no septo basal sem efeito obstrutivo ao exame.

#### **Aparelhos valvares:**

Valvas com folhetos finos, morfologia e mobilidade normais.

#### **Espessura Miocárdica:**

Espessura Miocárdica preservada, massa ventricular indexada normal.

#### **Função sistólica de ventrículo esquerdo:**

Função sistólica de ventrículo esquerdo preservada de forma global, sem alteração segmentar de contratilidade.

Fração de ejeção calculada pelo método Simpson = 65%

#### **Função sistólica de ventrículo direito:**

Função sistólica de ventrículo direito preservada de forma global (TAPSE= 22 mm)

#### **Estudo Doppler e color Doppler:**

Estudo com ColorDoppler revela fluxos com padrões normais.

#### **Pericárdio:**

Pericárdio de aspecto normal. Ausência de derrame pericárdico.

#### **Conclusão:**

ECODOPPLERCARDIOGRAMA NORMAL.



## RECIMA21 - REVISTA CIENTÍFICA MULTIDISCIPLINAR ISSN 2675-6218

MIOPERICARDITE AGUDA COMO PRIMEIRA MANIFESTAÇÃO CLÍNICA DE HIPERTIREOIDISMO POR DOENÇA DE GRAVES: RELATO DE CASO DE UM PACIENTE JOVEM ADULTO  
Carolina Lipi Cerdeira, Mariane Lipi Cerdeira

LAUDO OFICIAL DE ANGIOTOMOGRAFIA CORONARIANA (realizada em 24/11/20)

**Circulação coronariana** com dominância direita.

**Tronco de coronária esquerda** sem redução luminal.

**Artéria descendente anterior** sem redução luminal.

**Artéria primeira diagonal** de grande importância, sem redução luminal.

**Artéria circunflexa** sem redução luminal.

**Artéria primeira marginal** de moderada importância, sem redução luminal.

**Artéria coronária direita**, sem redução luminal.

**Artéria descendente posterior** ramo da artéria coronária direita, sem redução luminal.

**Artéria ventricular posterior** ramo da artéria coronária direita, sem redução luminal.

### IMPRESSÃO DIAGNÓSTICA:

Escore total de cálcio de 0 (Agatston)

Ausência de redução luminal coronariana significativa.

LAUDO OFICIAL DA RESSONÂNCIA MAGNÉTICA DO CORAÇÃO: (realizada em 01/12/20)

### RELATÓRIO:

- Câmaras cardíacas direitas com dimensões preservadas. Função sistólica ventricular direita preservada.
- Átrio esquerdo e direito com morfologias normais
- Função sistólica global do ventrículo esquerdo preservada (FEVE=67%).
- Presença de alteração segmentar da contratilidade.
- Hipocinesia do ápice do VE e todos os segmentos apicais.
- Dimensões do ventrículo esquerdo dentro da normalidade.
  
- Espessamento difuso das paredes do ventrículo esquerdo, preenchendo critérios para hipertrofia ventricular concêntrica (RWT maior que 0,45).
- Não há obstrução da via de saída do VE.

### IMPRESSÃO:

- Miopericardite aguda acometendo a parede lateral e porções adjacentes do pericárdio.
- Função sistólica do ventrículo direito e esquerdo preservadas.
- Presença de alteração segmentar da contratilidade do VE.
- Hipertrofia ventricular concêntrica.
- Realce tardio de padrão epicárdico.
- Edema miocárdico.



## RECIMA21 - REVISTA CIENTÍFICA MULTIDISCIPLINAR ISSN 2675-6218

MIOPERICARDITE AGUDA COMO PRIMEIRA MANIFESTAÇÃO CLÍNICA DE HIPERTIREOIDISMO POR DOENÇA DE GRAVES: RELATO DE CASO DE UM PACIENTE JOVEM ADULTO  
Carolina Lipi Cerdeira, Mariane Lipi Cerdeira

### LAUDO OFICIAL DO ULTRASSOM DA TIREOIDE: (Realizado em 23/11/20)

Tireoide tóxica, de dimensões globalmente aumentadas notadamente à custa do lobo direito e de contornos ondulados. Parenquima com ecotextura difusamente heterogênea com áreas hipocogênicas de permeio, sem individualização de nódulos. Ao estudo doppler a glândula apresenta aumento difuso da vascularização.

À manobra de deglutição observa-se mobilidade normal da glândula.  
Não se observam nodulações na topografia das glândulas paratireoides.

Nota-se linfonodo proeminente na zona cervical IB à direita, de aspecto habitual com hilo gorduroso preservado, medindo 2,8 x 0,9 cm.

#### Medidas:

LOBO D: 5,1 x 2,0 x 2,2 cm (long x ap x trans), com volume 11,7 cm<sup>3</sup>

LOBO E: 3,5 x 2,0 x 2,0 cm (long x ap x trans), com volume 7,1 cm<sup>3</sup>

Istmo: 4,3 mm (ap).

#### Conclusão:

Sinais de tireoidopatia.

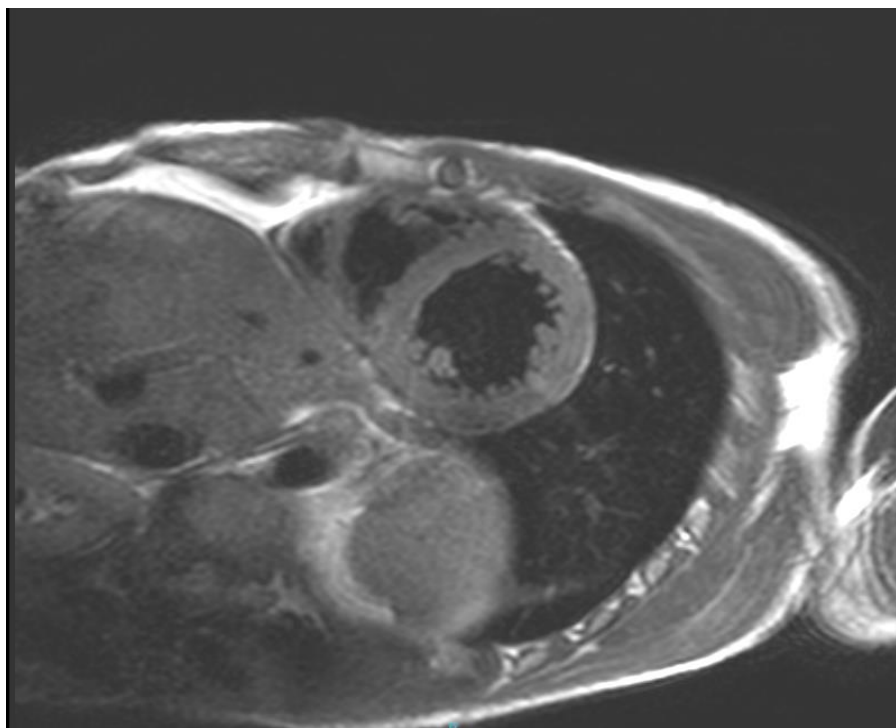


Figura 3: Imagem de ressonância cardíaca em T2 evidenciando edema em parede lateral apical.



## RECIMA21 - REVISTA CIENTÍFICA MULTIDISCIPLINAR ISSN 2675-6218

MIOPERICARDITE AGUDA COMO PRIMEIRA MANIFESTAÇÃO CLÍNICA DE HIPERTIREOIDISMO POR DOENÇA DE GRAVES: RELATO DE CASO DE UM PACIENTE JOVEM ADULTO  
Carolina Lipi Cerdeira, Mariane Lipi Cerdeira

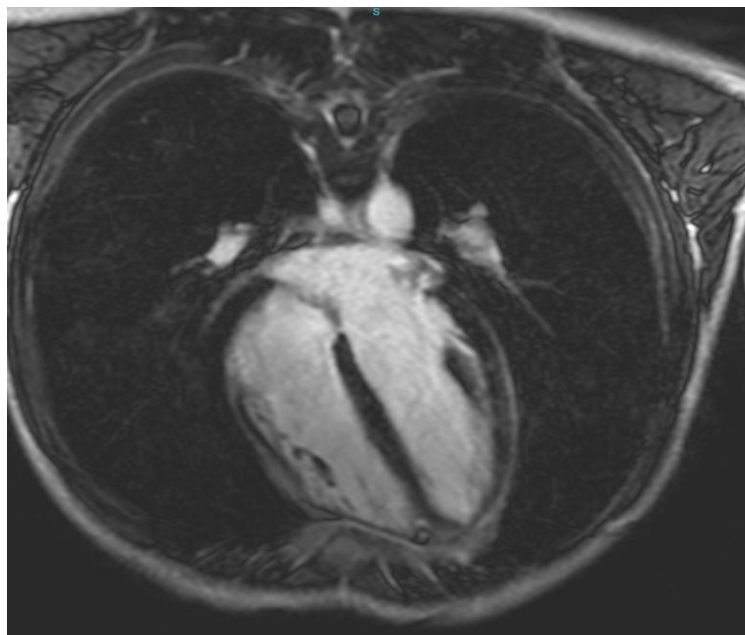


Figura 4: Imagem de ressonância cardíaca e corte quatro câmaras, evidenciando realce em parede lateral.

Após exclusão de coronariopatias e conclusão de diagnóstico de miopericardite, foi iniciado uso de colchicina 1 mg ataque e 0,5 mg 12/12 horas para manutenção. Quando aventada hipótese diagnóstica de hipertireoidismo após os resultados dos exames complementares, foi iniciado uso de metimazol 8/8 horas. Manteve-se monitorização cardíaca contínua.

A hipótese diagnóstica foi condizente com miopericardite secundária à hipertireoidismo, provável doença de Graves. Paciente recebeu alta no dia 02/12, 16 dias após admissão em serviço quaternário, já com melhora clínica e laboratorial. Em uso de metimazol 30 mg 1 x ao dia, propranolol 40 mg 12/12 h, enalapril 2,5 mg/dia, colchicina 0,25 mg 12/12 h. Paciente encaminhado para acompanhamento em ambulatório de miocardiopatia e para acompanhamento no ambulatório de endocrinologia do serviço.

O Paciente retornou em consulta ambulatorial no dia 22/01/21, 67 dias após admissão em serviço quaternário. Apresentava-se em bom estado geral, referindo angina aos esforços intensos. Novo ECG foi realizado (Figura 5). Optado por manutenção do tratamento em vigência, incluindo propranolol como escolha de betabloqueador a pedido da equipe de endocrinologia, apesar de presença de disfunção segmentar avaliada em ressonância magnética cardíaca.



## RECIMA21 - REVISTA CIENTÍFICA MULTIDISCIPLINAR ISSN 2675-6218

MIOPERICARDITE AGUDA COMO PRIMEIRA MANIFESTAÇÃO CLÍNICA DE HIPERTIREOIDISMO POR DOENÇA DE GRAVES: RELATO DE CASO DE UM PACIENTE JOVEM ADULTO  
Carolina Lipi Cerdeira, Mariane Lipi Cerdeira

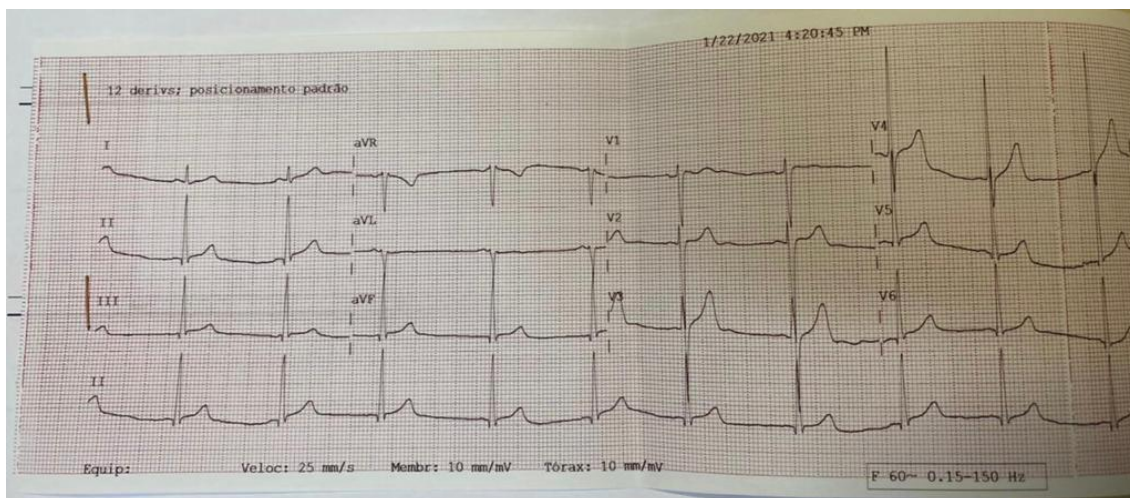


Figura 5: ECG realizado em 22/01/21, apresenta ritmo sinusal, sem alterações relevantes de acordo com sexo e idade

### DISCUSSÃO

O paciente em questão é um jovem de 20 anos que apresentou quadro clínico com história inicialmente compatível com síndrome coronariana aguda, sendo assim submetido a trombólise química em serviço de saúde secundário. Após segmento e complementação com exames laboratoriais e de imagem, principalmente a ressonância magnética cardíaca, que evidenciou realce tardio compatível com quadro de miopericardite, e não compatível com isquemia, acredita-se que a melhora sintomática após uso do trombolítico tenha sido devido ao acaso, podendo ter sido um equívoco a realização de trombólise.

Seguindo a investigação diagnóstica, foi percebida a concomitância do comprometimento cardiológico e tireoidiano, ao ser identificada a doença de Graves como outra comorbidade previamente desconhecida pelo paciente. A impressão da equipe médica foi de uma provável ligação causal entre as duas patologias, já que foram excluídos outros fatores desencadeantes mais prevalentes.

Sabe-se que a doença de Graves, também conhecida como doença de Basedow-Graves ou ainda como bócio difuso tóxico, é a causa mais que comum de hipertireoidismo em pacientes com menos de 50 anos, representando cerca de 60-80% dos casos. É um distúrbio autoimune cuja manifestações clínicas mais comuns incluem sintomas como nervosismo, fadiga, palpitações, intolerância ao calor e perda de peso.<sup>11</sup>

O diagnóstico confirma-se com a dosagem dos níveis séricos de T4 livre e total, T3 livre ou total, TSH, pesquisa de autoanticorpos como o anticorpo antirreceptor de TSH (TRAB), podendo também ser complementado pelo ultrassom de tireoide, que pode ou não evidenciar alterações.<sup>9,11</sup>

O paciente em questão apresentou um valor de tireotrofina (TSH) muito inferior ao valor de referência. Tiroxina livre (T4L), triiodotironina total (T3T), triiodotironina livre(T3L), anticorpo



## RECIMA21 - REVISTA CIENTÍFICA MULTIDISCIPLINAR ISSN 2675-6218

MIOPERICARDITE AGUDA COMO PRIMEIRA MANIFESTAÇÃO CLÍNICA DE HIPERTIREOIDISMO POR DOENÇA DE GRAVES: RELATO DE CASO DE UM PACIENTE JOVEM ADULTO  
Carolina Lipi Cerdeira, Mariane Lipi Cerdeira

antirreceptor de TSH (TRAB) e tireoglobulina apresentaram-se em valores muito superiores à normalidade. O ultrassom do paciente apresentou sinais de tireoidopatia, revelando uma tireoide tóxica, de dimensões globalmente aumentadas. Todos estes dados encontrados, em associação, levaram à confirmação do quadro de hipertireoidismo por doença de graves.

É importante ressaltar que a abertura do quadro de hipertireoidismo por doença de graves não se deu por sintomas típicos, pois o paciente negou manifestações clínicas como o estresse, fadiga, palpitações, intolerância ao calor ou perda de peso; tendo sua abertura/descoberta com o início agudo de sintomas cardíacos com MNM elevadas.

O mecanismo exato de miopericardite aguda em pacientes com a doença de Graves não está claro, mas conforme descritas em diversos relatos de caso <sup>(10,12)</sup> existe uma relação entre essas condições. Nesse caso, a causa não foi definitivamente comprovada, mas deduzida a partir da melhora clínica do paciente após o tratamento combinado, para as condições de hipertireoidismo e miopericardite.

O teste padrão ouro para diagnóstico de miopericardite ainda é a biópsia endomiocárdica, porém se trata de um exame invasivo, que oferece riscos, além de ter uma sensibilidade limitada, visto que a inflamação miocárdica pode ser focal ou estar em locais não contemplados pela biópsia.<sup>13</sup> A ressonância magnética cardiovascular tem se mostrado um exame muito efetivo em demonstrar correlação precisa com áreas de inflamação aguda e pode fornecer informações diagnósticas adicionais.<sup>10</sup>

A contribuição da ressonância magnética para o diagnóstico conta com três padrões de imagens; imagens obtidas nas fases em T2, em T1 iniciais obtidas após 1 minuto e imagens realçadas retardadas obtidas após 15 minutos da injeção de contraste. No caso da miocardite existe um aumento de água livre no tecido que pode ser identificado na fase T2, discriminado como edema, e que pela delimitação da área comprometida nos direciona para a etiologia causadora da lesão, podendo na maioria das vezes mostrar um padrão compatível com origem isquêmica ou não. Também devem ser obtidas imagens após injeção precoce e tardia do gadolínio, que apesar de não ter a fisiopatologia exata ainda definida no caso da miocardite, tem fortes indícios de que a alta intensidade do sinal corresponde a edema.<sup>15</sup>

No caso do paciente em questão, a ressonância cardíaca evidenciou, após a administração de contraste paramagnético, realce tardio com padrão epicárdico acometendo toda parede lateral, padrão que não é típico para doença arterial coronariana, correspondendo a lesão secundária à miocardite.

Mavrogeni e Cols avaliaram a relação entre autoimunidade na doença da tireoide e miocardite em um trabalho envolvendo 250 pacientes com hipertireoidismo. Todos os pacientes foram submetidos a realização de ressonância cardíaca, e a miocardite autoimune foi observada no hipertireoidismo positivo para autoanticorpos do receptor de TSH. Este estudo demonstrou que parte dos pacientes com hipertireoidismo sofre de sintomas cardíacos, podendo a miocardite estar



## RECIMA21 - REVISTA CIENTÍFICA MULTIDISCIPLINAR ISSN 2675-6218

MIOPERICARDITE AGUDA COMO PRIMEIRA MANIFESTAÇÃO CLÍNICA DE HIPERTIREOIDISMO POR DOENÇA DE GRAVES: RELATO DE CASO DE UM PACIENTE JOVEM ADULTO  
Carolina Lipi Cerdeira, Mariane Lipi Cerdeira

relacionada. A autoimunidade persistente pode causar inflamação tanto na tireoide quanto no miocárdio, mesmo se não houver infecção viral ativa.<sup>10</sup>

Podemos perceber que o tratamento proposto para o paciente deste relato, com um inibidor de enzima conversora de angiotensina, associado a colchicina, visando o controle de miopericardite, e metimazol e propranolol para controle da tireotoxicose foram eficazes, visto que o paciente pode retomar sua rotina exercendo todas suas atividades habituais, oligossintomático em um período inferior a 60 dias.

### CONCLUSÃO

A miopericardite pode habitualmente apresentar-se de forma muito similar ao infarto agudo do miocárdio, sendo inclusive tratada de forma similar erroneamente em casos ainda sem diagnóstico definido precocemente, assim faz-se extremamente necessário um estudo minucioso de situações como a descrita neste relato. Este caso de comprometimento cardíaco em um paciente jovem representa uma apresentação rara de miopericardite aguda associada à Doença de Graves. O padrão ouro para confirmação diagnóstica é a biópsia miocárdica, porém a ressonância magnética cardíaca tem se mostrado muito eficiente para o mesmo fim, enquanto é um exame muito menos invasivo.

Para avaliar a causa da miopericardite é sempre válido avaliar função tireoidiana e caso haja necessidade exames de imagem para investigação da tireoide devem ser solicitados, visto que pode haver associação entre miopericardite e hipertireoidismo. O tratamento combinado para ambas comorbidades pode ser essencial e muito efetivo.

### REFERÊNCIAS

1. Wu S, Yang YM, Zhu J, Wan HB, Wang J, et al. Clinical characteristics and outcomes of patients with myocarditis mimicking ST-segment elevation myocardial infarction analysis of a case series. *Medicine*. 2017;96:19-25. DOI: <https://pubmed.ncbi.nlm.nih.gov/28489781/>
2. Maisch B, Seferović PM, Ristić AD, Erbel R, Rienmüller R, Adler Y et al. Guidelines on the Diagnosis and Management of Pericardial Diseases. Executive Summary. The Task Force on the Diagnosis and Management of Pericardial Diseases of the European Society of Cardiology. *Eur Heart J*. 2004;25(7):587-610. DOI: <https://pubmed.ncbi.nlm.nih.gov/15120056/>
3. Montera MI. Diretriz brasileira de miocardites e pericardites. *Arq. Bras. Cardiol. São Paulo*. 2013;100(4)supl.1. DOI: [http://publicacoes.cardiol.br/consenso/2013/Diretriz\\_Miocardites\\_e\\_Periocardites.pdf](http://publicacoes.cardiol.br/consenso/2013/Diretriz_Miocardites_e_Periocardites.pdf).
4. Ariyarajah V, Spodick DH. Acute Pericarditis: Diagnostic Cues and Common Electrocardiographic Manifestations. *Cardiol Rev*. 2007;15(1): 24-30. DOI: <https://pubmed.ncbi.nlm.nih.gov/17172880/>.
5. Hanson CL, Hokanson JS. Etiology of Chest Pain in Children and Adolescents Referred to a Cardiology Clinic. *WMJ*. 2011;110(2):58-62.



## RECIMA21 - REVISTA CIENTÍFICA MULTIDISCIPLINAR ISSN 2675-6218

MIOPERICARDITE AGUDA COMO PRIMEIRA MANIFESTAÇÃO CLÍNICA DE HIPERTIREOIDISMO POR DOENÇA DE GRAVES: RELATO DE CASO DE UM PACIENTE JOVEM ADULTO  
Carolina Lipi Cerdeira, Mariane Lipi Cerdeira

6. Duarte S. Miopericardite aguda no adolescente- Dois casos. Centro Hospitalar de Leiria – Pombal, Hospital de Santo André, Serviço de Pediatria. Dez 2015. DOI: <https://docplayer.com.br/2177716-Miopericardite-aguda-no-adolescente-dois-casos-clinicos.html>.
7. Rui L, Baofeng X, Huiling L, Guangying X, Ping Y, Qing W. Subacute thyroiditis and myocardial damage. *Int J Clin Exp Med*. 2018;11(9):10161-10165. DOI: <https://medical-case-reports.imedpub.com/subacute-thyroiditis-and-myocardial-damage.pdf>.
8. Costa G. Tratamento do hipertireoidismo da doença de graves com o radioisótopo iodo. *SaBios: Rev. Saúde e Biol*. 2012 set./dez;7(3):110-119. ISSN:1980-0002. DOI: <http://www.revista.grupointegrado.br/sabios>.
9. Gross J. Tratamento do Hipertireoidismo da Doença de Graves. *Arq Bras Endocrinol Metab*. São Paulo. Dec. 2001;45(6). DOI: <http://dx.doi.org/10.1590/S0004-27302001000600014>.
10. Thomas S, Anderton Christopher ED, Saunderson Manali, Jain, Anshuman Sengupta. Um relato de caso de miopericardite aguda associada à tireotoxicose de Graves. *European Heart Journal - Relatos de Caso*. 2020;6(1-5).
11. Viana V. Relato de caso: Doença de Graves. *Revista de Iniciação Científica da Universidade Vale do Rio Verde, Três Corações*. 2015;5(1):23-32. DOI: <http://periodicos.unincor.br/index.php/iniciacaocientifica/article/view/2363>
12. Lancaster ST, Koons KL, Lee YJ, Mazimba S, Kwon Y. Acute autoimmune myocarditis as a manifestation of Graves' disease: A case report and review of the literature. *Clin Case Rep*. 2019;7:1489-1493. DOI: <https://doi.org/10.1002/ccr3.2273>.
13. Jain D, Halushka MK. Cardiac pathology of systemic lupus erythematosus. *J Clin Pathol*. 2009;62:584-592. DOI: <https://pubmed.ncbi.nlm.nih.gov/19561227/>.
14. Mayrogeni S, Markussis V, Bratis K, Mastorakos G, Sidiropoulou EJ, Papadopoulou E et al. Hyperthyroidism induced autoimmune myocarditis, Evaluation by cardiovascular magnetic resonance and endomyocardial biopsy. *Int Journal of Cardiology*. 2012;158(1):166-168. DOI: 10.1016/k.ijcard.2012.04.089.
15. Mavrogeni S, Dimitroulas T. Multimodality imaging and the emerging role of cardiac magnetic resonance in autoimmune myocarditis. *National Library of Medicine*. 2012;12(2):305-12. DOI: <https://pubmed.ncbi.nlm.nih.gov/22617620/>.