

FACULDADE ELO

MARCELA BRUNA DA SILVA
ALLINE FIGUEIREDO SANCHES

<https://doi.org/10.47820/recima21.v3i9.2040>

A importância da avaliação optométrica em nervo abducente

RECIFE

2022

MARCELA BRUNA DA SILVA
ALLINE FIGUEIREDO SANCHES

A importância da avaliação optométrica em nervo abducente

Trabalho de conclusão de curso apresentado à Faculdade ELO, como requisito parcial de conclusão do curso de especialização Saúde da Visão: uma abordagem clínica, contemporânea e multidisciplinar, sob a orientação do Prof. Esp. Rodrigo Trentin Sonoda.

RECIFE

2022

"TERMO DE AUTORIZAÇÃO E CESSÃO DE DIREITOS AUTORAIS"

Pelo presente "TERMO DE AUTORIZAÇÃO E CESSÃO DE DIREITOS", declaramos que somos autores do presente trabalho, e o apresentamos sob a premissa de originalidade ao curso de Saúde da Visão da Faculdade ELO / PE. Nos termos da lei N° 9610 de 19/02/1998, cedemos a presente produção científica, de forma gratuita, espontânea e exclusiva à FAELO/PE e ao Professor orientador indicado no trabalho.

A cessão de direitos autorais, tem a finalidade de divulgação e publicação do conteúdo, integral ou parcial apresentado. Sendo permitida através de meios eletrônicos ou físicos, por artigos científicos, revistas e todo e qualquer outro meio que venha a existir. A cessão não possui tempo determinado, estende-se a nossos herdeiros ou sucessores. À instituição, ao utilizar o material cedido, se obriga a citar os autores em todas as ocasiões. Os alunos se comprometem a não divulgar o conteúdo apresentado e ainda a não transferir a qualquer outro momento ou a qualquer outra pessoa ou instituição o conteúdo sob pena de fraude e plágio.

A apresentação e aprovação do trabalho de conclusão de curso com o presente termo possui força legal de contrato, com eleição do foro da comarca de Recife/PE para dirimir sobre assuntos oriundos.

Assinatura 1º. Autor _____

Nome Aluno: _____ CPF _____

Assinatura 2º. Autor _____

Nome Aluno: _____ CPF _____

RESUMO

Os olhos trabalham de maneira conjugada a partir de 6 pares de músculos extrínsecos, objetiva-se nesta pesquisa expor os tipos de paralisia que podem acometer o nervo abducente, seja no seu núcleo ou no trajeto que ele percorre no crânio até o bulbo ocular onde inerva o músculo reto lateral. O optometrista deve aprimorar seu olhar para alterações neurológicas. A partir de revisões realizadas em livros e artigos no Scielo e PubMed, sobre alterações da motilidade ocular com possíveis alterações de face, audição, paladar e hemiplegia, estas situações podem acometer pacientes, dado que são alterações causadas por doenças sistêmicas como no diabetes que no Brasil segundo a OMS são 15,7 milhões de pessoas com a doença, ocupando 6º lugar no mundo. As etiologias das paresias e paralisias do VI par craniano, síndromes e lesões no VI par, principais sintomas, como estrabismo convergente ou esotropia, acompanhado de torcicolo e diplopia. Os tratamentos consistem em; farmacológico com toxina botulínica para diminuir a contratatura do RM que fica hipertônificado, e sobre procedimento cirúrgico com o a transposição de Carlsons & Jampolsky. As síndromes que podem apresentar-se de forma adquirida como nas lesões por tumores, vasculares e infecções, e de forma congênita como, por exemplo, a síndrome de Moebius e Duane, estudos recentes apresentaram quadro de paralisia de sexto nervo e alteração no músculo reto lateral por COVID-19 e pós imunização para o vírus.

PALAVRAS-CHAVE: Paralisia; Nervo Abducente; Estrabismo; Optometria.

ABSTRACT

The eyes work together from 6 pairs of extrinsic muscles, the objective of this research is to expose the types of paralysis that can affect the abducens nerve, either in its nucleus or in the path it travels through the skull to the eyeball where innervates the lateral rectus muscle. The optometrist must improve his look for neurological alterations. From reviews carried out in books and articles in Scielo and PubMed, on changes in ocular motility with possible changes in the face, hearing, taste and hemiplegia, these situations can affect patients, since they are changes caused by systemic diseases such as diabetes that in According to the WHO, Brazil has 15.7 million people with the disease, ranking 6th in the world. The etiologies of the VI cranial nerve paresis and palsy, syndromes and injuries to the VI cranial nerve, main symptoms such as convergent strabismus or esotropia, accompanied by torticollis and diplopia. The treatments consist of; pharmacological treatment with botulinum toxin to reduce the contracture of the MR which becomes hypertonic, and on the surgical procedure with the Carlsons & Jampolsky transposition. Syndromes that can be acquired in an acquired form, such as in lesions caused by tumors, vascular diseases and infections, and congenitally, such as Moebius and Duane syndrome, recent studies have presented a picture of sixth nerve palsy and alteration in the rectus muscle. side by COVID-19 and post immunization for the virus.

KEYWORDS: Paralysis; Abducens Nerve; squint; optometry.

INTRODUÇÃO

A paralisia do nervo abducente é uma das condições neuro motoras que podem acometer a visão do paciente atendido na avaliação do optometrista. Por esta razão é importante que o optometrista tenha conhecimento do diagnóstico e do tratamento desta paralisia.

O Optometrista é o profissional primário da saúde visual, dentro da sua avaliação é fundamental o conhecimento neurológico de determinados pares de nervos cranianos, ou seja, os nervos responsáveis pela visão e movimentação do globo ocular, nervo óptico II par, nervo oculomotor III par, nervo troclear IV par e nervo abducente VI par craniano.

O nervo óptico é um prolongamento dos axônios das células ganglionares da retina onde o estímulo visual é captado e percorre o nervo óptico até o quiasma óptico localizado no diencéfalo onde acontece a decussação das fibras nasais das retinas do olho direito e esquerdo, o impulso é conduzido por um trato óptico até o corpo geniculado lateral de onde partem as radiações ópticas até a área visual primária no córtex occipital na região calcarina. Para avaliar este nervo sensitivo, realiza-se acuidade visual com tabela de Snellen, para avaliarmos visão central ou discriminativa, a função periférica também é avaliada, para verificar campo visual e possíveis hemianopsias, quadrantanopsias e escotomas, a fundoscopia também é necessária para avaliar a retina neste caso de forma objetiva (LUVIZUTTO, 2022).

O nervo oculomotor inerva os músculos reto superior, reto inferior, reto medial, obliquo inferior e levantador da pálpebra superior, sua função autonômica parassimpática inerva o músculo esfíncter da pupila responsável pela miose e músculo ciliar responsável pela acomodação do cristalino. O exame de reflexo fotomotor é fundamental para avaliar a via óptica e o nervo oculomotor, com incidência da luz observa-se a contração da pupila ipsilateral (direto) e contralateral (consensual), observa-se também a tríade proximal com um objeto próximo aos olhos a reação de miose, acomodação e convergência.

O nervo troclear inerva o músculo oblíquo superior cuja função é o abaixamento do globo ocular em adução. O nervo abducente inerva o musculo reto lateral responsável pela abdução do olho.

O examinador deve observar as nove posições diagnosticas do olhar, realizando teste de versões de maneira binocular, caso apresente alterações realizar teste monocular verificando função entre o músculo de ação e seu antagonista de maneira que cada movimento específico aponta a inervação de cada músculo. A ação máxima do musculo reto superior é em abdução e para cima, o músculo reto inferior em abdução e para baixo, o músculo obliquo superior em adução e para baixo, o músculo oblíquo inferior em adução e para cima. Se houver paralisia em algum músculo do bulbo ocular, resultará em estrabismo que é a ausência de paralelismo ocular e conseqüentemente diplopia que é a visão dupla por consequência de a imagem não atingir pontos correspondentes da retina, essa pode ser homônima quando acomete os músculos retos ou cruzada quando acomete os músculos oblíquos, ou seja, diplopia homônima a imagem virtual estará do mesmo lado do olho com desvio, na diplopia cruzada a imagem virtual estará do lado oposto do olho afetado, este evento acontece da seguinte forma, o olho com desvio convergente não terá seu objeto na fóvea e sim na retina nasal isto na diplopia homônima, já o olho com desvio divergente a imagem do objeto não está na fóvea e sim na retina temporal resultando na diplopia cruzada (SORIA M.,1932).

Os olhos trabalham de maneira sinérgica e coordenada a partir do princípio do eixo visual estar alinhado a fóvea estrutura que está localizada no fundo do olho responsável pela visão discriminativa, ou seja, a direção principal do olhar. (KANSKI, 2008). Que por meio de seis pares de músculos extrínsecos buscam manter a imagem do objeto desejado em ambas às fóveas simultaneamente, os músculos responsáveis pela motricidade ocular são: reto medial (III), reto lateral (VI), reto superior (III), reto inferior (III), obliquo inferior (III), e obliquo superior (IV). Partindo do plano horizontal dos olhos, esses pares de músculos exercem funções ; primária, secundária e terciária do olhar, PPO são os dois olhos em posição primária do olhar ambos na linha média do bulbo ocular, reto medial sua ação primária é adução, reto lateral ação primária abdução, reto superior ação primaria elevação, ação secundaria inciclodução e ação terciária adução; reto inferior ação primária depressão, ação secundaria exciclodução, ação terciaria adução; obliquo superior ação primária inciclodução, ação secundária

depressão e ação terciária abdução; oblíquo inferior ação primária exciclodução, ação secundária elevação e ação terciária abdução (GAMA, 2016).

O sexto par craniano inerva apenas um músculo do globo ocular, o mesmo executa apenas um movimento horizontal primário que é de abdução, ou seja, de direcionar o olho para direção lateral, nas leis da motricidade ocular, o reto lateral está na posição horizontal do olho seu músculo antagonista é o reto medial, quando reto lateral aciona o reto medial relaxa na mesma proporção segundo a lei de Sherrington que se aplica de forma monocular ou seja RL agonista/ RM antagonista, já na lei de Hering a coordenação é aplicada para os dois olhos de maneira conjugada com objetivo de manter a imagem nas duas fóveas, exemplo da dextroversão é acionada em ambos os olhos se movem para o lado direito na mesma amplitude neste movimento aciona RLD e RME, isso serve para todas as posições do olhar (BICAS, 2013). Os movimentos conjugados ou “versões” são classificados em; sacádico, de segmento e reflexo não-óptico. Os movimentos sacádicos e de segmento são controlados pelo cérebro e pelo tronco encefálico objetivo de manter objeto na fóvea, o reflexo não-óptico é vestibular e sua função é manter a posição do olhar apesar de qualquer mudança na posição da cabeça e do corpo (KANSKI, 2008).

Os quatro sistemas responsáveis na movimentação dos olhos podem ser classificados como: sacadas que são os movimentos rápidos dos olhos, perseguição são os movimentos lentos dos olhos, vergências são os movimentos disjuntivos ou em direção oposta dos olhos e vestibular o movimento involuntário dos olhos (ROWE, 2012).

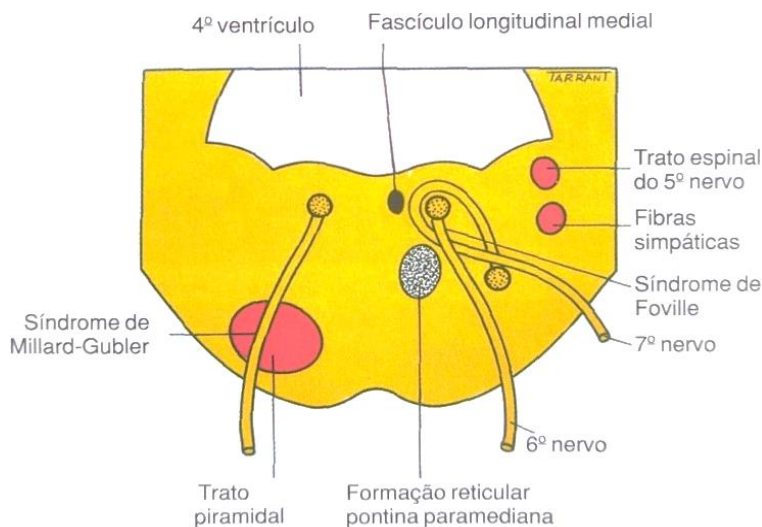
As duções são movimentos monoculares de um só olho, onde avalia-se o antagonismo entre os músculos oculares toda vez que um músculo ocular recebe estímulo de contração seu antagonista recebe a inibição na mesma proporção, quando este mecanismo não acontece de forma equilibrada pode-se apresentar hiperfunção ou hipofunção daquele músculo examinado partindo sempre da linha média do bulbo ocular, se o olho não sair da linha média em determinado movimento resulta numa paralisia. Nas versões os movimentos são simultâneos na mesma direção, seja na adução, abdução, elevação e depressão incluindo as posições oblíquas que são: para cima e direita, para baixo e direita, para cima esquerda para baixo e esquerda (VON NOORDEN, 2002).

Quando os movimentos binoculares não acontecem de forma conjugada, ou seja, quando o objeto visualizado não está localizado no mesmo plano correspondente em ambas as retinas, não está acontecendo um paralelismo entre os olhos produzindo diplopia ou visão dupla com decorrência de um mecanismo defensivo de supressão, estes eventos podem acontecer por defeitos primários do sistema sensorial, como ametropias, lesões de retina e nervo óptico podem implicar na coordenação oculomotora, as afecções do sistema oculomotor, lesões de nervos, miopatias e quaisquer alterações de ordem neurológica que possam prejudicar a interação visual e distúrbios na movimentação oculomotora (BICAS, 2003).

ETIOLOGIA

Anatomicamente o núcleo do VI nervo abducente encontra-se na parte média da ponte ventral ao assoalho do quarto ventrículo, onde está intimamente relacionado com o centro do olhar horizontal. O VII nervo passa ao redor do núcleo do abducente e produz uma elevação no assoalho do quarto ventrículo na Figura 1 observa-se a proximidade do nervo abducente e do nervo facial, ou seja, paralisia isolada no sexto nervo nunca é de origem nuclear, por outro lado lesão nuclear ao redor do sexto nervo pode causar os seguintes sinais: enfraquecimento ipsilateral da abdução como resultado do envolvimento do sexto nervo e paralisia do nervo facial associada a comprometimento do neurônio motor inferior ipsilateral causada por envolvimento do fascículo do facial. (KANSKI, 2008).

Figura 1- Núcleo do nervo abducente

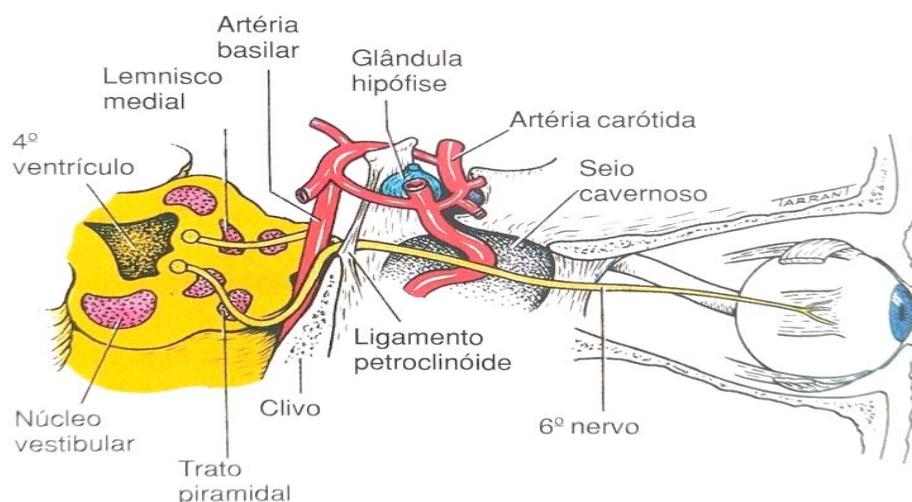


Fonte: KANSKI (2008, p.823)

O nervo facial trata-se de um nervo misto com origem na ponte e anatomicamente está muito próximo ao nervo abducente, o VII par é responsável pela sensibilidade gustativa dos dois terços anteriores da língua, também é responsável pela sensibilidade de parte do pavilhão auditivo, conduto auditivo externo e tímpano, e ainda inerva a musculatura da face relacionada à mímica facial. A parte sensitiva pode ser testada através do paladar, seja doce, salgado e etc. e a parte motora pode ser avaliada através da mímica facial pedindo ao paciente que enrugue a testa, feche os olhos, mostrar os dentes e repuxar a pele do pescoço com eversão do lábio, na paralisia do nervo facial esses movimentos são abolidos do lado da lesão. É indispensável conhecer e saber avaliar o VII par, pois lesões nucleares no nervo abducente podem afetar o nervo facial (LUVIZUTTO 2022).

O trajeto do sexto nervo do tronco encefálico passando pela base do crânio, artéria basilar, artéria carótida interna sobe pela parte complexa do osso temporal até o seio cavernoso que é por ele atravessado antes de adentrar na órbita e inervar o músculo reto lateral, na figura 2 observa-se este trajeto, o mesmo facilita lesões no nervo abducente (CURI 2013).

Figura 2 - Trajeto do Nervo Abducente



Fonte: KANSKI (2008, p.823)

Os fatores etiológicos encontrados nas paresias e paralisias de VI par foram os seguintes; síndromes pontinas, vasculares e por desmielinização, tumorais, lesões no ângulo cerebelo pontino, neuroma de acústico e meningioma, lesões da fossa média como tumores e petrosite, inflamação no osso temporal e lesões do seio cavernoso, inflamações, aneurismas e fistula (CURI 2013).

Os portadores de Diabetes podem desenvolver estrabismo paralitico, este evento acontece porque a doença afeta os pares cranianos III, IV e VI responsáveis pela motilidade ocular. Um estudo realizado pelo Instituto Mexicano de Oftalmologia investigou paralisias secundarias ao Diabetes, e concluiu-se que em dois anos de estudo de 2015 à 2017 que 76% das paralisias são microvasculares e a mais comum apresentada neste estudo foi do VI par craniano com incidência de 41%. Dos 3 pares cranianos o que apresenta menor incidência de paralisia por Diabetes é o IV par troclear, o tratamento da pesquisa em questão foi realizado com toxina botulínica com resultado rápido e eficaz nos desvios de pequeno ângulo, os desvios de amplitude maior a recuperação apresentou-se mais lenta (DIAZ – FLORES, 2019).

Ainda sobre o diabetes tipo II realizaram um estudo em 2018 com 24 pacientes portadores da doença, com ênfase nos testes ortópticos, em especial o teste de Hess-Lancaster o mesmo é realizado com painel específico e o paciente com óculos verde

e vermelho para dissociar a imagem, paciente segura uma lanterna e posiciona a luz sob ponto de fixação onde são avaliadas as 9 posições diagnosticas do olhar, o teste é realizado em pacientes com diplopia para identificar músculo extrínseco que esta parético, nos pacientes examinados 50% deles apresentaram alterações no sexto nervo, a queixa principal de todos os pacientes foi a diplopia a maioria dos examinados tem diabetes à mais de 10 anos, esse fator fez com que mais da metade dos examinados apresentassem retinopatia diabética, o tratamento foi realizado através de controle da glicemia, oclusão e prismas (LAJMI H., 2018).

No período entre a descoberta do vírus da COVID-19 e a vacinação, muitos estudos foram e ainda são realizados, a saber os efeitos e sequelas que tanto o vírus como a vacinação podem provocar no ser humano. Há publicações de casos de pacientes que apresentaram paralisia de nervo abducente após vacina Pfizer-BioNTech COVID-19, uma paciente saudável com 59 anos de idade apresentou paralisia aguda do nervo abducente 2 dias após receber a vacina, apresentou-se a emergência com diplopia, esotropia de 25 dioptrias prismáticas em PPO, déficit grave na abdução do olho direito, fraqueza facial e anormalidade na marcha, sua acuidade visual monocular com correção 20/25, pressão intraocular dentro da normalidade, foi submetida a exames de ressonância magnética onde não foi encontrada alterações que compreende a paralisia do nervo abducente concluindo que o evento possivelmente foi ocasionado pela vacina. As paralisias de nervo abducente após imunização foram relatadas pela primeira vez em 1983 por Werner, os casos aconteciam após vacinas contra sarampo, caxumba, rubéola, hepatite B e gripe anual. Esse tipo de paralisia geralmente resolve espontaneamente em 6 meses, mas podem aparecer novamente (REYRES-CAPOS, 2021).

SINDROMES

Síndrome de Moebius descrita primeira vez por Von Graefe em 1880, e por Moebius em um estudo de 44 casos em 1892, onde a síndrome recebeu seu nome, acontece na mesma uma paralisia periférica do VI e do VII par craniano, anomalias ósseas e musculares sempre nas extremidades dos membros, expressão facial de

máscara ou ausência da mímica facial, boca sempre entre aberta e dificuldade ao fechar os olhos lembra sinal de Bell. Alterações oculomotoras na maioria das vezes paralisia completa dos retos laterais provocando esotropia e torcicolo compensador (MOREIRA et al., 2001).

Síndrome de Foville é frequente em doenças vasculares e tumores envolvendo a porção dorsal da ponte. É caracterizada por envolver do quinto ao oitavo nervo craniano e fibras simpáticas centrais, apresenta as seguintes características, V par analgesia facial, VI par paralisia RL combinada com paralisia do olhar FRPP formação reticular paramediana pontina, VII enfraquecimento dos músculos da face, VIII surdez.

Síndrome de Millard-Gubler é caracterizada por uma lesão no fascículo ao atravessar o trato piramidal, pode manifestar-se como doença vascular, tumores ou desmielinização são causas mais frequentes. Sua manifestação clínica pode apresentar-se com paralisia do sexto nervo e hemiplegia contralateral.

Síndrome de Gradenigo é causada por mastoidite ou petrosite aguda, pode resultar em lesão do sexto nervo no ápice petroso. A petrosite é frequentemente acompanhada por paresia facial, dor e dificuldade auditiva (KASKI, 2008).

Relato de caso de um paciente com síndrome de Gradenigo, 7 anos de idade apresentando os seguintes sintomas; febre, dor do lado direito do rosto e ouvido, rigidez na nuca, diplopia e paralisia do VI nervo craniano, paciente ficou 28 dias internado, após tratamento com antibióticos apresentou-se assintomático exceto pela paralisia do VI par direito, que apresentou melhora apenas dois meses após sua alta (FELIX, 2003).

Síndrome de Duane altera a motilidade ocular diminuindo também a fenda palpebral do olho afetado, pode afetar a abdução, a adução e ambos, a maioria dos autores descrevem sobre má formação do VI par craniano, maior incidência em mulheres, unilateral e de predominância no olho esquerdo, apenas 20% dos pacientes com quadro bilateral. Duane pode ser classificada em tipo I onde a abdução é mais limitada do que a adução, tipo II a adução se encontra mais limitada do que a abdução e o tipo III existe uma contração dos músculos em adução e abdução resultando em limitação dos movimentos horizontais (LÓPEZ, 2013).

TRATAMENTO

O tratamento consiste em conforto e qualidade ao paciente que costuma apresentar diplopia e torcicolo sempre para o lado do olho afetado, neste caso pode-se aplicar a oclusão no olho contralateral ou ipsilateral sendo o olho afetado ocluído, a proposta que mais se mostrou eficiente para melhorar o torcicolo do paciente. A aplicação de prismas base temporal só é eficiente em esotropias de ângulos pequenos para aliviar a diplopia e o torcicolo.

O uso de toxina botulínica no RM do olho afetado é causar deficiência no mesmo, diminuindo assim a sua contração e o seu antagonismo com o músculo RL afetado que está parético facilitando sua recuperação funcional que nos casos de doenças vasculares ou diabetes evoluem para cura em grande parte dos casos que foram favorecidos com esta técnica (CURI, 2013).

Em busca de tratar os pacientes com estrabismo evitando a cirurgia, Allan Scott realizou testes em macacos a partir de 1970, inicialmente injetou 4 tipos de drogas: o di-isopropil fluoro-fosfato (DFP), a bungarotoxina que é veneno de víbora, álcool e a toxina botulínica “BOTOX” sugestão de Maumenee, nos testes a toxina botulínica apresentou maior eficácia na paralisia do músculo ocular e maior duração, e baixa incidência de complicações como ptose e diplopia transitória e nenhum dano sistêmico. Orientado por Allan Scott o FDA (Food and Drug Administration), agência reguladora ligada ao departamento de saúde do governo nos Estados Unidos, liberou o uso desta medicação para pesquisadores em todo mundo. Foram 10 anos de testes até a liberação da toxina botulínica, no Brasil o pioneiro a usar a droga na cirurgia de estrabismo foi o Dr. Carlos de Souza Dias. A principal função da droga hoje conhecida como Botox, é provocar paralisia ou paresia no músculo que foi injetado, ela atua nas terminações nervosas bloqueando acetilcolina nas sinapses, não afetando a excitação da fibra muscular, quando a droga é eliminada pelo organismo o músculo recupera sua ação. No músculo ocular a toxina botulínica é usada no seguinte conceito, quando há desequilíbrio entre os músculos agonista e antagonista, no desvio convergente como acontece na paralisia de VI nervo uma esotropia, o desvio ocular é convergente, é aplicada a droga no seu antagonista RM com propósito de o olho fazer movimento oposto abdução, ou seja, diminuindo a contração ou ação do RM que é aduzir (SANTOS A., 1997).

Dos procedimentos cirúrgicos a transposição de Carlson & Jampolsky tem apresentado resultados satisfatórios nas paralisias de VI par, este procedimento consiste em uma transposição das fibras dos músculos reto inferior e reto superior do olho afetado, algumas destas fibras vão ser colocadas em direção do RL afetado para abdução ser estimulada pelo nervo oculomotor, esta técnica diminuiu o ângulo de desvio a diplopia e o torcicolo dos pacientes. No estudo de caso apresentado 7 pacientes precisaram refazer a cirurgia e apenas 3 não obtiveram bons resultados (EJZENBAUM, 2007).

CONSIDERAÇÕES FINAIS

A paralisia do nervo abducente pode ser de origem nuclear atingindo outros nervos, neste caso o nervo facial que anatomicamente tem sua origem muito próxima ao nervo abducente, desta forma além de alterações visuais de estrabismo e diplopia e ausência de abdução, pode apresentar quadro clínico de paralisia ou paresia facial, a mesma pode ser avaliada com um simples teste de expressão facial que no momento em que o paciente com paralisia de reto lateral, não conseguir sorrir, ou enrugar a testa ou até apresentar alterações de paladar, pode apontar uma possível lesão nuclear comprometendo os dois pares de nervos cranianos, ou seja, o VI e o VII par. As lesões isoladas de nervo abducente são bem características provocando ausência da abdução, estrabismo convergente, diplopia e torcicolo para compensar a diplopia. Na maioria das síndromes e dos casos de paralisias podem ser provocadas por tumores, aneurismas, infecções entre outras alterações neurológicas que possam afetar o VI par craniano. É indispensável que o Optometrista como o agente cuidador primário da saúde visual, além da acuidade visual e a refração do paciente precisa avaliar seu paciente de maneira geral, atento na anamnese e quando surgiu os sinais e sintomas deste paciente, se o mesmo é portador de Diabetes se a doença está controlada ou não, orientar o mesmo sobre o risco que a glicemia alta pode ocasionar na motricidade ocular e no fundo de olho como acontece na retinopatia diabética, na avaliação motora é fundamental investigar se o mesmo está com a glicemia regular, pois se apresentar desvio convergente por paralisia de VI nervo, a hipótese diagnóstica pode ser lesão no VI nervo provocada por diabetes. Dependendo da

origem da lesão, outros pares de nervos cranianos são acometidos, como acontece na Síndrome de Foville que a lesão acomete do V ao VIII par, desta maneira o examinado pode apresentar-se com; dores na face, dores de ouvido, surdez, paralisia nos membros inferiores, este quadro clínico não compromete apenas o alinhamento ocular e sim a saúde e qualidade de vida em geral do examinado. É indispensável perguntar sobre as vacinações, estudos de casos comprovaram alteração no nervo abducente após a vacinação de COVID-19 entre outras imunizações que podem alterar a binocularidade, avaliar a motricidade ocular é fundamental para saúde visual e neurológica como ato de prevenção de alterações que podem ser tratadas quando diagnosticadas de maneira assertiva na avaliação primária, assim verificando possíveis paresias e paralisias oculomotoras, em questão das paralisias de sexto par que produz uma esotropia, avaliar diplopia do paciente, fazer oclusão para alívio imediato em alguns casos o optometrista pode aplicar prismas para tratar a diplopia e o torcicolo e por fim encaminhar o mesmo ao especialista, se o caso do paciente apresentar sinais e sintomas que não compreender ao optometrista, saber avaliar e encaminhar o paciente está nas mãos deste profissional. Novas pesquisas na optometria é fundamental para compreensão de possíveis alterações no nervo abducente que pode ser acometido por alterações visuais, como em tumores, inflamações, imunizações no caso de vacinas entre outras situações que podem acometer esse par de nervo craniano, novas pesquisas corroboram para melhor compreensão e conduta nas paralisias do nervo abducente.

REFERÊNCIAS

ALVES, M.R. et al. **Estrabismo**. CBO – Série Oftalmologia Brasileira. 3ª Ed. Rio de Janeiro: Cultura Médica, 2013.

BICAS, H. **Oculomotricidade e seus fundamentos**, Arquivo Brasileiro de Oftalmologia.66: 687- 700; (2003). Disponível em: <https://www.scielo.br/j/abo/a/9m4xcLFTNfKYc55LPQdWVfS/abstract/?lang=pt> acesso em: 14 set.2022.

CURI R. L. N.; COSTA I.C. B. O.; BARROSO T. G. M. **Paralisia do VI nervo** (artigo de revisão). Rio de janeiro: revista brasileira de oftalmologia, 2013. <https://doi.org/10.1590/S0034-72802013000100014> . Disponível em: <https://www.scielo.br/j/rbof/a/Gtw6KnT84VkTYQgMBhkG9Wc/?format=html&lang=pt>

DIAZ-FLORES, T. et al. **Frequência e evolução das paralisias oculomotoras em pacientes diabéticos no Instituto Mexicano de Oftalmología**. Revista mexicana de oftalmologia. [online]. 2019, vol.93, n.1, pp.26-30. Epub 06-Ago-2021. ISSN 2604-1227. <https://doi.org/10.24875/rmo.m18000055> . Disponível em: https://www.scielo.org.mx/scielo.php?pid=S260412272019000100026&script=sci_abstract&lng=en acesso em: 14 set.2022.

EJZENBAUM, F.et al. **Treatment outcomes in VI nerve palsy corrected by Carlson & Jampolsky technique**. Arquivo Brasileiro de Oftalmologia. 2007;70(6):967-70. Disponível em: <https://www.scielo.br/j/abo/a/HXxRxhVxb4hbnBcLW37wNbn/?lang=en> acesso em:14 set.2022.

FELIX, F. et al. **Tratamento conservador da síndrome de Gradenigo** (relato de caso). Rio de janeiro: revista brasileira de otorrinolaringologia, 2003.Disponível em: <https://www.scielo.br/j/rboto/a/DrVKhb44HHLbWZMLp5DCCsm/?lang=pt> acesso em: 14 set.2022.

GAMA, R. **ABC da Diplopia**, Lisboa, 1st Ed; Lisboa, 2016.

KANSKI, J. J. **Oftalmologia Clínica**. 6º. Rio de Janeiro: Elsevier, 2008.

LÓPEZ SOBRINO, G. **Síndrome de Duane** (monografia). Revista web pediátrica. Madrid: hospital infantil la paz, 2013. Disponível em: http://www.webpediatria.com/casosped/pdf/123_duane.pdf. acesso em: 14 set.2022.

LAJME, H. et al. **Paralisia oculomotora em diabéticos**. Fr Oftalmol. 2018 janeiro;41(1):45-49. doi: 10.1016/j.jfo.2017.06.010. Disponível em: <https://pubmed.ncbi.nlm.nih.gov/29290461/> acesso em: 14 set.2022.

LUVIZUTTO G.J.; PASCUCCI, L. A. **Avaliação Neurológica funcional**. 1 ed. Curitiba: Appris, 2022.

MOREIRA A.T.R.; et al. **Síndrome de Moebius associada a artrogripose**: relato de caso e revisão da literatura. Arquivo Brasileiro de Oftalmologia, 2001;64:576-9. Disponível em: <https://www.scielo.br/j/abo/a/gJ8CrKh6LbCBzwcc56wtyMM/?lang=pt> acesso em: 14 set.2022.

VON NOORDEN, G. **Binocular vision and ocular motility**: theory and management of strabismus, 6th Ed, 2002.

REYRES-CAPO, D.P.; STEVENS, S.M.; CAVUOTO, K.M. **Paralisia Aguda do Nervo Abducente após a vacinação COVID-19**. 24 de maio 2021, DOI: <https://doi.org/10.1016/j.jaapos.2021.05.003>. Disponível em: [https://www.jaapos.org/article/S1091-8531\(21\)00109-9/fulltext](https://www.jaapos.org/article/S1091-8531(21)00109-9/fulltext) acesso em: 14 set.2022.

ROWE, F. **Clinical Orthoptics**, Liverpool, 3ª Ed, 2012.

SANTOS, A. **Toxina Botulínica**. Arquivo Brasileiro de Oftalmologia. 60(5), outubro, 1997. <http://dx.doi.org/10.5935/0004-2749.19970039> Disponível em: <https://www.scielo.br/j/abo/a/tscGSvs54QWBFyS6WQjwww/?format=pdf&lang=pt> acesso em: 14 set.2022.

SORIA M. **El diagnóstico de las parálisis oculares extrínsecas**. Academia de Medicina de Barcelona. Sesión científica del día 15 de febrero de 1932. Disponível em: <https://raco.cat/index.php/AnnalsRAMC/article/view/207494> acesso em: 14 set.2022.