



AVALIAÇÃO OCULAR EM RECÉM-NASCIDOS

EYE EVALUATION IN NEWBORNS

EVALUACIÓN OCULAR EN RECIÉN NACIDOS

Elisete de Souza Costa¹, Karla Teixeira², Rodrigo Trentin Sonoda³

e3112150

<https://doi.org/10.47820/recima21.v3i11.2150>

PUBLICADO: 11/2022

RESUMO

A acuidade visual infantil deve ser realizada desde o nascimento, evitando danos irreversíveis a visão e desenvolvimento cognitivo. No Brasil é estimado que 20% dos casos de cegueira são evitáveis. Testes como de Strampelli e Brückner podem ser aplicados para diagnóstico precoce de doenças como catarata congênita, retinoblastoma e outros. Objetiva-se descrever algumas doenças oculares comuns, meios de detecção e a importância do cuidado com a saúde visual de neonatos. Através de revisão da literatura de trabalhos que se enquadram com a temática publicados de 2017 a 2022. Como resultados foram encontrados 250 artigos, dos quais, ao passarem por critérios de exclusão e inclusão, apenas 6 atenderam o objetivo principal. Demonstra-se a importância dos cuidados visuais, em especial em consonância com a quantidade de anomalias encontradas nos testes aplicados em maternidades e Unidades Básicas de Saúde, que são baixos. Os autores destacam a importância de testes de diagnóstico precoce e a obrigatoriedade em todo território nacional.

PALAVRAS-CHAVE: Doenças oculares. Teste de Strampelli. Teste Brückner.

ABSTRACT

Childhood visual acuity should be checked from birth to avoid irreversible damage to vision and cognitive development. In Brazil it is estimated that 20% of blindness cases are avoidable. Tests such as Strampelli and Brückner can be applied for early diagnosis of diseases such as congenital cataract, retinoblastoma, and others. This article aims to describe some common eye diseases, ways of detection, and the importance of visual health care in neonates. Through literature review of papers that fit with the theme published from 2017 to 2022. As results were found 250 articles, which when going through exclusion and inclusion criteria, only 6 met the main objective. It is shown the importance of eye care in particular in line with the amount of anomalies found in the tests applied in maternity hospitals and Basic Health Units are low. The authors emphasize the importance of early diagnostic tests and the mandatory nationwide.

KEYWORDS: Eye diseases. Strampelli test. Brückner test.

RESUMEN

La agudeza visual infantil debe realizarse desde el nacimiento, evitando daños irreversibles en la visión y el desarrollo cognitivo. En Brasil se calcula que el 20% de los casos de ceguera son evitables. Pruebas como las de Strampelli y Brückner pueden aplicarse para el diagnóstico precoz de enfermedades como la catarata congénita, el retinoblastoma y otras. Este artículo pretende describir algunas enfermedades oculares comunes, los medios de detección y la importancia de cuidar la salud visual de los neonatos. A través de la revisión bibliográfica de los trabajos que se ajustan al tema publicados desde 2017 hasta 2022. Como resultado se encontraron 250 artículos, de los cuales, al pasar por los criterios de exclusión e inclusión, sólo 6 atendían al objetivo principal.

¹ Graduada em Optometria (UNC) Especialista em Ortóptica com ênfase em reabilitação visual (FG). Especializando em Saúde da Visão (FAELO).

² Graduada em Óptica e Optometria (UBC) Especializando em Saúde da Visão (FAELO)

³ Especialista em Docência Superior (UNIBF), Terapia Oftálmica (FACUMINAS), Estudos de Oftalmologia (UNIBF), Perícia Judicial (FBMG), Medicina Tradicional Chinesa (FSG) Graduado Óptica e Optometria (UBC). Prof. Coordenador OWP Educação - WEducar Santos e São Paulo. Docente Pós-graduação FAELO/PE. 7º Membro da Academia Brasileira da Visão.



PALABRAS CLAVE: *Enfermedades oculares. Prueba de Strampelli. Prueba de Brückner.*

INTRODUÇÃO

A saúde visual deve ser uma prioridade dos pais e responsáveis desde o nascimento da criança, uma vez que podem acarretar danos irreversíveis no bem-estar e desenvolvimento quando não detectadas anomalias de maneira correta em sua fase inicial. Até o primeiro ano de vida o desenvolvimento da visão das crianças é muito proeminente e nessa fase, a acuidade visual deve ser realizada desde a maternidade e até a adolescência (FREIRE NASCIMENTO *et al.*, 2020).

Dentre as várias doenças oculares existentes, algumas de cunho vascular, tumoral e má formação congênita acometem recém-nascidos e crianças, causando impactos na capacidade de visão e podendo levar a cegueira. Entre as doenças tumorais, pode ser destacado o retinoblastoma e leucocórica. As de cunho vascular são a retinopatia da prematuridade e doenças de Coats. As doenças oriundas de má formação são a catarata congênita, coloboma, glaucoma congênito e vítreo primário hiperplásico persistente (GRÄF, 2010). Assim, um diagnóstico adequado e eficaz é de suma importância.

Os testes de Strampelli e Brückner podem ser aplicados para a detecção de anomalias visuais. São caracterizados como testes simples, indolores e de baixo custo, necessitando apenas de uma fonte de luz e um oftalmoscópio. Podem ser aplicados ainda na maternidade e quando detectadas anomalias, o encaminhamento a um especialista pode ser realizado diretamente.

Políticas públicas de saúde visual são extremamente necessárias e devem ser direcionadas a detecção precoce de doenças oculares em neonatos. No Brasil, ainda não é relatada a obrigatoriedade de testes de acuidade visual em todo seu território, porém, alguns estados já preconizam e oferecem o teste do reflexo vermelho ainda na maternidade (FREIRE NASCIMENTO *et al.*, 2020).

A optometria é altamente difundida pelo mundo como uma profissão de saúde visual. É uma área atuante na prevenção e correção de problemas oculares, utilizando como agente primário o diagnóstico e gestão do caso clínico como método de preservar a saúde visual do paciente (PONCE LOOR *et al.*, 2021; SONODA *et al.*, 2021). É de suma importância a optometria na abordagem da prevenção já em recém-nascidos, além de auxiliar na disseminação da acuidade social em classes menos favorecidas.

Objetiva-se descrever algumas doenças oculares, alguns testes que podem ser aplicados e achados na literatura de estudos de casos. Mostra-se de suma importância não apenas para especialistas na área de saúde visual, mas como para pais e responsáveis. Buscando contribuir para a divulgação da acuidade visual de bebês e a sua importância.

A visão, desde o nascimento, é um dos sentidos que desempenham um papel importante para o desenvolvimento humano, uma vez que muitas atividades cotidianas são projetadas para sua



RECIMA21 - REVISTA CIENTÍFICA MULTIDISCIPLINAR ISSN 2675-6218

AVALIAÇÃO OCULAR EM RECÉM-NASCIDOS
Elisete de Souza Castro, Karla Teixeira, Rodrigo Trentin Sonoda

utilização. Para bebês, inicialmente a visão está atrelada a interação com pais e cuidadores e também, no desenvolvimento cognitivo e social. Posteriormente, quando abordada a infância e adolescência, a visão traz um papel importante no âmbito escolar e também social. Já na vida adulta, além dos benefícios já citados, a visão também é utilizada na força de trabalho (FRONTERA, 2012).

A perda da visão (PV) ou baixa visão (BV) em crianças pode acarretar um desenvolvimento mais lento quando comparados a crianças sem comprometimento visual (CARNEIRO DE FARIAS, 2006). Um dos fatores mais afetados pela PV e BV são as habilidades motoras que correspondem ao equilíbrio, percepção espacial, postura e orientação (MOSQUERA *et al.*, 2018).

Atualmente, com o advento da ciência da saúde e conhecimento médicos, 60% dos casos de cegueira ou BV podem ser previsíveis ou tratáveis (BRITO; VEITZMAN, 2000). Diante disso, saber os tipos de anomalias oculares mais comuns e diferenciá-las é de suma importância. No tópico a seguir, será tratada as seguintes doenças oculares: catarata e glaucoma congênito, retinopatia da prematuridade, retinoblastoma, doença de Coats, coloboma, leucocória e vítreo primário hiperplásico persistente.

ALTERAÇÕES OCULARES INFANTIS

A catarata congênita (CC) é uma doença ocular de difícil diagnóstico, com taxa de casos de 1-4/10.000 recém-nascidos em países em desenvolvimento, sendo responsável por até 39% da cegueira infantil (BOLIO-MOLINA *et al.*, 2020). É caracterizada por uma opacidade no cristalino que pode ser proveniente de idiopatia, hereditariedade, disfunções metabólicas, prematuridade, além de, infecções ultra interinas e medicamentos no primeiro trimestre gestacional (MÉRULA; FERNANDES, 2005; URIBE-CAMPOS *et al.*, 2019). Para seu tratamento, deve-se levar em consideração a causa da anomalia, lateralidade e grau de interferência visual, onde em muitos casos é recomendada intervenção cirúrgica (URIBE-CAMPOS *et al.*, 2019).

O glaucoma congênito (GC) pediátrico é uma anomalia de difícil tratamento devida à imaturidade visual das crianças e bebês acometidos. É uma condição rara que provoca aumento na pressão intraocular e lesão no nervo óptico, levando a danos irreversíveis quando não diagnosticada de maneira correta (BRUNO *et al.*, 2020; LOPES *et al.*, 2018). Estima-se que é responsável por 18% da cegueira infantil pelo mundo (LOPES *et al.*, 2018). Em bebês, características como inchaço e opacificação da córnea são mais comuns, além de sensibilidade a luz. Como método de tratamento, são indicadas terapia medicamentosa e cirúrgica, sendo necessária uma avaliação etiológica mais profunda (BRUNO *et al.*, 2020).

Retinopatia da prematuridade (RP) é uma doença ocular que acomete recém-nascidos prematuros. É causada pela má vascularização da retina, que por consequência, destrói a estrutura do globo ocular, causando cegueira irreversível ou sequelas visuais graves (PEREIRA *et al.*, 2018). Estima-se que o Brasil tenha a ocorrência de 20.000 mil casos por ano, oriundos de multi fatores como: luz em excesso nas incubadoras, hiperglicemia, saturação de oxigênio e outros (OKAMOTO *et al.*, 2019). Para a sua detecção, é recomendado um cuidado visual com exames a partir da 4ª e 6ª



RECIMA21 - REVISTA CIENTÍFICA MULTIDISCIPLINAR ISSN 2675-6218

AVALIAÇÃO OCULAR EM RECÉM-NASCIDOS
Elisete de Souza Castro, Karla Teixeira, Rodrigo Trentin Sonoda

semana de vida, além de exames em prematuros de fundo de olho ainda nas Unidades de Tratamento Intensivos (LIMA *et al.*, 2021; OKAMOTO *et al.*, 2019).

Retinoblastoma (RET) é um câncer maligno intraocular muito comum na infância, correspondendo a 15% dos tumores até o primeiro ano de vida. Em países desenvolvidos a taxa de sobrevivência é de 95%, contra 30% no resto do mundo (LIMA *et al.*, 2021). Pode ser desenvolvido por mutação gênica, hereditária ou como em 60% dos casos, esporádica. As manifestações clínicas mais comuns são o fundo de olho branco, estrabismo, inflamação, bloqueio da visão e outros. A importância de um diagnóstico precoce se dá pela versatilidade desse tumor em se metastizar, indo para a medula óssea ou cérebro (ROCHA *et al.*, 2022). O mapeamento da retina com a pupila dilatada é indicado como método avaliativo, uma vez que, retirada de tecidos pode propiciar a disseminação do tumor. Para deliberar um tratamento mais indicado para o RET, deve-se levar em consideração o tamanho do tumor, grau de risco, idade e localização, sendo os mais comuns: quimioterapia localizada, fotocoagulação a laser, radioterapia externa e outros (ASSIS BRASIL *et al.*, 2018).

A Doença de Coats (DC) foi descoberta em 1908 por George Coats e desde então continua tendo um diagnóstico dificultado por se apresentar de maneiras distintas e semelhante a outras anomalias oculares. É uma doença causada por vasos anormais que podem manifestar dilatação vascular, venosa, capilar e microaneurismas. O vazamento de soro e componentes sanguíneos que podem se acumular na retina causando leucocóricas também é um ponto a ser observado (FALCÃO *et al.*, 2018). A DC geralmente acomete apenas um olho e em 84% dos casos o sexo masculino é mais afetado, podendo causar dor, estrabismo e PV. O exame de fundo de olho por oftalmoscopia indireta é considerado mais imprescindível para detecção da DC, além disso, podem ser usadas ultrassonografias, tomografias, angiografias e ressonância magnética para melhor avaliação da patologia.

A coloboma, também conhecida como síndrome do olho de gato, é uma má formação congênita que resulta em defeito na estrutura ocular (ALSOMIRY *et al.*, 2019). Está relacionada com a falha que ocorre no fechamento da fissura embrionária, podendo ser proveniente de causa hereditária ou ambiental. Os defeitos podem ser vistos a olho na parte inferior/infero-nasal do fundo (LINGAM *et al.*, 2021). Pode ser caracterizado como coloboma de íris ou cistos colobomatosos. A avaliação oftalmológica com exame oftalmoscópico direto e usando reflexo vermelho são indicadas (ABREU *et al.*, 2020).

A leucocóricas, que também é conhecida como “reflexo olho de gato”, é caracterizada por apresentar um reflexo pupilar esbranquiçado, proveniente da obstrução da vasculatura retinocoroidiana normal. Em muitos casos, a leucocóricas é indício de mais distúrbios oculares, podendo ter como doenças subjacentes o retinoblastoma, Doença de Coats, retinopatia da prematuridade, catarata congênita e outros (KANUKOLLU; TRIPATHY, 2022). Sua detecção se dá por exame oftalmoscópico direto, utilizando reflexo vermelho e a pupila esbranquiçada pode ser



observada de maneira direta ou até mesmo em fotografias tiradas com a incidência de *flash* (VASIREDDY; ATWI, 2020).

O vítreo primário hiperplásico persistente (PVPH do inglês *Persistent Hyperplastic Primary Vitreous*) é caracterizado por uma má formação da vasculatura fetal no desenvolvimento ocular (COELHO *et al.*, 2021). A PVPH pode ser do tipo anterior, posterior ou mista, dependendo da localização. A PVPH posterior é considerada menos comum e possui como particularidade o crescimento de uma prega na retina. Já a PVPH anterior é mais comum, tem como aspecto um olho microftálmico e uma ocorrência em 90% dos casos de unilateral (SOUSA; DA SILVA SOUSA, 2007). É uma doença progressiva que pode também causar sangramento na câmara frontal do olho e quando detectada precocemente, é possível reverter um certo grau da função visual. O seu diagnóstico deve-se inicialmente descartar a RET, RP, leucocória e Doença de Coats. A avaliação pode ser realizada com exame de fundoscopia, retinografia e ultrassom (COELHO *et al.*, 2021).

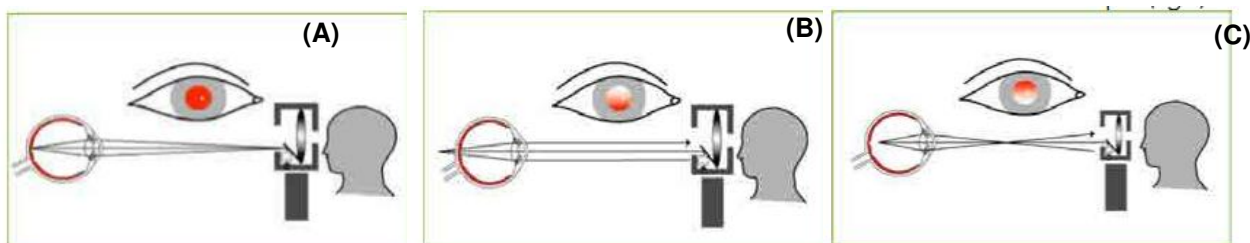
TESTES OCULARES INFANTIS

As anomalias oculares infantis são muito similares visualmente, desta forma, a utilização de meio de detecção seguros são indicados. Dentre os testes primários a serem utilizados se destacam o Teste de Strampelli e teste de Brückner.

TESTE DE STRAMPELLI

Benedetto Strampelli, em 1931, propôs a “esquioscopia estática”, descrevendo que observação do campo pupilar poderia ser realizada utilizando um oftalmoscópio direto e luz a uma certa distância (VALENTINA, 2016). Nessa iluminação pupilar, a coloração vermelha pode não se apresentar uniforme, gerando área com brilho e uma com sombra. O Teste de Strampelli permite observar ametropia esférica ou cilíndrica sem a oscilação do instrumento e observando a posição e tamanho da sombra (OFTALMOSCOPIA STRAMPELLI DISPENSA, 2019). A Figura 1 relata os tipos de áreas de sombras e brilhos que podem aparecer.

Figura 1. Possível sombreamento com campo pupilar segundo Benedetto Strampelli



Fonte: Adaptado de (VALENTINA, 2016, p. 13).

A figura Figura 1A representa o chamado ponto neutro reflexo cheio e é caracterizado por ausência de sombra e iluminação do campo pupilar de maneira uniforme, indicando então, a



RECIMA21 - REVISTA CIENTÍFICA MULTIDISCIPLINAR ISSN 2675-6218

AVALIAÇÃO OCULAR EM RECÉM-NASCIDOS
Elisete de Souza Castro, Karla Teixeira, Rodrigo Trentin Sonoda

emetroopia ou miopia de uma dioptria. A Figura 1B representa o ponto direto a área sombreada aparece na parte inferior e a parte iluminada na parte superior. Essa configuração de sombra indica hipermetropia, emetropias e miopias menores que uma dioptria. Já a quando a área sombreada é observada no topo e a região brilhante abaixo (Figura 1C) é designado como ponto indireto e indica miopia maior que uma dioptria (OFTALMOSCOPIA STRAMPELLI DISPENSA, 2019; VALENTINA, 2016).

TESTE DE BRÜCKNER

Roland Brückner, em 1962, foi o pioneiro a reportar diagnóstico de estrabismo em crianças por teste de transiluminação, que consistia na iluminação da pupila sob uma distância de metro. Posteriormente, Brückner destacou que a avaliação do reflexo vermelho do fundo de olho quando iluminado era primordial ao teste (GRÄF, 2010). O Teste de Brückner (TB) é indolor e muito simples, utilizando-se de uma fonte de luminosa e oftalmoscópio, contribuindo para evidencição de patologias oculares como a catarata congênita e retinoblastoma, especialmente em crianças. Segundo a *American Academy of Pediatrics* o TB deve ser realizado nas maternidades nos primeiros dias de vida e em consultas de rotina até os 12 anos (BORGES *et al.*, 2020).

O TB consiste em uma luz branca direcionada a 1 metro do paciente, que ao entrar em contato com os vasos sanguíneos da parte interna do olho é capaz de refletir uma luz na cor vermelha. Por essa característica, o TB também é designado como Teste Reflexo Vermelho (TRV). O reflexo da cor vermelha indica que a estruturas internas estão transparentes e que a luz incidida atingiu a retina sem dificuldades, desta forma, a ausência do reflexo vermelho, pode ser um alerta para presença de anomalias oculares (MARTINS *et al.*, 2021).

Atualmente, tem-se uma discussão em relação a distância ideal para o TB. Em trabalho de Gräf (2010), ao autor relata que a uma distância de 30 centímetros ou menos do paciente já é possível observar opacidades ao examinar cada olho separadamente. Já a uma distância de 4 metros erros refrativos podem ser observados com maior clareza ao analisar os dois olhos simultaneamente. Ainda, ressalta que o aumento da distância miopia, hipermetropia e astigmatismo podem ser detectados. Ozkurt *et al.*, (2018) avaliaram 1358 neonatos no hospital da Turquia, utilizando TB com distância de 30 cm, e obtiveram sucesso de 70% na detecção de doenças oculares, dentre elas opacidade da córnea, hemorragia ocular, catarata e outros.

ACUIDADE VISUAL DE NEONATOS NO BRASIL

No Brasil, estudos indicam que existem 35 mil crianças com deficiência visual severa e 140 mil com baixa visão (NASCIMENTO *et al.*, 2020). Em estudo realizado em uma escola especializada para cegos na cidade do Rio de Janeiro, foi averiguado que 54% dos alunos não tiveram tratamento preventivo e acesso a especialistas antes de entrarem no colégio (COUTO JUNIOR; OLIVEIRA, 2016). Assim, identificar as causas que podem levar a cegueira precocemente é fundamental em todo o mundo.



RECIMA21 - REVISTA CIENTÍFICA MULTIDISCIPLINAR ISSN 2675-6218

AVALIAÇÃO OCULAR EM RECÉM-NASCIDOS
Elisete de Souza Castro, Karla Teixeira, Rodrigo Trentin Sonoda

Diante dessa preocupação, o Estado do Rio de Janeiro, no ano de 2002, foi o pioneiro na promulgar obrigatoriedade do TRV, e posteriormente, se erradicou para mais Estados do Brasil, como Paraná (Lei 14.601/2004) e São Paulo (Lei 12.551/2007) (FINIZOLA *et al.*, 2020). No Estado Paraná, a lei regulamentadora indica que o teste deve ser gratuito em todos os recém-nascidos e quando atesta anomalias o prazo máximo para cirurgia é de 30 dias (LEDESMA *et al.*, 2018).

Nas Diretrizes de Atenção à Saúde Ocular na Infância do Ministério Da Saúde (2013) o TRV é preconizado que todos os recém-nascidos devam ser submetidos ao TRV antes da alta e pelo menos duas vezes até completar 3 anos de vida. Porém, o conhecimento das mães e ou/ responsáveis em relação ao teste ainda pode ser considerado baixo. Em estudo realizado por Cunha e Ferreira (2021) demonstra que o conhecimento das puérperas em relação ao verdadeiro objetivo do TRV é considerado mediano, uma vez que apenas 47,5% sabiam que o exame deve ser realizado e 37,5% não sabiam a importância do teste.

O estudo em questão é do tipo revisão da literatura, com o propósito de verificar publicações relevantes e norteadoras cerca da utilização TRV praticados no Brasil e as principais anomalias oculares encontradas. Como critérios de inclusão foram utilizados estudos de caso publicados na íntegra nos últimos 5 anos, ou seja, de 2017 a 2022, disponíveis de forma gratuita e nos idiomas inglês e português, além de, estudos que abordem a aplicação da TRV em neonatos. Os critérios de exclusão propostos foram publicações anteriores a 2017, artigos duplicados ou de revisão e pacientes não neonatos.

Foram utilizadas como plataformas *Scielo* e *Google Scholar* como ferramenta de pesquisas em revistas, periódicos e livros, além de manuais e cartilhas *online* do Ministério da Saúde. Os descritores utilizados foram recém-nascidos (RN), SUS, teste do olhinho e teste do reflexo vermelho.

A busca gerou um montante de 250 trabalhos encontrados, dos quais, tiveram o título e ou/ resumo lidos inicialmente e excluídos 230. Os demais, foram catalogados conforme a duplicidade e excluídos. Assim, 10 foram selecionados para leitura na íntegra e após critérios de exclusão, 10 foram selecionados para compor esse trabalho. O material encontrado foi organizado em tabela com as principais características referenciais: Autor e ano da publicação, quantidade de pacientes e resultados. Por fim, foi realizada a discussão e detalhamento de cada um dos estudos encontrados.

Por se tratar de uma classificação de período de apenas 5 anos (2017 a 2022), a busca forneceu 250 trabalhos, do quais ao serem submetidos aos critérios de exclusão resultaram em 6 artigos nacionais para leitura na íntegra. Os dados de autoria, ano de publicação, número de RN e conclusões acerca do TRV foram dispostos na Tabela.1.



RECIMA21 - REVISTA CIENTÍFICA MULTIDISCIPLINAR ISSN 2675-6218

AVALIAÇÃO OCULAR EM RECÉM-NASCIDOS
Elisete de Souza Castro, Karla Teixeira, Rodrigo Trentin Sonoda

Tabela 1. Síntese dos trabalhos aprovados pelos critérios de inclusão.

Autor/ano	Nº de pacientes	Resultados
Dorsch <i>et al.</i> (2017)	190	Apenas dois RN apresentaram alteração oftalmológica
Rodrigues <i>et al.</i> (2018)	32	94% dos pacientes apresentaram TRV normal e 6% com alterações.
Finizola <i>et al.</i> (2020)	418	Não foram observadas anomalias oculares
Baldino <i>et al.</i> (2020)	11833	Anomalias como CC, GC, hemorragia retiniana encontradas em um pouco mais de 1% do RN avaliados.
Pinto <i>et al.</i> (2020)	79	Não houve a presença de TRV positivo.
Galvão <i>et al.</i> (2021)	4668	O TRV foi eficaz para denotar patologias oculares, dentre elas, RET, CG, RP, coloboma, GC e outras anomalias.

CONSIDERAÇÕES FINAIS

As patologias visuais muitas vezes passam despercebidas dos pais ou responsáveis até a idade escolar das crianças, em torno de 7 anos, causando dificuldade de aprendizagem (LEDESMA *et al.*, 2018). Assim, a acuidade visual desde o nascimento é de extrema importância. O Teste do Reflexo Vermelho, também conhecido como Teste do Olhinho, é mundialmente aceito pela área da saúde como primeiro teste de cuidado visual. No Brasil, em alguns Estados a obrigatoriedade do teste é atestada por lei.

Em trabalho descrito por Dorsch *et al.* (2017) avaliaram os fatores de risco e a realização do TRV em RN nascidos e encaminhados a Unidade de Terapia Intensiva de um hospital filantrópico da cidade de Vitória – ES. Foram avaliados 190 RN, perfil das mães desses pacientes e os prontuários. Os autores observaram que em 30% prontuários não havia a informação em relação ao TRV. Apenas dois RN tiveram alterações no TRV, sendo encaminhados a cuidados especializados e descartadas quaisquer lesões oculares. Os autores atestam também a importância da obrigatoriedade do TRV em âmbito nacional e bem como o preparo dos profissionais responsáveis por esse teste.

Rodrigues *et al.* (2018) verificaram os resultados do TRV em RN nascidos a termo de uma Unidade Básica de Saúde (UBS) do ano de 2016 a 2017. Ao total, foram 32 participantes submetidos ao TRV, sem a dilatação de pupila. Dos RN avaliados, 94% obtiveram reflexo ocular normal e 6% apresentaram resultado suspeito (coloração acinzentada ou opaca). OS RN com coloração anormal no TRV foram encaminhados para especialistas. Os autores atestam que o TRV não interferiu na rotina da UBS e que entre as mães havia grande interesse no teste/ saúde ocular dos filhos. Os autores confirmam a importância do TRV na prática clínica.



RECIMA21 - REVISTA CIENTÍFICA MULTIDISCIPLINAR ISSN 2675-6218

AVALIAÇÃO OCULAR EM RECÉM-NASCIDOS
Elisete de Souza Castro, Karla Teixeira, Rodrigo Trentin Sonoda

Finizola *et al.*, (2020) fizeram uma pesquisa documental em prontuários do Realizado no Hospital e Maternidade Sinhá Carneiro do Estado da Paraíba. A população amostral foi de 418 RN que foram submetidos ao TRV no ano de 2018. Para todos os RN avaliados, o TRV não mostrou alterações e a busca pelo teste se deu após 29 dias do nascimento. A implementação do TRV logo nos dias iniciais de vida pode viabilizar tratamento precoce a problemas oculares, assim, segundo os autores, pode-se propiciar um tratamento com custo menor quando comparado a diagnósticos tardios. Os danos oculares irreversíveis podem ser tratados precocemente.

Baldino *et al.* (2020) estudaram de 2014 a 2018 o TRV aplicado em uma Hospital de clínicas, este, 11833 prontuários foram utilizados para a pesquisa. O TRV duvidoso foi observado em 121 RN que foram levados a avaliação oftalmológica, constatando 16 alterações confirmadas. As alterações observadas foram catarata, coloboma, glaucoma e hemorragias na retina. Apesar de poucas anomalias encontradas, os autores enaltecem a importância do TRV como método de diagnóstico precoce a problemas oculares. Ainda, indicam que mais estudos devem ser direcionados para a sensibilidade do teste.

Trabalho de Pinto *et al.*, (2020) realizado na cidade de Mossoró com 79 mães que tiveram intercorrências durante a gestação e seus bebês, tinha com enfoque averiguar as possíveis interações estatísticas entre doença oculares em RN e intercorrências gravídicas. Foi utilizado TRV como método avaliativo de anomalias oculares. Dos RN avaliados, nenhum obteve TRV positivo. Os autores ressaltam que o TRV deve ser aplicado em casos de intercorrências na gravidez.

Galvão *et al.*, (2021) estudaram 4668 prontuários de RN do SUS da cidade de Rio Verde – GO do ano de 2009 a 2019. O exame foi realizado utilizando medicamento para dilatação da pupila, oftalmoscópio indireto e lanterna para exame da pupila, dos quais 216 tiveram anomalias detectadas. Observaram catarata em 8 casos, retinopatia em 15, tumor em 4, retinopatia da prematuridade em 1, obstrução do canal lagrimal em 150, infecções em 45 e outras afecções em 16 RN. Os RN nascidos a pré-termo obtiveram um índice maior de anomalias oculares, quando comparados aos nascidos a termo. Os autores indicam que a escassez de dados nos prontuários ou caligrafia confusa foram limitações do trabalho. A necessidade de maior capacitação e mais especialistas na área é de suma importância.

As doenças oculares podem ser detectadas desde o nascimento, evitando danos irreversíveis a visão e um tratamento dispendioso. Testes de detecção adequados, como de Strampelli e o teste do reflexo vermelho de Brückner podem ser empregados para observar desde doenças de cunho vascular, tumoral, ametropia e má formação congênita. O teste do reflexo vermelho é o mais empregado mundialmente e em alguns estados do Brasil já é considerado obrigatório. Ainda, é considerado uma ferramenta importante para detectar anomalias oculares já dentro da maternidade.

REFERÊNCIAS

ABREU, A. M. A.; ABREU, E. B.; ABREU, G. B.; PIERRE, N. B. R. Exame ultrassonográfico no diagnóstico de coloboma retinocoroidiano bilateral. **Revista Brasileira de Oftalmologia**, v. 79, n. 1,



RECIMA21 - REVISTA CIENTÍFICA MULTIDISCIPLINAR ISSN 2675-6218

AVALIAÇÃO OCULAR EM RECÉM-NASCIDOS
Elisete de Souza Castro, Karla Teixeira, Rodrigo Trentin Sonoda

p. 63–65, 2020. Disponível em: <http://www.scielo.br/j/rbof/a/HKLzqYRmrfRTvPTTSZ5sSvx/abstract/?lang=pt>. Acesso em: 5 set. 2022.

ALSMIRY, A. S.; GREGORY-EVANS, C. Y.; GREGORY-EVANS, K. An update on the genetics of ocular coloboma. **Human Genetics**, v. 138, n. 8, p. 865–880, 2019. Disponível em: <https://link.springer.com/article/10.1007/s00439-019-02019-3>. Acesso em: 5 set. 2022.

ASSIS BRASIL, E.; BENCKE, E. L.; CANEVESE, F. F.; ROMANNI, F. Retinoblastoma: atualização sobre avaliação diagnóstica e tratamento. **Acta Médica**, Porto Alegre, v. 39, n. 2, p. 402–415, 2018.

BADAWI, A. H.; AL-MUHAYLIB, A. A.; AL OWAIFEER, A. M.; AL-ESSA, R. S.; AL-SHAHWAN, S. A. Primary congenital glaucoma: An updated review. **Saudi Journal of Ophthalmology**, v. 33, n. 4, p. 382–388, 2019. Disponível em: <https://doi.org/10.1016/j.sjopt.2019.10.002>.

BALDINO, V. M. C. L.; ECKERT, G. U.; ROSSATTO, J.; WAGNER, M. B. Teste do reflexo vermelho na maternidade: resultados de um hospital terciário e variáveis associadas a um teste duvidoso. **Jornal de Pediatria**, v. 96, n. 6, p. 748–754, 2020. Disponível em: <http://www.scielo.br/j/jped/a/DXJFShT4tSctmfgY6FgQmxx/abstract/?lang=pt>. Acesso em: 4 set. 2022.

BELL, S. J.; OLUONYE, N.; HARDING, P.; MOOSAJEE, M. Congenital cataract: a guide to genetic and clinical management. **Therapeutic Advances in Rare Disease**, v. 1, p. 263300402093806, 2020.

BOLIO-MOLINA, L. Á.; TOLEDO-VERÓNICO, G.; BOLIO-MOLINA, L. Á.; TOLEDO-VERÓNICO, G. Catarata congênita neonatal unilateral. **Revista mexicana de pediatría**, v. 87, n. 1, p. 18–20, 2020. Disponível em: http://www.scielo.org.mx/scielo.php?script=sci_arttext&pid=S0035-00522020000100018&lng=es&nrm=iso&tlng=es. Acesso em: 21 ago. 2022.

BORGES, H. T. F.; JOÃO FERREIRA, M. Leucocorias e seus diagnósticos diferenciais: um relato de caso. **Revista da Faculdade de Medicina de Teresópolis**, v. 4, n. 1, p. 42–50, 2020. Disponível em: <http://unifeso.edu.br/revista/index.php/faculdademedicinadeteresopolis/article/view/2248>. Acesso em: 3 set. 2022.

BRITO, P. R.; VEITZMAN, S. Causas de cegueira e baixa visão em crianças. **Arquivos Brasileiros de Oftalmologia**, v. 63, n. 1, p. 49–54, 2000. Disponível em: <http://www.scielo.br/j/abo/a/YJdCdgfW6PwkZfzrpfRgdyN/?lang=pt>. Acesso em: 4 set. 2022.

BRUNO, C. C. I.; BRUNO, C. C. I.; ZAMBRANO, W. A. I.; SÁNCHEZ, H. J. B.; CEPEDA, S. P. D. Tratamiento del glaucoma congénito. **RECIMUNDO**, v. 4, n. 1, p. 342–350, 2020. Disponível em: <https://recimundo.com/index.php/es/article/view/734>. Acesso em: 21 ago. 2022.

CARNEIRO DE FARIAS, G. Intervenção precoce: reflexões sobre o desenvolvimento da criança cega até dois anos de idade. **Pensar a Prática**, v. 7, n. 1, p. 85–102, 2006. Disponível em: <https://revistas.ufg.br/fef/article/view/68/2686>. Acesso em: 15 ago. 2022.

COELHO, V. T. da S.; ARAÚJO, M. N.; FOUREAUX, E. C. M. Vítreo Primário Hiperplásico Persistente (PHPV) posterior unilateral: implicações do diagnóstico tardio. **Revista Eletrônica Acervo Médico**, v. 1, n. 2, p. e9135–e9135, 2021. Disponível em: <https://acervomais.com.br/index.php/medico/article/view/9135>. Acesso em: 2 set. 2022.

COUTO JUNIOR, A.; OLIVEIRA, L. A. G. de. The main causes of blindness and low vision in school for blind. **Revista Brasileira de Oftalmologia**, v. 75, n. 1, 2016. Disponível em: <https://www.rbojournal.org/en/article/identify-and-analyze-the-main-causes-of-blindness-and-low-vision-in-school-for-blind/>.



RECIMA21 - REVISTA CIENTÍFICA MULTIDISCIPLINAR
ISSN 2675-6218

AVALIAÇÃO OCULAR EM RECÉM-NASCIDOS
 Elisete de Souza Castro, Karla Teixeira, Rodrigo Trentin Sonoda

CUNHA, B. G. F. da S.; FERREIRA, L. B. Conhecimento das puérperas sobre a triagem neonatal. **ARCHIVES OF HEALTH INVESTIGATION**, v. 10, n. 8, p. 1312–1320, 2021. Disponível em: <https://archhealthinvestigation.emnuvens.com.br/ArcHI/article/view/5300>. Acesso em: 8 set. 2022.

DORSCH, F. L. B.; MARVILA, M. H. da R.; PASSAMANI, R. P. S.; FRAUCHES, D. de O. Alterações ao teste do reflexo vermelho em recém-nascidos internados na unidade de terapia intensiva de um hospital filantrópico em Vitória/ES, Brasil. **Revista Brasileira de Pesquisa em Saúde/Brazilian Journal of Health Research**, v. 18, n. 3, p. 49–57, 2017.

FALCÃO, V. C.; BUGALHO, F.; DIAS, G.; FEDERICI, F. N.; COSTA, M. A. N. Doença de Coats em paciente adulto: relato de caso. **Arquivos do Instituto Penido Burnier**, v. 60, n. 1, p. 77–80, 2018. Disponível em: <https://fundacaopenidoburnier.com.br/wp-content/uploads/2015/06/EDIÇÃO-MAIO-2018.pdf#page=77>. Acesso em: 2 set. 2022.

FINIZOLA, R.; DE SOUSA, M. N. A.; MORAIS, N. N. de A. Perfil do teste do olhinho: estudo em instituição de referência no Estado da Paraíba. **Revista Brasileira de Oftalmologia**, v. 79, n. 2, p. 109–113, 2020. Disponível em: <http://www.scielo.br/j/rbof/a/b7BRHD9yGfjX5L9GVczLKFP/?lang=pt>. Acesso em: 4 set. 2022.

FREIRE NASCIMENTO, D. D.; LIMA JUNIOR, U. M. de; SILVA, M. de L.; QUENTAL, O. B. de A. importância do teste do olhinho para triagem de doenças oculares no período neonatal: revisão integrativa. **Brazilian Journal of Production Engineering**, v. 6, n. 6, p. 69–79, 2020. Disponível em: <https://periodicos.ufes.br/bjpe/article/view/31062>.

FRONTERA, W. R. The world report on disability. [S. l.: s. n.], 2012. Disponível em: http://whqlibdoc.who.int/publications/2011/9788564047020_por.pdf?ua=1. Acesso em: 15 ago. 2022.

GALVÃO, S. S.; NETO, J. A. de S.; DE SOUZA, T. R.; BORGES, F. V. de A.; CREPALDI, T. de O. M.; DE SOUZA, V. C. Alterações encontradas no teste do olhinho em recém-nascidos do município de rio verde-Go. **Brazilian Journal of Health Review**, v. 4, n. 6, p. 29481–29488, 2021. Disponível em: <https://brazilianjournals.com/index.php/BJHR/article/view/42091>.

GRÄF, M. The Brückner Test Revisited. In: LORENZ, Birgit; BRODSKY, Michael C. (org.). Pediatric Ophthalmology. **Neuro-Ophthalmology**, p. 113–124, 2010. Disponível em: <http://link.springer.com/10.1007/978-3-540-85851-59>.

GURSEL OZKURT, Z.; BALSACK, S.; YILDIRIM, Y.; YUKSEL, H.; CACA, I. Associations between red reflex abnormality, consanguinity and intensive care hospitalization of newborns in Turkey. **Eastern Mediterranean Health Journal**, v. 24, n. 7, p. 631–636, 2018. Disponível em: <https://doi.org/10.26719/2018.24.7.631>. Acesso em: 4 set. 2022.

HARTNETT, M. E. Pathophysiology and mechanisms of severe retinopathy of prematurity. **Ophthalmology**, v. 122, n. 1, p. 200–210, 2015. Disponível em: <http://dx.doi.org/10.1016/j.ophtha.2014.07.050>.

KANUKOLLU, V. M.; TRIPATHY, K. **Leukocoria**. [S. l.]: StatPearls Publishing, 2022. Disponível em: <https://www.ncbi.nlm.nih.gov/books/NBK560794/>. Acesso em: 15 ago. 2022.

KIM, J. W.; SINGH, A. D. Differential Diagnosis of Leukocoria. In: **Clinical Ophthalmic Oncology**. Berlin, Heidelberg: Springer Berlin Heidelberg, 2015. p. 13–27. Disponível em: http://link.springer.com/10.1007/978-3-662-43451-2_2.

LEDESMA, F.; ZARPELON, R. O.; XAVIER, C. R.; SMOLAREK, A. de C.; SOUZA, W. C. de; MASCARENHAS, L. P. G. TESTE DO REFLEXO VERMELHO: QUANDO DEVE SER APLICADO E QUAL BENEFÍCIO OFERECE?. **Arquivos Catarinenses de Medicina**, v. 47, n. 2, p. 204–211, 2018. Disponível em: <https://revista.acm.org.br/index.php/arquivos/article/view/90>. Acesso em: 4 set. 2022.



RECIMA21 - REVISTA CIENTÍFICA MULTIDISCIPLINAR
ISSN 2675-6218

AVALIAÇÃO OCULAR EM RECÉM-NASCIDOS
Elisete de Souza Castro, Karla Teixeira, Rodrigo Trentin Sonoda

LIM FAT, C. P.; SUM LEE, S. Y.; BRUNDLER, M. A.; SCOTT, C. M.; PARULEKAR, M. V. Coats disease in a 3-week-old boy. **Journal of American Association for Pediatric Ophthalmology and Strabismus**, v. 18, n. 1, p. 86–88, 2014.

LIMA, M. K. C.; LEITE, D. C. F.; LIMA, D. R. R. Diretrizes de triagem para retinopatia da prematuridade: Revisão de literatura / Screening guidelines for prematurity retinopathy: Literature review. **Brazilian Journal of Health Review**, v. 4, n. 1, p. 695–705, 2021. Disponível em: <https://www.brazilianjournals.com/index.php/BJHR/article/view/22866/18346>.

LINGAM, G.; SEN, A. C.; LINGAM, V.; BHENDE, M.; PADHI, T. R.; XINYI, S. Ocular coloboma—a comprehensive review for the clinician. **Eye** 2021, v. 35, n. 8, p. 2086–2109, 2021. Disponível em: <https://www.nature.com/articles/s41433-021-01501-5>. Acesso em: 5 set. 2022.

LOPES, N. L. V.; GRACITELLI, C. P. B.; DE MOURA, C. R. Criação de um banco de dados para glaucoma infantil. **Arquivos Brasileiros de Oftalmologia**, v. 81, n. 4, p. 271–275, 2018. Disponível em: <http://www.aboonline.org.br/details/2557/en-US/creation-of-a-childhood-glaucoma-registry-database>. Acesso em: 21 ago. 2022.

MARTINS, C. M. da S.; SANTOS, R. D. de A.; ALMEIDA, J. D. S. De; BRAZ JÚNIOR, G.; TEIXEIRA, J. A. M. Detecção de Patologias Oculares em Imagens de Reflexo Vermelho Utilizando Descritores de Cor. In: **ANAIS DO SIMPÓSIO BRASILEIRO DE COMPUTAÇÃO APLICADA À SAÚDE (SBCAS)**, 2021, Porto Alegre. Anais [...]. Porto Alegre: Sociedade Brasileira de Computação, 2021. p. 346–357. Disponível em: <https://sol.sbc.org.br/index.php/sbcas/article/view/16078>. Acesso em: 3 set. 2022.

MÉRULA, R. V.; FERNANDES, L. C. Catarata infantil: importância do diagnóstico e tratamento precoces. **Arquivos Brasileiros de Oftalmologia**, v. 68, n. 3, p. 299–305, 2005. Disponível em: http://www.scielo.br/scielo.php?script=sci_arttext&pid=S000427492005000300005&lng=pt&nrm=iso&lng=pt.

MINISTÉRIO DA SAÚDE. **Diretrizes de Atenção à Saúde Ocular na Infância**: detecção e intervenção precoce para prevenção de deficiências. Brasília: Ministério da saúde, 2013. Disponível em: www.saude.gov.br. Acesso em: 4 set. 2022.

MOSQUERA, C. F. F.; SOUZA, S. da C.; SOUZA, W. C. de; NASCIMENTO, A. C. S. G.; SCHLESEN, A. H. Avaliação do equilíbrio estático em crianças com deficiência visual (DV). **Revista InCantare**, v. 9, n. 1, p. 9–23, 2018.

NASCIMENTO, D. D. F.; JUNIOR LIMA, U. M.; SILVA, M. de L.; QUENTAL, O. B. de. A importância do teste do olhinho para triagem de doenças oculares no período neonatal: revisão integrativa. **Brazilian Journal of Production Engineering**, [s. l.], v. 6, n. 6, p. 69–79, 2020. Disponível em: <https://periodicos.ufes.br/bjpe/article/view/31062>. Acesso em: 15 ago. 2022.

OFTALMOSCOPIA STRAMPELLI DISPENSA. [S. l.: s. n.], 2019. Disponível em: <https://pt.scribd.com/document/400838023/oftalmoscopia-strampelli-dispensa>. Acesso em: 5 set. 2022.

OKAMOTO, C. T.; ASSMAN, R.; NETO, C. O.; NISHIHARA, R. Retinopatia da prematuridade: análise de uma tentativa de redução de danos. **Revista Brasileira de Oftalmologia**, v. 78, n. 2, p. 117–121, 2019. Disponível em: <http://www.scielo.br/j/rbof/a/fPpxd7SygJDKRWzmVvPNn6S/?lang=pt&format=html>. Acesso em: 21 ago. 2022.

PEREIRA, R.; GETIRANA, R. S.; UCHIMURA, T. T.; CORRÊA, D. A. M.; PREVIDELLI, I.; BARILI, E. Fatores associados e predição da retinopatia da prematuridade. **Cadernos Saúde Coletiva**, [s. l.], v. 26, n. 1, p. 70–75, 2018. Disponível em:



RECIMA21 - REVISTA CIENTÍFICA MULTIDISCIPLINAR ISSN 2675-6218

AValiação OCULAR EM RECÉM-NASCIDOS
Elisete de Souza Castro, Karla Teixeira, Rodrigo Trentin Sonoda

<http://www.scielo.br/j/cadsc/a/CkVLDz6SBxJTJVHvxWr8CLg/abstract/?lang=pt>. Acesso em: 21 ago. 2022.

PINTO, A. A. R.; FONTOURA, F. C.; DA COSTA, L. R.; RAMOS, A. L. B. P. Intercorrências gravídicas e resultados do teste do reflexo vermelho em recém-nascidos. **Revista de Ciências da Saúde Nova Esperança**, v. 18, n. 2, p. 81–87, 2020. Disponível em: <https://revista.facene.com.br/index.php/revistane/article/view/565>.

PONCE LOOR, M.; MARTINEZ, J.; MENA ZAMBRANO, M.; ZAMBRANO, M.; RIVADENEIRA ZAMBRANO, P.; MENDOZA, N. Valoración visual en pacientes pediátricos. **OPTOMETRÍA PEDIÁTRICA**, p. 1–13, 2021.

ROCHA, L. S. T.; RAMALHO, P. C. A.; DAL-RY, J. N.; VILLAR, J. C.; SANTOS, V. O. dos; REIS, B. C. C. Diagnóstico precoce do retinoblastoma em pacientes pediátricos: uma revisão de literatura. **Revista Eletrônica Acervo Médico**, v. 6, p. e9999, 2022. Disponível em: <https://acervomais.com.br/index.php/medico/article/view/9999>.

RODRIGUES, E. C.; CARDOSO, M. V. L. M. L.; AGUIAR, A. S. C.; CEZARIO, K. G. Resultado do teste reflexo vermelho em recém-nascidos. **Revista de Enfermagem UFPE**, v. 12, n. 2, p. 433, 2018. Disponível em: <https://doi.org/10.5205/1981-8963-v12i2a231063p433-438-2018>. Acesso em: 4 set. 2022.

SONODA, R.; KELLY DA SILVA, F.; DE CASSIA, R.; PEREIRA, A. OPTOMETRIA NO BRASIL: CONTEXTUALIZANDO SUA ATUAÇÃO E FUNÇÃO SOCIAL. **RECISATEC - REVISTA CIENTÍFICA SAÚDE E TECNOLOGIA**, v. 1, n. 3, p. e1337–e1337, 2021. ISSN 2763-8405. Disponível em: <https://recisatec.com.br/index.php/recisatec/article/view/37>. Acesso em: 8 set. 2022.

SOUSA, V. M. X. F.; DA SILVA SOUSA, G. Persistência de vítreo primário hiperplásico posterior. **Revista Brasileira de Oftalmologia**, [s. l.], v. 66, n. 4, p. 271–273, 2007. Disponível em: <http://www.scielo.br/j/rbof/a/LjLhYTmz4GTRktn5YdnXXxz/?format=html&lang=pt>. Acesso em: 2 set. 2022.

URIBE-CAMPOS, L.; ARROYO-MUÑOZ, L.; MANDUJANO-VALDÉS, M.; MORENO-MACÍAS, H.; ZENTENO-RUIZ, J. C.; MUÑOZ-HERNÁNDEZ, R.; SÁNCHEZ, C. Bilateral Congenital Cataract: Deprivation Amblyopia and its relation to development. **Revista Mexicana de Oftalmologia**, v. 92, n. 4, p. 191–200, 2019.

VALENTINA, M. La Videorefrattometria: come e quando. *In*: 48o Congresso Nazionale Associazione Italiana Ortottisti Assistenti In Oftalmologia, 2016, Taormina. **Anais [...]**. Taormina: AIOrAO, 2016. p. 13–15. Disponível em: www.aiorao.it. Acesso em: 4 set. 2022.

VASIREDDY, D.; ATWI, J. E. Unilateral Leukocoria in an Infant. **Cureus**, v. 12, n. 11, p. e11596, 2020.

WARREN, N.; TRIVEDI, R. H.; WILSON, M. E. Persistent Fetal Vasculature With Elongated Ciliary Processes in Children. **American Journal of Ophthalmology**, v. 198, p. 25–29, 2019. Disponível em: <https://doi.org/10.1016/j.ajo.2018.09.019>.