



FLUXO DE TRABALHO DIGITAL COM GUIA E PRÓTESE SOBREPOSTOS MAGNETICAMENTE PARA REABILITAÇÃO IMPLANTOSSUPOORTADA DE ARCO TOTAL

DIGITAL WORKFLOW WITH GUIDE AND PROSTHESIS STACKABLE BY MAGNETS FOR IMPLANTS-SUPPORTED FULL-ARCH REHABILITATION

FLUJO DE TRABAJO DIGITAL CON GUÍA Y PRÓTESIS SUPERPUESTO MAGNÉTICAMENTE PARA LA REHABILITACIÓN DE ARCO TOTAL CON IMPLANTES

Francis Paulo Loss¹, Fernando Lopes², Idalina Elise Alves da Silva Correia³, Leandro Eduardo Klüppel⁴, Ivete Aparecida de Mattias Sartori⁵

e443029

<https://doi.org/10.47820/recima21.v4i4.3029>

PUBLICADO: 04/2023

RESUMO

A evolução do sistema de escaneamento, melhora na precisão, tornou possível proporcionar aos pacientes maior agilidade nos tratamentos com implantes. Este trabalho tem como objetivo descrever um caso clínico no qual o planejamento protético prévio foi realizado com os cuidados recomendados para permitir a instalação guiada dos implantes em maxila e a instalação imediata, no mesmo tempo cirúrgico, de uma reabilitação de arco total confeccionada previamente em PMMA fresada, em um fluxo totalmente digital, com o sistema magnético de encaixes. Paciente de 64 anos compareceu na Clínica do curso de mestrado da ILAPEO, com queixa de dificuldade mastigatória e estética. Após diagnóstico e planejamento, foi proposto reabilitação com implantes superiores e inferiores onde a prótese superior foi realizada totalmente em fluxo digital. Com base na experiência coletada, foi possível concluir que a cirurgia guiada em implantes com instalação de prótese imediata fresada previamente e instalada no mesmo tempo cirúrgico é possível com o sistema de guias empilháveis por magnetos, desde que o planejamento protético prévio seja corretamente executado.

PALAVRAS-CHAVE: Fluxo de trabalho digital. Cirurgia auxiliada por computador. Cirurgia assistida por computador. Implantes dentários.

ABSTRACT

With the evolution of the scan system, improved accuracy, it became possible to provide to patients with greater agility in implant treatments. This work aims to describe a clinical case in which previous prosthetic planning was carried out with the recommended care to allow guided installation of maxilla implants and immediate installation, at the same surgical time, of a total arc rehabilitation previously milled in PMMA, in a totally digital flow, with the magnetic system of fittings. A 64-year-old patient attended the ILAPEO master's court, complaining of masticatory and aesthetic difficulty. After diagnosis and planning, rehabilitation was proposed with upper and lower implants where the upper prosthesis was performed entirely in digital flow. Based on the collected experience, it was possible to conclude that the guided surgery in implants with immediate prosthesis installation previously milled and installed at the same surgical time is possible with the system of guides stackable by magnets, provided that the previous prosthetic planning is correctly performed.

KEYWORDS: Digital workflow. Computer-aided surgery. Computer-assisted surgery. Dental implants.

RESUMEN

La evolución del sistema de escaneo, la mejora en la precisión, hizo posible proporcionar a los pacientes una mayor agilidad en los tratamientos con implantes. Este estudio tiene como objetivo describir un caso clínico en el que la planificación protésica previa se realizó con los cuidados

¹ Especialista em Cirurgia Bucomaxilofacial. Mestre em Odontologia, área de concentração Implantodontia-Faculdade Ilapeo.

² Mestrando em Odontologia - Faculdade Ilapeo.

³ Mestranda em Odontologia- Faculdade Ilapeo.

⁴ Mestre e Doutor em Cirurgia Bucomaxilofacial. Professor dos cursos de Mestrado e Doutorado da Faculdade Ilapeo.

⁵ Faculdade Ilapeo.



RECIMA21 - REVISTA CIENTÍFICA MULTIDISCIPLINAR ISSN 2675-6218

FLUXO DE TRABALHO DIGITAL COM GUIA E PRÓTESE SOBREPOSTOS MAGNETICAMENTE PARA REABILITAÇÃO IMPLANTOSSUPOORTADA DE ARCO TOTAL
Francis Paulo Loss, Fernando Lopes, Idalina Elise Alves da Silva Correia, Leandro Eduardo Klüppel, Ivete Aparecida de Mattias Sartori

recomendados para permitir la instalación guiada de los implantes maxilares y la instalación inmediata, en el mismo momento quirúrgico, de una rehabilitación total previamente realizada en PMMA fresado, en un flujo totalmente digital, con el sistema magnético de accesorios. Paciente de 64 años que acudió a la Clínica del máster de ILAPEO, quejándose de dificultad masticatoria y estética. Después del diagnóstico y la planificación, se propuso la rehabilitación con implantes superiores e inferiores, donde la prótesis superior se realizó completamente en flujo digital. A partir de la experiencia recogida, fue posible concluir que la cirugía guiada en implantes con instalación de prótesis inmediata previamente fresada e instalada en el mismo tiempo quirúrgico es posible con el sistema de guías magnet-apilables, siempre que la planificación protésica previa se realice correctamente.

PALABRAS CLAVE: Flujo de trabajo digital. Cirugía asistida por computadora. Implantes dentales.

INTRODUÇÃO

A instalação de implantes osseointegráveis, apesar de fazer parte da rotina odontológica, segue objeto de estudos devido à busca por excelência estética e funcional. Nesse contexto, ocorre o desenvolvimento da técnica de cirurgia guiada, sendo considerada hoje uma excelente opção, por ser uma ferramenta que permite o estudo prévio da estética e do posicionamento dos implantes relacionado à prótese idealizada.¹

A técnica CAD-CAM (*Computer-Aided Design/ Computer-Aided Manufacturing*) foi desenvolvida e é utilizada na engenharia desde a década de 1960,^{2,3} mas, só mais tarde passou a ser utilizada na odontologia.⁴ Teve seu início na produção de próteses odontológicas (escâner de bancada) e protótipos (impressos a partir de arquivos Dicom gerados em tomografias). As restaurações protéticas então se beneficiaram pelo desenvolvimento de novas técnicas e materiais, aumentando, assim, a rapidez na fabricação, precisão, previsibilidade e longevidade dos trabalhos reabilitadores. Com a evolução das tecnologias, *escaners*, fresadoras e impressoras a confecção de trabalhos protéticos sobre dentes e implantes de uma forma totalmente digital utilizando o sistema CAD/CAM apresentou alto crescimento.⁵

Dentre as novas tecnologias, pode-se ressaltar o escâner intraoral, por ter tornado possível o chamado fluxo digital completo, reduzindo o tempo clínico para confecção dos trabalhos.⁶ Novos materiais com propriedades físicas e mecânicas aprimoradas também surgiram. Os discos (blocos) de PMMA pré-polimerizados, a partir dos quais são fresadas as bases das próteses são um exemplo. O PMMA pré-formado é polimerizado por injeção, sob alta temperatura e pressão, o que evita o encolhimento e tem revolucionado as possibilidades de confecção de próteses provisórias.⁷

A cirurgia de implante guiado pode ser dinâmica ou estática. Cirurgias guiadas dinâmicas envolvem o uso de um sistema de navegação auxiliado por computador para permitir a visualização do campo cirúrgico em tempo real. Os guias estáticos são os obtidos por impressão (ou fresagem) do desenho (CAD) idealizados em *software* de planejamento e continuam sendo o método mais utilizado. O planejamento dos implantes na técnica da cirurgia guiada estática utiliza o alinhamento dos dados tridimensionais (3D) obtidos a partir da tomografia computadorizada do feixe cônico (CBCT) com os arquivos obtidos da varredura óptica da superfície, que gera o arquivo STL. Um *software* de desenho



RECIMA21 - REVISTA CIENTÍFICA MULTIDISCIPLINAR ISSN 2675-6218

FLUXO DE TRABALHO DIGITAL COM GUIA E PRÓTESE SOBREPOSTOS MAGNETICAMENTE PARA REABILITAÇÃO IMPLANTOSSUPOORTADA DE ARCO TOTAL
Francis Paulo Loss, Fernando Lopes, Idalina Elise Alves da Silva Correia, Leandro Eduardo Klüppel, Ivete Aparecida de Mattias Sartori

pode ser utilizado para montagem dos dentes (planejamento virtual da reabilitação) ou um guia obtido por duplicação de montagem em cera previamente aprovada pode ser utilizado no momento da tomada tomográfica.

O *software* de planejamento permite o posicionamento dos implantes relacionados à posição protética e após aprovação pode ser realizada a fabricação do guia cirúrgico. A prótese que o paciente utiliza pode ser adotada como referência e auxiliar na confecção de uma prótese provisória ou definitiva em substituição à montagem em cera, desde que tenha sido planejada envolvendo estudos relacionados à estética labial que será obtida quando o paciente for reabilitado com a futura prótese fixa⁸⁻¹¹. O guia cirúrgico fabricado pode ser suportado por dente, mucosa ou osso

Apesar da confiabilidade descrita para a técnica de cirurgia guiada¹² e superioridade se comparada à técnica à mão livre¹³, são conhecidos desvios angulares e horizontais em cirurgias *in vivo*^{14,15}, principalmente em arcos totais nos quais os guias são mucossuportados¹⁶, o que dificulta a confecção prévia das próteses e leva à necessidade de moldagens, ou escaneamento, da posição final dos implantes e componentes para posterior confecção da reabilitação em arcos totais, havendo relatos de próteses confeccionadas previamente em casos parciais^{17,18}.

Pode-se, assim, dizer que há uma busca ainda latente: o desejo de trazer para o ambiente cirúrgico a prótese provisória totalmente pronta em arcos totais. Novos guias com a proposta de sobre posicionamento já foram descritos¹⁹ trazendo próteses do tipo CAD/CAM. No entanto, não foi descrito um método para trazer a prótese pronta do tipo fresada já sobreposta ao guia cirúrgico.

Frente a essa realidade, o objetivo deste trabalho é descrever um caso clínico no qual o planejamento protético prévio foi realizado com os cuidados recomendados para permitir a instalação guiada dos implantes em maxila e a instalação imediata, no mesmo tempo cirúrgico, de uma reabilitação de arco total confeccionada previamente em PMMA fresada, em um fluxo totalmente digital, com o sistema magnético de encaixes.

RELATO DO CASO

Paciente do gênero masculino, caucasiano, 64 anos de idade, compareceu à clínica do Curso de Mestrado da Faculdade ILAPEO, com queixa principal de mobilidade dental, dificuldade de mastigação e desejo de realizar implantes dentais para melhora da estética e função.

O exame clínico e radiográfico permitiu verificar que era portador de desgastes dentais e vários elementos dos dois arcos apresentavam mobilidade. Foi realizada documentação fotográfica, moldagens e montagem dos modelos em articulador semi-ajustável (ASA) para estudo utilizando um JIG modificado no qual foi registrada a posição de dimensão vertical de oclusão (DVO) planejada com os côndilos em posição de relação cêntrica (RC) (figuras 1 e 2).

Após o estudo, o plano de tratamento foi proposto e incluiu na primeira etapa: exodontia dos dentes remanescentes superiores e instalação de uma prótese total imediata mucossuportada provisória. Numa segunda fase, seriam removidos os dentes inferiores, instalados implantes e o paciente receberia uma prótese fixa implantossuportada mandibular e uma nova prótese total maxilar



RECIMA21 - REVISTA CIENTÍFICA MULTIDISCIPLINAR ISSN 2675-6218

FLUXO DE TRABALHO DIGITAL COM GUIA E PRÓTESE SOBREPOSTOS MAGNETICAMENTE PARA REABILITAÇÃO IMPLANTOSSUPOORTADA DE ARCO TOTAL
Francis Paulo Loss, Fernando Lopes, Idalina Elise Alves da Silva Correia, Leandro Eduardo Klüppel, Ivete Aparecida de Mattias Sartori

reabilitando funcional e esteticamente. Na terceira etapa seriam planejados os implantes maxilares e a reabilitação implantossuportada imediata. O paciente aceitou o plano de tratamento proposto. Então, no laboratório, foram executadas as remoções dos dentes maxilares no gesso e a confecção de uma primeira prótese mucossuportada provisória na DVO estabelecida na montagem do ASA.

Foram realizadas as exodontias e essa primeira prótese total imediata foi instalada. Depois da cicatrização foi obtido um novo modelo do arco superior e esse foi montado em ASA. Para isso, os planos de cera foram ajustados em boca, estando o plano superior em uma base de prova sem flange no setor anterior, para permitir o estudo do suporte labial. Neste plano foram definidos os fatores estéticos como: comprimento do plano, curvatura incisal, corredores bucais, a dimensão vertical de oclusão (DVO) e o relacionamento entre arcos no sentido horizontal, na posição de relação de oclusão cêntrica. Foi realizada a escolha dos dentes, a montagem em cera e a prova funcional.

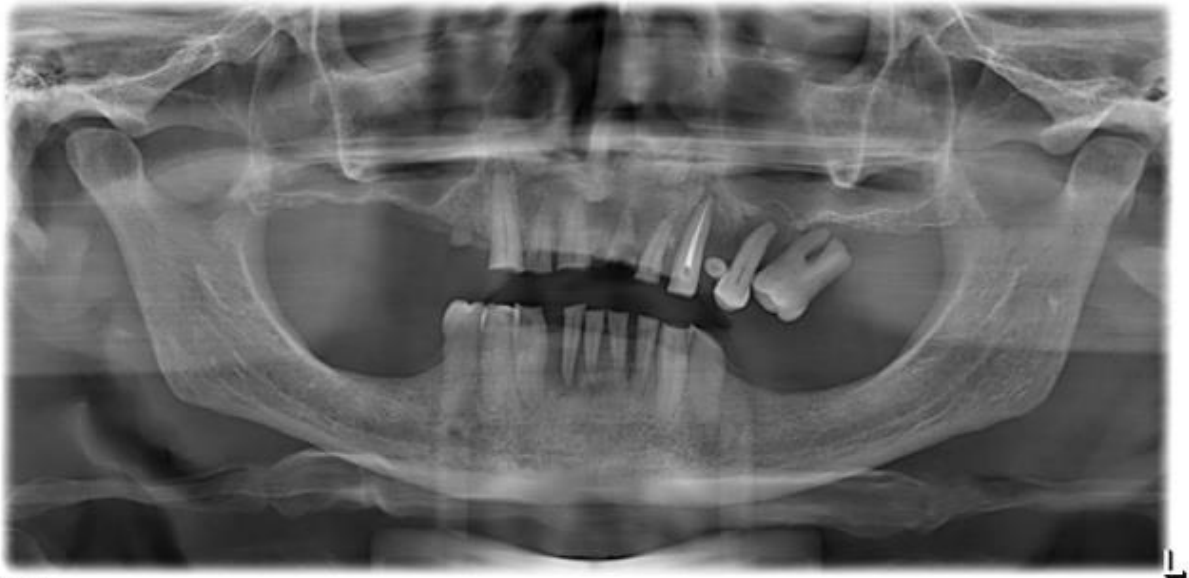

Figura 1- A. Radiografia panorâmica inicial

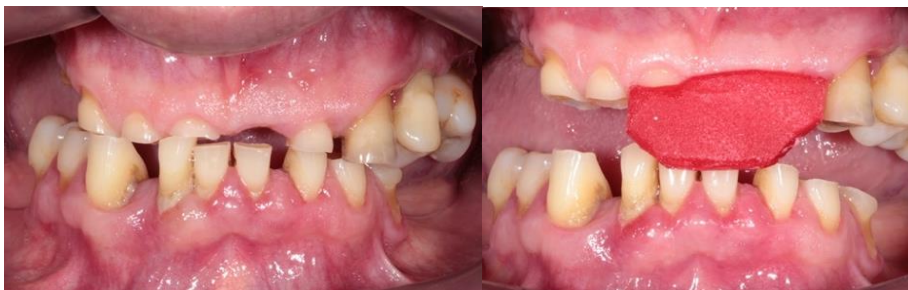

Figura 2. A Foto frontal inicial. B. JIG confeccionado na DVO planejada para a reabilitação em RC

Na prova dos dentes foi possível confirmar a DVO planejada e os contatos oclusais repetindo a oclusão estabelecida no ASA. O desenho do lábio superior foi considerado bom, tanto no repouso como no sorriso espontâneo e forçado, o que referendou a indicação de reabilitação maxilar



RECIMA21 - REVISTA CIENTÍFICA MULTIDISCIPLINAR ISSN 2675-6218

FLUXO DE TRABALHO DIGITAL COM GUIA E PRÓTESE SOBREPOSTOS MAGNETICAMENTE PARA REABILITAÇÃO IMPLANTOSSUPOSTADA DE ARCO TOTAL
Francis Paulo Loss, Fernando Lopes, Idalina Elise Alves da Silva Correia, Leandro Eduardo Klüppel, Ivete Aparecida de Mattias Sartori

implantossuportada com desenho dento gengival. A análise tomográfica permitiu confirmar boa disponibilidade óssea para instalação de 4 implantes mandibulares na região anterior e 4 bem distribuídos na maxila.

Assim sendo, procedeu-se ao planejado para a segunda etapa do tratamento. Os dentes inferiores foram extraídos, foram instalados 4 implantes (Neodent, Curitiba, Brasil) sendo os dois distais intencionalmente inclinados. Como todos apresentaram estabilidade primária igual ou maior que 45Ncm, mini pilares cônicos foram escolhidos e instalados. Foi realizada a moldagem com guia multifuncional e as próteses foram entregues após 48 horas. Foram realizados os ajustes funcionais e o paciente revelou estar satisfeito com a reabilitação (figura 3).

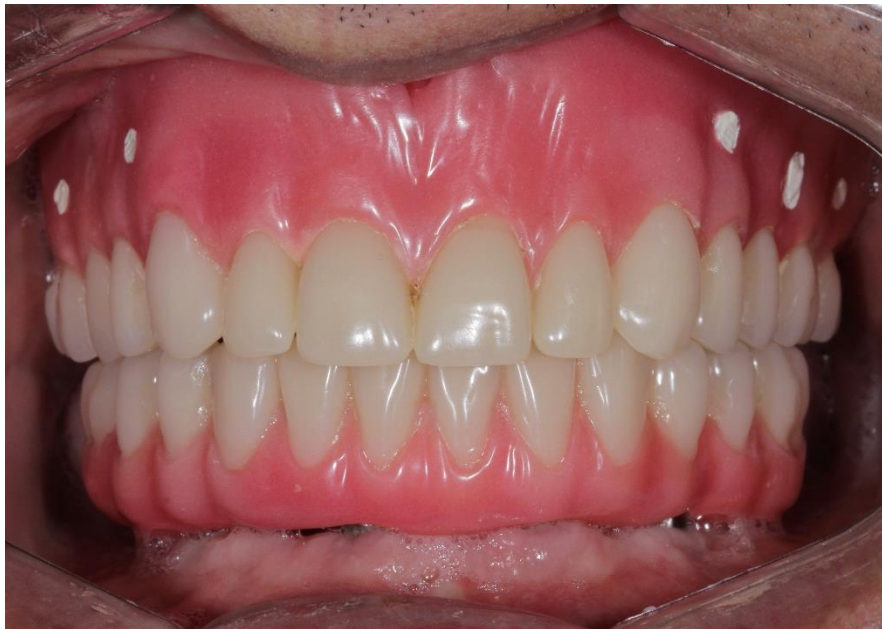

Figura 3. Prótese total mucossuportada maxilar e prótese híbrida implantossuportada instaladas

Após um período de 2 meses de controle, passou-se ao preparo para a reabilitação implantossuportada do arco superior através da técnica de cirurgia guiada com confecção prévia de prótese dentogengival fresada em PMMA. Para isso, foi realizado escaneamento *intraoral* (*Virtuo Vivo, Straumann*) da prótese total instalada (escolhendo pré-tratamento no editor de planos do escâner); do rebordo edêntulo; arco antagonista e oclusão (figuras 4 e 5).

Para preparar a prótese para a tomada tomográfica, foram feitas 5 demarcações que foram preenchidas com guta percha (figura 6) e um registro interoclusal com silicone denso (VPS *impression*, Neodent, Curitiba, Brasil) com o objetivo de afastar os dentes inferiores. Com essa prótese preparada em boca foi realizada a tomada tomográfica *cone beam*. Uma segunda tomografia foi realizada somente da prótese fora da boca. As imagens da tomografia (em formato DICOM) e os arquivos virtuais (em formato STL) foram importados no *software* coDiagnostiX (*Dental Wings*, Chemnitz, Alemanha). Foram instalados nesse ambiente virtual quatro implantes *Drive, Grand Morse*



RECIMA21 - REVISTA CIENTÍFICA MULTIDISCIPLINAR ISSN 2675-6218

FLUXO DE TRABALHO DIGITAL COM GUIA E PRÓTESE SOBREPOSTOS MAGNETICAMENTE PARA REABILITAÇÃO IMPLANTOSSUPOORTADA DE ARCO TOTAL
Francis Paulo Loss, Fernando Lopes, Idalina Elise Alves da Silva Correia, Leandro Eduardo Klüppel, Ivete Aparecida de Mattias Sartori

(Neodent, Curitiba, Brasil) conforme disponibilidade óssea, buscando melhor ancoragem, para permitir a obtenção da estabilidade primária. O melhor posicionamento espacial dos implantes foi estudado tomando como referência o desenho protético e as posições verticais foram definidas a 2mm infra ósseas, conforme indicação da filosofia cone Morse. Após aprovação do posicionamento dos implantes, foram escolhidas as alturas dos minipilares cônicos GM (Neodent, Curitiba, Brasil) e as anilhas foram habilitadas (figuras 7 e 8).

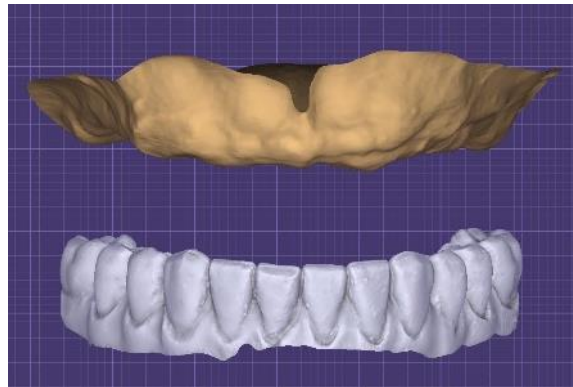


Figura 4. Imagens do rebordo superior e da prótese inferior escaneados

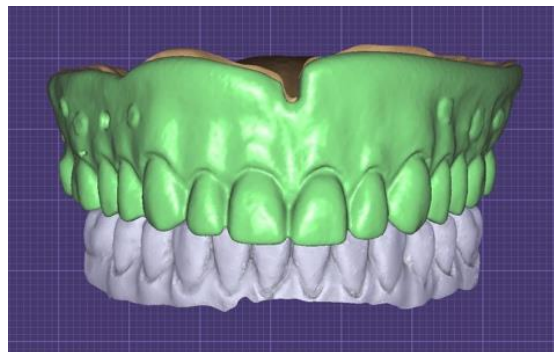


Figura 5. Arquivo obtido por escaneamento com a PT superior em oclusão

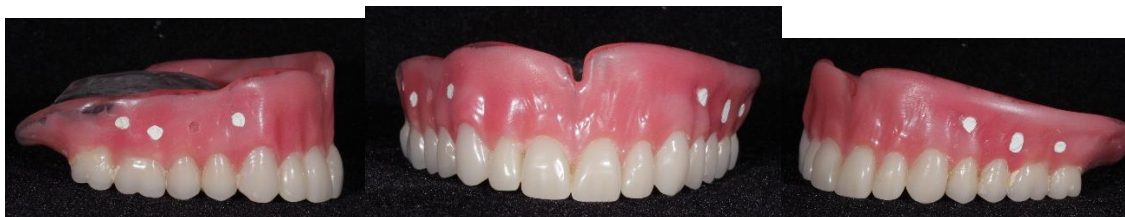

Figura 6. Prótese total com as demarcações preenchidas com gutta percha



RECIMA21 - REVISTA CIENTÍFICA MULTIDISCIPLINAR ISSN 2675-6218

FLUXO DE TRABALHO DIGITAL COM GUIA E PRÓTESE SOBREPOSTOS MAGNETICAMENTE PARA REABILITAÇÃO IMPLANTOSSUPOSTADA DE ARCO TOTAL
Francis Paulo Loss, Fernando Lopes, Idalina Elise Alves da Silva Correia, Leandro Eduardo Klüppel, Ivete Aparecida de Mattias Sartori

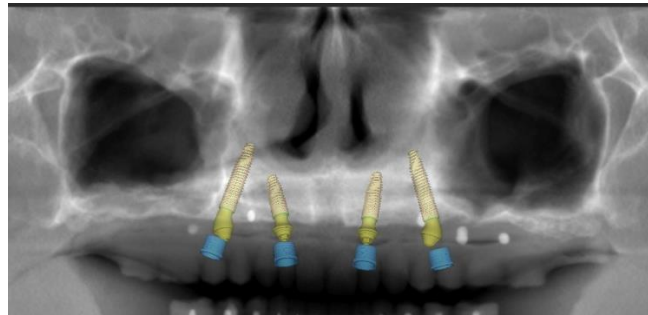


Figura 7. Reconstrução panorâmica com os implantes e mini pilares instalados e anilhas habilitadas

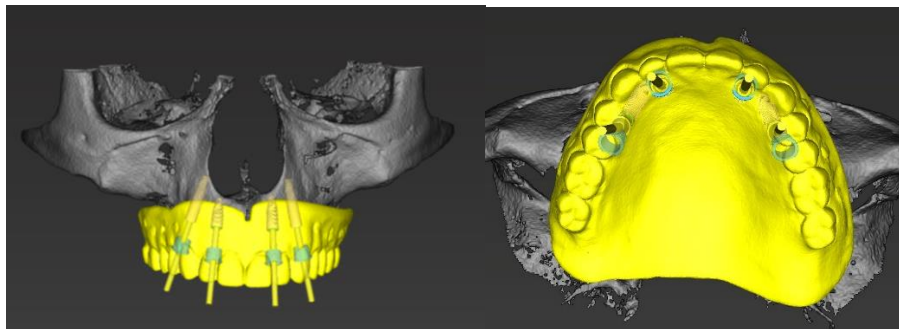


Figura 8. Implantes posicionados com as anilhas habilitadas. Estudo relacionado ao posicionamento dentário. A. Vista frontal. B. Vista oclusal

Para obter a prótese, os arquivos aprovados foram encaminhados para um *planning center* (*Digital Center Lab*, Batatais, SP). O planejamento virtual com a coordenadas dos implantes foi exportado junto com o enceramento virtual para o enceramento do guia cirúrgico e da prótese fixa provisória, para o Exocad 3.0 Galway (Darmstad, Alemanha). Foi realizado o desenho da prótese (Figura 9) e o desenho (CAD) do guia cirúrgico mucossuportado base (figura 10 A). Sobre ele foi projetado o desenho do guia cirúrgico trazendo o desenho da prótese, para que alguns dentes pudessem ser mantidos no desenho (figuras 10B e C). Então, o CAD da prótese foi trazido sobre o guia base para ser adaptado a ele. O Meshmixer (Autodesk, Estados Unidos) foi empregado para projetar as ligações de corte e permitir a colocação de ímãs na guia digital para fazer o encaixe da prótese fresada em polimetil metacrilato (PMMA) figura 11. Os guias base e cirúrgico (figura 12) foram impressos com a resina P pro *Surgical Guide* (Straumann, Basileia, Suíça) na impressora Rapidshape P30 (Straumann Group, Basileia, Suíça) e a prótese provisória foi fresada em bloco de PMMA 20mm (Ceramill A-Temp Multilayer (Amann Girrbach AG - Koblach, Áustria) na fresadora Ceramil Motion 2 DNA (Amann Girrbach AG - Koblach, Áustria).



RECIMA21 - REVISTA CIENTÍFICA MULTIDISCIPLINAR
ISSN 2675-6218

FLUXO DE TRABALHO DIGITAL COM GUIA E PRÓTESE SOBREPOSTOS MAGNETICAMENTE PARA REABILITAÇÃO IMPLANTOSSUPOORTADA DE ARCO TOTAL
 Francis Paulo Loss, Fernando Lopes, Idalina Elise Alves da Silva Correia, Leandro Eduardo Klüppel, Ivete Aparecida de Mattias Sartori

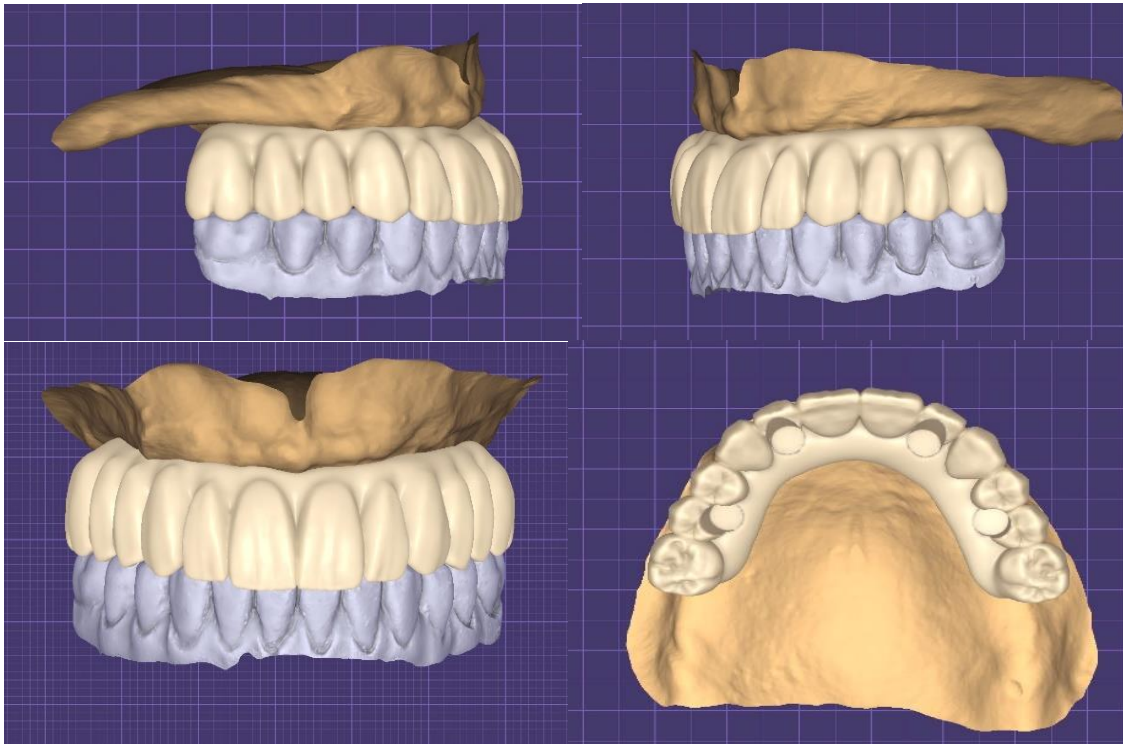


Figura 9. CAD da prótese gerado a partir da prótese total do paciente




Figura 10. A. CAD do guia base que apoia no rebordo. B. Vista frontal do CAD do guia cirúrgico com desenho dentário mantidos em alguns pontos. C. Vista oclusal do CAD do guia



RECIMA21 - REVISTA CIENTÍFICA MULTIDISCIPLINAR ISSN 2675-6218

FLUXO DE TRABALHO DIGITAL COM GUIA E PRÓTESE SOBREPOSTOS MAGNETICAMENTE PARA REABILITAÇÃO IMPLANTOSSUPOORTADA DE ARCO TOTAL
Francis Paulo Loss, Fernando Lopes, Idalina Elise Alves da Silva Correia, Leandro Eduardo Klüppel, Ivete Aparecida de Mattias Sartori

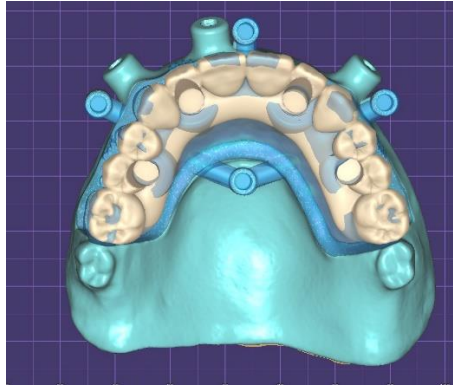


Figura 11. CAD da prótese sobre o guia base (que apoia no rebordo) com os encaixes já projetados

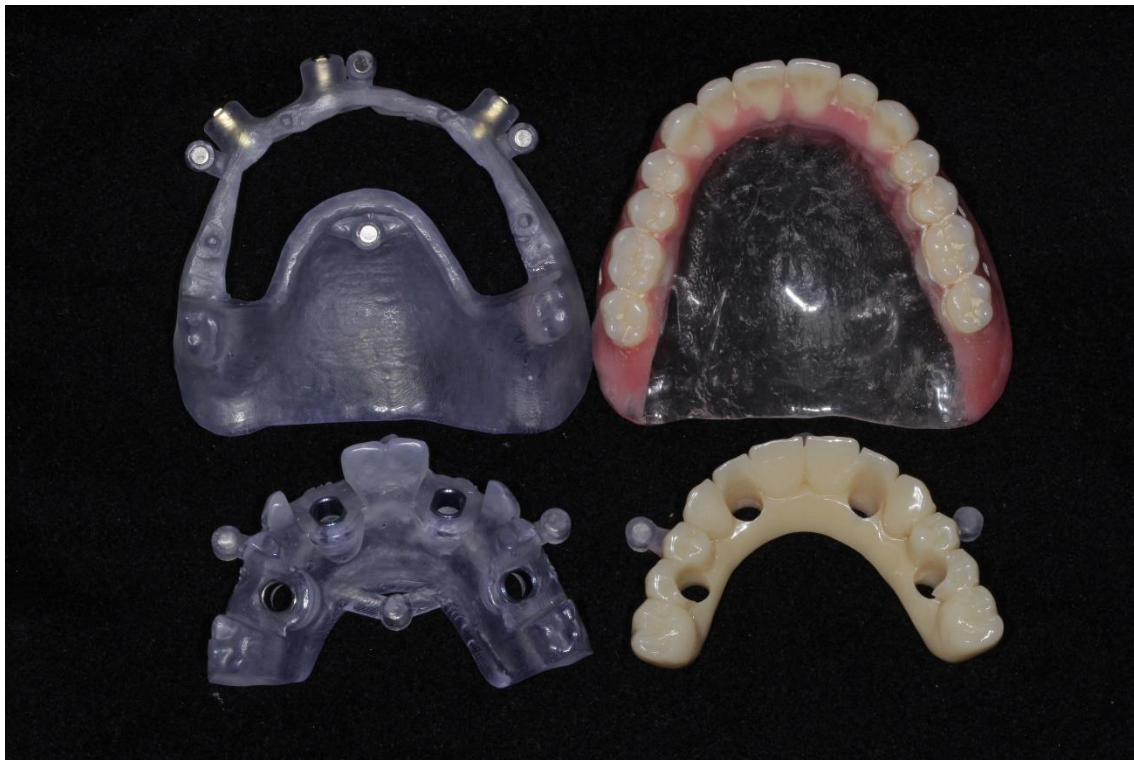

Figura 12. Trabalhos que compuseram o pré-operatório: Guia base; guia cirúrgico e prótese fresada em PMMA e PT do paciente

Procedimento cirúrgico

O procedimento cirúrgico foi realizado sob anestesia local. O guia base, o guia cirúrgico e a prótese foram provados, antes da anestesia, analisando a oclusão e a adaptação do guia mucossuportado, aqui chamado de guia base (figura 13). A infiltração anestésica foi feita com mepivacaina 1:100.000 à distância, para evitar aumento de volume tecidual e deslocamento do guia. Utilizando-se o guia cirúrgico e o kit cirúrgico NGS GM (Neodent, Curitiba, Brasil), o guia base foi posicionado e a fresagem dos pinos fixadores foi executada com posterior instalação dos pinos.



RECIMA21 - REVISTA CIENTÍFICA MULTIDISCIPLINAR ISSN 2675-6218

FLUXO DE TRABALHO DIGITAL COM GUIA E PRÓTESE SOBREPOSTOS MAGNETICAMENTE PARA REABILITAÇÃO IMPLANTOSSUPOORTADA DE ARCO TOTAL
Francis Paulo Loss, Fernando Lopes, Idalina Elise Alves da Silva Correia, Leandro Eduardo Klüppel, Ivete Aparecida de Mattias Sartori

Então, o guia cirúrgico foi adaptado e a instrumentação cirúrgica seguiu a sequência progressiva de brocas, com irrigação constante e abundante. Foram instalados quatro implantes HELIX GM (região do 15 e 25, implante de 3,75x16mm, região do 12 e 22, implante de 3,75x10mm; Neodent, Curitiba, Brasil), tendo o torque de instalação se mostrado igual ou maior que 32 Ncm. As alturas, previamente selecionadas no *software*, dos minipilares retos dos implantes anteriores (3.5mm) foram confirmadas, assim como a angulação de 17° e alturas (2.5mm), dos posteriores (Neodent, Curitiba, Brasil) com kit de seleção protética GM (Neodent, Curitiba, Brasil).

Após a instalação dos componentes, foram aplicados os torques recomendados pelo fabricante. Depois, foram instalados os cilindros de titânio para mini pilares da técnica de cimentação passiva e a prótese, previamente fresada em PMMA, foi provada posicionada pelos magnetos. A adaptação foi confirmada, assim como a oclusão. Então, foram realizadas as capturas dos cilindros com acrílico autopolimerizável (Alike GC, GC America inc., Estados Unidos), acabamento e polimento (figuras 14, 15 e 16). A prótese foi instalada no mesmo tempo cirúrgico. Os contatos oclusais foram verificados.

Foram prescritos ibuprofeno 600 mg e Paracetamol 750 mg e, após 24 horas, bochecho com BlueM. Foi realizada uma radiografia panorâmica pós-cirúrgica (figura 17).

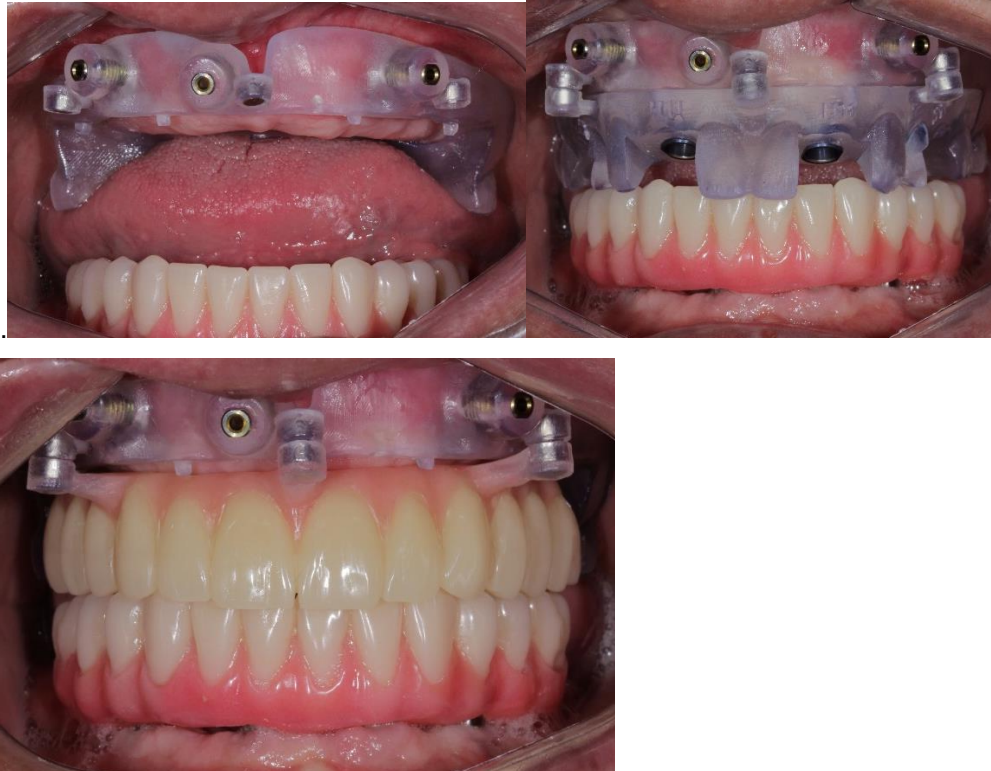


Figura 13. Prova clínica antes do procedimento anestésico. A. Prova do guia base mucossuportado. B. Prova do guia cirúrgico sobre o guia base. C. Prova da prótese provisória sobre o guia base

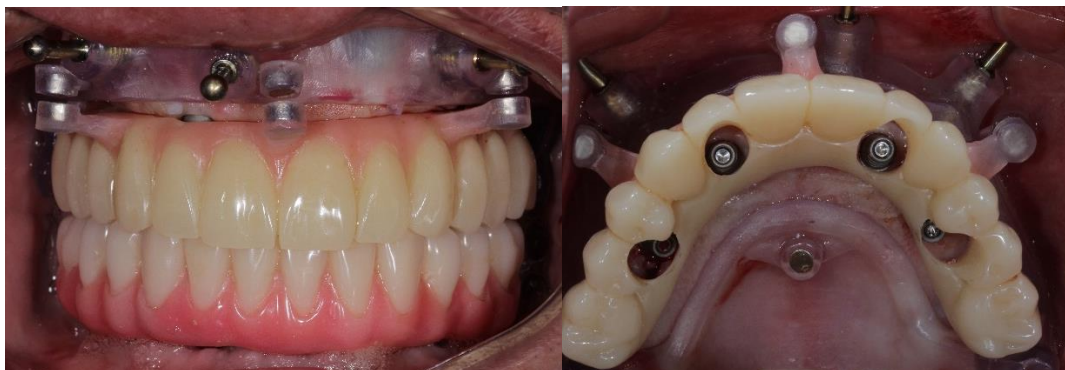
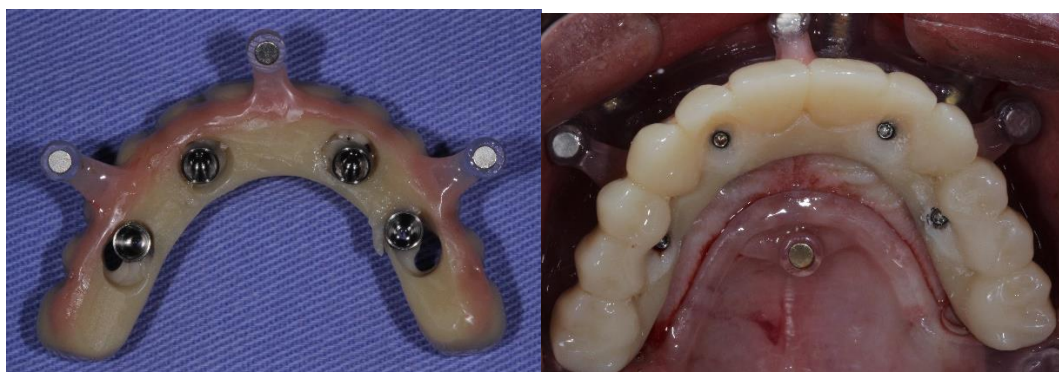
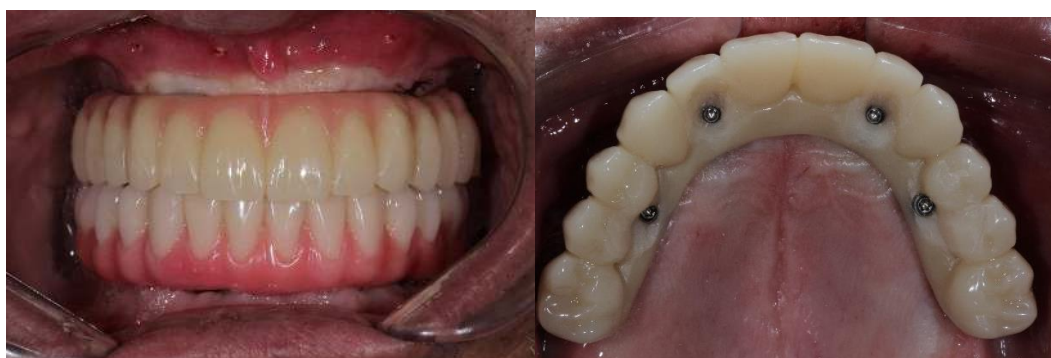Figura 14. Prótese posicionada no guia base retida pelos magnetos. A. Vista Frontal. B. Vista oclusal permitindo verificar os espaços para captura dos cilindros.



Figuras 15. A. Prótese removida após as capturas dos cilindros para acabamento fora da boca. B. Vista oclusal da prótese com os cilindros capturados ainda relacionada ao guia base.



Figuras 16- Prótese parafusada aos mini-pilares. A. Vista Frontal. B. Vista oclusal.



RECIMA21 - REVISTA CIENTÍFICA MULTIDISCIPLINAR ISSN 2675-6218

FLUXO DE TRABALHO DIGITAL COM GUIA E PRÓTESE SOBREPÓSITOS MAGNETICAMENTE PARA REABILITAÇÃO IMPLANTOSSUPOORTADA DE ARCO TOTAL
Francis Paulo Loss, Fernando Lopes, Idalina Elise Alves da Silva Correia, Leandro Eduardo Klüppel, Ivete Aparecida de Mattias Sartori

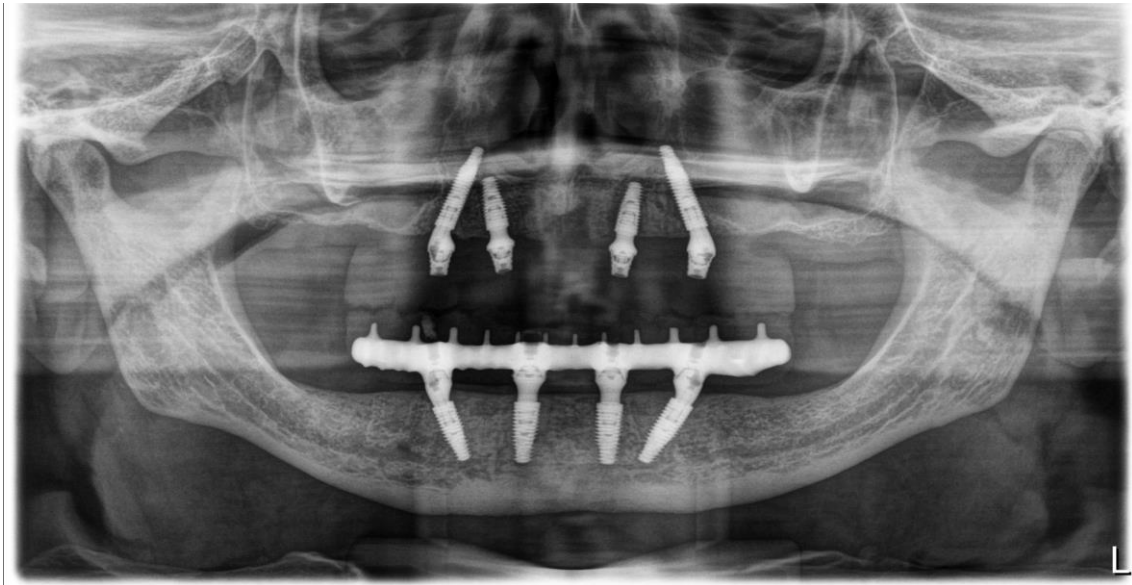

Figura 17 -Radiografia panorâmica obtida após instalação da prótese superior

DISCUSSÃO

A técnica descrita proporciona agilidade no trabalho clínico e já está totalmente disponível para uso clínico, sem necessidade de aparatos especiais. Mostra a possibilidade de se fazer a instalação de implante e instalação de prótese provisória totalmente em fluxo digital, possibilitando em arcos totais o fluxo já descrito^{17, 18} para reabilitações parciais.

Um ponto importante a ser considerado para a rapidez e eficiência do trabalho foi a existência de uma prótese total prévia com todas as características desejadas para a reabilitação, inclusive tendo sido no preparo protético prévio já estudado o suporte labial, como recomendado por estudos^{20,8}. Essa prótese pode ser escaneada e também ofereceu imagem tomográfica e os arquivos puderam ser alinhados. Esse arquivo funcionou também como o “padrão” para o CAD da prótese implantossuportada, o que tornou mais rápido o procedimento.

A utilização do escaneamento intra oral está sendo mencionada como ferramenta para melhorar o conforto do paciente, além de facilitar a impressão reduzindo o tempo de trabalho^{21,22}, fato que pode ser confirmado neste caso clínico, uma vez que foi possível escanear uma prótese prévia e utilizar o arquivo como padrão para o CAD da prótese implantossuportada provisória do tipo fresada, o que reduziu o número de passos clínicos necessários e permitiu a instalação de uma prótese em material mais resistente.

São relatadas limitações na realização de escaneamento em arco edêntulo, como presença de mucosa móvel, reflexo de luz, distância entre implantes além de dificuldade em se estabelecer um protocolo de digitalização^{23, 24, 25}. A ausência de elementos dentais também é um fato colocado como dificultador²⁶ para registro e superposição de imagens do escaneamento intra oral. Essa dificuldade não foi detectada na execução deste caso, uma vez que o escaneamento do rebordo foi executado



RECIMA21 - REVISTA CIENTÍFICA MULTIDISCIPLINAR ISSN 2675-6218

FLUXO DE TRABALHO DIGITAL COM GUIA E PRÓTESE SOBREPOSTOS MAGNETICAMENTE PARA REABILITAÇÃO IMPLANTOSSUPOORTADA DE ARCO TOTAL
Francis Paulo Loss, Fernando Lopes, Idalina Elise Alves da Silva Correia, Leandro Eduardo Klüppel, Ivete Aparecida de Mattias Sartori

de maneira rápida. Foram associadas duas formas de confirmação do formato interno: o paciente fez a dupla tomografia, na qual a primeira é realizada com a prótese em boca com demarcações e a segunda é feita só da prótese fora da boca. Nessa primeira tomografia é possível confirmar a adaptação da base ao rebordo. Depois, essa imagem foi alinhada com o stl advindo do escaneamento. Como os arquivos alinharam bem, pode-se afirmar a fidelidade do processo.

Trabalhos para avaliar a precisão de implantes guiados em arcos edentulos tem sido relatados considerando a técnica como confiável por apresentarem bons dados de acompanhamento¹² e por não haver alterações significativas em maxilas edêntulas^{27,28}. Esse fato pode ser observado neste caso clínico, uma vez que foi possível fazer a captura dos cilindros protéticos. Isso leva ao raciocínio de que pequenos desvios relatados como aceitáveis¹⁴⁻¹⁶ podem sim ter ocorrido, erros esses que foram compensados pela captura dos cilindros no momento pós-cirúrgico. O planejamento virtual quanto à escolha dos intermediários pode ser seguido, corroborando com relato²⁹ de semelhante precisão de fluxo digital indiferente se o arco for totalmente ou parcialmente edêntulo.

Algumas das vantagens descritas para a técnica de cirurgia guiada como: maior previsibilidade em relação ao resultado, menor morbidade cirúrgica, ausência de retalho, menor sangramento, ausência de suturas, menor edema e dor e agilidade no procedimento^{30,31}, puderam ser confirmadas na execução desse caso clínico. O procedimento foi seguro, rápido e apresentou pouco sangramento, o que facilitou sobremaneira a captura da prótese fresada. O paciente não apresentou edema no pós-cirúrgico, o que permitiu o bom assentamento da prótese, possibilitando a instalação imediata da prótese, no mesmo tempo cirúrgico. Isso pode ser ressaltado como um diferencial importante para a satisfação do paciente com o tratamento.

No entanto, é necessário salientar que o sucesso da técnica estará também sempre na dependência dos cuidados recomendados para o procedimento cirúrgico. No momento das fresagens, como as brocas são mais longas, foi utilizada irrigação adicional com seringa hipodérmica para promover maior resfriamento nas brocas, cuidado esse já preconizado³². Também houve o cuidado de realizar movimentos de “vai e vem” para não gerar aquecimento ao tecido ósseo, permitindo que a água destilada chegasse em sua totalidade no leito de perfuração. O rebordo do paciente era de bom volume, isso facilitou a estabilidade do guia mucossuportado (guia base), o que pode ter contribuído para a diminuição do risco de desvios nas fresagens, aumentando a previsibilidade dos corretos posicionamentos. Não foram observadas desvantagens como aquecimento gerado pela pouca irrigação nem desvio angular e ou fenestrações dos implantes como mencionados em estudo.³²

Também parece importante mencionar a segurança que foi proporcionada pelos magnetos no empilhamento da prótese. Só com esse tipo de conector é possível trazer a prótese já fresada em PMMA. Conectores do tipo macho/fêmea não conseguiriam ser fresados e obrigariam a confecção da prótese por impressão. Como o PMMA é um material de mais alta resistência³⁰, tem uma excelente indicação para a confecção de próteses provisórias de arco total. Poder trazer a prótese com desenho dento-gengival fresada em PMMA foi o grande diferencial para essa reabilitação.



RECIMA21 - REVISTA CIENTÍFICA MULTIDISCIPLINAR ISSN 2675-6218

FLUXO DE TRABALHO DIGITAL COM GUIA E PRÓTESE SOBREPOSTOS MAGNETICAMENTE PARA REABILITAÇÃO IMPLANTOSSUPOORTADA DE ARCO TOTAL
Francis Paulo Loss, Fernando Lopes, Idalina Elise Alves da Silva Correia, Leandro Eduardo Klüppel, Ivete Aparecida de Mattias Sartori

CONSIDERAÇÕES

Com base nas experiências coletas na condução deste caso clínico, parece lícito concluir que a cirurgia guiada em implantes com instalação de prótese imediata fresada previamente e instalada no mesmo tempo cirúrgico é possível com o sistema de guias empilháveis por magnetos, desde que o planejamento protético prévio seja corretamente executado.

REFERÊNCIAS

1. Davidowitz G, Kotick PG. The use of CAD/CAM in dentistry. *Dent Clin North Am.* 2011;55(3):559-70.
2. Joda T, Zarone F, Ferrari M. The complete digital workflow in fixed prosthodontics: a systematic review. *BMC Oral Health.* 2017;17(1):124.
3. Orentlicher G, Abboud M. Guided surgery for implant therapy. *Oral Maxillofac Surg Clin North Am.* 2011;23(2):239-56.
4. Divakar TK, Gidean Arularasan S, Baskaran M, Packiaraj I, Dhineksh Kumar N. Clinical Evaluation of Placement of Implant by Flapless Technique Over Conventional Flap Technique. *J Maxillofac Oral Surg.* 2020;19(1):74-84.
5. Sunitha RV, Sapthagiri E. Flapless implant surgery: a 2-year follow-up study of 40 implants. *Oral Surg Oral Med Oral Pathol Oral Radiol.* 2013;116(4):e237-43.
6. Chrcanovic BR, Albrektsson T, Wennerberg A. Flapless versus conventional flapped dental implant surgery: a meta-analysis. *PLoS One.* 2014;9(6):e100624.
7. De Bruyn H, Atashkadeh M, Cosyn J, van de Velde T. Clinical outcome and bone preservation of single TiUnite™ implants installed with flapless or flap surgery. *Clin Implant Dent Relat Res.* 2011;13(3):175-83.
8. Uhlendorf Y, Sartori IA, Melo AC, Uhlendorf J. Changes in Lip Profile of Edentulous Patients After Placement of Maxillary Implant-Supported Fixed Prosthesis: Is a Wax Try-in a Reliable Diagnostic Tool? *Int J Oral Maxillofac Implants.* 2017;32(3):593–597
9. Papaspyridakos P, Gallucci GO, Chen CJ, Hanssen S, Naert I, Vandenberghe B. Digital versus conventional implant impressions for edentulous patients: accuracy outcomes. *Clin Oral Implants Res.* 2016;27(4):465-72.
10. Ji-Hyeon Oh, Xueyin An, Seung-Mi Jeong, Byung-Ho Choi, Digital Workflow for Computer-Guided Implant Surgery in Edentulous Patients: A Case Report. *Journal of Oral and Maxillofacial Surgery.* 2017;75(12).
11. Lepidi L, Galli M, Grammatica A, Joda T, Wang HL, Li J. Indirect Digital Workflow for Virtual Cross-Mounting of Fixed Implant-Supported Protheses to Create a 3D Virtual Patient. *J Prosthodont.* 2021 Feb;30(2):177-182.



RECIMA21 - REVISTA CIENTÍFICA MULTIDISCIPLINAR ISSN 2675-6218

FLUXO DE TRABALHO DIGITAL COM GUIA E PRÓTESE SOBREPOSTOS MAGNETICAMENTE PARA REABILITAÇÃO IMPLANTOSSUPOORTADA DE ARCO TOTAL
Francis Paulo Loss, Fernando Lopes, Idalina Elise Alves da Silva Correia, Leandro Eduardo Klüppel, Ivete Aparecida de Mattias Sartori

12. Polizzi G, Cantoni T. Five-year follow-up of immediate fixed restorations of maxillary implants inserted in both fresh extraction and healed sites using the NobelGuide™ system. *Clin Implant Dent Relat Res.* 2015;17(2):221-33.
13. Varga E Jr, Antal M, Major L, Kiscsatári R, Braunitzer G, Piffkó J. Guidance means accuracy: A randomized clinical trial on freehand versus guided dental implantation. *Clin Oral Implants Res.* 2020 May;31(5):417-430.
14. Bover-Ramos F, Viña-Almunia J, Cervera-Ballester J, Peñarrocha-Diago M, García-Mira B. Accuracy of Implant Placement with Computer-Guided Surgery: A Systematic Review and Meta-Analysis Comparing Cadaver, Clinical, and In Vitro Studies. *Int J Oral Maxillofac Implants.* 2018;33(1):101–115.
15. Pyo SW, Lim YJ, Koo KT, Lee J. Methods Used to Assess the 3D Accuracy of Dental Implant Positions in Computer-Guided Implant Placement: A Review. *J Clin Med.* 2019;8(1):54.
16. Seo C, Juodzbalsys G. Accuracy of Guided Surgery via Stereolithographic Mucosa-Supported Surgical Guide in Implant Surgery for Edentulous Patient: a Systematic Review. *J Oral Maxillofac Res.* 2018 Mar 31;9(1):e1. doi: 10.5037/jomr.2018.9101. PMID: 29707180; PMCID: PMC5913414.
17. Marchack CB. CAD/CAM-Guided implant surgery and fabrication of an immediately loaded prosthesis for a partially edentulous patient. *J Prosthet Dent.* 2007;97(6):389-94.
18. Dolcini GA, Colombo M, Mangano C. From Guided Surgery to Final Prosthesis with a Fully Digital Procedure: A Prospective Clinical Study on 15 Partially Edentulous Patients. *Int J Dent.* 2016;2016:7358423.
19. Baruffaldi A, Poli PP, Baruffaldi A, Giberti L, Pigozzo M, Maiorana C. Computer-aided flapless implant surgery and immediate loading. A technical note. *Oral Maxillofac Surg.* 2016 Sep;20(3):313-9. doi: 10.1007/s10006-016-0554-5. Epub 2016 Apr 5. PMID: 27044419.
20. Bidra AS. Prosthodontic safety checklist before delivery of screw-retained and cement-retained implant restorations. *J Prosthet Dent.* 2018 Jan;119(1):193-194. doi: 10.1016/j.prosdent.2017.07.013. Epub 2017 Sep 27. PMID: 28967405.
21. Stawarczyk B, Keul C, Eichberger M, Figge D, Edelhoff D, Lümekemann N. Three generations of zirconia: From veneered to monolithic. Part I. *Quintessence Int.* 2017;48(5):369-380.
22. Gallardo YR, Bohner L, Tortamano P, Pigozzo MN, Lagana DC, Sesma N. Patient outcomes and procedure working time for digital versus conventional impressions: a systematic review. *J Prosthet Dent.* 2018;119:214-219.
23. Ting-shu S, Jian S. Intraoral Digital Impression Technique: A Review. *J Prosthodont.* 2015;24(4):313-321.
24. Li H, Lyu P, Wang Y, Sun Y. Influence of object translucency on the scanning accuracy of a powder-free intraoral scanner: A laboratory study. *J Prosthet Dent.* 2017;117(1):93-101.
25. Passos L, Meiga S, Brigagão V, Street A. Impact of different scanning strategies on the accuracy of two current intraoral scanning systems in complete-arch impressions: an in vitro study. *Int J Comput Dent.* 2019;22:307-319.
26. Joda T, Zarone F, Ferrari M. The complete digital workflow in fixed prosthodontics: a systematic review. *BMC Oral Health.* 2017;17(1):124.



RECIMA21 - REVISTA CIENTÍFICA MULTIDISCIPLINAR ISSN 2675-6218

FLUXO DE TRABALHO DIGITAL COM GUIA E PRÓTESE SOBREPOSTOS MAGNETICAMENTE PARA REABILITAÇÃO IMPLANTOSSUPOORTADA DE ARCO TOTAL
Francis Paulo Loss, Fernando Lopes, Idalina Elise Alves da Silva Correia, Leandro Eduardo Klüppel, Ivete Aparecida de Mattias Sartori

27. Chochlidakis K, Papaspyridakos P, Tsigarida A, Romeo D, Chen YW, Natto Z, Ercoli C. Digital Versus Conventional Full-Arch Implant Impressions: A Prospective Study on 16 Edentulous Maxillae. *J Prosthodont.* 2020;29(4):281-286.
28. Kola M, Rabah A, Raghav D, Sabra S, Harby NM, Khalil H, et al. Surgical templates for dental implant positioning; current knowledge and clinical perspectives. *Nigerian Journal of Surgery.* 2015;21(1):1.
29. Siqueira R, Chen Z, Galli M, Saleh I, Wang HL, Chan HL. Does a fully digital workflow improve the accuracy of computer-assisted implant surgery in partially edentulous patients? A systematic review of clinical trials. *Clin Implant Dent Relat Res.* 2020;22(6):660-671.
30. Kattadiyil MT, AlHelal A, Goodacre BJ. Clinical complications and quality assessments with computer-engineered complete dentures: A systematic review. *J Prosthet Dent.* 2017;117(6):721-728.
31. Varga E Jr, Antal M, Major L, Kiscsatári R, Braunitzer G, Piffkó J. Guidance means accuracy: A randomized clinical trial on freehand versus guided dental implantation. *Clin Oral Implants Res.* 2020 May;31(5):417-430.
32. Marković A, Lazić Z, Mišić T, Šćepanović M, Todorović A, Thakare K, Janjić B, Vlahović Z, Glišić M. Effect of surgical drill guide and irrigans temperature on thermal bone changes during drilling implant sites - thermographic analysis on bovine ribs. *Vojnosanit Pregl.* 2016 Aug;73(8):744-50. doi: 10.2298/VSP141208041M. PMID: 29328609.