



**FACULDADE INDEPENDENTE DO NORDESTE – FAINOR
COLEGIADO DE ODONTOLOGIA**

**REANATOMIZAÇÃO DE INCISIVOS LATERAIS CONÓIDES E FECHAMENTO DE DIASTEMA:
RELATO DE CASO**

PUBLICADO: 05/2023

<https://doi.org/10.47820/recima21.v4i1.3227>

**Vitória da Conquista – BA
JUN/2023**

EDUARDA LIMA VIANA
TALITA TRINDADE MOREIRA

**REANATOMIZAÇÃO DE INCISIVOS LATERAIS CONÓIDES E FECHAMENTO DE DIASTEMA:
RELATO DE CASO**

Trabalho de Conclusão de Curso apresentado ao Curso de Odontologia da Faculdade Independente do Nordeste como requisito para obtenção do título de Cirurgião-Dentista.

Orientadora: Prof. Ma. Lara Correia Pereira
Coorientadora: Prof. Ma. Polyana Argolo S. Amaral

**Vitória da Conquista – BA
2023**

Trabalho de Conclusão de Curso de autoria de Eduarda Lima Viana e Talita Trindade Moreira, sob o título “Reanatomização De Incisivos Laterais Conóides e Fechamento de Diastema: Relato De Caso”, apresentado ao Colegiado do Curso de Odontologia da Faculdade Independente do Nordeste, para obtenção do título de Cirurgião-Dentista, aprovado em ____/____/____ pela comissão julgadora constituída pelas professoras:

Profa. Ma. Lara Correia Pereira
Faculdade Independente do Nordeste

Profa. Ma. Polyana Argolo Souza Amaral
Faculdade Independente do Nordeste

“O sucesso é a soma de pequenos esforços repetidos dia após dia.” (Robert Collier)

RESUMO

O objetivo foi relatar um caso clínico de reanatomização de incisivos laterais superiores conóides e diastema de interincisivos centrais superiores. Para a realização deste caso, optou-se por um tratamento minimamente invasivo através da técnica restauradora direta com auxílio do enceramento diagnóstico prévio. Paciente do sexo feminino, 18 anos de idade, compareceu ao Núcleo de Estudos em Odontologia de uma faculdade particular do interior da Bahia, queixando-se de insatisfação com o seu sorriso, pois os dentes 12 e 22 apresentavam-se conóides e diastema entre os elementos 11 e 21. Por intermédio do enceramento diagnóstico prévio dos dentes afetados, foi realizado o *mock-up* com auxílio de muralhas/guias e silicone de adição, com posterior restaurações provisórias com resina bisacrílica para a aprovação da paciente. Como tratamento definitivo, foi confeccionado restaurações em resina composta direta. A presença de incisivos laterais superiores conóides é relativamente alta na população em geral, podendo afetar a autoestima e a qualidade de vida dos pacientes. O enceramento diagnóstico e o *mock-up* tiveram papel fundamental no protocolo do caso clínico.

PALAVRAS-CHAVE: Estética Dentária; Moldagem; Planejamento em saúde; Diastema.

ABSTRACT

The objective was to report a clinical case of reanatomization of conical upper lateral incisors and diastema of upper central interincisors. For the accomplishment of this case, it was chosen a minimally invasive treatment through the direct restorative technique with the aid of previous diagnostic wax-up. An 18-year-old female patient came to the Núcleo de Estudos em Odontologia of a private university in the interior of Bahia complaining of dissatisfaction with her smile because teeth 12 and 22 were conoid and diastema between elements 11 and 21. By means of a previous diagnostic wax-up of the affected teeth, a mock-up was performed with the aid of walls/guides and addition silicone, with subsequent provisional restorations with bisacrylic resin for the patient's approval. As a definitive treatment, direct composite resin restorations were made. The presence of conical upper lateral incisors is relatively high in the general population and can affect patients' self-esteem and quality of life. The diagnostic wax-up and mock-up played a key role in the clinical case protocol.

KEYWORDS: Aesthetic Dentistry; Casting; Health Planning; Diastema.

LISTA DE ILUSTRAÇÕES

Figura 1 – Foto clínica do aspecto inicial.....	12
Figura 2 – Modelo com enceramento diagnóstico realizado.....	12
Figura 3 – Transferência do enceramento diagnóstico para a cavidade oral	13
Figura 4 – Confecção das restaurações definitivas	13
Figura 5 – Aspecto das restaurações definitivas pós polimento, com o dente ainda desidratado	14
Figura 6 – Antes e depois	15

LISTA DE SIGLAS E ABREVIATURAS

ED – Enceramento Diagnóstico

OMS – Organização Mundial da Saúde

TCLE – Termo de Consentimento Livre Esclarecido

SUMÁRIO

1. ARTIGO.....	09
2. REFERÊNCIAS.....	17
ANEXO – PARECER CONSUBSTANCIADO DO COMITÊ DE ÉTICA.....	19

1. ARTIGO

REANATOMIZAÇÃO DE INCISIVOS LATERAIS CONÓIDES E FECHAMENTO DE DIASTEMA: RELATO DE CASO

REANATOMIZATION OF CONOID LATERAL INCISORS AND DIASTEMA CLOSURE: CASE REPORT

Eduarda Lima Viana¹, Talita Trindade Moreira¹, Lara Correia Pereira², Polyana Argolo Souza Amaral²

¹Graduanda em Odontologia, Faculdade Independente do Nordeste – FAINOR, Vitória da Conquista, BA, Brasil.

²Professora de Odontologia, Faculdade Independente do Nordeste – FAINOR, Vitória da Conquista, Ba, Brasil.

Endereço para correspondência:

Lara Correia Pereira

lcp.larapereira@gmail.com

Av. Luís Eduardo Magalhães, 1035 - Candeias

Vitória da Conquista, BA, Brasil

CEP: 45055-420

Fone: +55 – 77 – 98114-3029

INTRODUÇÃO

A Organização Mundial de Saúde (OMS), em 1946, definiu a saúde como “um estado de completo bem-estar físico, mental e social, e não apenas como a ausência de doença ou enfermidade”¹. Sendo assim, o bem-estar psicossocial integra a saúde geral e não deve ser afetado por conta da má estética dental. O sorriso desempenha um papel importante na estética, além disso, as percepções sobre a beleza do sorriso podem ser encaradas como fator para o desenvolvimento da personalidade do indivíduo. Uma desarmonia pode culminar na diminuição da autoestima e autoconfiança, principalmente nos mais jovens, o que pode acarretar de maneira negativa no perfil pessoal e profissional².

As anomalias dentárias propiciam, a nível estético e funcional, um impacto no bem-estar do paciente com o seu sorriso, e, conseqüentemente, sua autoestima, podendo ser classificadas em anomalias de tamanho, forma, número e estruturas, influenciando na estética do sorriso. Classificada como microdontia isolada, o incisivo lateral conóide é uma alteração de desenvolvimento relacionada com o tamanho do dente acometido³.

A odontogênese é um complexo processo que implica na interação do epitélio oral derivado do primeiro arco e o ectomesênquima oriundo das células da crista neural, resultando na formação do dente. Os dentes microdônticos possuem coroas curtas e são menores do que o normal, podendo afetar um ou alguns dentes de forma uni ou bilateral (localizada ou parcial), ou, afetando todos os dentes (generalizada). É uma alteração mais comum no incisivo lateral superior direito, seguido do incisivo lateral superior esquerdo, terceiro molar superior esquerdo e terceiro molar superior direito⁴.

Com maior prevalência em mulheres, incisivos laterais conóides manifestam-se em cerca de 1,6% a 4,9% da população, podendo ser bilaterais ou unilaterais, com maior incidência na arcada dentária do lado esquerdo⁵. A microdontia na região ântero-superior acarreta problemas estéticos, provocando diastemas interdentários, visto que os dentes afetados se apresentam pequenos, com coroas curtas e frequentemente de forma cônica, fazendo com que as áreas de contato normais entre os dentes sejam perdidas⁶.

A população atual tem vivido uma busca crescente por um padrão estético socialmente aceitável, e nesse quesito inclui-se a necessidade da harmonia do sorriso com dentes mais brancos e alinhados, que são tidos como sinônimo de jovialidade e beleza⁷. Seguindo esse viés, a odontologia vem se modificando a fim de realizar tratamentos estéticos mais eficientes e conservadores⁸. No caso das restaurações diretas, o profissional deve optar por materiais e técnicas que sigam esses princípios, buscando satisfazer os requisitos estéticos, estruturais e biológicos do paciente; além dos requisitos mecânicos que contribuem na longevidade clínica⁹.

A restauração em resina composta direta com prévio enceramento diagnóstico (ED), permite previsibilidade e possibilita ao paciente visualização do resultado final da reabilitação¹⁰. Essa técnica busca determinar forma, relação oclusal e contatos dentários desejados ao final do tratamento¹¹. O presente caso utilizou a técnica de restauração em resina composta com prévio ED para reanatomização dos dentes conóides e do diastema interincisivos.

Na literatura é observado que a presença de dentes conóides e diastemas é insatisfatória para grande parte dos indivíduos portadores dessa alteração. Com a reanatomização, torna-se possível que a autoestima do paciente e a harmonia do sorriso seja recuperada, aprimorando-o em um padrão estético socialmente aceito, através da restauração com resina composta². Dessa forma, o estudo teve como finalidade descrever a partir de um relato de caso, a importância do enceramento diagnóstico no planejamento da reanatomização dentária pela técnica restauradora direta com resina composta, reabilitando esteticamente e funcionalmente uma adolescente portadora de incisivos laterais superiores conóides e diastema entre os incisivos centrais superiores.

METODOLOGIA

Esse trabalho aborda o relato de caso de uma paciente do sexo feminino, insatisfeita com a estética do seu sorriso. O objetivo deste estudo foi descrever a importância do enceramento diagnóstico no planejamento da reanatomização dentária pela técnica restauradora direta com resina composta, reabilitando esteticamente e funcionalmente uma adolescente portadora de incisivos laterais superiores conóides e diastema entre os incisivos centrais superiores. A confidencialidade, privacidade e proteção da imagem da paciente foi mantida, assegurada pelo Termo de Consentimento Livre Esclarecido (TCLE), assinado pela mesma. O presente trabalho foi submetido ao comitê de ética da instituição e devidamente aprovado pelo número do parecer: 5.800.363 e CAAE: 65370122.7.0000.5578.

RELATO DE CASO

Paciente de 18 anos, sexo feminino, procurou a clínica escola de uma instituição privada no interior da Bahia e apresentou como queixa principal insatisfação com a estética do seu sorriso. Após a anamnese, foi realizado o exame clínico o qual constatou a presença de incisivos laterais superiores conóides e diastema interincisivos centrais superiores. A imagem 1 mostra o aspecto clínico inicial do sorriso da paciente.

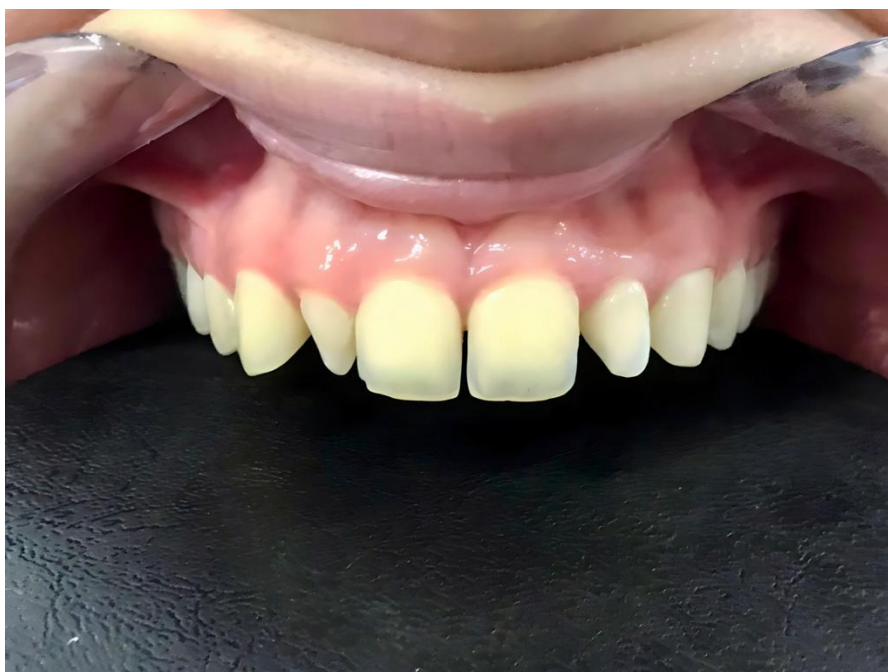O exame radiográfico realizado (interproximal de molares e pré-molares direito e esquerdo) descartou a presença de lesões cariosas e, além dele, foram realizadas fotografias considerando o sorriso da paciente. Após a triagem, foi determinado o plano de tratamento de reanatomização em resina composta direta com prévio ED. Na sequência, foi realizada a moldagem das arcadas superior e inferior com alginato (Hydrogum®) e “vazamento” de gesso tipo III (Asfer®) para confecção do modelo de trabalho. Posteriormente, realizou-se o enceramento no modelo já obtido. Na imagem 2 observa-se o modelo com enceramento diagnóstico realizado.

A sessão subsequente teve a finalidade de realização do ensaio restaurador, “mock up”, com auxílio de muralhas/guias e silicone de adição (3M ESPE®) sobre o modelo encerado da arcada superior da paciente e posterior transferência com resina bisacrílica para a cavidade oral. A imagem 3 mostra a transferência do enceramento diagnóstico para a cavidade oral.

Após confecção dos provisórios, os mesmos foram aprovados e a paciente foi liberada. Nas consultas subsequentes foram realizadas as restaurações definitivas em resina composta das unidades 12 e 22 (conóides), fechamento do diastema interincisal (unidades 11 e 21) e ajustes incisais, a resina

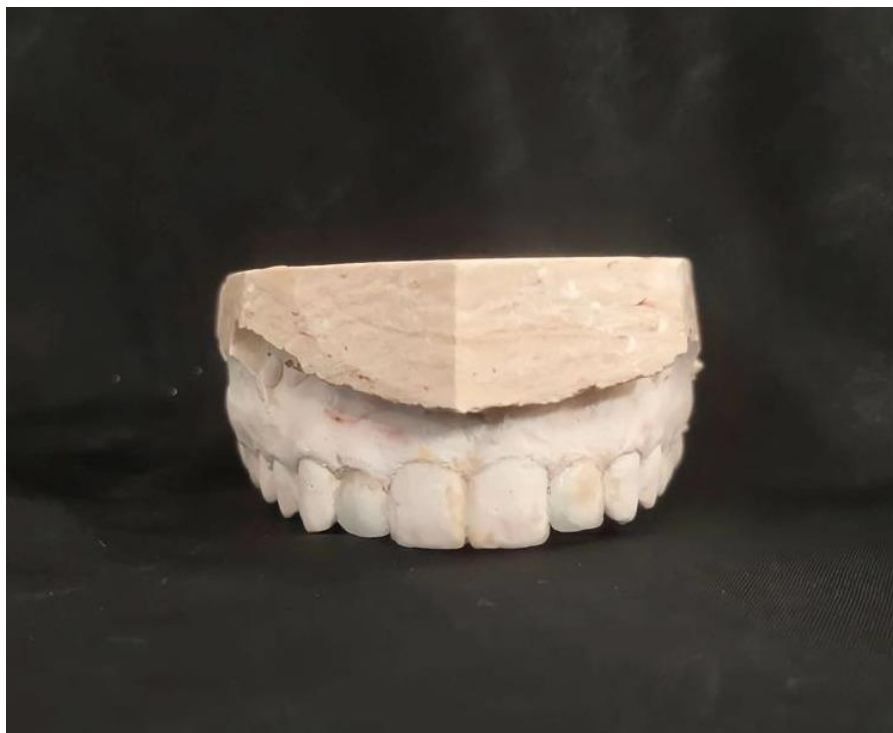de escolha foi A2 Z100 (3M ESPE®). Nas imagens 4 e 5 estão ilustradas a confecção das restaurações definitivas e o aspecto pós polimento das restaurações definitivas, com o dente ainda desidratado e a imagem 6 mostra o antes e depois.

Figura 1 – Foto clínica do aspecto inicial.



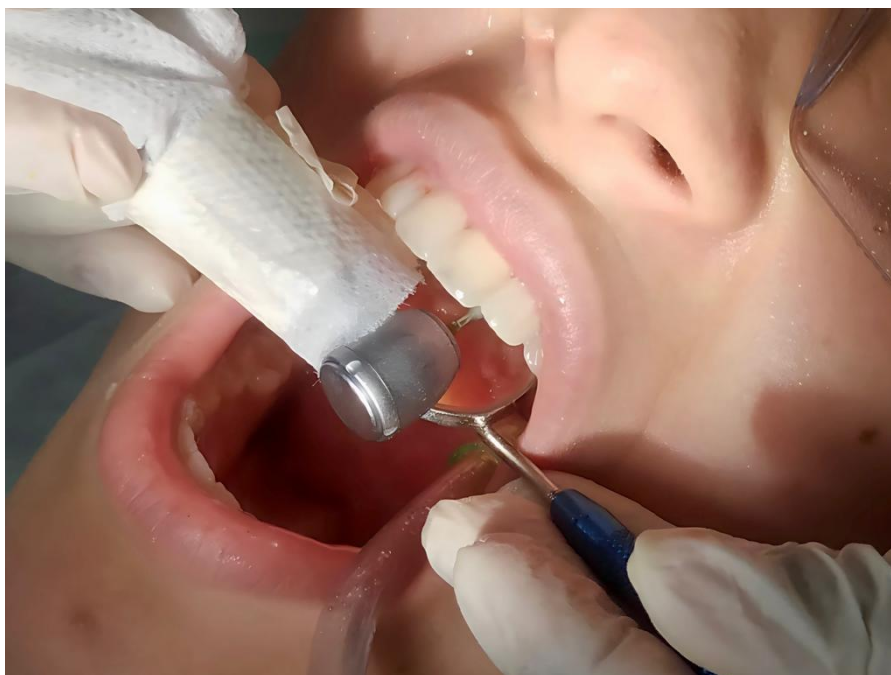Fonte: autoras

Figura 2 – Modelo com enceramento diagnóstico realizado.



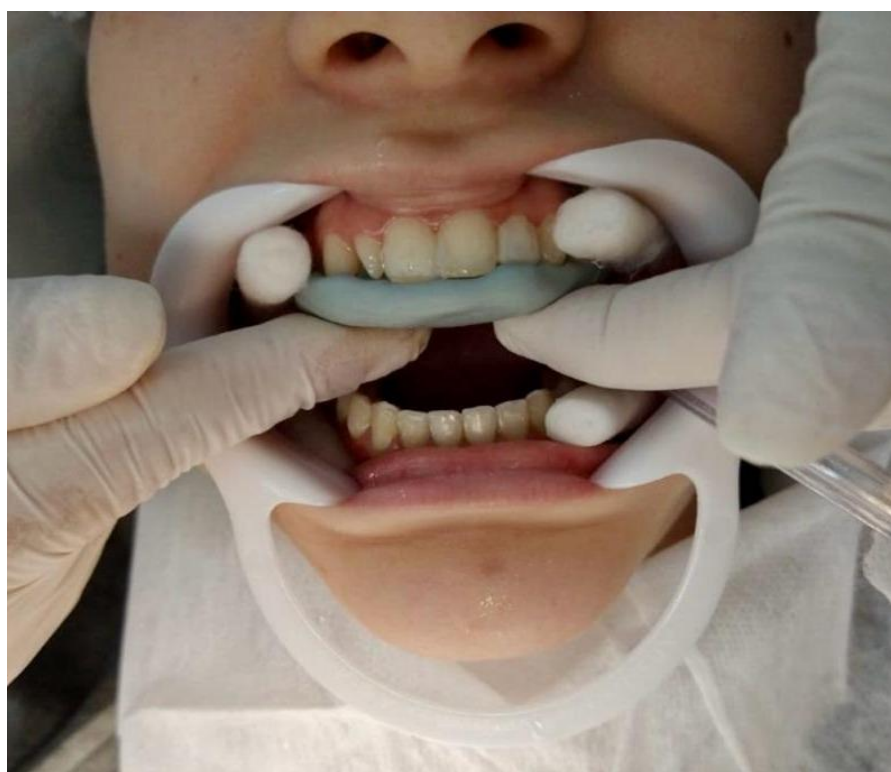
Fonte: autoras

Figura 3 – Transferência do enceramento diagnóstico para a cavidade oral.



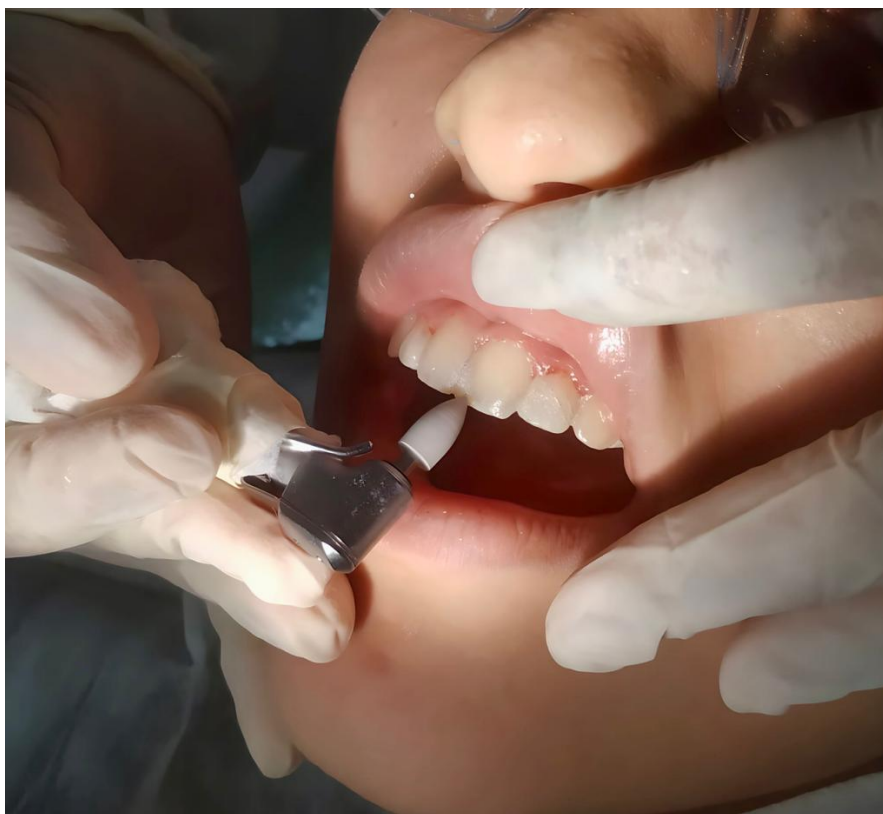Fonte: autoras

Figura 4 – Confecção das restaurações definitivas.



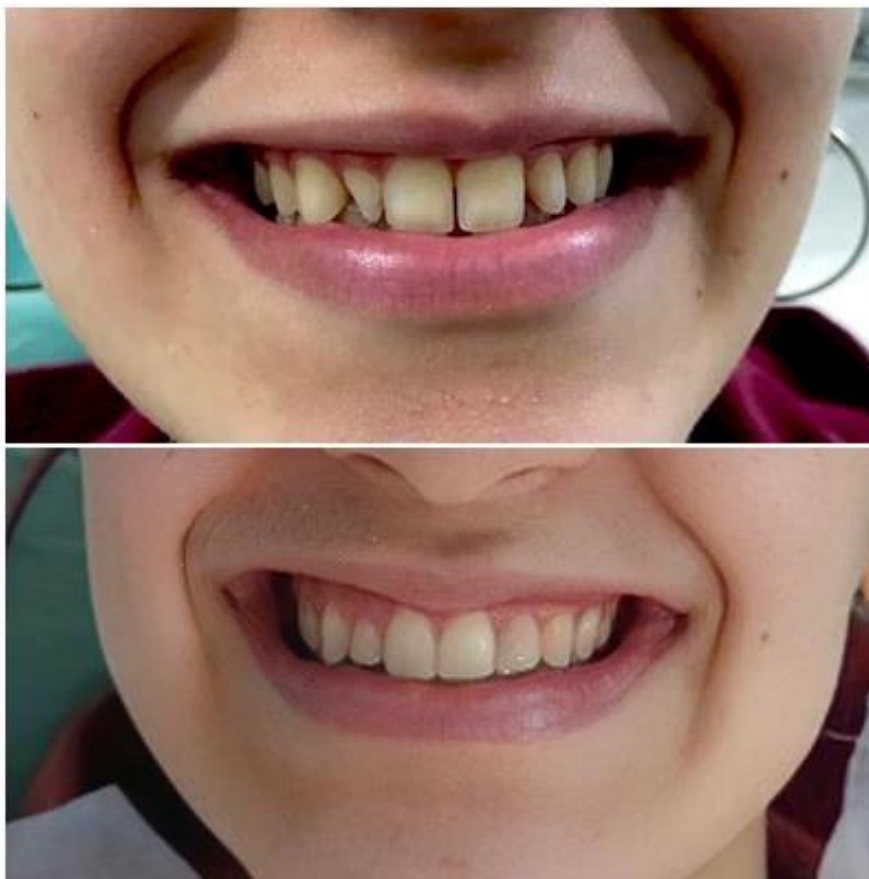Fonte: autoras

Figura 5 – Aspecto das restaurações definitivas pós-polimento, com o dente ainda desidratado.



Fonte: autoras

Figura 6 – Antes e depois.



Fonte: autoras

DISCUSSÃO

O conceito de um sorriso bonito não é o mesmo de 10 anos atrás. Hodiernamente, as pessoas prezam cada vez mais a estética e esperam reabilitações funcionais esteticamente atraentes. Na prática clínica cotidiana, a estética dos dentes anteriores é uma queixa corriqueira dos pacientes, que é afetada por cárie, malformação, alteração anatômica, descoloração/manchas e defeitos hipoplásicos¹². Nesse sentido, a odontologia estética engloba uma associação harmoniosa da seleção de materiais e reabilitação do sorriso¹³. O presente caso vem de encontro com os dados descritos.

Os materiais restauradores devem ter propriedades físicas e mecânicas similares à estrutura do dente para alcançar o sucesso do tratamento reabilitador¹⁴. A técnica de restauração direta é minimamente invasiva, funcional, duradoura e simula satisfatoriamente os tecidos dentais naturais, mesmo na área anterior^{15, 16}. Facetas com resinas diretas são uma das opções mais comuns para execuções clínicas seguindo os desenvolvimentos da odontologia adesiva e restauradora nos últimos anos¹⁷. Fatores como o polimento da superfície da resina e alteração da rugosidade da superfície são etapas importantes para a estabilidade da cor, adesão bacteriana e acúmulo de placa. Uma superfície resinosa bem polida evita a adesão bacteriana e diminui a formação de biofilme, reduzindo o risco de cárie secundária¹⁴. A escolha pela restauração direta em resina composta foi principalmente pela

possibilidade de reabilitação conservadora associada as características estéticas do material selecionado.

A utilização de técnicas minimamente invasivas no melhoramento do sorriso é um dos propósitos da prótese dentária, de modo a valorizar a imagem dos pacientes mantendo saúde e função dos dentes e tecidos moles¹⁸. Em qualquer reabilitação estético protético, é primordial o planejamento correto e a fase de comunicação básica com o paciente. A melhor maneira de pré-visualização e mais utilizada como forma de esclarecimento com o paciente é o planejamento terapêutico, associado à criação de um ED e a técnica de mock-up^{19, 20, 21}.

As técnicas analógicas tradicionais são fundamentadas num processo de planejamento que abrange avaliação radiográfica e clínica, análise de fotografias intra e extraorais, avaliação oclusal estática e dinâmica e moldagens tradicionais²². Sendo assim, diversos passos são necessários no tratamento odontológico reabilitador desde a confecção do modelo até a concepção do ED. Além disso, associar o planejamento à criação de um mock-up é muito significativo para a compreensão do paciente em relação ao resultado esperado^{23, 24}. O contentamento do mesmo com o resultado final depende de diversos fatores que incluem a semelhança da reabilitação com o enceramento, a forma dos dentes, o tamanho e a cor dos novos elementos^{19, 20, 25}.

Outro dispositivo fundamental na reabilitação de um sorriso é a guia ou muralha de silicone, ela tem a função de transferir as informações do modelo encerado para a boca do paciente. Essa muralha deve ser confeccionada em silicone denso e ser capaz de copiar as superfícies vestibular, oclusal e palatina dos dentes comprometidos e dos adjacentes que não foram encerados, além de copiar o palato, para promover estabilidade ao ser inserida na cavidade oral. O silicone leve pode atuar refinando a moldagem copiando maiores detalhes do enceramento²⁶. O mock-up pode ser usado para fazer uma chave palatina para a restauração direta em resina composta.

No caso apresentado, antes de realizar a reanatomização dos incisivos laterais conóides e o fechamento do diastema, uma visualização tridimensional da forma final do tratamento proposto foi obtida pelo mock-up, que permitiu idealizar o sorriso da paciente, integrando gengiva, lábios e face, enquanto o enceramento diagnóstico caracterizou a forma desejada dos dentes. Com isso, a paciente pôde avaliar os resultados esperados, opinar e aprovar o formato final de seu novo sorriso. A mesma técnica fora realizada por Farias-Neto et.al, no entanto, as restaurações realizadas pelo mesmo foram de porcelana feldspática²⁷.

CONCLUSÃO

Com o presente trabalho, foi possível constatar que a presença de incisivos laterais superiores conóides é relativamente alta na população em geral, o que pode afetar na autoestima, e, conseqüentemente, na qualidade de vida dos pacientes.

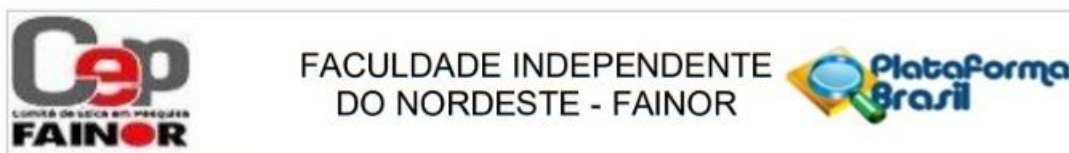O enceramento diagnóstico e o mock-up desempenharam um papel crucial no protocolo do caso clínico apresentado, juntamente com a abordagem mais conservadora (sem desgastes) da reanatomização dos elementos dentários afetados.

2. REFERÊNCIAS

1. Brasil. Ministério da Saúde. O que significa ter saúde? [cited 2022 Set 19]. Disponível em: <https://www.gov.br/saude/pt-br/assuntos/saude-brasil/eu-que-ro-me-exercitar/noticias/2021/o-que-significatersaude#:~:text=Seguindo%20essa%20linha%20mais%20abrangente,aus%C3%A7a%20de%20doen%C3%A7a%20ou%20enfermidade>.
2. Zaidi AB, Karim AA, Mohiuddin S, Rehman K. Effects of dental aesthetics on psycho-social wellbeing among students of health sciences. *J Pak Med Assoc.* 2020;70(6):1002-1005.
3. Franco JM, Lemos HN, Temoteo GA, Bombonatti JCFS, Martinelli ACBF, Rodrigues LKA, et al. Reanatomização de incisivos laterais conóides: relato de caso. *UFES rev. Odontol.* 2008;10(2):64-68.
4. Andrade CE de S, Lima IHL, Silva IV dos S, Vasconcelos MG, Vasconcelos RG. The main changes of dental development. *Salusvita.* 2017;36(2):533-563.
5. Omeish N, Nassif A, Feghali S, Vi-Fane B, Bosco J. Esthetic and functional rehabilitation of peg-shaped maxillary lateral incisors: Practical recommendations. *Clinical Case Report.* 2022;10(3):e05507. <https://doi.org/10.1002/ccr3.5507>
6. Barros ACRLF. Microodontia e opções de tratamento [dissertação]. Porto: Universidade Fernando Pessoa – UFP; 2013.
7. Tin-oo MM, Saddki N, Hassan N. Factors influencing patient satisfaction with dental appearance and treatments they desire to improve aesthetics. *BMC Oral Health.* 2011;11(6):1-8. <https://doi.org/10.1186/1472-6831-11-6>
8. Souza LLB, Cunha TFC. Discromia em dentes anteriores, desafios para uma odontologia conservadora: relato de caso. *Braz J Dev.* 2021;7(12):119283-119297. <https://doi.org/10.34117/bjdv7n12-611>
9. Pini NP, Aguiar FHB, Lima DANL, Lovadino JR, Terada RSS, Pascotto RC. Advances in dental veneers: materials, applications, and techniques. *Clin Cosmet Investig Dent* 2012 Fev [cited 2022 Ago 21]. 10(4):9-16. doi: 10.2147/CCIDEN.S7837
10. Calixto LR, Bandeca MC, Andrade MD. Enceramento diagnóstico: previsibilidade no tratamento estético indireto. *Rev. dental press estét.* 2011;8(3):26-37.
11. Meirelles L, Bavia PF, Vilanova LSR. Aplicações clínicas do enceramento diagnóstico na reabilitação oral - uma revisão de literatura. *Rev. Fac. Odontol. Lins.* 2013;23(1):20-25. <http://dx.doi.org/10.15600/2238-1236/fol.v23n1p20-25>
12. Moskowitz ME, Nayyar A. Determinants of dental esthetics: a rational for smile analysis and treatment. *Compend Contin Educ Dent* 1995;16(12):1164–1166.
13. Marus R. Treatment planning and smile design using composite resin. *Pract Proced Aesthet Dent.* 2006;18(4):235–241.
14. Gouveia THN, Theobaldo JD, Vieira-Junior WF, Lima DANL, Aguiar FHB. Esthetic smile rehabilitation of anterior teeth by treatment with biomimetic restorative materials: a case report. *Clin Cosmet Investig Dent.* 2017;2017(9):27-31. doi: 10.2147/CCIDE.S130698
15. Xiaoling T, Ashraf MA, Yanyan Z. Paired observation on light-cured composite resin and nano-composite resin in den-tal caries repair. *Pak J Pharm Sci.* 2016;29:2169–2172.
16. Barrantes JCR, Araujo JrE, Baratieri LN. Clinical Evaluation of Direct Composite Resin Restorations in Fractured Anterior Teeth. *Odovtos-Int J Dent Sci.* 2016;(16):47–62. doi: 10.15517/ijds.v0i16.20326.
17. Korkut B, Yanıkoğlu F, Günday M. Direct composite laminate veneers: three case reports. *J Dent Res Dent Clin Dent Prospects.* 2013;7(2): 105–111. doi: 10.5681/joddd.2013.019.

18. Cattoni F, Mastrangelo F, Gherlone EF, Gastaldi G. A New Total Digital Smile Planning Technique (3D-DSP) to Fabricate CAD-CAM Mockups for Esthetic Crowns and Veneers. *Int J Dent*. 2016;2016:6282587. doi: 10.1155/2016/6282587
19. Gurrea J, Bruguera A. Wax-up and mock-up. A guide for anterior periodontal and restorative treatments. *Int J Esthet Dent*. 2014;9(2):146–162.
20. Simon H, Magne P. Clinically based diagnostic wax-up for optimal esthetics: the diagnostic mock-up. *J Calif Dent Assoc*. 2008;36(5):355–362.
21. dos Santos DM, Moreno A, Vechiato-Filho AJ, Bonatto LdaR, Pesqueira AA, Laurindo Jr MCB, et al. The Importance of the Lifelike Esthetic Appearance of All-Ceramic Restorations on Anterior Teeth. *Case Rep Dent*. 2015;2015:704348. doi: 10.1155/2015/704348
22. McLaren EA. Bonded functional esthetic prototype: an alternative pre-treatment mock-up technique and cost-effective medium-term esthetic solution. *Compend Contin Educ Dent*. 2013;34(8):596–607.
23. Little D. The impact of aesthetics in restorative treatment planning. *Dent Today*. 2015;34(5):475–491.
24. Chen JH, Huang HL, Lin YC, Chou TM, Ebinger J, Lee HE. Dentist-patient communication and denture quality associated with complete denture satisfaction among Taiwanese elderly wearers. *Int J Prosthodont*. 2015;28(5):531–537. doi: 10.11607/ijp.4223.
25. Magne P. A new approach to the learning of dental morphology, function, and esthetics: the ‘2D-3D-4D’ concept. *Int J Esthet Dent*. 2015;10(1):32–47.
26. Victor Clavijo & William Kabbach. Waxing clinic diagnosis and its applicability. *Clín. int. j. braz. dent*. 2012;8(2):26-39.
27. Farias-Neto A, Gomes EMdaCF, Sánchez-Ayala A, Sánchez-Ayala A, Vilanova LSR. Esthetic Rehabilitation of the Smile with No-Prep Porcelain Laminates and Partial Veneers. *Case Rep Dent*. 2015;2015:452765. doi: 10.1155/2015/452765

ANEXO – PARECER CONSUBSTANCIADO DO COMITÊ DE ÉTICA



Continuação do Parecer: 5.800.363

Objetivo da Pesquisa:

Objetivo Primário: Descrever a partir de um relato de caso, a importância do encerramento diagnóstico no planejamento da reanatomização dentária pela técnica restauradora direta com resinacomposta, reabilitando esteticamente e funcionalmente uma adolescente portadora de incisivos laterais superiores conóides e diastema entre os incisivos centrais superiores.

Avaliação dos Riscos e Benefícios:

Riscos: Pode ocorrer o extravio e/ou perda do prontuário, além da exposição dos dados do paciente; No entanto, para que isto não ocorra, o prontuário será retirado apenas para análise pelo pesquisador responsável, e após a coleta de dados, o mesmo será devolvido para a clínica respeitando todos os princípios éticos para a realização do estudo. Para minimizar os riscos serão tomadas precauções como: não expor os dados pessoais da paciente, iniciais do nome, imagens que exponham mais que o necessário, tudo com intuito de manter o sigilo e a proteção da paciente. Todos os riscos citados estarão informados no TCLE para assegurar a credibilidade da pesquisa.

Benefícios: Foi prestada assistência ao paciente com o tratamento sem custos ao mesmo, além de ser fonte de dados para pesquisar bibliográficas futuras.

Comentários e Considerações sobre a Pesquisa:

Os dados do estudo foram coletados por meio do prontuário da paciente e por registros fotográficos realizados durante as consultas na clínica escola de uma faculdade privada situada no Sudoeste da Bahia.

Tamanho da Amostra no Brasil: 1

Considerações sobre os Termos de apresentação obrigatória:

1. PB_INFORMAÇÕES_BÁSICAS_DO_PROJETO_2052833.pdf
2. projeto.pdf
3. autorizacaopesquisaprontuario.pdf
4. autorizacaoinstitucional.pdf
5. folhaderosto.pdf
6. cartadeencaminhamento.pdf
7. declaracaoderelatodecaso.pdf
8. declaracaodeparticipacao.pdf
9. imagem.pdf
10. tcle.pdf

Endereço: Av. São Luiz, nº 31 Núcleo de Pós-Graduação, Pesquisa Extensão 2º andar
Bairro: Bairro Candeias **CEP:** 45.055-080
UF: BA **Município:** VITORIA DA CONQUISTA
Telefone: (77)3161-1071 **E-mail:** cep@fainor.com.br



FACULDADE INDEPENDENTE
DO NORDESTE - FAINOR



PARECER CONSUBSTANCIADO DO CEP

DADOS DO PROJETO DE PESQUISA

Título da Pesquisa: REANATOMIZAÇÃO DE INCISIVOS LATERAIS CONÓIDES E FECHAMENTO DE DIASTEMA

Pesquisador: POLYANA ARGOLO SOUZA AMARAL

Área Temática:

Versão: 1

CAAE: 65370122.7.0000.5578

Instituição Proponente: FAINOR - FACULDADE INDEPENDENTE DO NORDESTE LTDA.

Patrocinador Principal: Financiamento Próprio

DADOS DO PARECER

Número do Parecer: 5.800.363

Apresentação do Projeto:

A Organização Mundial de Saúde (OMS) define a saúde como um estado de completo bem-estar físico, mental e social e não somente ausência de afecções e enfermidades. As anomalias dentárias propiciam, a nível estético e funcional, um enorme impacto no bem-estar do paciente com o seu sorriso, e, conseqüentemente, sua autoestima. Classificada como microdontia isolada, o incisivo lateral conóide é uma alteração de desenvolvimento relacionada com o tamanho dos dentes, manifestando-se em aproximadamente 1,03% da população. Para uma das alternativas reabilitadoras o enceramento diagnóstico permite que o cirurgião-dentista tenha previsibilidade e possibilita ao paciente visualização do resultado final da reabilitação. Objetivo: Descrever a partir de um relato de caso, a importância do enceramento diagnóstico no planejamento da reanatomização dentária pela técnica restauradora direta com resina composta. Relato de Caso: Paciente com 18 anos, sexo feminino, apresentou como queixa principal insatisfação com a estética do seu sorriso. Ao exame clínico constatou-se a presença de incisivos laterais superiores conóides e diastema interincisivos centrais superiores, sendo realizado como tratamento a reabilitação oral em resina composta direta com prévio enceramento diagnóstico. Resultados esperados: Reestabelecer a estética dental e proporcionar satisfação da paciente com a sua imagem e autoestima.

Endereço: Av. São Luiz, n° 31 Núcleo de Pós-Graduação, Pesquisa Extensão 2° andar

Bairro: Bairro Candeias **CEP:** 45.055-080

UF: BA **Município:** VITORIA DA CONQUISTA

Telefone: (77)3161-1071

E-mail: cep@fainor.com.br



FACULDADE INDEPENDENTE
DO NORDESTE - FAINOR



Continuação do Parecer: 5.800.363

Conclusões ou Pendências e Lista de Inadequações:

Sem Pendências

Considerações Finais a critério do CEP:

Este parecer foi elaborado baseado nos documentos abaixo relacionados:

Tipo Documento	Arquivo	Postagem	Autor	Situação
Informações Básicas do Projeto	PB_INFORMAÇÕES_BÁSICAS_DO_PROJETO_2052833.pdf	21/11/2022 21:07:45		Aceito
Projeto Detalhado / Brochura Investigador	projeto.pdf	21/11/2022 21:06:46	Talita TM	Aceito
Outros	autorizacaopesquisaprontuario.pdf	18/11/2022 19:37:57	Talita TM	Aceito
Declaração de Instituição e Infraestrutura	autorizacaoinstitucional.pdf	18/11/2022 19:37:00	Talita TM	Aceito
Folha de Rosto	folhaderosto.pdf	18/11/2022 19:36:28	Talita TM	Aceito
Outros	cartadeencaminhamento.pdf	18/11/2022 10:35:54	POLYANA ARGOLO SOUZA AMARAL	Aceito
Outros	declaracaoderelatodecaso.pdf	18/11/2022 10:35:04	POLYANA ARGOLO SOUZA AMARAL	Aceito
Declaração de Pesquisadores	declaracaodeparticipacao.pdf	18/11/2022 10:33:18	POLYANA ARGOLO SOUZA AMARAL	Aceito
Outros	imagem.pdf	18/11/2022 10:32:16	POLYANA ARGOLO SOUZA AMARAL	Aceito
TCLE / Termos de Assentimento / Justificativa de Ausência	tcle.pdf	18/11/2022 10:31:15	POLYANA ARGOLO SOUZA AMARAL	Aceito
Orçamento	orcamento.pdf	18/11/2022 09:32:24	POLYANA ARGOLO SOUZA AMARAL	Aceito
Cronograma	Cronograma.pdf	18/11/2022 09:29:14	POLYANA ARGOLO SOUZA AMARAL	Aceito

Situação do Parecer:

Aprovado

Necessita Apreciação da CONEP:

Não

Endereço: Av. São Luiz, nº 31 Núcleo de Pós-Graduação, Pesquisa Extensão 2º andar
Bairro: Bairro Candeias **CEP:** 45.055-080
UF: BA **Município:** VITORIA DA CONQUISTA
Telefone: (77)3161-1071 **E-mail:** cep@fainor.com.br



FACULDADE INDEPENDENTE
DO NORDESTE - FAINOR



Continuação do Parecer: 5.800.363

VITORIA DA CONQUISTA, 07 de Dezembro de 2022

Assinado por:
ERIKA PEREIRA DE SOUZA
(Coordenador(a))

Endereço: Av. São Luiz, nº 31 Núcleo de Pós-Graduação, Pesquisa Extensão 2º andar
Bairro: Bairro Candeias **CEP:** 45.055-080
UF: BA **Município:** VITORIA DA CONQUISTA
Telefone: (77)3161-1071 **E-mail:** cep@fainor.com.br