



**SÍNDROME DE LESCH-NYHAN EM PACIENTE PEDIÁTRICO**

**LESCH-NYHAN SYNDROME IN A PEDIATRIC PATIENT**

**SÍNDROME DE LESCH-NYHAN EM UM PACIENTE PEDIÁTRICO**

Tayná Rodrigues Félix<sup>1</sup>, Lara Baroni Carvalho<sup>1</sup>, Letícia Veiga Assis de Souza<sup>1</sup>, Gabriela Malaquias Turbino<sup>1</sup>, Gustavo Henrique de Souza<sup>1</sup>, Lucas Fernando de Oliveira<sup>1</sup>, Gersika Bitencourt Santos<sup>2</sup>

e463323

<https://doi.org/10.47820/recima21.v4i6.3323>

PUBLICADO: 06/2023

**RESUMO**

**Introdução:** A síndrome de Lesch-Nyhan é uma patologia congênita rara hereditária ligada ao cromossomo X que leva à deficiência da enzima hipoxantina-guanina fosforibosil-transferase, resultando em uma hiperuricemia. **Descrição:** O paciente estudado para elucidar o tema foi uma criança de 6 anos, sexo masculino, por meio do seu prontuário clínico, entrevistas com os responsáveis legais do paciente, registro fotográfico para ilustrar as manifestações clínicas e revisão literária sobre a disfunção. **Discussão:** A presença e gravidade dos sintomas são relevantes para o prognóstico, podendo ser: anormalidades do neurodesenvolvimento com retardo global do desenvolvimento, movimentos involuntários, distonia e comportamento autolesivo, sendo a autolesão o mais preocupante. O paciente aqui estudado apresenta a deficiência completa da enzima. **Conclusão:** Os achados clínicos e laboratoriais encontrados tanto na literatura quanto no paciente, reforçam a importância do acompanhamento com uma equipe multidisciplinar para que se possa definir precocemente um diagnóstico e traçar possíveis planos terapêuticos.

**PALAVRAS-CHAVE:** Síndrome de Lesch-Nyhan. Enzima. Hiperuricemia.

**ABSTRACT**

**Introduction:** Lesch-Nyhan syndrome is a rare hereditary congenital pathology linked to the X chromosome that leads to a deficiency of the enzyme hypoxanthine-guanine phosphoribosyl transferase, resulting in hyperuricemia. **Description:** The patient studied to elucidate the theme was a 6-year-old male child, who through his clinical record, interviews with the patient's legal guardians, photographic record to illustrate the clinical manifestations and literary review about the dysfunction. **Discussion:** The presence and severity of symptoms are relevant to the prognosis, which may be neurodevelopmental abnormalities with global developmental delay, involuntary movements, dystonia and self-injurious behavior, with self-injury being the most worrying. The patient studied here presents complete enzyme deficiency. **Conclusion:** The clinical and laboratory findings found both in the literature and in the patient reinforce the importance of monitoring with a multidisciplinary team so that they can define a diagnosis early and outline possible therapeutic plans.

**KEYWORDS:** Lesch-Nyhan syndrome. Enzyme. Hyperuricemia.

**RESUMEN**

El síndrome de Lesch-Nyhan es una patología congénita hereditaria ligada al cromosoma X rara que conduce a la deficiencia de la enzima hipoxantina-guanina fosforribosiltransferasa, lo que resulta en hiperuricemia. **Descripción:** El paciente estudiado para dilucidar el tema fue un niño varón de 6 años, que a través de su historia clínica, entrevistas con los tutores legales del paciente, registro fotográfico para ilustrar las manifestaciones clínicas y revisión literaria sobre la disfunción. **Discusión:** La presencia y la gravedad de los síntomas son relevantes para el pronóstico, y pueden ser: anomalías del desarrollo neurológico con retraso global en el desarrollo, movimientos involuntarios, distonía y comportamiento autolesivo, siendo la autolesión la más preocupante. El paciente aquí estudiado presenta deficiencia completa de la enzima. **Conclusión:** Los hallazgos clínicos y de laboratorio encontrados tanto en la literatura como en el paciente refuerzan la importancia del seguimiento con

<sup>1</sup> Estudante de Medicina da Universidade José do Rosário Vellano - UNIFENAS.

<sup>2</sup> Professora do Curso de Medicina da Universidade José do Rosário Vellano – UNIFENAS.



## RECIMA21 - REVISTA CIENTÍFICA MULTIDISCIPLINAR ISSN 2675-6218

SÍNDROME DE LESCH-NYHAN EM PACIENTE PEDIÁTRICO  
Tayná Rodrigues Félix, Lara Baroni Carvalho, Leticia Veiga Assis de Souza, Gabriela Malaquias Turbino,  
Gustavo Henrique de Souza, Lucas Fernando de Oliveira, Gersika Bitencourt Santos

*un equipo multidisciplinario para que se pueda definir precozmente un diagnóstico y extraer posibles planes terapéuticos.*

**PALABRAS CLAVE:** Síndrome de Lesch-Nyhan. Enzima. Hiperuricemia.

### INTRODUÇÃO

A síndrome de Lesch-Nyhan é uma patologia congênita ligada à deficiência de hipoxantina-guanina fosforibosil-transferase (HPRT), enzima da via de metabolismo das purinas, resultando em uma superprodução de ácido úrico. “Os erros inatos do metabolismo das purinas são doenças hereditárias complexas de grande impacto clínico, com sintomas variáveis dependendo do tipo de doença.” [8]

É uma doença metabólica rara, que atinge em média entre 1/235.000 e 1/380.000 nascidos vivos. Se caracteriza como uma alteração hereditária, ligada ao cromossomo X, no qual indivíduos homens possuem a doença e as mulheres são apenas portadoras heterozigotas e detêm a forma assintomática da síndrome. Sua sintomatologia principal se dá devido às mutações no gene HPRT1 (Xq26) que codifica a HPRT recicladora de purina.

Para Rodríguez, um paciente com pelo menos 8% de atividade da enzima já apresenta níveis elevados na produção de ácido úrico, no entanto, para ser considerada Síndrome de Lesch-Nyhan e seus característicos sintomas, o paciente deve apresentar menos de 1,5% de atividade enzimática.[10] Devido à desordem na via de reciclagem das purinas e de acordo com a atividade residual da enzima HPRT, surgem as manifestações da doença que são elas: produção aumentada de ácido úrico, distúrbios neurológicos, comportamentos autolesivos, comprometimento cognitivo em graus variados, além de disfunção motora. “O aparecimento relativamente tardio do comportamento autolesivo distintivo pode resultar em diagnóstico tardio se outras características forem negligenciadas. O atraso no desenvolvimento de um paciente com hiperuricemia deve levantar a suspeita para o diagnóstico e deve ser devidamente avaliado.” [9]

Segundo Torres e Puig, a presença e gravidade desses sintomas são relevantes para o prognóstico. Eles podem refletir o grau de deficiência enzimática e tornar o paciente parcial ou completamente dependente de outras pessoas para atividades diárias e cuidados pessoais. [7]

O objetivo deste trabalho é relatar sobre o caso da síndrome de Lesch-Nyhan em uma criança do sexo masculino com 6 anos de idade. O estudo sobre tal doença, que é de baixa prevalência em nosso meio, nos permite compartilhar informações a respeito dessa patologia para um diagnóstico precoce, melhoria no manejo da mesma e uma evolução da qualidade de vida pelos acometidos por essa síndrome.

### DESCRIÇÃO

O paciente em estudo tem 6 anos, nascido pré-termo com 35 semanas, APGAR 10, medidas pondero-estatural dentro da normalidade e sem nenhuma alteração diagnosticada até então. Deu



## RECIMA21 - REVISTA CIENTÍFICA MULTIDISCIPLINAR ISSN 2675-6218

SÍNDROME DE LESCH-NYHAN EM PACIENTE PEDIÁTRICO  
Tayná Rodrigues Félix, Lara Baroni Carvalho, Leticia Veiga Assis de Souza, Gabriela Malaquias Turbino,  
Gustavo Henrique de Souza, Lucas Fernando de Oliveira, Gersika Bitencourt Santos

entrada no consultório médico em 2015, aos 5 meses e 20 dias, acompanhado da mãe, apresentando quadro de vômito e diminuição do apetite, de início há 2 semanas. Apresentava, ademais, choro fácil e acessos febris. Durante a consulta, a acompanhante relata que aos 2 meses notou presença de cristais na urina (figura 1), o que chamou atenção do médico responsável.

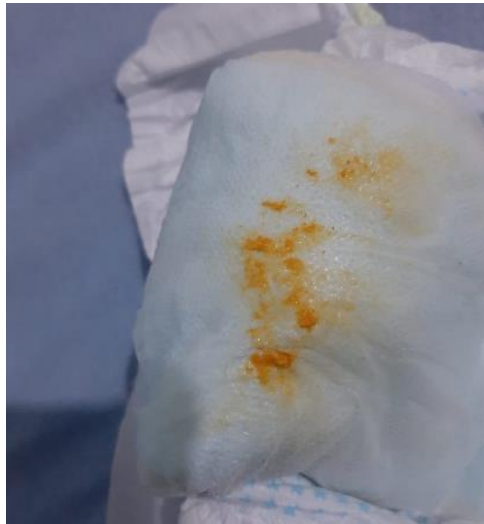


Figura 1 – presença de cristais de ácido úrico na urina do paciente.

Nessa primeira consulta, ao exame físico, encontrava-se com 7450 g, comprimento de 64 cm e com perímetro cefálico de 43,5cm. Sem alterações nos aparelhos respiratório, cardiovascular e gastrointestinal. Dessa forma, a conduta adotada pela pediatra foi a prescrição de Domperidona.

Dois dias após a consulta inicial, o paciente retorna ao consultório sem melhora do quadro de vômito, febril e choroso. Novamente os aparelhos respiratório e cardiovascular encontravam-se dentro da normalidade, apenas o aparelho gastrointestinal apresentou-se alterado com ruídos hidroaéreos aumentados. Assim, a nova conduta resultou em prescrição de Simeticona 3 gotas, 3 vezes ao dia.

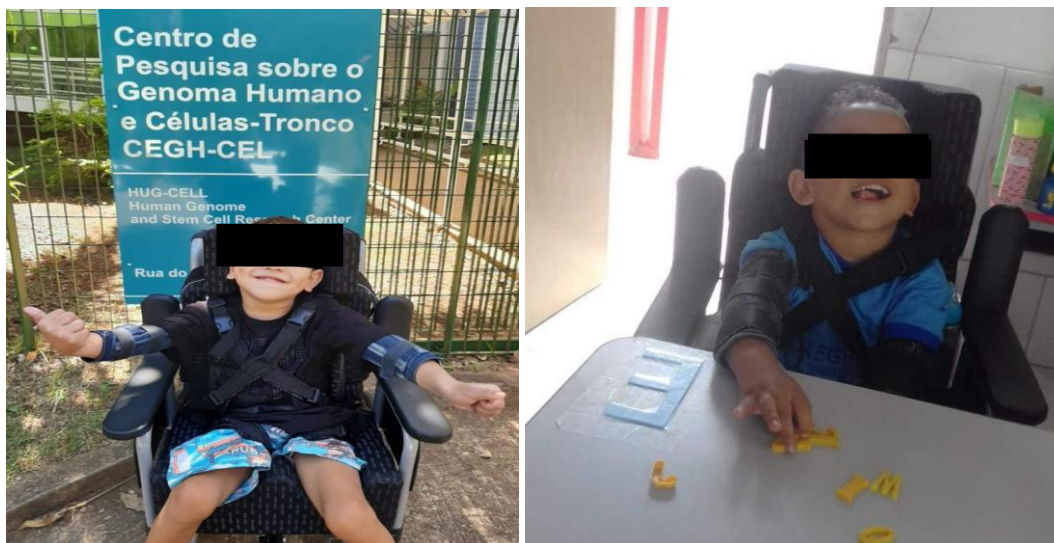Além disso, com 4 meses, a mãe percebeu que a criança não conseguia sustentar a cabeça (figuras 2 e 3), buscando ajuda médica, onde foi encaminhado para neurologia e solicitado o exame de Ressonância Magnética que apontou normalidade, apesar do atraso no desenvolvimento neuropsicomotor da criança.



## RECIMA21 - REVISTA CIENTÍFICA MULTIDISCIPLINAR ISSN 2675-6218

SÍNDROME DE LESCH-NYHAN EM PACIENTE PEDIÁTRICO

Tayná Rodrigues Félix, Lara Baroni Carvalho, Leticia Veiga Assis de Souza, Gabriela Malaquias Turbino, Gustavo Henrique de Souza, Lucas Fernando de Oliveira, Gersika Bitencourt Santos



Figuras 2 e 3 – paciente sentado em dispositivo especial devido à hipotonia cervical

Na consulta de 6 meses e 19 dias, relatou queixa de tosse rouca de início há 5 dias. Ao exame físico, apresentava peso de 7620 g, estatura de 67 cm e perímetro cefálico de 44 cm, além de murmúrios vesiculares rudes com presença de roncos; os demais sistemas encontravam-se dentro da normalidade. Neste dia, foi observado que o paciente já conseguia sentar-se, mas não era capaz de sustentar a cabeça, o que resultou ao encaminhamento para avaliação do neurologista. Além disso, foram prescritos Prednisolona e Sulfato de salbutamol + Guaifenesina.

Após a avaliação da neurologia, laudo da tomografia computadorizada constatou normalidade e foi iniciado tratamento fitoterápico para atraso do desenvolvimento motor.

Aos 8 meses foram solicitados exames laboratoriais. Além disso, o paciente foi diagnosticado com litíase renal.

Aos 10 meses de idade, após diversas consultas com as mesmas queixas de febre e vômito, foi solicitada cromatografia de enzimas para uma análise mais profunda e com o objetivo de trilhar um possível diagnóstico.

Os resultados da cromatografia de aminoácidos foram os seguintes: fosfatase alcalina: 246; ácido aspártico: 4,6; ácido glutâmico: 70,1; asparagina: 95; serina: 109; glutamina: 422,1; tirosina: 71,1; alanina: 325; triptofano: 53,4; metionina: 26,3; valina: 223; fenilalanina: 43,5; isoleucina: 47; leucina: 77,8.

Pelo desfecho dos exames, foram diagnosticados erros inatos do metabolismo dos aminoácidos. A partir dessa conclusão, o paciente foi encaminhado ao hospital infantil da UNICAMP para investigação mais profunda sobre seu caso, além de ser assessorado pela pediatra e neurologista de sua cidade.

Além disso, aos 10 meses e 15 dias, a criança passou em consulta com o neurologista, que solicitou exames laboratoriais e obteve os seguintes resultados: fosfatase alcalina: 284,1; creatina fosfoquinase: 388; bilirrubina total: 0,2; bilirrubina direta: 0,1 e bilirrubina indireta: 0,1.



## RECIMA21 - REVISTA CIENTÍFICA MULTIDISCIPLINAR ISSN 2675-6218

SÍNDROME DE LESCH-NYHAN EM PACIENTE PEDIÁTRICO

Tayná Rodrigues Félix, Lara Baroni Carvalho, Leticia Veiga Assis de Souza, Gabriela Malaquias Turbino, Gustavo Henrique de Souza, Lucas Fernando de Oliveira, Gersika Bitencourt Santos

USG de abdome apontava nefrolitíase a direita. Com base nesses dados clínicos, a criança foi encaminhada ao gastroenterologista e nefrologista.

Com 1 ano e 5 meses, foi realizada uma nova cromatografia de aminoácidos qualitativa e alguns deles vieram aumentados como: tirosina: 602, lisina: 1432. Além disso, aguardava a avaliação do geneticista. Criança encontrava-se com peso, estatura e exame físico normais.

Por fim, aos 2 anos iniciou quadro de automutilação e comportamento agressivo, proporcionando uma especificidade maior ao possível diagnóstico.



Figuras 4 e 5 – criança com braços imobilizados para evitar comportamentos autolesivos.

Aos 4 anos, o paciente encontrava-se agressivo, falava poucas palavras, comunicação predominantemente não verbal, apresentava distonia, sustento cefálico presente, possuía sono não tranquilizador e locomovia-se com a ajuda de um dispositivo especial.

Até seus 4 anos, J.L.S.S, seguiu com tratamento de toda equipe multidisciplinar que o acompanhava, mas ainda sem um diagnóstico definido, pois aguardava o resultado de sua análise genética na UNICAMP.

Comparecia periodicamente em suas consultas pediátricas com queixas comuns para sua idade. Os tratamentos eram apenas para tratar os sintomas corriqueiros, como febre e vômitos.

Assim sendo, aos 5 anos e 9 meses, foi divulgado o resultado do teste genético, confirmando o diagnóstico da Síndrome de Lesh-Nyhan. Com diagnóstico definido, foi iniciado tratamento específico para a patologia com Alopurinol 150 mg, 1 vez ao dia e 9-hidroxi-risperidona 1 mg, 2 vezes ao dia. Tal tratamento medicamentoso se mostrou eficaz juntamente com a associação de toda a equipe médica, fisioterapêutica e de fonoaudiologia que acompanham o paciente e controlam os avanços da patologia.



## RECIMA21 - REVISTA CIENTÍFICA MULTIDISCIPLINAR ISSN 2675-6218

SÍNDROME DE LESCH-NYHAN EM PACIENTE PEDIÁTRICO  
Tayná Rodrigues Félix, Lara Baroni Carvalho, Leticia Veiga Assis de Souza, Gabriela Malaquias Turbino,  
Gustavo Henrique de Souza, Lucas Fernando de Oliveira, Gersika Bitencourt Santos

### DISCUSSÃO

A síndrome de Lesch-Nyhan (LSN) e suas variantes são decorrentes de mutações no gene HPRT1, que causam deficiência na atividade enzimática da hipoxantina-guanina-fosforibosiltransferase (HPRT). O fenótipo variante tem sido associado a mutações pontuais e deficiência parcial. [3] Essa enzima é responsável pela reciclagem de purinas, convertendo guanina em monofosfato de guanosina e hipoxantina em monofosfato de inosina. A falta da enzima causa um aumento na guanina e na hipoxantina que são convertidas em ácido úrico, que precipita nos rins e nas articulações causando cálculos renais e tofos articulares, sintomas presentes no paciente do caso.

As principais características que definem a doença são hiperuricemia, anormalidades do neurodesenvolvimento com retardo global do desenvolvimento, movimentos involuntários e comportamento autolesivo. A automutilação, na forma de morder os lábios ou mastigar os dedos, pode aparecer assim que os dentes estiverem presentes. Segundo o laudo feito por médicos da Universidade Estadual de Campinas (UNICAMP), diagnosticou-se a “Síndrome de Lesch-Nyhan Clássica”, que apresenta fenótipo mais grave, deficiência completa de HPRT, distonia generalizada aguda associada a coreoatetose, balismo e alterações comportamentais, como atitudes autoagressivas, déficit cognitivo ou anemia megaloblástica. [1, 10]

Diante disso, o sintoma mais preocupante é a autolesão, sendo de difícil controle e tratamento. Essas lesões se expressam como mordidas persistentes na mucosa oral, lábios, língua, dedos e ombros, o que termina na destruição total ou parcial dos tecidos afetados. Apesar de apresentarem sensibilidade à dor, os pacientes não conseguem controlar seus comportamentos autoagressivos. A mutilação não é o resultado de uma falta de sensação (os pacientes sentem dor e ficam aliviados quando protegidos de si mesmos) e recentemente foi atribuída a um comportamento obsessivo-compulsivo. Dessa maneira, para minimizar os danos dessa atitude é indicado o uso de dispositivos especiais para restringir a movimentação dos membros, já utilizado pelo paciente em questão. Ademais, existem vertentes odontológicas que indicam intervenção cirúrgica realizando exodontias múltiplas, prevenindo, assim, agressão na mucosa oral, lábios e dedos. Entretanto deve-se considerar que o edentulismo gera uma incapacidade alimentar, portanto, cada caso deve ser estudado, considerando a opinião dos pais e da equipe multidisciplinar. [1, 3, 5]

Uma outra opção que está sendo proposta é o uso de dispositivos intraorais; porém, apresentam alto percentual de falha por sobrecarga excessiva, fadiga do material e fratura do dispositivo. [1]

Em relação ao Alupurinol - preconizado para o paciente - seu uso é indicado para o tratamento da hiperuricemia e suas complicações, haja visto que o medicamento inibe a enzima xantina oxidase bloqueando a conversão de xantina e hipoxantina em ácido úrico, prevenindo a cristalúria, litíase renal e artrose gotosa. Dessa forma, observa-se a importância do fármaco para uma melhora da qualidade de vida do paciente. Por outro lado, o Alupurinol não atua nas manifestações neuropsiquiátricas encontradas na síndrome. Por conseguinte, são utilizadas algumas classes de



## RECIMA21 - REVISTA CIENTÍFICA MULTIDISCIPLINAR ISSN 2675-6218

SÍNDROME DE LESCH-NYHAN EM PACIENTE PEDIÁTRICO

Tayná Rodrigues Félix, Lara Baroni Carvalho, Leticia Veiga Assis de Souza, Gabriela Malaquias Turbino, Gustavo Henrique de Souza, Lucas Fernando de Oliveira, Gersika Bitencourt Santos

medicamentos a fim de amenizar os sintomas, tendo em conta a inexistência, até então, de tratamentos eficazes e curativos para essas manifestações. [4, 12]

São utilizados, então, benzodiazepínicos e inibidores do ácido gama-aminobutírico (GABA), como o Baclofeno, que podem auxiliar no tratamento da distonia e da espasticidade, além da 9-hidroxi-risperidona - prescrita para o caso - um antipsicótico atípico que se liga aos receptores serotoninérgicos 5-HT<sub>2</sub> e dopaminérgicos D<sub>2</sub>, auxiliando na distonia e na irritabilidade do paciente. [1, 11]

### CONSIDERAÇÕES

Os achados clínicos e laboratoriais encontrados tanto na literatura quanto no paciente, reforçam a importância do acompanhamento com uma equipe multidisciplinar para que se possa definir precocemente um diagnóstico e traçar possíveis planos terapêuticos. Além disso, tal síndrome requer um maior apoio e atenção familiar, uma vez que a patologia causa inúmeros sintomas físicos, bem como psíquicos, o que torna o paciente totalmente dependente.

Assim, a proposta admitida para o caso em questão, nos permite observar uma boa evolução do paciente, com melhora das esferas físicas, mentais e emocionais, reestabelecendo sua funcionalidade, comportamento e desenvolvimento neuropsicomotor, o que ocasionou melhora de maneira multidimensional para o paciente.

### REFERÊNCIAS

1. Campolo González Andrés et al. Síndrome de Lesch-Nyhan e automutilação oral. Reporte de un caso. *Revista chilena de Pediatría*. 2018;89(1):86-91.
2. Contreras Roura Jiovanna. Errores innatos del metabolismo de las purinas y otras enfermedades relacionadas. *Revista Cubana de Pediatría*. 2012;84(2):197-200.
3. Fardi K, Topouzelis N, Kotsanos N. Síndrome de Lesch-Nyhan: uma abordagem preventiva à automutilação. *Revista Internacional de Odontopediatria*. 2003;13(1):51-56.
4. Fu Rong et al. Gravidade clínica na doença de Lesch-Nyhan: o papel da enzima residual e vias compensatórias. *Genética molecular e metabolismo*. 2015;114(1):55-61.
5. Jimenez RT, Garcia M, Puig JG. Fenótipo variante da síndrome de Lesch-Nyhan. *Medicina Clínica*. 2011;136(2):63-66.
6. Lloyd KG. et al. Evidência bioquímica de disfunção de neurotransmissores cerebrais na síndrome de Lesch-Nyhan. *New England Journal of Medicine*. 1981;305(19):1106-1111.
7. Nanagiri A, Shabbir N. Síndrome de Lesch Nyhan. *StatPearls [Internet]*; 2020.
8. Nyhan WL. Comportamento na síndrome de Lesch-Nyhan. *Revista de Autismo e Esquizofrenia Infantil*. 1976;6(3):235-252.



## RECIMA21 - REVISTA CIENTÍFICA MULTIDISCIPLINAR ISSN 2675-6218

### SÍNDROME DE LESCH-NYHAN EM PACIENTE PEDIÁTRICO

Tayná Rodrigues Félix, Lara Baroni Carvalho, Leticia Veiga Assis de Souza, Gabriela Malaquias Turbino, Gustavo Henrique de Souza, Lucas Fernando de Oliveira, Gersika Bitencourt Santos

9. Olson L, Houlihan D. Uma revisão dos tratamentos comportamentais usados para a síndrome de Lesch-Nyhan. Modificação do comportamento. 2000;24(2):202-222.
10. Partington MW, Hennen BKE A síndrome de Lesch-Nyhan: mordida autodestrutiva, retardo mental, distúrbio neurológico e hiperuricemia. Medicina do Desenvolvimento e Neurologia Infantil. 1967;9(5):563-572.
11. Torres RJ, Juan G. Deficiência de hipoxantina-guanina fosforibosiltransferase (HPRT): síndrome de Lesch-Nyhan. Revista Orphanet de Doenças Raras. 2007;2(1):1-10.
12. Yukawa Takeo et al. Paciente do sexo feminino com síndrome de Lesch-Nyhan. Medicina do Desenvolvimento e Neurologia Infantil. 1992;34(6):543-546.