



RECIMA21 - REVISTA CIENTÍFICA MULTIDISCIPLINAR
ISSN 2675-6218

**TRAÇÃO MAXILAR COM ANCORAGEM ESQUELÉTICA POR MINIPLACAS DE TITÂNIO COMO
 SUBSTITUTO DA MÁSCARA FACIAL NO TRATAMENTO DA CLASSE III – REVISÃO
 INTEGRATIVA DA LITERATURA**

**MAXILLARY TRACTION WITH SKELETAL ANCHORAGE USING TITANIUM MINIPLATES AS A
 SUBSTITUTE FOR FACIAL MASK IN CLASS III TREATMENT - AN INTEGRATIVE LITERATURE
 REVIEW**

**TRACCIÓN MAXILAR CON ANCLAJE ESQUELÉTICO MEDIANTE MINIPLACAS DE TITANIO
 COMO SUSTITUTO DE LA MÁSCARA FACIAL EN EL TRATAMIENTO DE LA CLASE III -
 REVISIÓN INTEGRADORA DE LA LITERATURA**

Samuel Breno Soares Rodrigues¹, Bárbara Suély Rodrigues Soares², Gabriela Soares Borges³, Sarah Brenda Rodrigues Soares⁴, Antônio Afonso Sommer⁵

e4104114

<https://doi.org/10.47820/recima21.v4i10.4114>

PUBLICADO: 10/2023

RESUMO

Até o advento da ancoragem absoluta com placas de titânio, o tratamento interceptativo da Classe III esquelética vinha sendo conduzido idealmente por tração maxilar a partir das máscaras faciais, o que confere uma certa resistência dos especialistas a métodos alternativos. Portanto, o objetivo deste estudo foi realizar uma revisão de literatura comparando as duas formas de tratamento, apontando vantagens e desvantagens de uma e outra modalidade e considerando a possibilidade de utilização de dispositivos de ancoragem esquelética com miniplacas de titânio substituírem definitivamente a terapia com máscara facial em pacientes portadores de Classe III. Para a realização desse trabalho foram utilizadas as plataformas de busca PubMed/MEDLINE e SciELO sob os critérios de elegibilidade da estratégia PRISMA - ScR para análise qualitativa. A ancoragem absoluta não usa dentes como apoio, minimizando as compensações dentoalveolares, enquanto promove notável avanço maxilar. Conclui-se, portanto, que a possibilidade de se alcançar a correção necessária sem dispositivos extrabucais é alentadora, justificando a busca e ordenação de estudos que demonstrem a aceitação e a real capacidade de obtenção de bons resultados com a nova modalidade terapêutica.

PALAVRAS-CHAVE: Ancoragem óssea. Classe III. Máscara facial. Miniplacas. Tração maxilar. Tratamento.

ABSTRACT

Until the advent of absolute anchorage with titanium plates, the interceptive treatment of skeletal Class III had ideally been conducted through maxillary traction using facial masks, which led to some resistance from specialists towards alternative methods. Therefore, the objective of this study was to conduct a literature review comparing the two treatment approaches, pointing out the advantages and disadvantages of each modality and considering the possibility of using skeletal anchorage devices with titanium miniplates to definitively replace facial mask therapy in Class III patients. The research was carried out using the search platforms PubMed/MEDLINE and SciELO under the eligibility criteria of the PRISMA-ScR strategy for qualitative analysis. Absolute anchorage does not use teeth for support, minimizing dentoalveolar compensations while promoting remarkable maxillary advancement. Therefore, it can be concluded that the possibility of achieving the necessary correction without extraoral devices is encouraging, justifying the search and organization of studies that demonstrate the acceptance and the real capacity to obtain good results with the new therapeutic modality.

KEYWORDS: Bone Anchorage. Class III. Face mask. Miniplates. Maxillary traction. Treatment.

¹ Graduando do curso de Odontologia pelo Centro Universitário de Patos de Minas.

² Graduanda do curso de Odontologia pelo Centro Universitário de Patos de Minas.

³ Graduanda do curso de Odontologia pelo Centro Universitário de Patos de Minas.

⁴ Graduanda do curso de Odontologia pelo Centro Universitário de Patos de Minas.

⁵ Doutor em Ortodontia e docente do Centro Universitário de Patos de Minas.



RECIMA21 - REVISTA CIENTÍFICA MULTIDISCIPLINAR ISSN 2675-6218

TRAÇÃO MAXILAR COM ANCORAGEM ESQUELÉTICA POR MINIPLACAS DE TITÂNIO COMO SUBSTITUTO DA MÁSCARA FACIAL NO TRATAMENTO DA CLASSE III – REVISÃO INTEGRATIVA DA LITERATURA
Samuel Breno Soares Rodrigues, Bárbara Suély Rodrigues Soares, Gabriela Soares Borges, Sarah Brenda Rodrigues Soares, Antônio Afonso Sommer

RESUMEN

Hasta el advenimiento del anclaje absoluto con placas de titanio, el tratamiento interceptivo de la Clase III esquelética se llevaba a cabo idealmente mediante tracción maxilar utilizando máscaras faciales, lo que generaba cierta resistencia por parte de los especialistas hacia métodos alternativos. Por lo tanto, el objetivo de este estudio fue realizar una revisión de literatura comparando las dos formas de tratamiento, señalando las ventajas y desventajas de cada modalidad y considerando la posibilidad de que los dispositivos de anclaje esquelético con miniplacas de titanio reemplacen definitivamente la terapia con máscara facial en pacientes con Clase III. Para llevar a cabo esta investigación, se utilizaron las plataformas de búsqueda PubMed/MEDLINE y SciELO bajo los criterios de elegibilidad de la estrategia PRISMA-ScR para el análisis cualitativo. El anclaje absoluto no utiliza los dientes como soporte, minimizando las compensaciones dentoalveolares, al tiempo que promueve un notable avance maxilar. Por lo tanto, se concluye que la posibilidad de lograr la corrección necesaria sin dispositivos extraorales es alentadora, justificando la búsqueda y organización de estudios que demuestren la aceptación y la verdadera capacidad de obtener buenos resultados con la nueva modalidad terapéutica.

PALABRAS CLAVE: Anclaje óseo. Clase III. Mascarilla facial. Miniplacas. Tracción maxilar. Tratamiento.

INTRODUÇÃO

A etiologia da Classe III esquelética é multifatorial e resultante de interação entre fatores hereditários e ambientais (Toffol *et al.*, 2008). Pode ser determinada por insuficiência de crescimento maxilar, prognatismo mandibular ou a combinação de ambos (Ayça; Toygar; Eyas, 2006), caracterizando um perfil côncavo, por vezes promovendo mordida cruzada anterior, e com consequentes distorções morfológicas e funcionais (Clerck *et al.*, 2009). A Classe III pode ser devida ao posicionamento anterior da mandíbula em relação à maxila, caracterizando-se por uma mandíbula grande ou protrusiva, a um posicionamento posterior da maxila em relação à mandíbula, apresentando uma maxila menor ou retrusiva, e por uma combinação dessas duas possibilidades. É considerada uma desarmonia dento-esquelética hereditária dominante lentamente progressiva (Nowrin *et al.*, 2019).

Antes de se iniciar o tratamento de qualquer Classe III, o diagnóstico e o planejamento devem estar bem claros quanto ao envolvimento esquelético, definição baseada nas características facial, oclusal e cefalométrica do paciente (Araújo *et al.*, 2008). Uma distinção entre má oclusão de Classe III dentária, como descrita por Angle (1900), e esquelética precisa ser definida para a instituição do tratamento correto. A má oclusão apenas dentária ou mesmo a funcional, quando algum contato prematuro desloca a mandíbula para anterior, pode dispensar ortopedia. Por outro lado, quando há alteração no crescimento craniofacial, evidenciado pela cefalometria, manobras ortopédicas devem ser conduzidas. É de suma importância considerar a idade do paciente a ser tratado e os tipos de intervenções disponíveis, assim como é imperativo que o problema seja solucionado o mais precocemente possível, ainda durante a fase de crescimento, pois, se persistir até depois da maturação óssea, agravamento de consequências indesejáveis advém (Araújo *et al.*, 2008; Mandall *et al.*, 2016). Baccetti, Franchi e McNamara (2007) demonstraram que as más oclusões de Classe III tendem a se tornar mais severas com o decorrer do tempo, porque o crescimento mandibular se



RECIMA21 - REVISTA CIENTÍFICA MULTIDISCIPLINAR ISSN 2675-6218

TRAÇÃO MAXILAR COM ANCORAGEM ESQUELÉTICA POR MINIPLACAS DE TITÂNIO COMO SUBSTITUTO DA MÁSCARA FACIAL NO TRATAMENTO DA CLASSE III – REVISÃO INTEGRATIVA DA LITERATURA
Samuel Breno Soares Rodrigues, Bárbara Suély Rodrigues Soares, Gabriela Soares Borges, Sarah Brenda Rodrigues Soares, Antônio Afonso Sommer

mantém ativo por um tempo maior que o da maxila. E, por isso, entendem que a intervenção ortopédica em pacientes em crescimento é de suma importância e altamente recomendável.

A Classe III esquelética é admitida como um dos problemas ortodônticos mais difíceis de tratar (Graber; Vanarsdall; Vig, 2012). A abordagem precoce deste tipo de problema é apontada na literatura clássica como forma de reduzir a necessidade de tratamento complexo na dentição permanente, em que sucesso com camuflagem ortodôntica é altamente improvável e a cirurgia torna-se praticamente compulsória (Moyers, 1991; Graber; Vanarsdal; VIG, 2012; Proffit; Fields; Sarver, 2012).

Para Vieira *et al.* (2013) a retrusão maxilar é o fator que mais contribui (63%) para a Classe III esquelética. Assim, as abordagens ortopédicas que visam tração anterior da maxila encontram maior aplicação. O tratamento da classe III é difícil de ser executado apenas por forças intrabuciais, sendo recomendável a associação da terapia de tração reversa da maxila (Cordasco *et al.*, 2014). Durante muito tempo, o tratamento preconizado para essa condição consistia de tração anterior da maxila com máscara facial acompanhada de disjunção palatina (Ge *et al.*, 2012; Luz *et al.*, 2014; Foersh *et al.*, 2015). Mais recentemente, alternância entre expansão e contração aplicada ao dispositivo disjuntor passou a ser adotada, com o intuito de liberar as suturas e facilitar a tração maxilar (Almuzian *et al.*, 2018; Buyukçavus, 2019).

Com o advento da ancoragem esquelética, uma nova proposta de abordagem foi sugerida por Clerck *et al.* (2009): Placas de titânio fixadas na região infrazigomática da maxila e na região parassinfisária da mandíbula, bilateralmente, servem de apoio para elásticos de Classe III (Cevidanes *et al.*, 2010; Elnagar *et al.*, 2016; Fakharian; Bardideh; Abtahi, 2019). As vantagens da nova modalidade de tratamento são a ação em tempo integral, contra 14 horas diárias da máscara, e a ausência de efeitos colaterais sobre os dentes, com correção puramente esquelética (Clerck *et al.*, 2009).

2- MÉTODO

Uma proposta instigante de substituição de uma técnica tradicional em ortodontia gerou uma dúvida que motivou a pesquisa. A dúvida foi expressa como pergunta ajustada à estratégia PICO, atribuindo-se: ao P (população) pacientes portadores de Classe III esquelética e em fase de crescimento; ao I (intervenção) o uso de miniplacas de titânio para ancoragem esquelética associadas a elásticos de Classe III; ao C (controle), a comparação dos resultados entre ancoragem esquelética e elásticos *versus* tração maxilar com máscara facial; e ao O (desfecho), a existência de evidências que apontem vantagens do emprego de ancoragem absoluta associada a elásticos sobre a tração maxilar com máscara facial.

A pergunta norteadora para o estudo, então, foi definida como: “O tratamento da Classe III esquelética pode ser melhor conduzido com miniplacas de ancoragem óssea associadas a elásticos do que com tração maxilar apoiada em máscara facial?”



RECIMA21 - REVISTA CIENTÍFICA MULTIDISCIPLINAR ISSN 2675-6218

TRAÇÃO MAXILAR COM ANCORAGEM ESQUELÉTICA POR MINIPLACAS DE TITÂNIO COMO SUBSTITUTO DA MÁSCARA FACIAL NO TRATAMENTO DA CLASSE III – REVISÃO INTEGRATIVA DA LITERATURA
Samuel Breno Soares Rodrigues, Bárbara Suély Rodrigues Soares, Gabriela Soares Borges, Sarah Brenda Rodrigues Soares, Antônio Afonso Sommer

A condução da pesquisa se deu de acordo com o guia PRISMA ScR (Principais Itens para Relatar Revisões Sistemáticas e Meta-Análises) nas bases de dados PubMed/Medline e SciELO, por busca direta em sítios de revistas especializadas e a partir de referências destacadas dos próprios trabalhos selecionados, o recurso da bola de neve. As palavras chaves de busca utilizadas e acompanhadas da distribuição dos operadores booleanos E e OU estão descritas a seguir: “Ancoragem óssea” E “Miniplacas” E “Classe III” E “Tração maxilar” E “Tratamento” OU “Máscara facial” E “Classe III” E “Tração maxilar” E “Tratamento”. A mesma combinação foi reproduzida com os termos correspondentes em inglês.

Os critérios de inclusão na pesquisa foram: trabalhos científicos publicados nos últimos 20 anos, em inglês ou português, que fossem apresentados como revisões sistemáticas, revisões integrativas ou estudo de casos clínicos randomizados, relacionados especificamente com o tratamento da Classe III esquelética durante a fase de crescimento. Artigos científicos clássicos e livros texto que se relacionassem com o tema foram incluídos sem a exigência temporal. Como critério de exclusão empregaram-se: os trabalhos da literatura cinzenta, como teses, dissertações, trabalhos de conclusão de curso, monografias, opiniões de especialistas, cartas ao editor, além daqueles que não respondessem à pergunta do estudo. Também não foram considerados os trabalhos cuja metodologia não correspondesse à forma de apresentação que os tornou elegíveis.

3- RESULTADOS

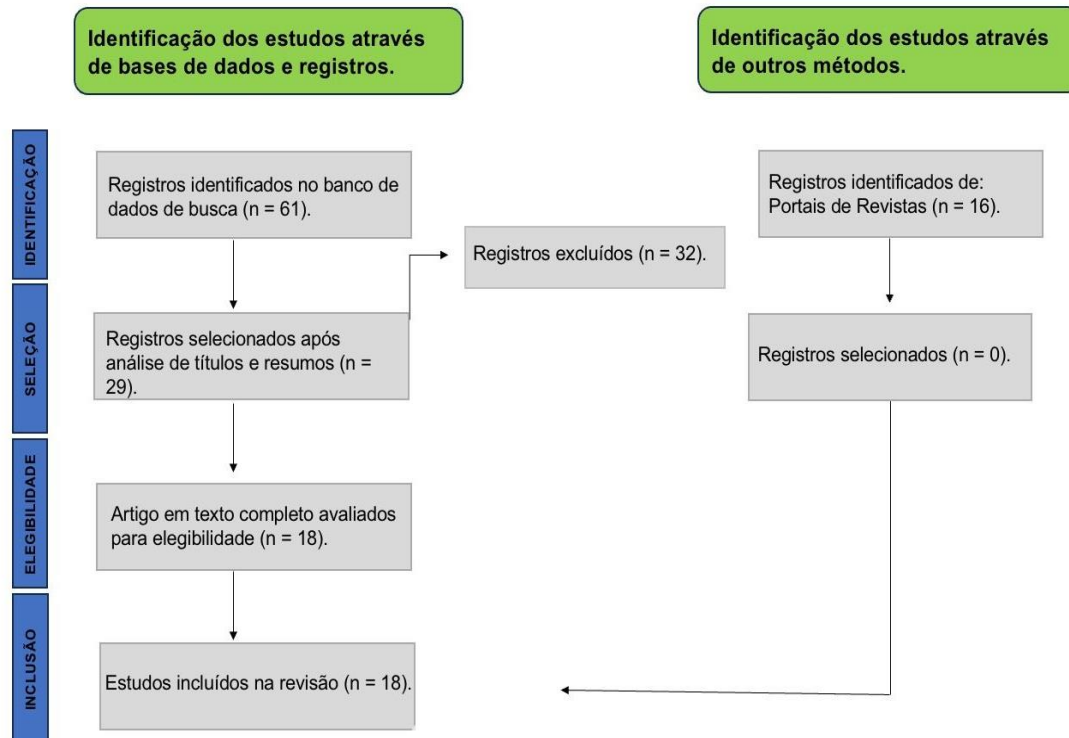
Foi preliminarmente adotada para a seleção dos artigos a leitura dos títulos e resumos, resultando na identificação de 61 artigos potencialmente elegíveis, sendo 33 encontrados na base de dados Google Scholar, por meio da ferramenta de busca que direciona para a base da SciELO, 28 encontrados na base de dados PubMed e 16 em outros métodos de busca (portais de revistas e bola de neve). Após a leitura dos textos completos, foram excluídos artigos que não correspondiam à forma de apresentação que os tornou elegíveis ou que não permitissem relação com a pergunta do estudo. Ao final da análise alcançou-se a amostra de 18 estudos primários. Os requisitos básicos de elegibilidade dos artigos, associados à aplicação dos critérios de inclusão e exclusão estão demonstrados no Fluxograma a seguir (Figura 1):



RECIMA21 - REVISTA CIENTÍFICA MULTIDISCIPLINAR ISSN 2675-6218

TRAÇÃO MAXILAR COM ANCORAGEM ESQUELÉTICA POR MINIPLACAS DE TITÂNIO COMO SUBSTITUTO DA MÁSCARA FACIAL NO TRATAMENTO DA CLASSE III – REVISÃO INTEGRATIVA DA LITERATURA
Samuel Breno Soares Rodrigues, Bárbara Suély Rodrigues Soares, Gabriela Soares Borges, Sarah Brenda Rodrigues Soares, Antônio Afonso Sommer

Figura 1 – Fluxograma do processo de seleção dos estudos primários



Fonte: Page MJ, McKenzie JE, Bossuyt PM, Boutron I, Hoffmann TC, Mulrow CD, et al. The PRISMA 2020 statement: an updated guideline for reporting systematic reviews. *BMJ* 2021;372:n71.10.1136/bmj.n71

Após a aplicação dos critérios de elegibilidade, os artigos foram organizados em um quadro (Quadro 1) baseado no *Mixed Methods Appraisal Tools* (MMAT) (Hong, 2018), que considera informações como autor; ano de publicação, periódico, tipo de estudo, objetivos e resultados principais.

Quadro 1 – Caracterização dos artigos selecionados após aplicação dos critérios de elegibilidade, segundo autor principal, ano de publicação, periódico, objetivos e conclusões

Nº	Autor/Ano.	Periódico	Tipo de estudo	Objetivo	Conclusão
01	AYÇA; TOYGAR; EYAS, 2006.	<i>European Journal of Orthodontics</i>	Relato de caso	Examinar as alterações dentofaciais em pacientes com aparelhos fixos após a expansão rápida da maxila (ERM) e terapia com máscara facial.	Ao final dos tratamentos, os pacientes apresentaram melhorias. No entanto, ainda sustentavam características de Classe III.



RECIMA21 - REVISTA CIENTÍFICA MULTIDISCIPLINAR

ISSN 2675-6218

TRAÇÃO MAXILAR COM ANCORAGEM ESQUELÉTICA POR MINIPLACAS DE TITÂNIO COMO SUBSTITUTO DA MÁSCARA FACIAL NO TRATAMENTO DA CLASSE III – REVISÃO INTEGRATIVA DA LITERATURA
 Samuel Breno Soares Rodrigues, Bárbara Suély Rodrigues Soares, Gabriela Soares Borges, Sarah Brenda Rodrigues Soares, Antônio Afonso Sommer

02	BACCETTI, T; FRANCHI, L; MCNAMARA, J. A, 2007.	<i>Semin Orthod</i>	Estudo Longitudinal/ Transversal	Fornecer uma estimativa de crescimento em indivíduos com má oclusão de Classe III por meio da análise da cefalogramas em duas amostras: (1) 22 indivíduos Classe III não tratados seguidos longitudinalmente de uma observação pré-púbere até uma observação pós-púbere; e (2) uma grande população transversal (n=1091) de homens e mulheres não tratadas em seis períodos consecutivos de desenvolvimento (CS1 até CS6 de acordo com o método de maturação vertebral cervical).	Os resultados do estudo longitudinal demonstraram que a desarmonia de Classe III tende a piorar com o crescimento e que a necessidade de intervenção ortopédica adequada em indivíduos Classe III é certa. Este grande estudo transversal apontou consequências clínicas importantes.
03	ARAÚJO <i>et al.</i> , 2008.	Rev. Dent. Press Ortodon. Ortop. Facial	Relato de caso	Relatar a abordagem clínica não cirúrgica da má oclusão de Classe III.	Nos casos de Classe III, o crescimento, grande aliado da Ortodontia em outras correções, torna-se um adversário – quanto mais intenso e duradouro, mais severo o problema.
04	CORNELIS, M. A. <i>et al.</i> , 2008	<i>J Oral Maxillofac Surg</i>	Relato de caso	Descrever as técnicas de colocação e remoção de miniplacas cirúrgicas modificadas usadas para ancoragem ortodôntica temporária e relatar a percepção dos cirurgiões sobre seu uso.	Embora a cirurgia de colocação/remoção de miniplacas requeira a elevação de um retalho, este foi considerado um procedimento cirúrgico fácil e relativamente breve, constituindo-se em um complemento seguro e eficaz para o tratamento ortodôntico.
05	TOFFOL, L. de; <i>et al.</i> , 2008	<i>Angle Orthod</i>	Revisão sistemática	Avaliar as evidências científicas sobre a eficácia do tratamento ortopédico precoce em indivíduos Classe III	O padrão de qualidade das investigações recuperadas variou de baixo (quatro estudos) a médio/alto (cinco estudos). Dados derivados de pesquisas de média/alta qualidade descreveram mais de



RECIMA21 - REVISTA CIENTÍFICA MULTIDISCIPLINAR

ISSN 2675-6218

TRAÇÃO MAXILAR COM ANCORAGEM ESQUELÉTICA POR MINIPLACAS DE TITÂNIO COMO SUBSTITUTO DA MÁSCARA FACIAL NO TRATAMENTO DA CLASSE III – REVISÃO INTEGRATIVA DA LITERATURA
Samuel Breno Soares Rodrigues, Bárbara Suély Rodrigues Soares, Gabriela Soares Borges, Sarah Brenda Rodrigues Soares, Antônio Afonso Sommer

					75% de sucesso do tratamento ortopédico da má oclusão de Classe III (ERM e máscara facial) em uma observação de acompanhamento por 5 anos após o término do tratamento ortopédico.
06	CLERCK <i>et al.</i> , 2009.	<i>J Oral Maxillofac Surg</i>	Relato de caso	Conseguir uma redução da concavidade facial, maximizar as alterações maxilares esqueléticas e minimizar o movimento dentoalveolar.	A mordida cruzada anterior foi corrigida em cada paciente. Seus perfis de tecidos moles melhoraram consideravelmente, com deslocamento anterior de todo o terço médio da face (crista infraorbitária, nariz e lábio superior), reduzindo a concavidade paranasal. Quase nenhum deslocamento anterior do lábio inferior e do mento foi observado ao final da tração, levando a uma melhora da relação entre o lábio superior e o inferior. A ponta do nariz moveu-se ligeiramente para cima.
07	PERRONE, A. P. R; MUCHA, NELSON, J, 2009	Rev. Dent. Press Ortodon. Ortop. Facial	Revisão sistemática	Sintetizar as informações relativas à magnitude, direção e tempo diário da aplicação das forças de protração maxilar por meio de uma revisão sistemática.	As médias de magnitude, direção e duração das forças de protração maxilar foram de, respectivamente: 447,8 gramas; 27,5 graus de inclinação em relação ao Plano Oclusal; e 15,2 horas por dia.
08	CEVIDANES <i>et al.</i> , 2010.	<i>Angle Orthod</i>	Estudo Longitudinal	Testar a hipótese de que não há diferença nos efeitos do tratamento ativo para o avanço maxilar induzido pela protração maxilar ancorada no osso (BAMP) e os efeitos do tratamento ativo para máscara facial em	A hipótese é rejeitada. O protocolo BAMP é capaz de induzir um avanço maxilar significativamente maior do que a terapia RME/FM. Outros aspectos favoráveis do tratamento com BAMP são representados



RECIMA21 - REVISTA CIENTÍFICA MULTIDISCIPLINAR

ISSN 2675-6218

TRAÇÃO MAXILAR COM ANCORAGEM ESQUELÉTICA POR MINIPLACAS DE TITÂNIO COMO SUBSTITUTO DA MÁSCARA FACIAL NO TRATAMENTO DA CLASSE III – REVISÃO INTEGRATIVA DA LITERATURA
 Samuel Breno Soares Rodrigues, Bárbara Suély Rodrigues Soares, Gabriela Soares Borges, Sarah Brenda Rodrigues Soares, Antônio Afonso Sommer

				associação com a expansão rápida da maxila (RME/FM).	pela ausência de rotação horária da mandíbula e de retroinclinação dos incisivos inferiores.
09	NGUYEN, T. <i>et al.</i> , 2011	<i>Am J Orthod Dentofacial Orthop</i>	Estudo Longitudinal	Avaliar as alterações tridimensionais na maxila, nos tecidos duros e moles circundantes e nas suturas circunmaxilares após o tratamento de protração maxilar ancorada no osso.	Esta abordagem de tratamento produziu mudanças ortopédicas significativas na maxila e nos zigomas em pacientes de Classe III em crescimento
10	GE, Y. S. <i>et al.</i> , 2012	<i>Angle Orthod</i>	Estudo Comparativo	Comparar os efeitos dentofaciais da protração maxilar com duas terapias de máscara facial em pacientes com Classe III em crescimento: máscara facial em associação com mini-implantes (MSI/FM) e máscara facial com expansores rápidos da maxila (RME/FM).	Comparado com a terapia RME/FM, o protocolo MSI/FM usando uma menor magnitude de força de protração melhora as relações esqueléticas e o perfil dos tecidos moles, bem como reduz os efeitos dentoalveolares indesejados.
11	LEE, N. K; YANG, I. H; BAEK, S. H, 2012	<i>Angle Orthod</i>	Estudo Comparativo	Comparar os efeitos do tratamento de curto prazo da terapia de máscara facial com miniplacas (FM-MP) e terapia de máscara facial com aparelho de expansão rápida da maxila (FM-RME) em pacientes com má oclusão de Classe III em crescimento com hipoplasia maxilar.	A terapia FM-MP induz um maior avanço da maxila, menos reposicionamento posterior e rotação de abertura da mandíbula com menor vestibularização dos incisivos superiores do que a terapia FM-RME.
12	CORDASCO, G. <i>et al.</i> , 2014	<i>Orthod Craniofac Res</i>	Revisão Sistemática e Meta-Análise	Estimar a eficácia da máscara facial de protração na correção da má oclusão de Classe III em curto prazo.	Terapia de máscara facial em indivíduos em crescimento e com má oclusão classe III é eficaz a curto prazo. Os resultados deste estudo referem-se apenas às modificações induzidas pela máscara facial em curto prazo, e mais estudos são necessários para elucidar os efeitos da



RECIMA21 - REVISTA CIENTÍFICA MULTIDISCIPLINAR

ISSN 2675-6218

TRAÇÃO MAXILAR COM ANCORAGEM ESQUELÉTICA POR MINIPLACAS DE TITÂNIO COMO SUBSTITUTO DA MÁSCARA FACIAL NO TRATAMENTO DA CLASSE III – REVISÃO INTEGRATIVA DA LITERATURA
 Samuel Breno Soares Rodrigues, Bárbara Suély Rodrigues Soares, Gabriela Soares Borges, Sarah Brenda Rodrigues Soares, Antônio Afonso Sommer

					máscara facial a longo prazo.
13	FOERSH, M. <i>et al.</i> , 2015.	<i>Clin Oral Investig</i>	Revisão Sistemática e Meta-Análise	Revisar sistematicamente a eficácia da terapia com máscara facial em combinação com os conceitos de expansão e compressão palatina.	Os achados são consistentes com os resultados de estudos anteriores da literatura sobre a eficiência do tratamento com máscara facial de classe III. Uma necessidade adicional de mais estudos randomizados controlados foi identificada especialmente no que diz respeito ao novo conceito de expansão e compressão maxilar alternada, que mostrou uma influência positiva na protração maxilar com base em dois estudos.
14	ELNAGAR, M. H. <i>et al.</i> , 2016	<i>Am J Orthod Dentofacial Orthop</i>	Estudo Comparativo	Avaliar e comparar os efeitos de 2 protocolos de protração maxilar ancorada no osso com um grupo controle não tratado.	Os 2 protocolos de ancoragem esquelética para protração maxilar efetivamente resolveram a grave deficiência maxilar em pacientes com Classe III em crescimento. No entanto, mudanças verticais e retroinclinação dos incisivos inferiores foram melhor controladas por elásticos de Classe III estendendo-se das miniplacas infrazigomáticas na maxila às miniplacas sinfisárias na mandíbula.



RECIMA21 - REVISTA CIENTÍFICA MULTIDISCIPLINAR

ISSN 2675-6218

TRAÇÃO MAXILAR COM ANCORAGEM ESQUELÉTICA POR MINIPLACAS DE TITÂNIO COMO SUBSTITUTO DA MÁSCARA FACIAL NO TRATAMENTO DA CLASSE III – REVISÃO INTEGRATIVA DA LITERATURA
 Samuel Breno Soares Rodrigues, Bárbara Suély Rodrigues Soares, Gabriela Soares Borges, Sarah Brenda Rodrigues Soares, Antônio Afonso Sommer

15	MANDALL, N. <i>et al.</i> , 2016	<i>J Orthod</i>	Estudo controlado, randomizado, paralelo, multicêntrico de dois braços	Avaliar se os pacientes que receberam tratamento precoce com máscara facial de protração classe III eram menos propensos a precisar de cirurgia ortognática em comparação com controles não tratados.	O tratamento precoce com máscara facial de protração classe III reduz a necessidade de cirurgia ortognática. No entanto, esse efeito não pode ser explicado pela manutenção da alteração cefalométrica esquelética
16	ALMUZIAN <i>et al.</i> , 2018.	<i>J Orthod</i>	Revisão Sistemática e Meta-Análise	Estabelecer a eficácia da abordagem de Expansão e Construção Rápida Alternada da Maxila combinada com Máscara Facial de Protração (Alt-RAMEC/PFM) no tratamento de pacientes em crescimento Classe III em comparação com a Expansão Rápida da Maxila convencional (RME/PFM).	Há evidências limitadas com alto risco de viés de que Alt-RAMEC/PFM pode resultar em um aumento estatisticamente significativo na protração maxilar em comparação com RME/PFM em indivíduos chineses a curto prazo. Estudos Clínicos Randomizados de longo prazo e de alta qualidade, com inclusão de resultados relatados pelo paciente, são necessários.
17	BUYUKÇAVUS, 2019.	<i>Turk J Orthod</i>	Revisão de Literatura	Apresentar aos clínicos o procedimento Alt-RAMEC cada vez mais popular, um método comumente empregado no tratamento da má oclusão de classe III nos últimos 15 anos.	A aplicação do protocolo Alt-RAMEC antes da protração maxilar é um método eficaz para o tratamento precoce de pacientes com má oclusão de Classe III. Na maioria dos estudos, o protocolo Alt-RAMEC parece ser mais eficaz do que o RME. Mais estudos de longo prazo sobre o protocolo Alt-RAMEC são necessários.
18	FACO, R. <i>et al.</i> , 2019	<i>European Journal of Orthodontics</i>	Estudo Longitudinal	Avaliar o resultado cefalométrico da protração maxilar ancorada no osso (BAMP) em indivíduos com fissura labiopalatal	A terapia com BAMP demonstrou uma protração maxilar ortopédica significativa e uma melhora no padrão esquelético de



RECIMA21 - REVISTA CIENTÍFICA MULTIDISCIPLINAR ISSN 2675-6218

TRAÇÃO MAXILAR COM ANCORAGEM ESQUELÉTICA POR MINIPLACAS DE TITÂNIO COMO SUBSTITUTO DA MÁSCARA FACIAL NO TRATAMENTO DA CLASSE III – REVISÃO INTEGRATIVA DA LITERATURA
Samuel Breno Soares Rodrigues, Bárbara Suély Rodrigues Soares, Gabriela Soares Borges, Sarah Brenda Rodrigues Soares, Antônio Afonso Sommer

				unilateral completa (UCLP).	Classe III em UCLP.
--	--	--	--	-----------------------------	---------------------

Fonte: Autores, (2023)

4- DISCUSSÃO

Quando se pretende confrontar uma técnica já estabelecida com uma proposta inovadora, é preciso avaliar além das expectativas tolerantes com limitações tecnológicas de uma época em que apenas a primeira vigeu. Este aspecto aparentemente injusto na comparação é ditado pela autoridade inquestionável da evolução científica. Em contrapartida, aquele que se apresenta como sucessor de algo há algum tempo consolidado e carrega a prerrogativa da modernidade não desembarca o compromisso de superar efetivamente o antecessor. Afinal, não se pretende defender A ou B, mas o que é melhor para o paciente.

Enquanto perdurava como indicação preferencial a tração maxilar com máscara facial (MF), geralmente casada com expansão rápida da maxila (ERM), Ayça, Toygar e Eyas (2006) avaliaram as alterações dentofaciais obtidas com aparelhos fixos após ERM-MF. Os autores notaram que, ao final dos tratamentos, embora tenham apresentado resultados satisfatórios, os pacientes ainda sustentavam características faciais de Classe III. Tal observação permite deduzir que a correção se deu mais por compensações alveolodentárias e menos por alterações das bases ósseas, revelando desde logo uma limitação da técnica.

Nesta época ainda se discutia a validade da intervenção precoce contra a assunção de impossibilidade de se reverter a tendência de uma discrepância óssea que estaria fadada a cirurgia ortognática. Em meio às incertezas quanto ao momento oportuno de abordagem da Classe III esquelética, Baccetti, Franchi e McNamara (2007) levaram a termo um amplo estudo que adquiriu caráter decisivo. Os autores compararam casos tratados ortopedicamente com não tratados. Os resultados demonstraram que a desarmonia de Classe III tende a piorar com o crescimento e que a necessidade de intervenção ortopédica adequada em indivíduos Classe III é certa. Mais que a resolução dos casos abordados precocemente, mesmo que não completamente satisfatória, a inação permite a progressão em agravamento do problema. Araújo *et al.* (2008) sobre a abordagem clínica não cirúrgica da má oclusão de Classe III sugerem que nesses casos o crescimento, grande aliado da ortodontia em outras correções, torna-se um adversário: quanto mais intenso e duradouro, mais severo o problema. A abordagem deve ser o mais precoce possível, não realizando o tratamento de forma antecipada, mas com uma conduta clínica feita no momento ideal, durante a transição da dentição decídua para a permanente, a fase de dentição mista. Os autores consideram a abordagem nesse período como de suma importância, argumentando que nessa fase acontecem as maiores alterações morfológicas do indivíduo. Toffol *et al.* (2008) avaliaram, em revisão sistemática, as



RECIMA21 - REVISTA CIENTÍFICA MULTIDISCIPLINAR ISSN 2675-6218

TRAÇÃO MAXILAR COM ANCORAGEM ESQUELÉTICA POR MINIPLACAS DE TITÂNIO COMO SUBSTITUTO DA MÁSCARA FACIAL NO TRATAMENTO DA CLASSE III – REVISÃO INTEGRATIVA DA LITERATURA
Samuel Breno Soares Rodrigues, Bárbara Suély Rodrigues Soares, Gabriela Soares Borges, Sarah Brenda Rodrigues Soares, Antônio Afonso Sommer

evidências científicas sobre a eficácia do tratamento ortopédico precoce em indivíduos Classe III, e descreveram mais de 75% de sucesso do tratamento ortopédico vigente, ERM-MF, em uma observação por 5 anos após o término do tratamento. Mandall *et al.* (2016) em estudo controlado, randomizado, paralelo e multicêntrico de dois braços avaliaram se os pacientes que receberam tratamento precoce com MF eram menos propensos à necessidade de cirurgia ortognática do que os não tratados do grupo controle. O tratamento precoce com MF reduziu a necessidade de cirurgia ortognática, evidenciando legítima indicação da técnica como preconizada na época. No entanto, mais uma vez, esse efeito não se manifestou como alteração esquelética nas cefalometrias. Sem concorrência a altura, a aceitação da técnica de protração maxilar com MF ainda se mantinha soberana, estimulando pesquisadores como Perrone, Mucha e Nelson (2009) a sintetizarem informações relativas à magnitude, direção e tempo diário da aplicação das forças de protração maxilar, por meio de uma revisão sistemática.

Quando têm início as propostas de ancoragem absoluta com miniplacas, Cornelis *et al.* (2008) se preocuparam em testar a colocação dos dispositivos, descrevendo detalhes técnicos e relatando a percepção dos cirurgiões sobre seu uso. Apesar de envolver duas intervenções, uma para colocação e uma para remoção de miniplacas, ambas requerendo a elevação de um retalho, classificou-se o procedimento cirúrgico como fácil e relativamente breve, constituindo-se em um complemento seguro e eficaz para o tratamento ortodôntico. Portas abertas para a adoção da ancoragem esquelética em ortodontia, Clerck *et al.* (2009) descrevem as alterações faciais resultantes de tratamento com ancoragem esquelética e elásticos de Classe III. A nova técnica permitiu conseguir uma redução da concavidade facial, maximizar as alterações maxilares esqueléticas e minimizar o movimento dentoalveolar. A mordida cruzada anterior foi corrigida sem envolvimento direto dos dentes e o perfil de tecidos moles melhorou consideravelmente, com deslocamento anterior de todo o terço médio da face (crista infraorbitária, nariz e lábio superior), reduzindo as concavidades paranasais. A ponta do nariz moveu-se ligeiramente para cima e quase nenhum deslocamento anterior do lábio inferior e do mento foram observados ao final da tração, levando a uma melhora da relação interlabial.

Cevidanes *et al.* (2010) testaram a hipótese de que não há diferença nos efeitos do tratamento ativo para o avanço maxilar induzido pela protração maxilar ancorada no osso (BAMP, sigla em inglês) e os efeitos do tratamento ativo com ERM-MF. A hipótese foi rejeitada. O protocolo BAMP foi capaz de induzir um avanço maxilar significativamente maior do que a terapia ERM-MF. Outros aspectos favoráveis do tratamento com BAMP foram representados pela ausência de rotação horária da mandíbula e de retroinclinação dos incisivos inferiores. Nguyen *et al.* (2011) avaliaram as alterações tridimensionais na maxila, nos tecidos duros e moles circundantes e nas suturas circummaxilares após o tratamento com BAMP. O tratamento produziu mudanças ortopédicas significativas na maxila e nos zigomas em pacientes de Classe III em crescimento. Uma preocupação com a adesão dos pacientes ao uso dos elásticos tomava corpo, e era recomendado aos pais e ao paciente que o tratamento requeria um alto nível de cooperação e que sua duração não deveria ser



RECIMA21 - REVISTA CIENTÍFICA MULTIDISCIPLINAR ISSN 2675-6218

TRAÇÃO MAXILAR COM ANCORAGEM ESQUELÉTICA POR MINIPLACAS DE TITÂNIO COMO SUBSTITUTO DA MÁSCARA FACIAL NO TRATAMENTO DA CLASSE III – REVISÃO INTEGRATIVA DA LITERATURA
Samuel Breno Soares Rodrigues, Bárbara Suély Rodrigues Soares, Gabriela Soares Borges, Sarah Brenda Rodrigues Soares, Antônio Afonso Sommer

comparada com uma terapia ortodôntica convencional, afinal tratava-se de um processo que obrigava observação e acompanhamento durante todo o crescimento e desenvolvimento do paciente (Clerck *et al.*, 2009). Esta recomendação, em verdade, não poupa nenhuma abordagem terapêutica precoce para Classe III.

Um aprimoramento do emprego da MF foi explorado por Ge *et al.* (2012) ao comparar os efeitos dentofaciais da protração maxilar com duas terapias de MF em pacientes Classe III em crescimento: MF em associação com mini-implantes (MF-MI) e ERM-MF. O protocolo MF-MI, mesmo permitindo uma menor magnitude de força de tração, melhorou as relações esqueléticas e o perfil dos tecidos moles, bem como reduziu os efeitos dentoalveolares indesejados. Paralelamente, Lee, Yang e Baek (2012) compararam os efeitos do tratamento em curto prazo da terapia de MF apoiada em miniplacas (MF-MP) e ERM-MF em pacientes com má oclusão de Classe III e hipoplasia maxilar, em idade de crescimento. A terapia MF-MP induziu um maior avanço da maxila, menos reposicionamento posterior e rotação de abertura da mandíbula e menor vestibularização dos incisivos superiores do que a terapia ERM-MF. Tais resultados indicam que o problema da ERM-MF não está na MF, mas no apoio dentário.

Cordasco *et al.*, (2014), em uma revisão sistemática e meta-análise, verificaram a eficácia da MF na correção da má oclusão de Classe III, em curto prazo. Confirmaram que a terapia com MF em indivíduos em crescimento e com má oclusão classe III tem resultado imediato eficaz. Os autores frisam que seus resultados se referem apenas às modificações induzidas pela MF em curto prazo, e sugerem que mais estudos são necessários para elucidar os efeitos da MF a longo prazo. Uma incômoda indagação merece vez: Por que os autores desta revisão sistemática não encontraram trabalhos que avaliassem os resultados da MF a longo prazo? Pelo tempo em vigor do emprego da MF, prazo não deveria ser o problema.

Foersh *et al.*, (2015), Almuzian *et al.*, (2018), Buyukçavus (2019), em revisões sistemáticas e meta-análises, avaliaram a eficácia da terapia com ERM-MF em combinação com os conceitos de expansão e constrição rápida alternada da maxila combinada com MF de Protração (Alt-RAMEC/PFM, sigla em inglês). Os achados são consistentes com os resultados de estudos anteriores da literatura sobre a eficiência do tratamento com MF em Classe III. Uma necessidade adicional de mais estudos randomizados controlados foi identificada, especialmente no que diz respeito ao então novo conceito de expansão e compressão maxilar alternada, que mostrou uma influência positiva na protração maxilar em alguns estudos. Há evidências limitadas, com alto risco de viés, de que Alt-RAMEC/PFM pode resultar em um aumento estatisticamente significativo na protração maxilar em comparação com ERM-MF, a curto prazo. A conclusão comum desses trabalhos é de que estudos clínicos randomizados de longo prazo e de alta qualidade, com inclusão de resultados relatados pelo paciente, são necessários.

Elnagar *et al.*, (2016) avaliaram e compararam os efeitos de dois protocolos de BAMP com um grupo controle não tratado. Os dois protocolos efetivamente resolveram a grave deficiência maxilar em pacientes com Classe III em crescimento. No entanto, mudanças verticais e



RECIMA21 - REVISTA CIENTÍFICA MULTIDISCIPLINAR ISSN 2675-6218

TRAÇÃO MAXILAR COM ANCORAGEM ESQUELÉTICA POR MINIPLACAS DE TITÂNIO COMO SUBSTITUTO DA MÁSCARA FACIAL NO TRATAMENTO DA CLASSE III – REVISÃO INTEGRATIVA DA LITERATURA
Samuel Breno Soares Rodrigues, Bárbara Suély Rodrigues Soares, Gabriela Soares Borges, Sarah Brenda Rodrigues Soares, Antônio Afonso Sommer

retroinclinação dos incisivos inferiores foram melhor controladas por elásticos de Classe III estendendo-se das miniplacas infrazigomáticas na maxila às miniplacas sinfisárias na mandíbula. Já Facó *et al.*, (2019) avaliaram o resultado cefalométrico da BAMP em indivíduos com fissura labiopalatal unilateral completa (FLPUC). A terapia com BAMP demonstrou uma protração maxilar ortopédica significativa e uma melhora no padrão esquelético de Classe III em FLPUC.

Segundo Clerck *et al.* (2009), a disjunção palatina é desnecessária, porque a anteriorização da maxila sobre a mandíbula elimina a diferença transversal original. Entretanto, como visto, a disjunção palatina não se restringe à expansão transversal, mas também promove efeito desestabilizador das suturas do terço médio, sobretudo com o protocolo Alt-RAMEC/PFM, favorecendo a movimentação anterior do complexo nasomaxilar (Almuzian *et al.*, 2018; Buyukçavus, 2019). Entretanto, a característica intermitência na ação dos elásticos justifica pesquisas para verificar se esse efeito também poderia se constituir em fator desestabilizador de suturas e favorecer a tração anterior da maxila.

Pacientes portadores de Classe III esquelética costumemente vinham sendo submetidos à terapia com ERM-MF. Advoga-se que a disjunção palatina antes de se iniciar o uso da MF potencializa os resultados e beneficia o movimento da maxila para a frente. Entretanto, por ter apoio dentário para tração anterior da maxila e estimular seu crescimento, ao tempo que restringe ou redireciona a posição da mandíbula, essas forças acarretam efeitos na posição dentária, trazendo como consequência uma inclinação dos incisivos superiores e verticalização dos incisivos inferiores, sendo capaz de resultar em uma rotação posterior da mandíbula e aumento da dimensão vertical da face. Além disso, a MF conta com uma certa limitação, que é o seu uso pré-estabelecido de quatorze horas por dia, no máximo. Para Clerck *et al.*, (2009), esses motivos são suficientes para revogar o uso da MF.

É notório que por muitos anos os ortodontistas buscaram uma forma de modificar o crescimento facial, utilizando-se da força ortopédica aplicada sobre os dentes para transmissão à base esquelética da maxila e mandíbula. Entretanto, não se observava apenas alterações no crescimento facial, mas também efeitos colaterais sobre os dentes. Com isso, buscou-se uma maneira de compensar tal efeito utilizando-se ancoragem esquelética, principalmente com miniplacas de titânio. Além de se mostrarem bastante aceitas e toleradas pelos pacientes, essas placas permitem aplicar forças ortopédicas puras entre a maxila e a mandíbula, praticamente durante vinte e quatro horas por dia, restringindo qualquer efeito dentário (Clerck *et al.*, 2009). Lee *et al.*, (2012) buscaram, em seu estudo, saber se havia diferença significativa nas variáveis esquelético-dentárias e de tecidos moles utilizando as formas de tratamento com miniplacas e MF. Concluíram que a protração maxilar utilizando miniplacas de ancoragem poderia ser uma alternativa promissora no tratamento precoce de pacientes Classe III graves ou com falta de dentes para a ancoragem da máscara facial. Revelaram ainda, que os efeitos indesejáveis da terapia com a máscara facial foram reduzidos ou eliminados com o uso da abordagem com miniplacas. Nguyen *et al.* (2011) realizaram um estudo com foco em avaliar e relatar as alterações 3D nos tecidos esqueléticos, dentários e moles



RECIMA21 - REVISTA CIENTÍFICA MULTIDISCIPLINAR ISSN 2675-6218

TRAÇÃO MAXILAR COM ANCORAGEM ESQUELÉTICA POR MINIPLACAS DE TITÂNIO COMO SUBSTITUTO DA MÁSCARA FACIAL NO TRATAMENTO DA CLASSE III – REVISÃO INTEGRATIVA DA LITERATURA
Samuel Breno Soares Rodrigues, Bárbara Suély Rodrigues Soares, Gabriela Soares Borges, Sarah Brenda Rodrigues Soares, Antônio Afonso Sommer

na região média da face, utilizando o protocolo de tratamento BAMP. Observaram que houve uma significativa protração maxilar e zigomática com praticamente nenhuma alteração rotacional esquelética ou compensação dentária dos incisivos superiores, além de significativa mudança nos tecidos moles, restrita ao lábio superior.

É recomendável que a terapia com máscara facial se inicie antes dos 8 anos de idade, pelo fato da resposta à tração anterior diminuir com a idade e pela melhor adaptabilidade das suturas. De outra parte, a tração ortopédica com miniplacas geralmente só pode ser iniciada um ou dois anos após essa idade, para evitar comprometimento dos dentes intraósseos com o posicionamento das placas. Considerando que, como visto, a precocidade da intervenção é diretamente proporcional ao resultado, este seria um aspecto favorável à ERM-MF.

É inegável que os elásticos maxilomandibulares apoiados nas miniplacas de titânio intrabucalmente são, sem dúvida, mais socialmente aceitos do que a MF. A idade escolar e a puberdade são os períodos de maior impacto psicossocial em crianças e adolescentes, requerendo uma sinergia de abordagem: atendimento a uma melhoria da estética facial (Clerck *et al.*, 2009) e não exposição do jovem pelo uso de aparatos chamativos.

Os dispositivos de ancoragem esquelética temporária são menores, mais baratos e não demandam longo tempo para sua cicatrização. São compostos por uma miniplaca de titânio com um dispositivo de fixação de osteossíntese modificado. Para sua fixação são utilizados miniparafusos ou microparafusos, geralmente feitos de titânio ou liga de titânio, com diâmetro que varia de 1,2 a 2,2 mm e comprimento de 5 a 15 mm (Cornelis *et al.*, 2008). As placas são fixadas nas corticais ósseas e atravessam a mucosa com um gancho de fixação exposto na cavidade bucal. São de fácil colocação, desde que feito por um profissional qualificado, pois esta é uma cirurgia delicada que consiste em elevação de retalho e assepsia rigorosa. Geralmente são colocados apicalmente às raízes, não interferindo assim no movimento dentário. As miniplacas fornecem uma ancoragem mais segura quando são necessárias forças maiores, que é o caso das forças ortopédicas. Os mais utilizados são os dispositivos Bollard, que possuem 2 orifícios de fixação, para aplicação na mandíbula, e 3 orifícios de fixação, para aplicação na maxila. Na maxila, as miniplacas são centradas na crista infrazigomática, e na mandíbula, as miniplacas são posicionadas paralelamente e entre as raízes dos dentes, geralmente dos caninos e primeiros pré-molares (Cornelis *et al.*, 2008).

Um possível efeito negativo da técnica de Clerck *et al.*, (2009), merecedor de atenção, é o de inclinação lingual dos pré-molares superiores por ação direta dos elásticos sobre suas superfícies vestibulares, dada a disposição oblíqua de convergência para anterior e medial, desde os pontos de fixação na maxila até os pontos de fixação na mandíbula. Os movimentos de lateralidade provavelmente acentuam tal efeito. Admitindo-se que mudança da relação sagital entre as arcadas coloca a maior dimensão maxilar contra uma menor dimensão mandibular, associar ao menos uma placa palatina estabilizadora da dimensão transversal, para se contrapor à ação compressora dos elásticos, seria iniciativa plausível.



RECIMA21 - REVISTA CIENTÍFICA MULTIDISCIPLINAR ISSN 2675-6218

TRAÇÃO MAXILAR COM ANCORAGEM ESQUELÉTICA POR MINIPLACAS DE TITÂNIO COMO SUBSTITUTO DA MÁSCARA FACIAL NO TRATAMENTO DA CLASSE III – REVISÃO INTEGRATIVA DA LITERATURA
Samuel Breno Soares Rodrigues, Bárbara Suély Rodrigues Soares, Gabriela Soares Borges, Sarah Brenda Rodrigues Soares, Antônio Afonso Sommer

5- CONSIDERAÇÕES

A terapia ortopédica da Classe III com ancoragem óssea apresenta importantes vantagens sobre o protocolo convencional com máscara facial: (i) enseja correção puramente ortopédica; (ii) possibilita ação em tempo integral; (iii) obtém resposta mais rápida; e (iv) emprega dispositivos totalmente intrabucais. A primeira é muito significativa e as duas últimas são valiosas para a idade dos pacientes envolvidos. Todavia, ao se declinar de uma técnica tradicional em favor de uma inovação é preciso considerar possíveis efeitos adversos nem sempre devidamente expostos pelos propositores e valedores da novidade. Assim, podem se constituir em desvantagens da tração com miniplacas e elásticos: (i) necessidade de aguardar definições eruptivas para a instalação das placas inferiores; e (ii) possível efeito de inclinação palatina dos pré-molares superiores por compressão dos elásticos. Finalmente, para a pergunta da pesquisa: “O tratamento da Classe III esquelética pode ser melhor conduzido com miniplacas de ancoragem óssea associadas a elásticos do que com tração maxilar apoiada em máscara facial?”. A resposta é: “Sim, inclusive merecendo ser a primeira indicação para o problema, mas ainda parece salutar a convivência de ambas as técnicas, com adequações individualizadas aos casos clínicos”.

REFERÊNCIAS

- ALMUZIAN, M. *et al.* The effectiveness of alternating rapid maxillary expansion and constriction combined with maxillary protraction in the treatment of patients with a class III malocclusion: a systematic review and meta-analysis. **J Orthod.**, v. 45, p. 250–259, 2018.
- ANGLE, E. H. **Treatment of malocclusion of the teeth and fractures of the maxillae, Angle’s system.** 6th. California: ed. Philadelphia: SS White Dental Manufacturing, 1900. p.5-15.
- ARAÚJO, E. A.; ARAÚJO, C. V. de. Abordagem clínica não-cirúrgica no tratamento da má oclusão de Classe III. **R Dental Press Ortodon Ortop Facial** 1, Maringá, v. 13, n. 6, p. 128-157, nov. 2008.
- AYÇA, A.; TOYGAR, T. U.; EYAS, A. Avaliação da protração maxilar e terapia com aparelhos fixos em pacientes Classe III, **European Journal of Orthodontics**, v. 28, n. 4, p. 383-392, ago. 2006. <https://doi.org/10.1093/ejo/cjl008>.
- BACCETTI, T.; FRANCHI, L.; MCNAMARA, J. A. Growth in the Untreated Class III Subject. **Seminars In Orthodontics**, [S.L.], v. 13, n. 3, p. 130-142, set. 2007. DOI: <http://dx.doi.org/10.1053/j.sodo.2007.05.006>.
- BUYUKÇAVUS, M. H. Alternat Rapid Maxillary Expansionand Constriction (Alt-RAMEC) protocol: a Comprehensive Literature Review. **Turkish Journal of Orthodontics**, v. 32, n. 1, p. 47-51, 2019.
- CEVIDANES, L. *et al.* Comparison of two protocols for maxillary protraction: bone anchors versus face mask with rapid maxillary expansion. **The Angle Orthodontist**, [S.L.], v. 80, n. 5, p. 799-806, set. 2010. Doi: <http://dx.doi.org/10.2319/111709-651.1>.
- CLERCK, H. J. de *et al.* Orthopedic Traction of the Maxilla With Miniplates: a new perspective for treatment of midface deficiency. **Journal Of Oral And Maxillofacial Surgery**, [S. l.], v. 67, n. 10, p. 2123-2129, out. 2009. <http://dx.doi.org/10.1016/j.joms.2009.03.007>.



RECIMA21 - REVISTA CIENTÍFICA MULTIDISCIPLINAR ISSN 2675-6218

TRAÇÃO MAXILAR COM ANCORAGEM ESQUELÉTICA POR MINIPLACAS DE TITÂNIO COMO SUBSTITUTO DA MÁSCARA FACIAL NO TRATAMENTO DA CLASSE III – REVISÃO INTEGRATIVA DA LITERATURA
Samuel Breno Soares Rodrigues, Bárbara Suély Rodrigues Soares, Gabriela Soares Borges, Sarah Brenda Rodrigues Soares, Antônio Afonso Sommer

CORDASCO, G. *et al.* Efficacy of orthopedic treatment with protraction facemask on skeletal Class III malocclusion: a systematic review and meta-analysis. **Orthod Craniofac Res**, v. 17, p. 133–143, 2014.

CORNELIS, M. A. *et al.* Modified Miniplates for Temporary Skeletal Anchorage in Orthodontics: placement and removal surgeries. **Journal Of Oral And Maxillofacial Surgery**, [S. L.], v. 66, n. 7, p. 1439-1445, jul. 2008. <http://dx.doi.org/10.1016/j.joms.2008.01.037>.

ELNAGAR, M. H. *et al.* Comparative evaluation of 2 skeletally anchored maxillary protraction protocols. **Am J Orthod Dentofacial Orthop**, v. 150, p. 751–762, 2016.

FACO, R. *et al.* Bone-anchored maxillary protraction in unilateral cleft lip and palate: a cephalometric appraisal. **European Journal Of Orthodontics**, [S. L.], v. 41, n. 5, p. 537-543, 13 mar. 2019. Oxford University Press (OUP). <http://dx.doi.org/10.1093/ejo/cjz005>.

FAKHARIAN, M.; BARDIDEH, E.; ABTAHI, M. Skeletal Class III malocclusion treatment using mandibular and maxillary skeletal anchorage and intermaxillary elastics: a case report. **Dental Press J Orthod**, v. 24, n. 5, p. 52-59, set- out. 2019.

FOERSH, M. *et al.* Effectiveness of maxillary protraction using facemask with or without maxillary expansion: a systematic review and meta-analysis. **Clin Oral Investig**, v. 19, p. 1181–1192, 2015.

GE, Y. S. *et al.* Dentofacial effects of two facemask therapies for maxillary protraction. **Angle Orthod**, v. 82, p. 1083–1091, 2012.

GRABER, L. W.; VANARSDALL JR, R. L.; VIG, K.W.L. **Ortodontia: Princípios e Técnicas Atuais**. 5. ed. Rio Janeiro: Mosby Elsevier, 2012.

HONG, Q. N. **Revision of the Mixed Methods Appraisal Tool (MMAT): A mixed methods study**. 2018. Doctoral (dissertation) - Department of Family Medicine, McGill University, Montréal, 2018.

LEE, N. K.; YANG, I. H.; BAEK, S. H. The short-term treatment effects of face mask therapy in Class III patients based on the anchorage device. **The Angle Orthodontist**, [S. l.], v. 82, n. 5, p. 846-852, set. 2012. <http://dx.doi.org/10.2319/090811-584.1>.

LUZ, N. O. *et al.* Tratamento de classe III com expansão rápida da maxila associada à máscara facial: relato de caso clínico. **Jof - Jornal de Odontologia da Facit**. Araguaína, To, p. 24-31, 29 jun. 2014.

MANDALL, N. *et al.* Early class III protraction facemask treatment reduces the need for orthognathic surgery: a multi-centre, two-arm parallel randomized, controlled trial. **J Orthod**, v. 43, p. 164–175, 2016.

NGUYEN, T. *et al.* Three-dimensional assessment of maxillary changes associated with bone anchored maxillary protraction. **American Journal Of Orthodontics And Dentofacial Orthopedics**, [S. l.], v. 140, n. 6, p. 790-798, dez. 2011. DOI: <http://dx.doi.org/10.1016/j.ajodo.2011.04.025>.

NOWRIN, S. A. *et al.* Class III Malocclusion: missense mutations in *dusp6* gene. **Pesquisa Brasileira em Odontopediatria e Clínica Integrada**, [S. l.], v. 19, n. 1, p. 1-9, 2019. <http://dx.doi.org/10.4034/pboci.2019.191.65>.

PAGE, M. J. *et al.* The PRISMA 2020 statement: an updated guideline for reporting systematic reviews. **BMJ**, v. 372, n. 71, 2021. Doi:10.1136/bmj.n71

PERRONE, A. P. R.; MUCHA, Nelson J. O tratamento da Classe III: revisão sistemática - parte i. magnitude, direção e duração das forças na protração maxilar. **Revista Dental Press de Ortodontia**

RECIMA21 - Ciências Exatas e da Terra, Sociais, da Saúde, Humanas e Engenharia/Tecnologia



RECIMA21 - REVISTA CIENTÍFICA MULTIDISCIPLINAR
ISSN 2675-6218

TRAÇÃO MAXILAR COM ANCORAGEM ESQUELÉTICA POR MINIPLACAS DE TITÂNIO COMO SUBSTITUTO DA MÁSCARA FACIAL NO TRATAMENTO DA CLASSE III – REVISÃO INTEGRATIVA DA LITERATURA
Samuel Breno Soares Rodrigues, Bárbara Suélly Rodrigues Soares, Gabriela Soares Borges, Sarah Brenda Rodrigues Soares, Antônio Afonso Sommer

e **Ortopedia Facial**, [S. l.], v. 14, n. 5, p. 109-117, out. 2009. <http://dx.doi.org/10.1590/s1415-54192009000500015>.

PROFFIT, W. R.; FIELDS, H. W.; SARVER, D. M. **Ortodontia Contemporânea**. 5. ed. Rio de Janeiro: Mosby Elsevier, 2012.

TOFFOL, L. de *et al.* Orthopedic Treatment Outcomes in Class III Malocclusion. **The Angle Orthodontist**, [S. l.], v. 78, n. 3, p. 561-573, 1 maio 2008. <http://dx.doi.org/10.2319/030207-108.1>.

VIEIRA, B. B. *et al.* Surgical-orthodontic treatment of Class III malocclusion with agenesis of lateral incisor and unerupted canine. **Dental Press Journal Of Orthodontics**, [S. l.], v. 18, n. 3, p. 94-100, jun. 2013. <http://dx.doi.org/10.1590/s2176-94512013000300015>.