



GENGIVOPLASTIA ASSOCIADA A OSTEOTOMIA PARA HARMONIZAÇÃO DE SORRISO GINGIVAL: UM ESTUDO DE CASO

GINGIVOPLASTY ASSOCIATED WITH AN OSTEOTOMY TO HARMONIZE A GUMMY SMILE: A CASE STUDY

GINGIVOPLASTIA ASOCIADA A OSTEOTOMÍA PARA ARMONIZAR LA SONRISA GINGIVAL: UN ESTUDIO DE CASO

Thiago Cristiano Rodrigues dos Santos¹, Thiago Souza Castro¹, Eduarda de Oliveira Branco¹, Felipe Rinaldin Ramos¹, Danielle Shima Luize Sottovia¹

e4114281

<https://doi.org/10.47820/recima21.v4i11.4281>

PUBLICADO: 11/2023

RESUMO

O sorriso com excesso de gengiva tem influência direta na formação de um sorriso não harmonioso, trazendo insatisfação e danos na autoestima do portador. Deste modo, a odontologia estética pode ser empregada como uma solução dentária a esse problema. Dentre as técnicas que podem ser empregadas, a gengivoplastia, gengivectomia associada a osteoplastia e ostectomia podem ser mencionadas. O objetivo desse trabalho foi relatar um caso clínico de correção de sorriso gengival pelas técnicas de gengivoplastia associada a osteotomia. O caso foi realizado na clínica escola de Odontologia do Centro Universitário Ingá – Uningá, com supervisão de especialista em periodontia em paciente do sexo feminino de 30 anos. A paciente demonstrou insatisfação com o sorriso. A anamnese, exames físicos e radiográficos demonstraram como diagnóstico a erupção passiva alterada como causa do sorriso desarmonioso. Ainda, como diagnóstico secundário foi observado exostose mandibular vestibular. Cirurgias periodontais de gengivoplastia/gengivectomia associada a osteotomia/ostectomia foram realizadas com sucesso e sem intercorrências pós-operatórias. Houve uma boa cicatrização e evolução do caso. Ao final, o tratamento pode ser concluído como satisfatório pela paciente e bem-sucedido, alcançando o objetivo estimado.

PALAVRAS-CHAVE: Gengivectomia. Osteoplastia. Odontologia estética. Sorriso gengival. Erupção ativa alterada

ABSTRACT

A smile with excess gums has a direct influence on the formation of a non-harmonious smile, causing dissatisfaction and damage to the sufferer's self-esteem. Therefore, aesthetic dentistry can be used as a dental solution to this problem. Among the techniques that can be used, gingivoplasty, gingivectomy associated with osteoplasty, and ostectomy can be mentioned. The objective of this work was to report a clinical case of gummy smile correction using gingivoplasty techniques associated with osteotomy. The case was carried out at the Dental School Clinic of Centro Universitário Ingá – Uningá under the supervision of a periodontics specialist on a 30-year-old female patient. The patient demonstrated dissatisfaction with her smile. Anamnesis, physical, and radiographic examinations demonstrated altered passive eruption as the cause of the disharmonious smile. Furthermore, as a secondary diagnosis, mandibular vestibular exostosis was observed. Periodontal surgeries of gingivoplasty/gingivectomy associated with osteotomy/ostectomy were performed successfully and without postoperative complications. There was good healing and evolution of the case. In the end, the treatment can be concluded as satisfactory by the patient and successful, achieving the estimated objective.

KEYWORDS: *Gingivectomy. Osteoplasty. Aesthetic dentistry. Gummy smile. Altered active eruption.*

RESUMEN

Una sonrisa con exceso de encía influye directamente en la formación de una sonrisa poco armoniosa, provocando insatisfacción y daño en la autoestima de quien la padece. Por tanto, la

¹ Centro Universitário Ingá – Uningá.



RECIMA21 - REVISTA CIENTÍFICA MULTIDISCIPLINAR ISSN 2675-6218

GENGIVOPLASTIA ASSOCIADA A OSTEOTOMIA PARA HARMONIZAÇÃO DE SORRISO GENGIVAL: UM ESTUDO DE CASO
Thiago Cristiano Rodrigues dos Santos, Thiago Souza Castro, Eduarda de Oliveira Branco,
Felipe Rinaldin Ramos, Danielle Shima Luize Sottovia

odontología estética puede utilizarse como solución dental a este problema. Entre las técnicas que se pueden utilizar se pueden mencionar la gingivoplastia, la gingivectomía asociada a osteoplastia y la osteotomía. El objetivo de este trabajo fue reportar un caso clínico de corrección de sonrisa gingival mediante técnicas de gingivoplastia asociada a osteotomía. El caso fue realizado en la Clínica Facultad de Odontología del Centro Universitario Ingá – Uningá, bajo la supervisión de un especialista en periodoncia, en una paciente femenina de 30 años. La paciente demostró insatisfacción con su sonrisa. La anamnesis, los exámenes físicos y radiográficos demostraron una erupción pasiva alterada como causa de la sonrisa discordante. Además, como diagnóstico secundario se observó exostosis vestibular mandibular. Las cirugías periodontales de gingivoplastia/gingivectomía asociadas a osteotomía/osteotomía se realizaron con éxito y sin complicaciones postoperatorias. Hubo buena curación y evolución del caso. Al final el tratamiento puede concluir como satisfactorio para el paciente y exitoso, logrando el objetivo estimado

PALABRAS CLAVE: *Gingivectomía. Osteoplastia. Odontología estética. Risa contagiosa. Erupción activa alterada*

INTRODUÇÃO

Na atualidade globalizada, a odontologia voltada a estética vem como um tema de grande relevância e crescente, visto que a sociedade está cada vez mais preocupada com um sorriso bonito e harmonioso (Santos *et al.*, 2016). O padrão estético de um sorriso atraente pode variar conforme diferentes culturas e sexo, mas basicamente envolve o dinamismo e equilíbrio entre a forma e simetria dos dentes, posição de lábios em repouso, exibição tecidual da gengiva, e a harmonização desse conjunto no rosto do paciente (Santana *et al.*, 2019).

Para a odontologia, no ato do sorriso, o lábio superior deve se posicionar de uma maneira que não ultrapasse a margem gengival, tomando como base incisivos centrais superiores. Quando ocorre a exibição de tecido gengival em excesso, esse então pode ser designado como sorriso gengival (De Souza *et al.*, 2023). Na literatura ainda não se tem definido valores de uma exposição gengival que se diagnostique como sorriso gengival. Existe uma classificação de quatro graus de sorriso gengival, quando a exposição gengival é acima de 2mm, sendo grau I para 2 a 4 mm, grau II para 4 a 6 mm e por fim, grau III para 6 mm ou mais (Espíndola *et al.*, 2021).

A etiologia que leva ao sorriso gengival pode ser causada por inúmeros fatores, como gengival, muscular, esquelético e outros (Espíndola *et al.*, 2021). O fator gengival é proveniente da erupção passiva alterada, ou seja, o excesso de gengiva em relação a coroa que promove um aspecto de dente curto. A muscular é causada pela hiperatividade dos músculos responsáveis pelo movimento do lábio superior. A causa esquelética vem do crescimento anormal e vertical dos ossos maxila (Pinto, 2016). Dentre os fatores citados, o de erupção passiva alterada é o mais comum.

Procedimentos estéticos que visam a correção de sorriso gengival são avaliados conforme a etiologia e diagnóstico. Podem variar de técnicas, podendo ser a redução de capacidade da musculatura (toxina botulínica), remodelação gengival e/ou óssea (gingivoplastia /osteoplastia), reposicionamento do retalho labial ou reposição ortodôntico (Pinto, 2016; Werneck *et al.*, 2022).

Dentre as abordagens terapêuticas que visam o aumento das coroas clínicas curtas são mais indicadas, podendo ser citado a gingivoplastia e gingivectomia (Ribeiro, 2023). A gingivoplastia, é



RECIMA21 - REVISTA CIENTÍFICA MULTIDISCIPLINAR ISSN 2675-6218

GENGIVOPLASTIA ASSOCIADA A OSTEOTOMIA PARA HARMONIZAÇÃO DE SORRISO GENGIVAL: UM ESTUDO DE CASO
Thiago Cristiano Rodrigues dos Santos, Thiago Souza Castro, Eduarda de Oliveira Branco,
Felipe Rinaldin Ramos, Danielle Shima Luize Sottovia

caracterizada como um procedimento apenas estético, com utilização de anestesia local, sem recontorno ósseo e que retira o tecido gengival em excesso, remodelando e restabelecendo o contorno dos dentes. Já a gengivectomia, também retira excesso de tecido gengival, mas nesse caso, tecido esse proveniente de doenças bucais (Pereira Filho, 2020).

Outras técnicas cirúrgicas que podem ser utilizadas nesses casos são osteoplastia e osteotomia. Essas terapias se caracterizam por serem ósseas ressectivas, ou seja, removem tecido ósseo respeitando a arquitetura curvilínea positiva, otimizando o espaço biológico e a estética. A osteotomia é a remoção do osso aderido à raiz do dente, formando uma fisiologia alveolar. A osteoplastia, por sua vez, também recria uma forma fisiológicas do osso, mas neste caso sem a remoção do osso suporte (Pereira filho, 2020; Pinto, 2016).

Diante disso, o objetivo do trabalho tem por finalidade descrever um relato de caso com o objetivo de restabelecimento de sorriso harmonioso através das técnicas de gengivoplastia, gengivectomia associados a osteoplastia e osteotomia para correção de sorriso gengival e melhora no padrão estético.

DESCRIÇÃO DO CASO

Paciente do gênero feminino, 30 anos, compareceu a Clínica de Odontologia da Uningá se queixando de sorriso gengival excessivo. Na anamnese a paciente relatou possuir boas práticas de saúde bucal, não ser fumante, sem doenças em sistemas corporais e sem utilização de medicação de uso contínuo. O exame intraoral não constatou a presença de cáries.

Foi realizado exame radiográfico panorâmico maxilomandibular para avaliação geral dos dentes. O periograma foi utilizado para a avaliação dos tecidos periodontais moles e duros, profundidade de sondagem e níveis de inserção periodontal. Inicialmente o plano de tratamento que consistiu em periograma e raspagem e alisamento radicular (RAR) de canino a canino com ultrassom odontológico periodontal de boca toda. A RAR com ultrassom foi realizada para eliminar cálculo e biofilme. Ainda a RAR, foi utilizada como método preventivo para processos infecciosos no periodonto da paciente.

Após o tratamento inicial, foi realizada uma reavaliação periodontal. Foi realizada a moldagem e modelo de gesso inicial para preparo de cirurgia.

Foi observado que a paciente apresentava coroas clínicas curtas, e exposição excessiva da gengiva no sorriso (Figura 1-a). O exame radiográfico demonstrou que a junção cimento esmalte estava corretamente posicionada encontrava-se subgengival, cerca de 1,5 a 2,0 milímetros. Diante disso, o diagnóstico do caso foi de sorriso gengival proveniente de erupção ativa alterada, ou seja, excesso de tecido gengival recobrimo os dentes. Ainda, foi observado protuberância óssea (Figura 1-b) a partir do primeiro pré-molar de ambos os lados, sendo diagnosticado como exostose mandibular vestibular.



RECIMA21 - REVISTA CIENTÍFICA MULTIDISCIPLINAR ISSN 2675-6218

GENGIVOPLASTIA ASSOCIADA A OSTEOTOMIA PARA HARMONIZAÇÃO DE SORRISO GENGIVAL: UM ESTUDO DE CASO
Thiago Cristiano Rodrigues dos Santos, Thiago Souza Castro, Eduarda de Oliveira Branco,
Felipe Rinaldin Ramos, Danielle Shima Luize Sottovia

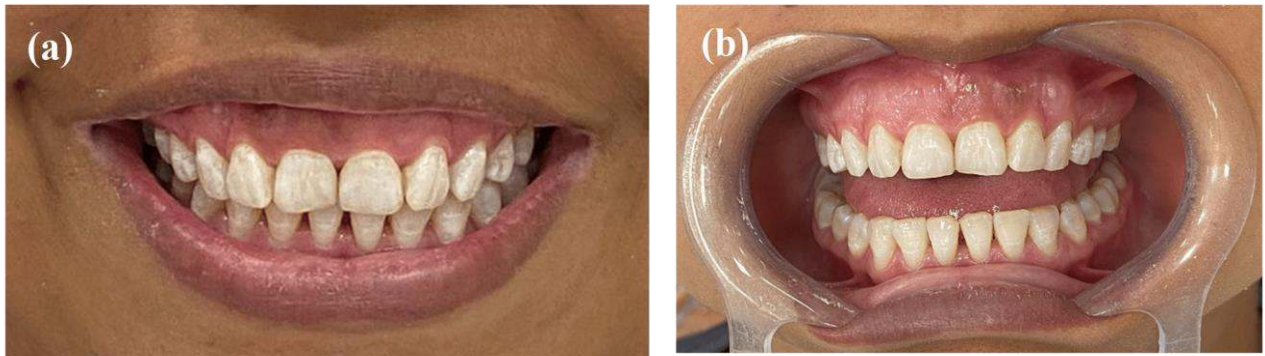


Figura 1. Registro inicial do caso (a) sorriso espontâneo da paciente e (b) com afastador labial para demonstrando excesso ósseo a partir primeiro pré-molar
Fonte: acervo dos autores

A partir do diagnóstico, o tratamento proposto foi a realização de cirurgia de aumento de coroa clínica de canino a canino a partir da técnica de gengivoplastia/gengivectomia associada a osteotomia/osteoplastia. A junção das técnicas foi indicada para evitar efeitos recíditos do tecido gengival e também para diminuição do tecido ósseo em excesso proveniente da exostose mandibular.

Com a utilização de sonda periodontal milimetrada e auxílio do modelo foi planejada a ressecção de tecido em 1,5 mm para os incisivos centrais e 1mm para os caninos (Figura 2-a). Para os incisivos laterais a sondagem periodontal não contactou a necessidade de aumento de coroa clínica. Também foram demarcadas as áreas para osteotomia/osteoplastia a serem realizada a partir do primeiro pré-molar (Figura 2-b).

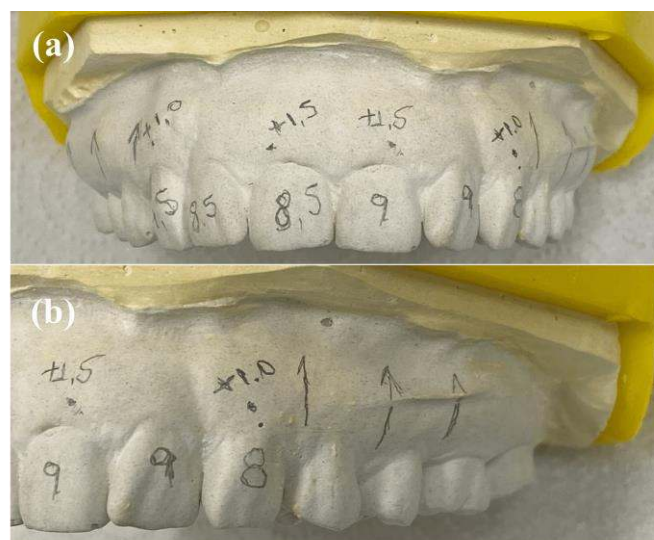

Figura 2. Moldagem com (a) demarcações de aumento de coroa clínica e (b) demarcações para osteoplastia em exostose mandibular vestibular
Fonte: acervo dos autores



RECIMA21 - REVISTA CIENTÍFICA MULTIDISCIPLINAR ISSN 2675-6218

GENGIVOPLASTIA ASSOCIADA A OSTEOTOMIA PARA HARMONIZAÇÃO DE SORRISO GENGIVAL: UM ESTUDO DE CASO
Thiago Cristiano Rodrigues dos Santos, Thiago Souza Castro, Eduarda de Oliveira Branco,
Felipe Rinaldin Ramos, Danielle Shima Luize Sottovia

Procedimento cirúrgico

Inicialmente foi realizado o protocolo de antissepsia intraoral com digluconato de clorexidina 0,12% e extraoral em com solução de iodopovidona 10%. A paciente foi anestesiada com anestésico Articaina 4% nos segmentos de bloqueio alveolar superior, infiltrativas, interpapilar e bloqueio infraorbitária. Para a gengivectomia, foram realizadas demarcações cirúrgicas com pontos sangrantes com a sonda milimetrada nos dentes previamente delimitados no modelo (Figura 3).

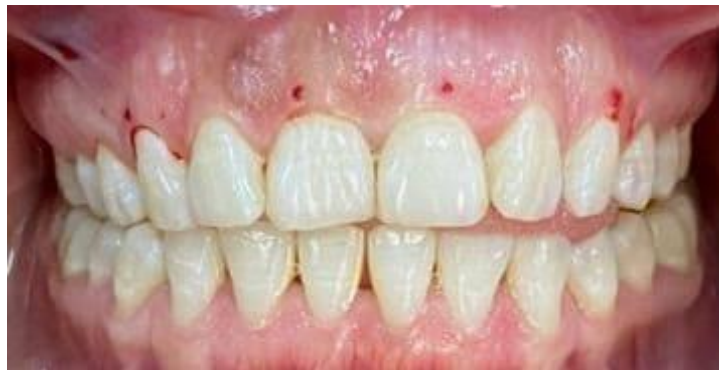

Figura 3. Pontos sangrantes para a demarcação de área cirúrgica
Fonte: acervo dos autores

Foram realizadas incisões o com gengivótomo Kirkland, gengivótomo de Orban e lâmina C, a partir das demarcações realizadas anteriormente. Após esse processo, o retalho foi elevado utilizando-se descolador de Molt para obtenção de acesso ao osso alveolar adjacente (Figura 4-a). Com o levantamento do retalho obteve-se acesso ao tecido ósseo de toda a maxila por vestibular. O procedimento de osteotomia/osteoplastia iniciou-se pela criação de canaletas ósseas verticais, realizadas com brocas cirúrgicas de peças reta esféricas nº4,0 milímetros (Figura 4-b).

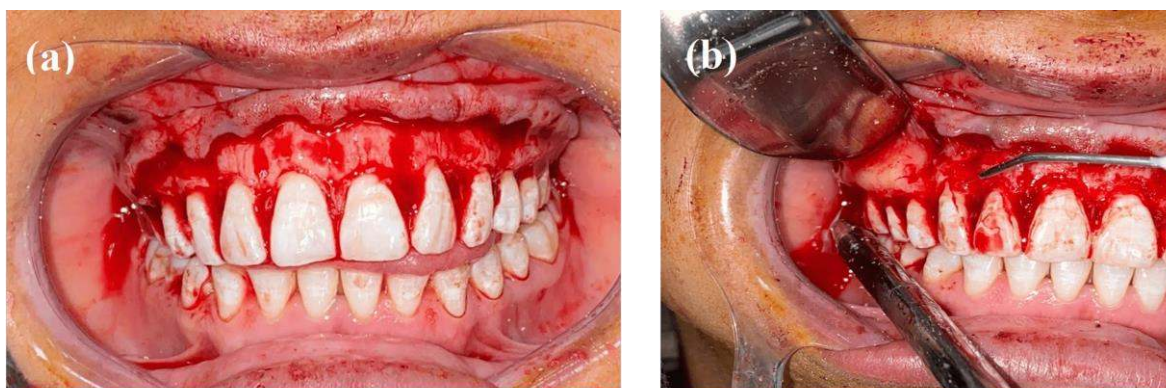


Figura 4. Retalho levantado com a exposição do osso alveolar adjacente e (b) tecido ósseo em excesso a partir do primeiro pré-molar
Fonte: acervo dos autores



RECIMA21 - REVISTA CIENTÍFICA MULTIDISCIPLINAR ISSN 2675-6218

GENGIVOPLASTIA ASSOCIADA A OSTEOTOMIA PARA HARMONIZAÇÃO DE SORRISO GENGIVAL: UM ESTUDO DE CASO
Thiago Cristiano Rodrigues dos Santos, Thiago Souza Castro, Eduarda de Oliveira Branco,
Felipe Rinaldin Ramos, Danielle Shima Luize Sottovia

A ressecção óssea e osteotomia na cervical dos dentes envolvidos foram realizados com cinzel de Ochsenbein e micro Ochsenbein (Figura 5-a). A osteoplastia foi finalizada com broca esférica no excesso ósseo maxilar na vestibular a partir do primeiro pré-molar (Figura 5-b).

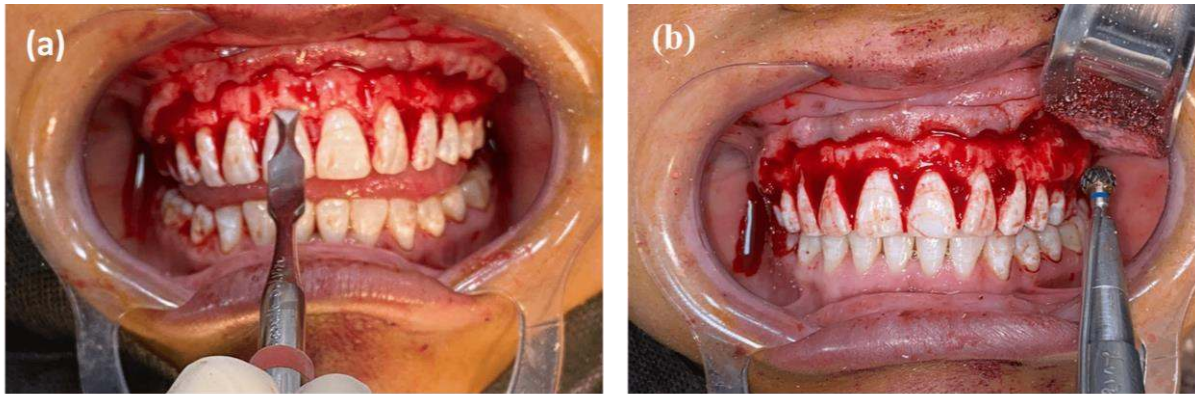


Figura 5. Ressecção óssea (a) osteotomia vertical e (b) osteotomia vertical
Fonte: acervo dos autores

Posteriormente, foram realizadas aferências com a sonda milimetrada para conferência das medidas das áreas que passaram por osteotomia vertical (Figura 6-a e b) e as novas distâncias biológicas obtidas na cirurgia entre junção cimento-esmalte e a crista óssea alveolar, confirmando uma distância supra cristal adequada para o caso, porém cerca de 0,5 a 1 mm a mais do que o inicialmente planejado.

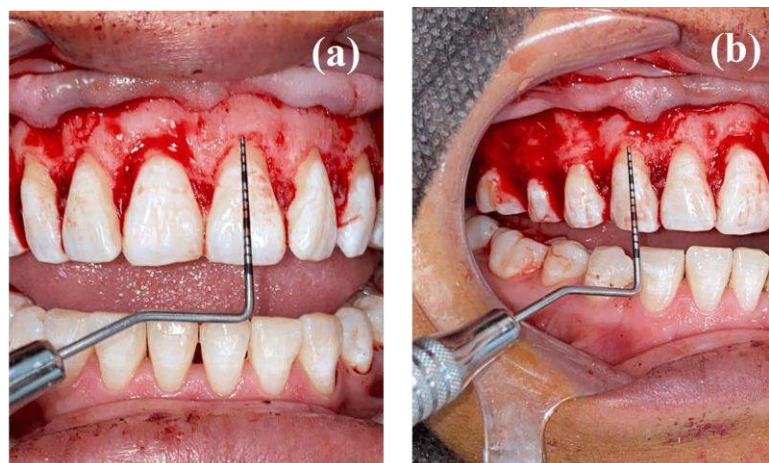


Figura 6. Mensuração das áreas que passaram por processo de osteotomia vertical (a) incisivos centrais e (b) caninos
Fonte: acervo dos autores

Por fim, o retalho foi posicionado e estabilizado com suturas suspensórias (Figura 7-a) contínuas utilizando fio de Nylon 5.0 para posicionamento da margem gengival ao nível da junção cimento esmalte (Figura 7-b).

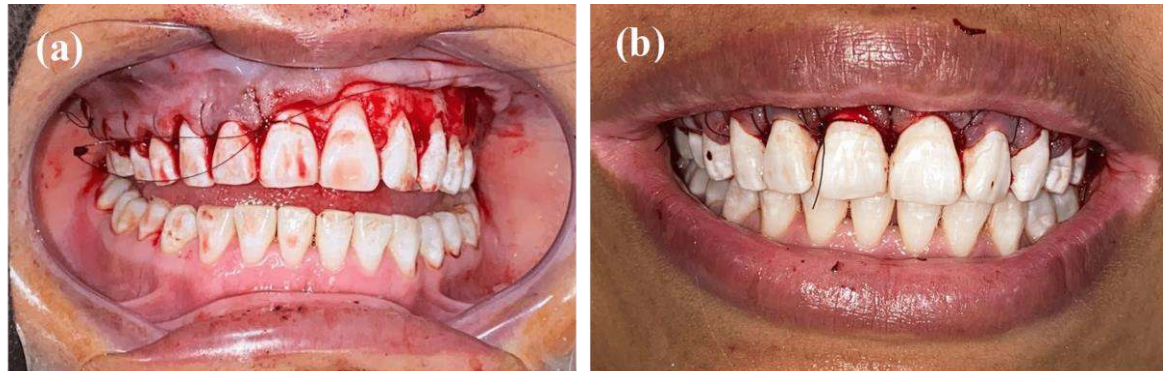


Figura 7. Imagens cirúrgicas para (a) sutura suspensória contínua e (b) margem gengival reestabelecida

Fonte: acervo dos autores

Pós-cirúrgico

Ao final do procedimento cirúrgico, foi orientado à paciente repouso por 24 horas, além de dieta líquida fria por 72 horas. Como prescrição medicamentosa, foi orientado a utilização de Amoxicilina de 500mg a cada 8 horas, durante 7 dias e Dipirona Sódica de 500mg em caso de dor. Ainda, para eliminação de possível formação de biofilme, foi indicado a passagem com cotonete de gluconato de clorexidina 0,12% na superfície dos dentes. Após uma semana, as suturas foram retiradas e a recuperação do tecido gengival de maneira satisfatória observada, não havendo a presença de inflamação ou pontos de necrose (**Figura 8-a**). No acompanhamento de 6 meses foi constatada a recuperação dos tecidos gengivais e a formação de margem gengival, ainda, uma estética melhorada a partir do primeiro pré-molar com a retirada tecido ósseo em excesso a partir do primeiro pré-molar (**Figura 8-b**).

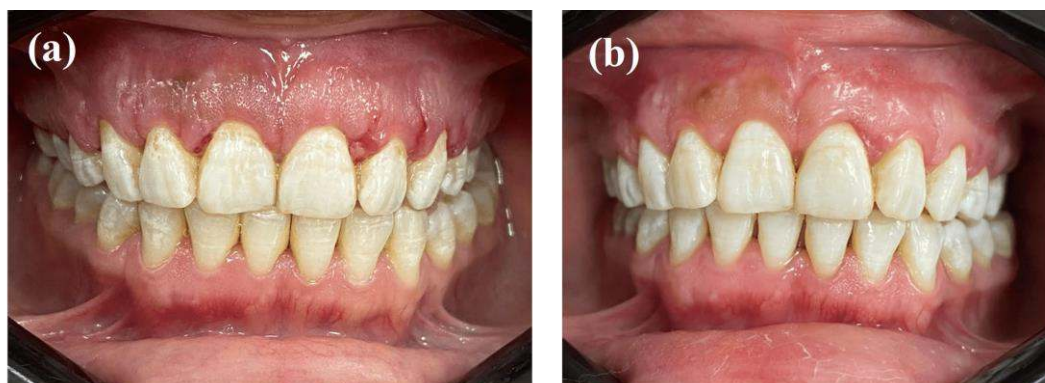


Figura 8. Imagens pós-cirúrgicas (a) 1 semana e (b) 6 meses

Fonte: acervo dos autores

Aos 6 meses de pós cirúrgico foi realizado clareamento dental profissional de consultório com Whiteness HP 35%, em única sessão de 30 minutos. Após 14 dias foi realizado micro abrasão de



RECIMA21 - REVISTA CIENTÍFICA MULTIDISCIPLINAR ISSN 2675-6218

GENGIVOPLASTIA ASSOCIADA A OSTEOTOMIA PARA HARMONIZAÇÃO DE SORRISO GENGIVAL: UM ESTUDO DE CASO
Thiago Cristiano Rodrigues dos Santos, Thiago Souza Castro, Eduarda de Oliveira Branco,
Felipe Rinaldin Ramos, Danielle Shima Luize Sottovia

lesões de manchas brancas com diagnóstico de fluorose com pasta Potenza Abrasione PHS. O resultado final obtido é mostrado na **Figura 9**.

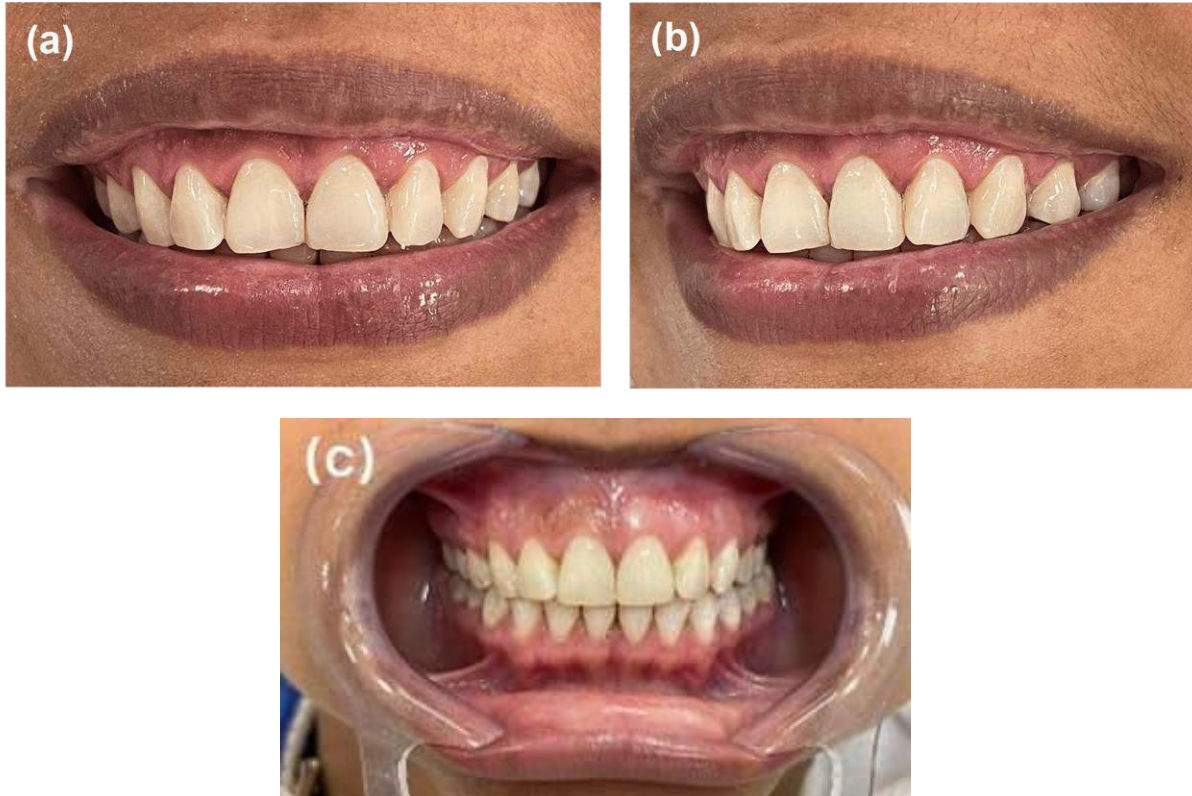


Figura 9. Resultado final do estudo de caso. (c) Após o período de cicatrização periodontal, foi restabelecido a porção incisiva de incisivos centrais superiores com resina composta Vittra E1
Fonte: acervo dos autores

DISCUSSÃO

O relato de caso demonstrado teve como objetivo o restabelecimento de sorriso harmonioso para um caso de sorriso gengival. O acompanhamento da paciente se deu por 6 meses, incluindo outros procedimentos odontológicos. Dentre as causas mais comuns de sorriso gengival, podem ser destacadas coroa clínica curta, erupção passiva alterada, comprimento dos lábios curtos e outros (Dym; Pierre, 2020).

A erupção passiva alterada é uma condição clínica em que pacientes em fase adulta possuem tecido gengival posicionado na coroa anatômico e não na junção amelocementária (Khadtare *et al.*, 2017). O diagnóstico de EPA ainda não possui critérios definidos, podendo ser realizada por observação clínica dos lábios em repouso e sorrindo, investigação clínica da junção cimento-esmalte e análises radiográficas (Mele *et al.*, 2018). Para o tratamento são indicados dois



RECIMA21 - REVISTA CIENTÍFICA MULTIDISCIPLINAR ISSN 2675-6218

GENGIVOPLASTIA ASSOCIADA A OSTEOTOMIA PARA HARMONIZAÇÃO DE SORRISO GENGIVAL: UM ESTUDO DE CASO
Thiago Cristiano Rodrigues dos Santos, Thiago Souza Castro, Eduarda de Oliveira Branco,
Felipe Rinaldin Ramos, Danielle Shima Luize Sottovia

tipos de tratamentos cirúrgicos: gengivectomia simples para exposição do dente oculto ou reposicionamento do assoalho gengival com a ressecção ou não de osso (Mele *et al.*, 2018).

Depois de exame clínico e radiológico, a paciente foi então diagnosticada com EPA. Com essa identificação optou-se pela realização da gengivoplastia/gengivectomia associada à osteotomia. A gengivoplastia é utilizada para propiciar o paciente um contorno gengival harmônico. Os incisivos laterais forma alinhados de maneira a ficarem à altura de 1 mm abaixo dos incisivos centrais, assim como reporta (De Souza Gobetti *et al.*, 2023). Para evitar recidiva do tecido gengival, foi também realizada a osteotomia para manutenção do espaço supracrestal devido à presença próxima a JCE.

No presente estudo, também foi observado a presença de exostose vestibular bilateral. Exostose são crescimento de tecido mole ou duro de neoplasia benigna em diferentes formas (nodular, plana ou peduncular) e localidades (palatina, mandibular ou vestibular) provenientes de causa genética ou ambiental (Francetti *et al.*, 2019). O diagnóstico de exostose geralmente ocorre de maneira ocasional, uma vez que esse tipo de protuberância óssea é assintomático e pouco conhecido pelos pacientes (Garcia-Garcia *et al.*, 2010).

A exostose, também conhecida como *tórus*, nem sempre necessita de remoção cirúrgica por não causar dor, porém quando ocorre problemas de acúmulo de alimentos, deglutição, fala ou para colocação de próteses cirurgias não indicadas. No caso em questão, a remoção foi escolhida para melhorar a qualidade de vida da paciente e diminuir lesões locais. Ainda, foi possível observar um tecido ósseo saudável. Na literatura são reportadas remoções cirúrgicas com cinzel e martelo de osso (Rastogi *et al.*, 2013) ou ostectomia por desgaste com broca (Faria *et al.*, 2019).

A ostectomia possui como intercorrentes o aparecimento de hematomas, infecção, necrose ou má cicatrização, o que não foi relatado pela paciente e nem observado em acompanhamento clínico. Na avaliação após 6 meses também não foram observados aumento ósseo na região. A recorrência de exostose mandibular após cirurgia já foi relatada por Brunsvold *et al.*, (1995) e pode ser considerado casos raros, portanto, foi indicado à paciente acompanhamento odontológico da região periodicamente.

Ao final, pode ser observado que para o restabelecimento de um sorriso harmônico proveniente de sorriso gengival por EPA, a elaboração de um plano de tratamento é de suma importância. Ainda, a junção de procedimentos pode ser empregada para um resultado final mais afinado. Assim como nesse caso De Souza Gobetti *et al.*, (2023) e Cardozo *et al.* (2020) também obtiveram resultados satisfatórios com a utilização das técnicas cirúrgicas apresentadas aqui.

CONSIDERAÇÕES

Por meio do relato do caso apresentado, é possível concluir que a associação de técnicas de plastia gengival e osteotomia/osteoplastia foram eficazes na obtenção de harmonia do sorriso gengival para a paciente em questão. É possível concluir que os resultados permaneceram estáveis no tempo de acompanhamento de 6 meses, a que confirma a indicação da associação das técnicas.



RECIMA21 - REVISTA CIENTÍFICA MULTIDISCIPLINAR

ISSN 2675-6218

GENGIVOPLASTIA ASSOCIADA A OSTEOTOMIA PARA HARMONIZAÇÃO DE SORRISO GENGIVAL: UM ESTUDO DE CASO
Thiago Cristiano Rodrigues dos Santos, Thiago Souza Castro, Eduarda de Oliveira Branco,
Felipe Rinaldin Ramos, Danielle Shima Luize Sottovia

REFERÊNCIAS

- BRUNSVOLD, M. A.; KAISER, D. A.; FANER, R. M. Recurrence of Mandibular Tori After Surgical Removal: Two Case Reports. **Journal of Prosthodontics**, v. 4, n. 3, p. 164–167. <https://doi.org/10.1111/j.1532-849X.1995.tb00334.x>
- CARDOZO, F. R.; MARTINS, J. M.; VITORIA, O. A. P.; NOVAES, V. C. N. Aumento de coroa clínica para correção do sorriso gengival: relato de caso clínico. **Revista Funec Científica – Multidisciplinar**, v. 9, n. 11, p. 1–17, 2020. <https://doi.org/10.24980/rfcm.v9i11.4085>
- DE SOUSA, G. V.; DE SOUZA, M. E. F.; NASCIMENTO, Y. R. S.; DE ARAÚJO SOUZA, G. C., DOS SANTOS, P. B. D.; TÔRRES, A. C. S. P. O sorriso gengival e o resgate da auto-estima mediante a odontologia estética: revisão integrativa. **Revista Ciência Plural**, v. 8, n. 1, p. e24913-e24913, 2022.
- DE SOUZA GOBETTI, R.; DE SÁ, Y. S. B.; DA SILVA, T. M.; ARCANJO, S. R. M.; BRITO, R. I. D. N. C.; DA SILVA PEREIRA, D. R.; SILVA, A. A. DA M.; GOMES, M. S. Harmonização do sorriso com gengivoplastia: relato de caso. **RECIMA21-Revista Científica Multidisciplinar**, v. 4, n. 7, p. e473486-e473486, 2023. <https://doi.org/10.47820/recima21.v4i7.3486>
- DYM, H.; PIERRE, R. Diagnosis and Treatment Approaches to a "Gummy Smile." **Dental Clinics of North America**, v. 64, n. 2, p. 341–349, 2020. <https://doi.org/10.1016/j.cden.2019.12.003>
- ESPÍNDOLA, L. C. P.; FAGUNDES, D. dos S.; LIMA, V. H. S. de; MOREIRA, T. R. M. dos R. Etiology and diagnosis of gummy smile - Literature review. **Research, Society and Development**, v. 10, n. 17, p. e223101724798–e223101724798, 2021. <https://doi.org/10.33448/RSD-V10I17.24798>
- FARIA, M. B. G.; DA CRUZ, C. D.; DA FROTA, R. B.; SILVA, C. J. P.; MESQUITA, R. A.; SOUZA, L. N.; COMUNIAN, C. R.; AGUIAR, E. G.; MEIRA, H. C. Surgical removal of giantform unilateral mandibular tori: a case report. **International Journal of Oral and Maxillofacial Surgery**, v. 48, p. 225, 2019. <https://doi.org/10.1016/j.ijom.2019.03.691>
- FRANCETTI, L.; DELLAVIA, C.; CORBELLA, S.; CAVALLI, N.; MOSCHENI, C.; CANCIANI, E.; GAGLIANO, N. Morphological and Molecular Characterization of Human Gingival Tissue Overlying Multiple Oral Exostoses. **Case Reports in Dentistry**, p. 1–10, 2019. <https://doi.org/10.1155/2019/3231759>
- GARCIA-GARCIA, A. S.; MARTINEZ-GONZALEZ, J. M.; GOMEZ-FONT, R.; SOTO-RIVADENEIRA, A.; OVIEDO-ROLDAN, L. Current status of the torus palatinus and torus mandibularis. **Medicina Oral Patología Oral y Cirugía Bucal**, p. e353–e360, 2010. <https://doi.org/10.4317/medoral.15.e353>
- KHADTARE, Y.; VIDYAPEETH, B.; DARAKH, P.; WAGHMARE, P.; MALI, A.; STUDENT, P. G. Treatment of altered passive eruption by surgical gingivectomy: A case report. **International Journal of Periodontology and Implantology**, v. 2, n. 2, p. 73, 2017. <https://www.researchgate.net/publication/362545968>
- MELE, M.; FELICE, P.; SHARMA, P.; MAZZOTTI, C.; BELLONE, P.; ZUCHELLI, G. Esthetic treatment of altered passive eruption. **Periodontology** 2000, v. 77, n. 1, p. 65–83, 2018. <https://doi.org/10.1111/prd.12206>
- PEREIRA FILHO, C. R. T.; DE SOUSA, S. M. R.; MONTEIRO, L. K. B.; ARAÚJO, V. M. A.; ALENCAR, F. J.; DE ARAÚJO SALES, E. M.; GUIMARÃES, M. V. Gengivectomia com finalidade estética: relato de dois casos clínicos. **Revista Eletrônica Acervo Saúde**, n. 42, p. e2880-e2880, 2020.
- PINTO, T. B. **Técnicas de Correção do Sorriso Gengiva**. 2016. Dissertação (Mestrado) - Universidade de Lisboa, Lisboa, 2016. https://repositorio.ul.pt/bitstream/10451/26239/1/ulfmd06056_tm_Tiffany_Pinto.pdf



RECIMA21 - REVISTA CIENTÍFICA MULTIDISCIPLINAR
ISSN 2675-6218

GENGIVOPLASTIA ASSOCIADA A OSTEOTOMIA PARA HARMONIZAÇÃO DE SORRISO GENGIVAL: UM ESTUDO DE CASO
 Thiago Cristiano Rodrigues dos Santos, Thiago Souza Castro, Eduarda de Oliveira Branco,
 Felipe Rinaldin Ramos, Danielle Shima Luize Sottovia

RASTOGI, K.; VERMA, S. K.; BHUSHAN, R. Surgical removal of mandibular tori and its use as an autogenous graft. **Case Reports**, v. 2013, apr. 18, p. bcr2012008297–bcr2012008297, 2013. <https://doi.org/10.1136/bcr-2012-008297>

RIBEIRO, L. A. B. MATTYE, V. H.; JUNG, M.; MALDANER, M. L. P.; CIDADE, F.; SPESSATO, P.; GIACOMELLI, V.; BERGONCI, D. CIRURGIA PLÁSTICA PERIODONTAL: GENGIVECTOMIA E GENGIVOPLASTIA. **Revista de Ciências da Saúde-REVIVA**, v. 2, n. 1, 2023.

SANTANA, B. DE M.; FILHO, A. O. D. F.; LINS, G. P. de F.; NASCIMENTO, T. M. T. do; SILVA, R. T. P. de S.; MOURA, J. A. R. Os principais aspectos do sorriso gengivoso. **Revista Uningá**, v. 56, n. 3, p. 122–131, 2019. <https://doi.org/10.46311/2318-0579.56.EUJ2905>

SANTOS, B. C.; DANTAS, L. F.; SILVA, S. C.; LIMA, L. H. A.; AGRA, D. M.; FERNANDES, D. C. Odontologia estética e qualidade de vida: revisão integrativa. **Caderno De Graduação - Ciências Biológicas E Da Saúde - UNIT**, v. 3, n. 3, p. 91–100, 2016. <https://periodicos.set.edu.br/fitsbiosauade/article/view/3328/2030>

WERNECK, V.; DE ALBERGARIA BARBOSA, J. R.; ATHADEU, A.; ARAÚJO, R.; RIZZATTI-BARBOSA, C. M. Correção do sorriso gengival associados a diferentes técnicas da odontologia: relato de caso. **Aesthetic Orofacial Science**, v. 3, n. 1, p. 58-67, 2022.