



**CANDIDÍASE ORAL RECORRENTE EM PACIENTES PORTADORES DE PRÓTESE TOTAL E/OU PRÓTESE PARCIAL REMOVÍVEL: RELATO DE CASO CLÍNICO**

**RECURRING ORAL CANDIDIASIS IN PATIENTS WEARING COMPLETE PROSTHESIS AND/OR REMOVABLE PARTIAL PROSTHESIS: CLINICAL CASE REPORT**

**CANDIDIASIS ORAL RECURRENT EN PACIENTES CON PRÓTESIS COMPLETAS Y/O PRÓTESIS PARCIALES REMOVIBLES: REPORTE DE UN CASO CLÍNICO**

Fabiane Gajardo<sup>1</sup>, Leonardo De Cesero<sup>2</sup>, Mariá Cortina Bellan<sup>3</sup>, Alexandre Conde<sup>4</sup>, Marília Paulus<sup>5</sup>

<https://doi.org/10.47820/recima21.v4i1.4405>

PUBLICADO: 10/2023

**RESUMO**

A candidíase oral é uma infecção causada na cavidade bucal, geralmente em pacientes adultos com o sistema imune debilitado ou pacientes portadores de prótese total. Este trabalho trata-se de um relato de caso clínico conduzido na Clínica de Odontologia do Centro Universitário da Serra Gaúcha – FSG - Caxias do Sul, partindo do diagnóstico, tratamento e acompanhamento de paciente do sexo feminino com candidíase oral recorrente e usuária de prótese total superior. Este estudo de caso teve como objetivo descrever o tratamento para a candidíase oral, a correta higiene da cavidade bucal e da prótese total, bem como a importância do diagnóstico precoce para se obter um bom prognóstico e sucesso no tratamento clínico.

**PALAVRAS-CHAVE:** Diagnóstico. Prótese Total. Candida Albicans.

**ABSTRACT**

*Oral candidiasis is an infection caused in the oral cavity generally in adult patients with a weakened immune system or patients with complete dentures. This work is a clinical case report conducted at the Dentistry Clinic of Centro Universitário da Serra Gaúcha – FSG - Caxias do Sul, based on the diagnosis, treatment and follow-up of a female patient with recurrent oral candidiasis and user of complete dentures. higher. This case study aimed to describe the treatment for oral candidiasis, correct hygiene of the oral cavity and complete denture, as well as the importance of early diagnosis to obtain a good prognosis and successful clinical treatment.*

**KEYWORDS:** Diagnosis. Dentures. Candida albicans.

**RESUMEN**

*La candidiasis oral es una infección causada en la cavidad oral, generalmente en pacientes adultos con sistemas inmunitarios debilitados o pacientes con dentaduras postizas completas. Este artículo es un relato clínico de caso realizado en la Clínica de Odontología del Centro Universitario de Serra Gaúcha – FSG – Caxias do Sul, basado en el diagnóstico, tratamiento y seguimiento de una paciente femenina con candidiasis oral recorrente y usuaria de prótesis superior. Este estudio de caso tuvo como objetivo describir el tratamiento de la candidiasis oral, la correcta higiene de la cavidad bucal y de la dentadura total, así como la importancia del diagnóstico precoz para obtener un buen pronóstico y éxito en el tratamiento clínico.*

**PALABRAS CLAVE:** Diagnóstico. Prótesis total. Candida Albicans.

<sup>1</sup> Graduanda do Curso de Graduação em Odontologia – FSG Centro Universitário – Caxias do Sul/RS.

<sup>2</sup> Doutor em Clínica Odontológica/Materiais Dentários – Professor do Curso de Graduação em Odontologia - FSG Centro Universitário- Caxias do Sul/RS.

<sup>3</sup> Doutora em Clínica Odontológica/ Dentística – Professora do Curso de Graduação em Odontologia – FSG Centro Universitário – Caxias do Sul/RS.

<sup>4</sup> Doutor em Clínica Odontológica/ Materiais Dentários – Professor do Curso de Graduação em Odontologia - FSG Centro Universitário – Caxias do Sul/RS.

<sup>5</sup> Doutora em Clínica Odontológica/Materiais Dentários – Professora do Curso de Graduação em Odontologia – FSG Centro Universitário – Caxias do Sul/RS.



## RECIMA21 - REVISTA CIENTÍFICA MULTIDISCIPLINAR ISSN 2675-6218

CANDIDÍASE ORAL RECORRENTE EM PACIENTES PORTADORES DE PRÓTESE TOTAL E/OU PRÓTESE PARCIAL  
REMOVÍVEL: RELATO DE CASO CLÍNICO

Fabiane Gajardo, Leonardo De Cesero, Mariá Cortina Bellan, Alexandre Conde, Marília Paulus

### INTRODUÇÃO

*Candida spp.* é uma das causas mais frequentes de infecções fúngicas em adultos, mais comumente encontrada em pacientes que utilizam prótese total.<sup>1</sup> Fungos habitados nas mucosas podem causar a doença quando existe predisposição que poderão favorecer seu crescimento. A candidíase oral é conhecida como sapinho e se apresenta com o aparecimento de placas brancas, sozinhas ou juntas a mucosa de aspecto membranoso podendo estar envolto por halo eritematoso.<sup>2,3</sup> A predisposição à candidíase é favorecida por uma série de fatores, dentre eles pode-se citar os sistêmicos como o uso de antibioticoterapia prolongada, xerostomia, desnutrição, idade do paciente, diabetes. Já os fatores locais estão relacionados ao fumo, doenças preexistentes na mucosa oral, higiene oral deficiente e também o uso de prótese dentária.<sup>1</sup> Dentre os fatores relacionados a má adaptação da prótese sobre o rebordo e higiene precária podem causar lesões na cavidade oral. Além disso, o uso da prótese durante o dia e a noite podem favorecer o surgimento de lesões na mucosa alveolar do paciente.<sup>4</sup>

Em virtude dessas condições, as defesas do indivíduo ficam comprometidas permitindo o crescimento desordenado do fungo e a invasão de tecidos, características da doença infecciosa oportunista.<sup>4,5</sup> A alta prevalência de candidíase oral é encontrada geralmente em pacientes portadores de prótese devido as dentaduras desenvolverem um ambiente ácido e anaeróbico na mucosa oral promovendo o crescimento de fungos<sup>5</sup>. A candidíase atrófica crônica (CAC), conhecida também por estomatite protética é a exibição mais frequente de *Candida, spp*, a qual atinge mais de 65% dos indivíduos que fazem uso de próteses totais.<sup>1</sup> A candidíase atrófica crônica (CAC) normalmente é observada durante o exame intraoral, sendo designado como inflamação e eritema das superfícies da mucosa oral revestida pela prótese dentária<sup>6</sup>. A candidíase eritematosa se apresenta em forma de manchas ou áreas eritematosas avermelhadas. Sendo mais frequentes no palato, podendo ser chamada de estomatite por dentadura ou estomatite protética quando agregada ao uso de prótese removível total superior ou prótese parcial removível.<sup>7</sup>

Através do exame clínico, sinais e sintomas associados a história odontológica é feito o diagnóstico da presença de candidíase oral ou não. Nos casos em que existe candidíase, a terapia antifúngica tópica e sistêmica é necessária para o tratamento, além de orientar os pacientes quanto a higienização da prótese, sendo o principal fator associado durante o tratamento, o uso de Nistatina, Miconazol, Cetoconazol, Itraconazol e Fluconazol são os antifúngicos mais indicados para o tratamento.<sup>5,8</sup>

A capacidade de crescimento de fungos sobre os materiais da prótese, especialmente a resina acrílica são mais evidentes e característicos, devido as propriedades, dentre elas, energia livre de superfície, a qual indica a facilidade com a qual a saliva se espalha por uma superfície, rugosidade do material, pH ácido, higiene da mucosa oral e da prótese, tempo de uso e estado de conservação.<sup>4,7</sup> Especialmente quando os materiais da prótese são à base de PMMA, verifica-se uma maior adesão do fungo quando a energia está aumentada. Assim, quanto maior a área, maior será a energia livre



## RECIMA21 - REVISTA CIENTÍFICA MULTIDISCIPLINAR ISSN 2675-6218

CANDIDÍASE ORAL RECORRENTE EM PACIENTES PORTADORES DE PRÓTESE TOTAL E/OU PRÓTESE PARCIAL REMOVÍVEL: RELATO DE CASO CLÍNICO

Fabiane Gajardo, Leonardo De Cesero, Mariá Cortina Bellan, Alexandre Conde, Marília Paulus

de superfície. Esta, por sua vez, regula a capacidade de molhamento e direciona a formação da película salivar sobre o acrílico utilizado na confecção das próteses.<sup>5,8</sup>

Grande parte dos pacientes edêntulos fazem o uso de próteses parciais ou totais removíveis, sendo algumas regiões mais suscetíveis para crescimento e proliferação de microrganismos orais e formação de biofilme,<sup>9,10,11</sup> favorecendo o crescimento de fungos. Diante disso, este estudo de caso teve como objetivo descrever o tratamento para a candidíase oral, a correta higiene da cavidade bucal e da prótese total, bem como a importância do diagnóstico precoce para se obter um bom prognóstico e sucesso no tratamento clínico.

### METODOLOGIA

Esse trabalho aborda o relato de caso de uma paciente do sexo feminino, com diagnóstico de Candidíase oral recorrente com necessidade de tratamento, acompanhamento e confecção de novas próteses. Este estudo de caso clínico foi realizado na Clínica Odontológica do Centro Universitário da Serra Gaúcha – FSG, Caxias do Sul.

### RELATO DE CASO

Paciente do sexo feminino, 68 anos, buscou atendimento em março de 2023 na Clínica Odontológica do Centro Universitário da Serra Gaúcha – FSG, Caxias do Sul, com queixa estética, dificuldade na mastigação e desconforto na região de palato devido ao uso de uma prótese total superior antiga fraturada e além disso, ausência de elementos dentários inferiores, dificultando a oclusão e a alimentação. A paciente relatou também durante o exame clínico que já havia realizado tratamento para candidíase anos atrás, porém o desconforto persistia. Após exame clínico e radiográfico observou-se a presença de regiões avermelhadas no palato e rebordo com diagnóstico de candidíase oral e também a necessidade confecção de uma nova prótese total superior e uma prótese parcial removível inferior.

Após a coleta dos dados iniciais para análise de radiografia panorâmica, a paciente foi orientada quanto às possibilidades de tratamento, através de soluções antifúngicas associadas ao uso de medicação oral, para posterior confecção de novas próteses. A figura ilustrada, 1 e 2 mostra em uma vista oclusal e vestibular a prótese superior de resina acrílica fraturada, pigmentada e com falta de dentes, o que também dificultava a mastigação, comprometia a estética e traumatizava a região favorecendo a proliferação de fungos. Na figura, 3 mostra a presença de Candidíase no palato e no rebordo, a qual foi realizado tratamento com uso de Nistatina 100000 UI/ML, bochechar quatro vezes ao dia, durante 14 dias, Triazol 150 mg, 2 comprimidos, um por semana, duas semanas consecutivas e Dacktarin gel oral 2% 40 g, que é indicado para o tratamento e prevenção da candidíase, para aplicar no palato após a higienização bucal e higienização da prótese durante 14 dias. A figura 4 mostra os elementos dentários remanescentes presentes na arcada inferior e após as orientações necessárias foi indicada a confecção de uma nova prótese total superior e uma prótese parcial removível inferior com o objetivo de eliminar a prótese antiga contaminada e reestabeler



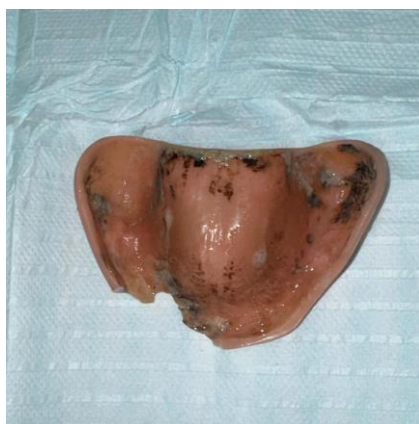
## RECIMA21 - REVISTA CIENTÍFICA MULTIDISCIPLINAR ISSN 2675-6218

CANDIDÍASE ORAL RECORRENTE EM PACIENTES PORTADORES DE PRÓTESE TOTAL E/OU PRÓTESE PARCIAL REMOVÍVEL: RELATO DE CASO CLÍNICO  
Fabiane Gajardo, Leonardo De Cesero, Mariá Cortina Bellan, Alexandre Conde, Marília Paulus

oclusão e função mastigatória.

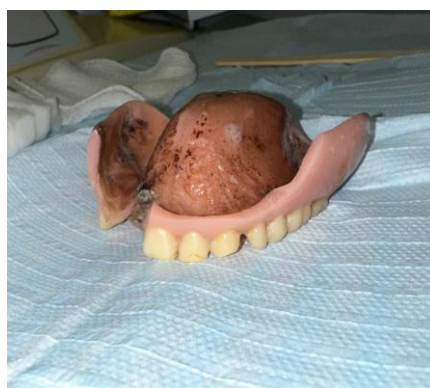Nas figuras subsequentes, 5 e 6, mostram a imagem da nova prótese total superior com dentes da escala trilux pronta para ser entregue e utilizada, a figura 7 mostra a paciente utilizando a prótese total superior e a prótese parcial removível inferior em oclusão, a próxima figura 8, mostra a imagem da PPR inferior em boca conferindo assentamento e adaptação nos dentes pilares e na figura 9, a imagem ilustrada mostra a região de palato e rebordo após o tratamento realizado para candidíase, conferindo resultado satisfatório e novamente com as próteses em boca.

**FIGURA 1**



**Legenda figura 1:** Prótese total superior antiga fraturada

**FIGURA 2**



**Legenda figura 2:** Prótese total superior antiga fraturada e pigmentada

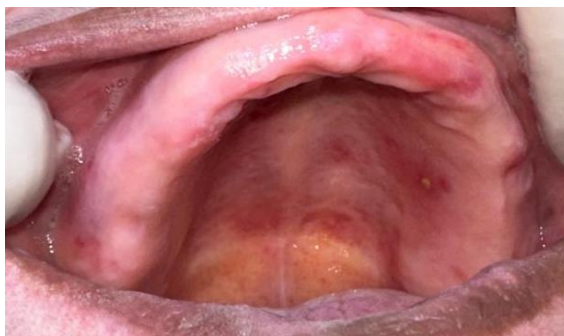

## RECIMA21 - REVISTA CIENTÍFICA MULTIDISCIPLINAR ISSN 2675-6218

CANDIDÍASE ORAL RECORRENTE EM PACIENTES PORTADORES DE PRÓTESE TOTAL E/OU PRÓTESE PARCIAL  
REMOVÍVEL: RELATO DE CASO CLÍNICO

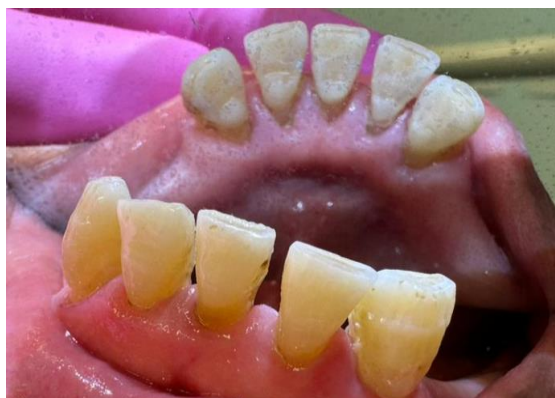Fabiane Gajardo, Leonardo De Cesero, Mariá Cortina Bellan, Alexandre Conde, Marília Paulus

**FIGURA 3**



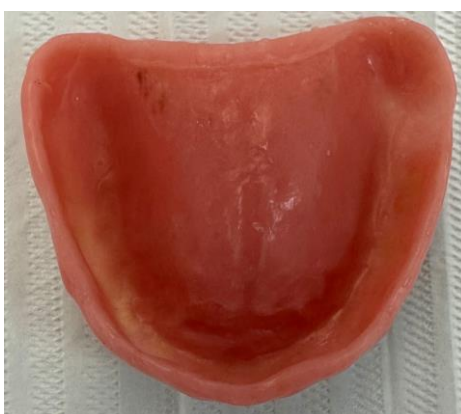**Legenda figura 3:** Presença de Candidíase oral no palato e mucosa

**FIGURA 4**



**Legenda figura 4:** Elementos dentários remanescentes na arcada inferior

**FIGURA 5**

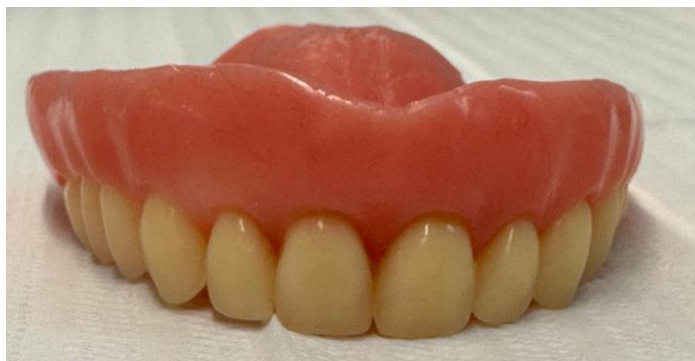

**Legenda figura 5:** Nova prótese total superior pronta para entrega

**RECIMA21 - REVISTA CIENTÍFICA MULTIDISCIPLINAR**  
**ISSN 2675-6218**

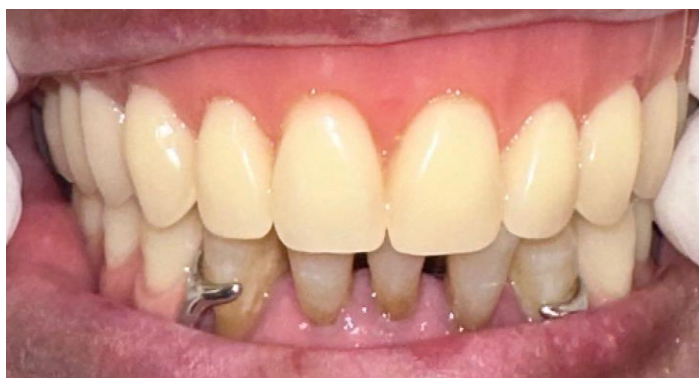**CANDIDÍASE ORAL RECORRENTE EM PACIENTES PORTADORES DE PRÓTESE TOTAL E/OU PRÓTESE PARCIAL REMOVÍVEL: RELATO DE CASO CLÍNICO**  
Fabiane Gajardo, Leonardo De Cesero, Mariá Cortina Bellan, Alexandre Conde, Marília Paulus

**FIGURA 6**



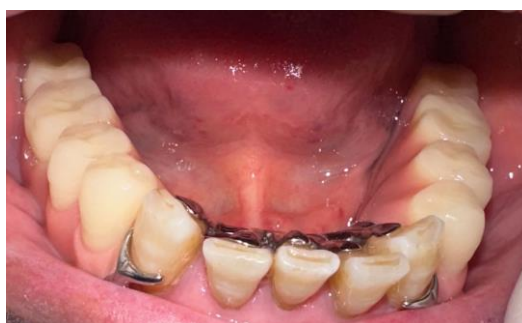**Legenda figura 6:** Prótese total superior pronta para entrega.

**FIGURA 7**



**Legenda figura 7:** Paciente utilizando a prótese total superior e a prótese parcial removível inferior

**FIGURA 8**



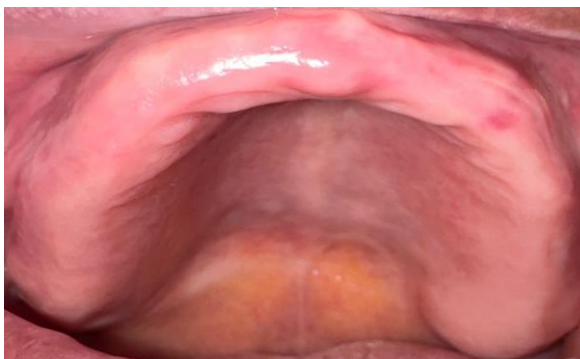**Legenda figura 8:** Prótese parcial removível inferior



## RECIMA21 - REVISTA CIENTÍFICA MULTIDISCIPLINAR ISSN 2675-6218

CANDIDÍASE ORAL RECORRENTE EM PACIENTES PORTADORES DE PRÓTESE TOTAL E/OU PRÓTESE PARCIAL REMOVÍVEL: RELATO DE CASO CLÍNICO  
Fabiane Gajardo, Leonardo De Cesero, Mariá Cortina Bellan, Alexandre Conde, Marília Paulus

**FIGURA 9**



**Legenda figura 9:** Região de palato e mucosa após o tratamento para candidíase

### DISCUSSÃO

O diagnóstico da Candidíase Oral está baseado nos sinais clínicos, conforme as figuras 1,2 e 3 e sintomas relatados pelo paciente. Mesmo que algumas vezes essas lesões possam ser assintomáticas, geralmente os pacientes relatam desconforto e, ou sensação de queimadura e dor no local, principalmente quando associadas a ulcerações. Neste estudo, a paciente relatava desconforto e dificuldade na alimentação, devido a prótese total superior estar fraturada e machucando como mostra a figura 1 e 2, além da sensação de queimação na região de palato, visto que um dos fatores importantes antes de iniciar o tratamento é conhecer a história clínica do paciente, sendo a presença de candidíase recorrente ou não, e a prescrição de fármacos indicados para o tratamento.

A predisposição ao desenvolvimento de candidíase oral é favorecida principalmente pelo uso de prótese total mal adaptada associada a má higiene, o que favorece o crescimento e proliferação de fungos, principalmente na prótese total devido ao material a qual é confeccionada, além disso, autores em seus estudos, relatam que a candidíase oral é provocada pelo fungo do gênero *Candida spp.*, e o microrganismo de maior importância na patogênese da candidíase é a *C. Albicans*, que está presente na flora normal da cavidade oral. Em situações de parasitismo quando há um desequilíbrio entre o hospedeiro e o fungo, ocorre assim a candidíase oral.<sup>1,7,12</sup> A espécie *C. Albicans* é etiologicamente o fator mais frequente associado a infecções fúngicas orais e equivale aproximadamente a 80% de todos os microrganismos solitários das lesões orais.<sup>12,13</sup>

Nesse estudo, a paciente foi diagnosticada com Candidíase Eritematosa, a qual se apresentava em forma de manchas ou áreas eritematosas avermelhadas. Segundo Lyon, em seu estudo (2008)<sup>7</sup>, essas manchas são mais frequentes no palato, podendo ser chamada de estomatite por dentadura ou estomatite protética quando agregada ao uso de prótese removível total superior ou prótese parcial removível, conforme as figuras 1,2 e 3.

E, de acordo com o estudo de Araújo (2006)<sup>14</sup>, a candidíase eritematosa pode se apresentar no dorso da língua e também como pontos avermelhados na mucosa jugal<sup>14</sup> como foi relatado neste caso clínico.<sup>15</sup> O tratamento da candidíase oral inclui o uso de agentes antifúngicos tópicos e sistêmicos, dentre os mais utilizados estão o fluconazol e o anfotericina B.<sup>16</sup> A maioria das drogas



## RECIMA21 - REVISTA CIENTÍFICA MULTIDISCIPLINAR ISSN 2675-6218

CANDIDÍASE ORAL RECORRENTE EM PACIENTES PORTADORES DE PRÓTESE TOTAL E/OU PRÓTESE PARCIAL REMOVÍVEL: RELATO DE CASO CLÍNICO

Fabiane Gajardo, Leonardo De Cesero, Mariá Cortina Bellan, Alexandre Conde, Marília Paulus

antifúngicas disponíveis, hoje, intervêm na biossíntese ou integridade do ergosterol, o principal esteroide da membrana celular fúngica. Há outros mecanismos de ação que englobam o rompimento da parede celular, a inibição da síntese de DNA e RNA.<sup>17</sup> Neste caso optou-se por utilizar o Triazol 150 mg para uso oral, dois comprimidos.

O uso de antifúngico tópico é indicado para doenças leves e moderadas, onde indica-se a Nistatina 100000ui/ml Suspensão Oral e o paciente é orientado a bochechar 15 ml e dependendo da extensão da candidíase deglutir, quatro vezes ao dia, podendo associar ao uso do miconazol, Daktarin® Gel *Oral* é indicado para o tratamento terapêutico e profilático da candidíase da cavidade buco faríngea via oral uma vez ao dia por 14 dias,<sup>18,19</sup> o que foi utilizado nesse tratamento favorecendo um resultado satisfatório, de acordo com a figura 9.

Um ponto importante na prevenção é a eliminação ou o tratamento de todas as causas subjacentes ou os fatores de risco observáveis,<sup>11,12,20</sup> higiene oral adequada, manutenção da prótese dentária em boas condições, essas medidas devem compreender a higiene adequada de todos os tecidos orais e de próteses dentárias.<sup>15,16</sup> As próteses dentárias devem ser removidas à noite e imersas durante 15 a 30 minutos, preferencialmente no mínimo duas vezes por semana, solução de hipoclorito a 0,5% misturado com água, ou gluconato de clorexidina (2% de suspensão),<sup>20</sup> evitando um maior acúmulo de biofilme na base da prótese, o que favorece a proliferação de fungos.

Dentre os fatores apontados neste estudo, o prognóstico da candidíase oral varia de acordo com a situação clínica de cada paciente, basicamente refere-se a realizar um diagnóstico precoce, avaliar fatores predisponentes ou doenças incluídas, avaliar o tipo de infecção de *Candida spp.*, e uso adequado de agentes antifúngicos, bem como orientações de higiene<sup>20,21</sup> e confecção de novas próteses, figuras ilustrativas 4, 5, 6, 7, 8.

A candidíase oral é uma condição considerada normal, tendo um bom prognóstico, caso seja devidamente reconhecida e tratada de forma correta.<sup>20,21</sup> Neste estudo obteve-se sucesso no tratamento clínico executado em relação a candidíase oral e confecção de novas próteses.

### CONSIDERAÇÕES

Considerando os materiais a base de PMMA, verifica-se uma maior adesão do fungo quando a energia está aumentada, assim, quanto maior a área, maior será a energia livre de superfície, que por sua vez, regula a capacidade de molhamento e direciona a formação da película salivar sobre o acrílico utilizado na confecção das próteses totais.<sup>5,6,8</sup> Muitos pacientes edêntulos fazem o uso de próteses parciais ou totais removíveis, sendo algumas regiões mais suscetíveis para crescimento e proliferação de microrganismos orais e formação de biofilme,<sup>9,10,11</sup> favorecendo o crescimento de fungos responsáveis pela candidíase oral.

### REFERÊNCIAS

1. Simões RJ, Fonseca P, Figueiral MH. Infecções por *Candida spp.* na Cavidade Oral. *Odontologia Clínica-Científica*. 2013;12:19-22.

RECIMA21 - Ciências Exatas e da Terra, Sociais, da Saúde, Humanas e Engenharia/Tecnologia



## RECIMA21 - REVISTA CIENTÍFICA MULTIDISCIPLINAR ISSN 2675-6218

CANDIDÍASE ORAL RECORRENTE EM PACIENTES PORTADORES DE PRÓTESE TOTAL E/OU PRÓTESE PARCIAL  
REMOVÍVEL: RELATO DE CASO CLÍNICO

Fabiane Gajardo, Leonardo De Cesero, Mariá Cortina Bellan, Alexandre Conde, Marília Paulus

2. Gompertz OF, *et al.* Micoses Oportunistas e Outras Micoses. In: Trabulsi LR, Alterthum F. (Org.) Microbiologia. 5. Ed. São Paulo: Atheneu; 2008. Cap. 70, p. 525-530.
3. Neto MM, Danesi CC, Unfer DT. Candidíase Bucal: Revisão da Literatura. Saúde, Rio Grande do Sul. 2005;31(1- 2):16-26.
4. Peixoto VJ, Rocha MG, Nascimento RTL, *et al.* Candidíase-uma revisão de literatura. Brazilian Journal of Surgery and Clinical Research – BJSCR, Minas Gerais-Ipatinga. jun./ago. 2014;8(2):75-82.
5. Melo LA, Guerra RC. Candidíase oral: Um enfoque sobre a estomatite por prótese. Salus Vita, Bauru, 2014;33(3):389-414.
6. Armstrong AW, Bukhalo M, Blauvelt A, A clinician's guide to the diagnosis and treatment of candidiasis in patients with psoriasis. American Journal of Clinical Dermatology. 2016;17(4):329-336.
7. Lyon JP, Moreira LM, Cardoso MAG, *et al.* Antifungal susceptibility profile of *Candida* spp. orais isolates obtained from denture wearers. Brazilian Journal of Microbiology. 2008;(39):668-672.
8. Reinhardt LC, Nascente PS, Ribeiro JS, *et al.*, Sensitivity to antifungals by *Candida* spp samples isolated from cases of chronic atrophic candidiasis (CAC). Braz. J. Biol. 2020;80(2):266-272.
9. Santos CML, Filho PAB, Teixeira LGA, *et al.*, Manifestações orais em pacientes submetidos à radioterapia: revisão da literatura. Brazilian Journal of Health Review, Curitiba. jul./aug.2022; 5(4):13368-13376.
10. Carvalho ND, Rocha MP, Avaliação da atividade antifúngica *in vitro* de extratos de punica granatum (romã) e syzygium aromaticum (cravo-da-índia) frente à *Candida albicans* da cavidade oral. Revista Brasileira de Biomedicina – RBB. jan./jun. 2023;3(1).
11. Ferrão SK, Butzge J, Mezzomo L, *et al.*, Atividade antifúngica de óleos essenciais frente a *Candida* spp. Braz. J. Hea. Rev., Curitiba, jan./feb. 2020;3(1):100-113.
12. Ferreira GLS, Lima Pérez ALA, Rocha IM, *et al.* Does Scientific Evidence for the Use of Natural Products in the Treatment of Oral Candidiasis Exist? A Systematic Review. Evidence-Based Complementary and Alternative Medicine. 2015.
13. Andrucioi MC, Macedo LD, Panzeri H, *et al.*, Comparison of two cleansing pastes for the removal of biofilm from dentures and palatal lesions in patients with atrophic chronic candidiasis. Braz Dent J. 2004;15(3):220- 224.
14. Stramandinoli RT, Souza PHC, Westphalen FH, *et al.*, Prevalência de candidose bucal em pacientes hospitalizados e avaliação dos fatores de risco. Rev. Sul-Bras Odontol. 2010 Mar;7(1):66-72.
15. Singh A, Verma R, Murari A, *et al.* Oral candidiasis: An overview. Journal of oral and Maxillofacial Pathology. 2014;18(1).
16. Coelho CM, Sousa YT, Dare AM. Denture-related oral mucosal lesions in a Brazilian school of dentistry. Journal of Oral Rehabilitation. 2004;31(2):135-9.
17. Chen SC, Sorrell TC. Antifungal agents: new drugs, old drugs. The Medical Journal of Australia. 2007;187:404-409.



## RECIMA21 - REVISTA CIENTÍFICA MULTIDISCIPLINAR ISSN 2675-6218

CANDIDÍASE ORAL RECORRENTE EM PACIENTES PORTADORES DE PRÓTESE TOTAL E/OU PRÓTESE PARCIAL  
REMOVÍVEL: RELATO DE CASO CLÍNICO

Fabiane Gajardo, Leonardo De Cesero, Mariá Cortina Bellan, Alexandre Conde, Marília Paulus

18. Winterger MA, Guilhermetti E, Shinobu CS. *et al.* Identificação microbiológica e sensibilidade *in vitro* de *Candida* isoladas da cavidade oral de indivíduos HIV positivos. Rev. Soc. Bras. Med. Tropical., 2007;40(3):272-276.

19. Siqueira JSS, Silva Jr. A, Ferreira MF, *et al.* Candidíase oral em pacientes internados em UTI. Rev bras odontol. 2015;71(2):176-179.

20. Milssop JW, Fazel N. Oral candidiasis. Clinics in Dermatology. 2016;34:487-494.

21. Garcia-Cuesta C, Sarrion-Pérez MG, Bagan J. Current treatment of oral candidiasis: a literature review. J Clin Exp Dent. 2014;6(5):576-582.