



REABILITAÇÃO ESTÉTICA COM PRÓTESE PARCIAL FIXA: RELATO DE CASO CLÍNICO

AESTHETIC REHABILITATION WITH FIXED PARTIAL PROSTHESIS: CLINICAL CASE REPORT

REHABILITACIÓN ESTÉTICA CON PRÓTESIS PARCIAL FIJA: REPORTE DE CASO CLÍNICO

Marcelo Rossa Montanari¹, Alan José Ceccato¹, Maria Cortina Bellan¹, Morgana Mattei Deconti¹, Alexandre Conde¹, Lucas Bozzeti Pigozzi¹, Marília Paulus¹

e4114420

<https://doi.org/10.47820/recima21.v4i11.4420>

PUBLICADO: 11/2023

RESUMO

Este trabalho trata-se de um relato de caso clínico realizado na Clínica de Odontologia do Centro Universitário da Serra Gaúcha – FSG - Caxias do Sul. O artigo proposto tem o objetivo de abordar os aspectos clínicos do restabelecimento da estética do paciente através da utilização de coroas metalocerâmicas, favorecendo função mastigatória, estética e oclusão. Com base nos resultados concluiu-se que a terapia reabilitadora deve estar baseada no estabelecimento de benefícios ao paciente, com materiais que apresentem resistência e biocompatibilidade.

PALAVRAS-CHAVE: Prótese Parcial Fixa. Estética. Oclusão.

ABSTRACT

This work is a clinical case report carried out at the Dentistry Clinic of the Centro Universitario da Serra Gaúcha – FSG - Caxias do Sul. The proposed article aims to address the clinical aspects of restoring the patient's aesthetics through the use of metal-ceramic crowns, favoring chewing function, aesthetics and occlusion. Based on the results, it was concluded that rehabilitative therapy must be based on establishing benefits to the patient, with materials that present resistance and biocompatibility.

KEYWORDS: Fixed Partial Denture. Aesthetics. Occlusion.

RESUMEN

Este trabajo es un relato de caso clínico realizado en la Clínica de Odontología del Centro Universitario da Serra Gaúcha – FSG - Caxias do Sul. El artículo propuesto tiene como objetivo abordar los aspectos clínicos de la restauración de la estética del paciente mediante el uso de coronas metal-cerámicas favoreciendo la función masticatoria, la estética y la oclusión. Con base en los resultados se concluyó que la terapia reabilitadora debe basarse en establecer beneficios al paciente, con materiales que presenten resistencia y biocompatibilidad.

PALABRAS CLAVE: Prótesis Parcial Fija. Estética. Oclusión.

INTRODUÇÃO

A Odontologia atual vem apresentando um grande avanço tecnológico em diversas áreas devido ao grande número de pesquisas realizadas e a introdução de novos materiais abrangendo a área estética. O aumento da expectativa de vida, melhoras nas condições bucais e a busca por uma melhor qualidade de vida, têm gerado grandes mudanças quando se trata de reabilitações com prótese dentária¹. A reabilitação com prótese fixa trata-se da substituição de uma restauração ampla ou de um elemento dentário com pouca estrutura remanescente devolvendo assim, estética, função e bem-estar ao paciente.^{1,2}

¹ FSG - Centro Universitário da Serra Gaúcha.



RECIMA21 - REVISTA CIENTÍFICA MULTIDISCIPLINAR ISSN 2675-6218

REABILITAÇÃO ESTÉTICA COM PRÓTESE PARCIAL FIXA: RELATO DE CASO CLÍNICO
Marcelo Rossa Montanari, Alan José Ceccato, Maria Cortina Bellan, Morgana Mattei Deconti,
Alexandre Conde, Lucas Bozzeti Pigozzi, Marília Paulus

A reabilitação oral com prótese fixa, tem se mostrado durante anos um fator positivo na melhora do comportamento dos pacientes, visto que, ao restabelecer a estética, a fonética e a função mastigatória, existe uma melhora na convivência social e autoestima.^{3,4} Na maioria dos casos, os pacientes parcialmente edêntulos apresentam-se descontentes com a própria imagem e acabam ausentando-se da convivência com as demais pessoas pelo fato da alteração do sorriso². Todavia, tais padrões de sucesso clínico na reabilitação, devem seguir protocolos cautelosamente, prevendo um bom prognóstico.^{1,4}

Nos casos em que se utiliza prótese fixa metalocerâmica nas reabilitações, observa-se a presença do *copping* metálico, característico do material aumentando resistência enquanto a porcelana favorece a estética ao elemento. Devido à alta resistência a fratura, longevidade e simplicidade, as próteses fixas metalocerâmicas podem ser utilizadas em dentes posteriores e anteriores⁵. Ressalta-se a questão do planejamento, visando ocultar a cinta metálica para não comprometer à estética, principalmente quando indicada para reabilitações em dentes anteriores,^{4,5} seguir os princípios de preparo, requisitos mecânicos, estéticos e biológicos se tornam indispensáveis nas reabilitações, visando evitar preparos ou próteses com sobrecontorno podem desencadear problemas periodontais, comprometimento estético e longevidade reduzida.⁶

A longevidade de uma prótese parcial fixa (PPF) está associada a fatores como um correto planejamento inicial, estrutura remanescente, compatibilidade do cimento, a carga que será dissipada sobre a prótese, manutenção do elemento protético, execução do caso e o grau de precisão no trabalho realizado pelo cirurgião dentista e seu respectivo laboratório.^{5,6,7} Diante disso, o planejamento, execução do caso, uso correto de materiais de moldagem é requisito indispensável para o tratamento em uma reabilitação com prótese parcial fixa. Desta forma o objetivo deste estudo foi abordar os aspectos clínicos do restabelecimento da estética do paciente através da utilização de coroas metalocerâmicas, favorecendo função mastigatória, estética e oclusão.

MÉTODO

Esse trabalho aborda o relato de caso, de um paciente do sexo masculino, que compareceu a Clínica de Odontologia do Centro Universitário da Serra Gaúcha (FSG), com necessidade de reabilitação oral com prótese parcial fixa.

RELATO DE CASO

Paciente do sexo masculino, 50 anos, branco, residente na cidade de Caxias do Sul/RS, compareceu à Clínica Odontológica do Centro Universitário da Serra Gaúcha, em Caxias do Sul, Rio Grande do Sul, na disciplina de Prótese Fixa, relatando queixa estética e sensibilidade nos dentes anteriores.



RECIMA21 - REVISTA CIENTÍFICA MULTIDISCIPLINAR ISSN 2675-6218

REABILITAÇÃO ESTÉTICA COM PRÓTESE PARCIAL FIXA: RELATO DE CASO CLÍNICO
Marcelo Rossa Montanari, Alan José Ceccato, Maria Cortina Bellan, Morgana Mattei Deconti,
Alexandre Conde, Lucas Bozzeti Pigozzi, Marília Paulus

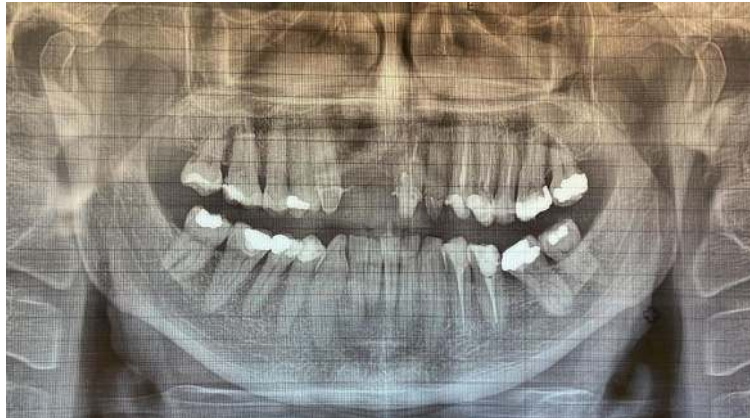

Figura 1: Imagem da Radiografia Panorâmica da paciente

Inicialmente, o paciente realizou uma radiografia panorâmica para melhor avaliação das estruturas orais e dentes remanescentes. Na anamnese, relatou o uso das medicações: Naprix 5mg (pressão alta), Citalopram 20mg (antidepressivo) e Rusovas 5mg (para colesterol), os quais não contraindicavam a realização de procedimentos odontológicos. E com o intuito de conduzir o tratamento, na primeira consulta foi realizada uma avaliação para prótese parcial fixa nos elementos 13 ao 24 e radiografia periapical do elemento 21 para complementar o diagnóstico. Paciente já apresentava provisórios nos elementos 13 (12-11 ausentes) ao 22 e dente 23 com provisório unitário, confeccionados em resina acrílica termopolimerizável e cimentados, posteriormente ao exame clínico foi passado o orçamento e após aceite do paciente foi dado início aos procedimentos.

Na segunda consulta, foi realizado uma anestesia infiltrativa na região do elemento 13 e 22 com lidocaína 2% associada a epinefrina 1:100.000, remoção dos provisórios dos elementos 13 ao 21, 22 e do dente 23, observou-se a presença de lesão cariada no elemento 14, remoção do tecido cariado, condicionamento total etch 2 passos e restauração com resina composta Forma cor A2. Preparo dos elementos 13, 21 e 22 e reembasamento dos provisórios dos dentes pontuados anteriormente, conferindo melhor adaptação.

A remoção do provisório do dente 23 e reparo foi realizado na terceira consulta, quando foi feita a remoção da resina composta do elemento 24 (infiltrada por cárie), após, foi indicado a confecção de uma coroa de zircônia unitária, devido a menor quantidade de estrutura dentária remanescente, foi realizado preparo e construção de um munhão no elemento 24, reembasamento do provisório do dente 23 e confecção de provisório do elemento 24, o qual foi cimentado com hidróxido de cálcio dycal provisoriamente.

RECIMA21 - REVISTA CIENTÍFICA MULTIDISCIPLINAR
ISSN 2675-6218

REABILITAÇÃO ESTÉTICA COM PRÓTESE PARCIAL FIXA: RELATO DE CASO CLÍNICO
Marcelo Rossa Montanari, Alan José Ceccato, Maria Cortina Bellan, Morgana Mattei Deconti,
Alexandre Conde, Lucas Bozzeti Pigozzi, Marília Paulus

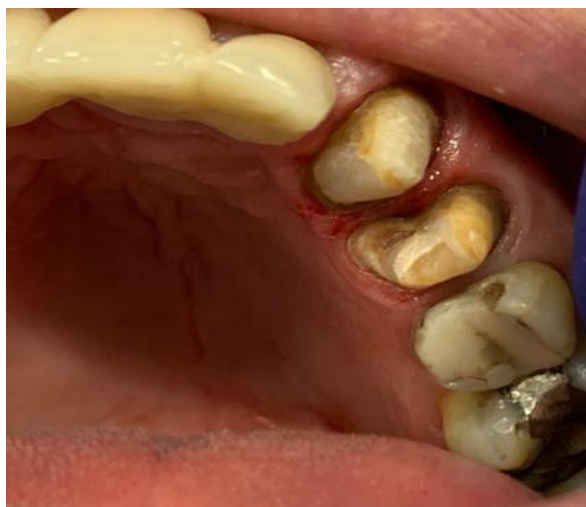

Figura 2: Preparo dos elementos 23 e 24

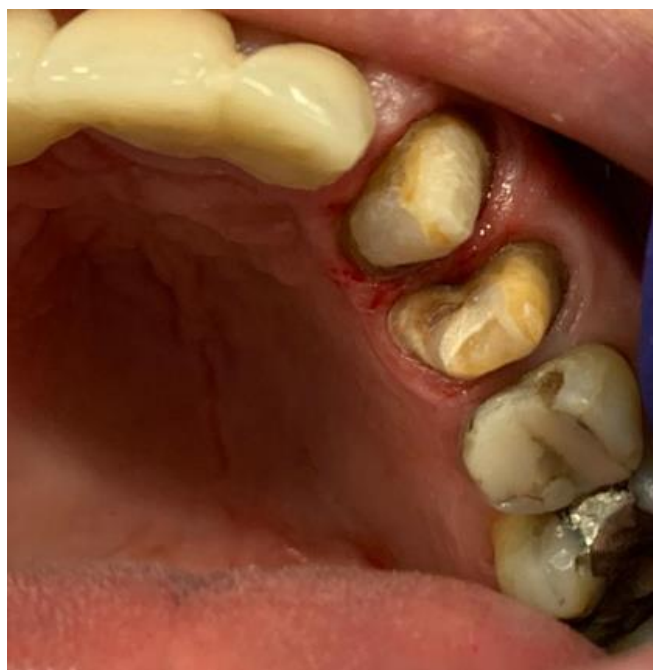

Figura 3: Dente 25 apresentando lesão de cárie

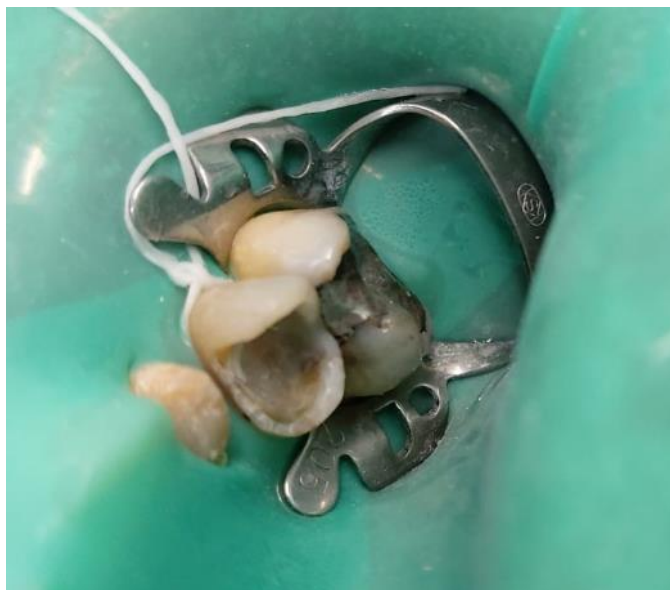


Figura 4: Dente 25 após remoção do tecido cariado

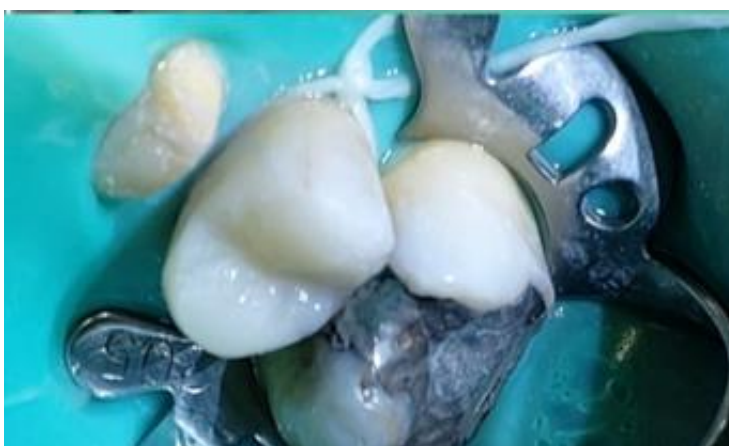

Figura 5: Dente 25 restaurado

A consulta seguinte foi destinada para moldagem do arco antagonista, registro de mordida e montagem do arco facial, para que na próxima consulta, fosse realizado a remoção dos provisórios do 13 ao 24, profilaxia com pasta profilática para remoção e limpeza dos excessos de cimento provisório, inserção do fio retratador número #000 e #00, moldagem com silicone de adição densa e leve com a moldeira S3. O registro de mordida foi feito com silicone de adição Scan Bite – Yller e encaminhado ao laboratório para confecção dos casquetes metálicos para coroas metalocerâmicas, além disso foi solicitado também o encerramento impresso para prova e melhor conferência da adaptação.

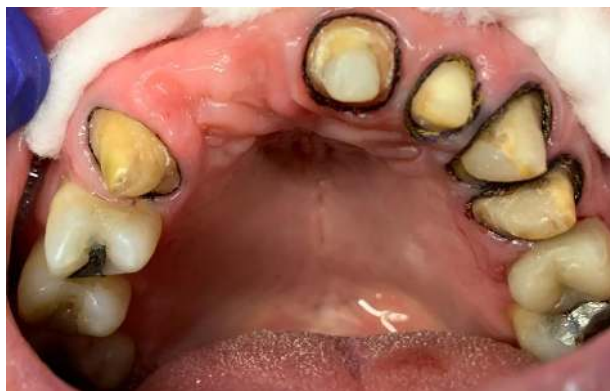
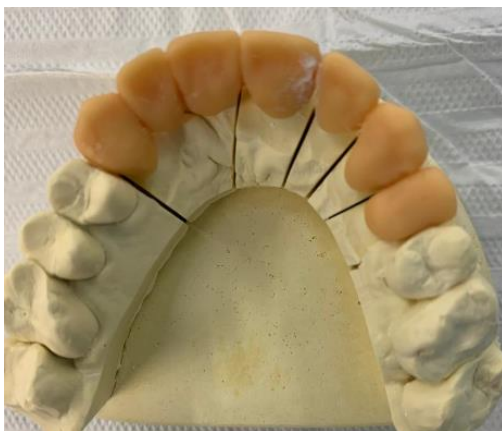
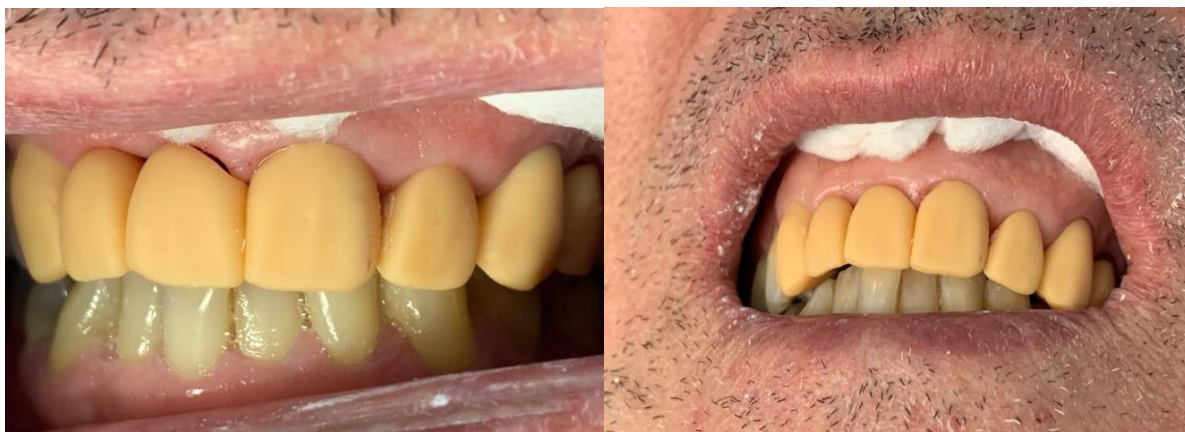Figura 6: Registro dos preparos com fio retrator para moldagem

Após retorno do laboratório, foi realizado a remoção dos provisórios e limpeza dos preparos, prova do encerramento e da estrutura metálica e ajustes da oclusão. Novo registro de mordida, escolha da cor, A2 corpo e A3 cervical figura 12, realizado registro fotográfico para encaminhar junto ao laboratório e recimentação dos provisórios com dycal e encaminhado novamente ao laboratório para aplicação da cerâmica.



Figuras 7, 8 e 9: Prova do enceramento impresso



Figuras 7, 8 e 9: Prova do enceramento impresso

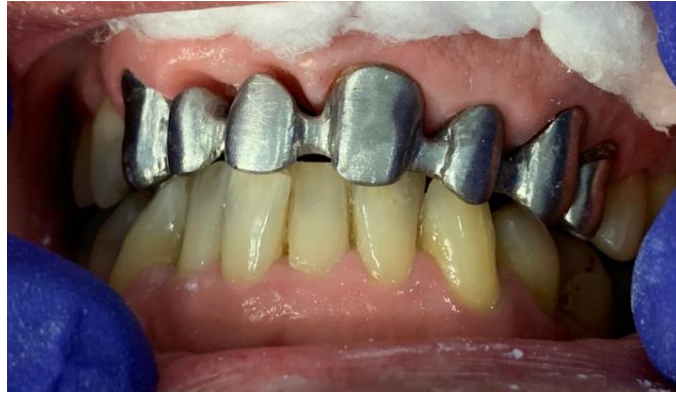

Figura 10: Prova da Estrutura metálica

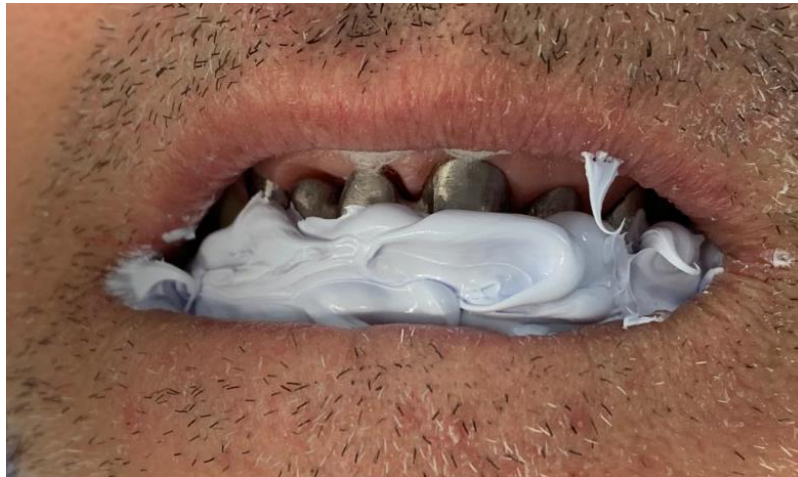

Figura 11: Registro de mordida com Silicone de Adição para Registro de Mordidas Scan Bite

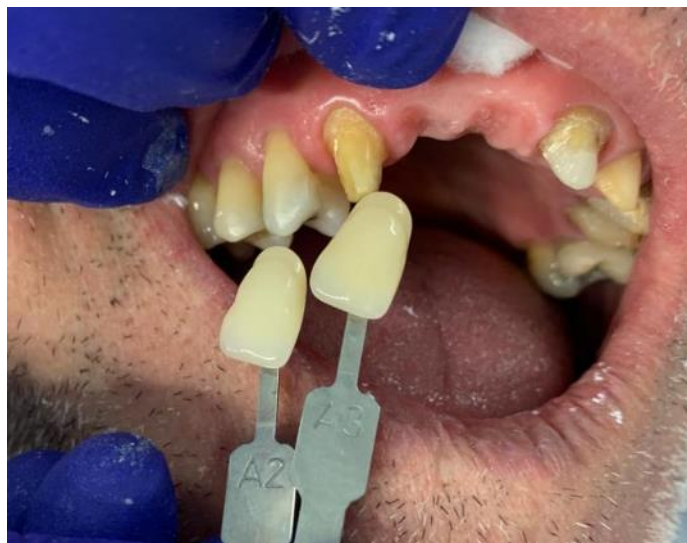

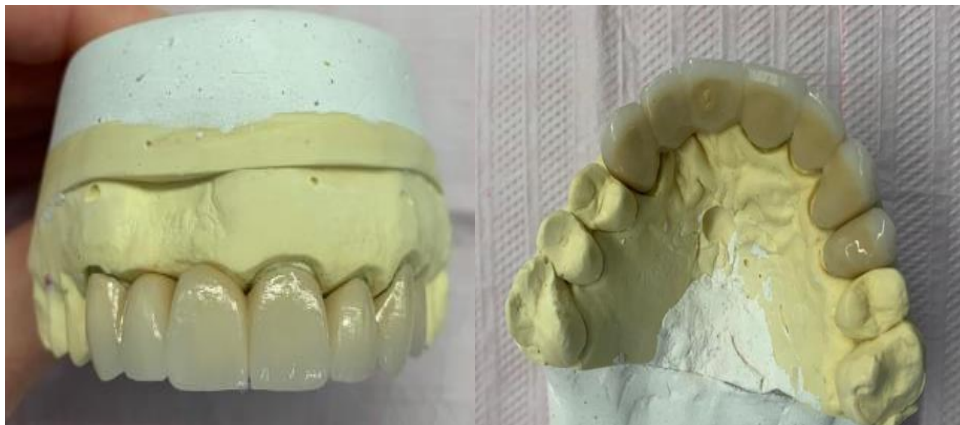Figura 12: Escolha da cor



RECIMA21 - REVISTA CIENTÍFICA MULTIDISCIPLINAR ISSN 2675-6218

REABILITAÇÃO ESTÉTICA COM PRÓTESE PARCIAL FIXA: RELATO DE CASO CLÍNICO
Marcelo Rossa Montanari, Alan José Ceccato, Maria Cortina Bellan, Morgana Mattei Deconti,
Alexandre Conde, Lucas Bozzeti Pigozzi, Marília Paulus

Com o retorno do laboratório, foi realizada a prova das coroas e a cimentação das cerâmicas com cimento resinoso Dual RelyX™ U200.



Figuras 13 e 14: Cerâmicas prontas para cimentação

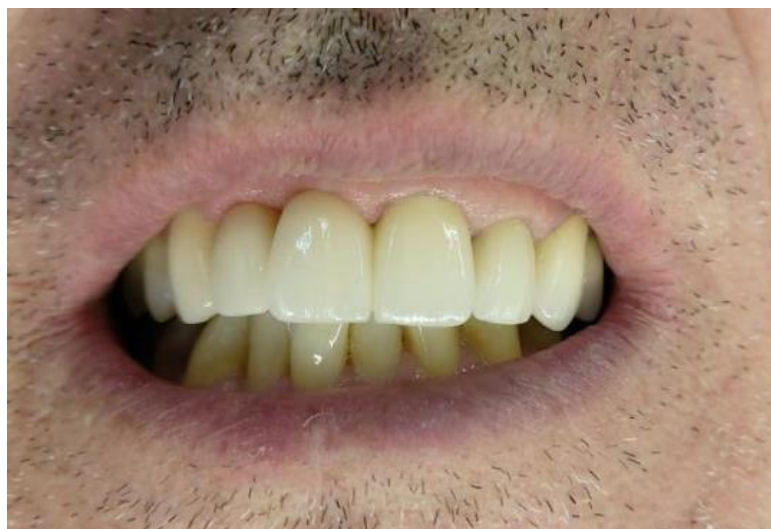

Figura 15: Coroas Cimentadas

DISCUSSÃO

Reparos dentários e teciduais apresentam algumas limitações, especialmente quando necessário em pacientes mais idosos e com dificuldade na higienização, este relato de caso mostrou inicialmente a adequação da cavidade oral, figuras 2, 3, 4 e 5 para após confecção das próteses parciais fixas. A crescente busca por reabilitações dentárias, garantindo estética e função mastigatória vem crescendo cada vez mais, e tendo em vista as condições clínicas e socioeconômicas dos pacientes, faz-se a oferta de tratamentos diversos, englobando as condições da cavidade oral e variadas condições financeiras.^{1,2}

A expectativa dos pacientes por restaurações estéticas mais próximas dos dentes naturais tem apresentado um crescimento considerável nos últimos anos, além disso buscam reabilitações orais considerando recuperar estruturas ósseas, suporte gengival e dentes perdidos.^{3,4,5} A qualidade

RECIMA21 - Ciências Exatas e da Terra, Sociais, da Saúde, Humanas e Engenharia/Tecnologia



RECIMA21 - REVISTA CIENTÍFICA MULTIDISCIPLINAR ISSN 2675-6218

REABILITAÇÃO ESTÉTICA COM PRÓTESE PARCIAL FIXA: RELATO DE CASO CLÍNICO
Marcelo Rossa Montanari, Alan José Ceccato, Maria Cortina Bellan, Morgana Mattei Deconti,
Alexandre Conde, Lucas Bozzeti Pigozzi, Marília Paulus

de vida está associada com a satisfação em aspectos físicos, mentais e sociais, englobando inclusive a própria reabilitação protética, favorecendo a estética e saúde bucal^{6,7} e as reabilitações protéticas melhoram significativamente a qualidade de vida, aumentando a autoestima dos usuários e permite o seu desenvolvimento na sociedade, além da reconstrução de sua imagem pessoal e social.^{7,8} Existem grandes desafios em reestabelecer a estética e a função de dentes anteriores, sendo necessário individualizar cada caso conforme as necessidades de cada paciente.⁸

Nesse estudo, a reabilitação foi realizada com coroas metalocerâmicas utilizadas há décadas devido à alta resistência e biocompatibilidade,^{5,6,8} além disso, combinam resistência e precisão, compostas por uma infraestrutura metálica que se adapta sobre o preparo do substrato e por uma parte de cerâmica fundida à infraestrutura metálica.^{5,6,8,9} As coroas metalocerâmicas são ainda hoje indicadas para casos de reabilitações devido a durabilidade e relativa simplicidade na técnica,^{9,10,11} conforme as figuras ilustradas 10 e 11, mostrando a prova do enceramento e dos casquetes metálicos conferindo adaptação.

O sucesso do trabalho final é conseguido desde o planejamento inicial até a execução final, contorno adequado e respectiva extensão, adaptação cervical possibilitando higienização bucal são fatores importantes para uma peça protética manter a saúde periodontal e estética, além do perfil de emergência.^{1,2,9,10}

O sucesso clínico pós-cimentação de coroas metalocerâmicas está relacionado a diversos fatores, dentre eles, o cimento utilizado para cimentação, os cimentos resinosos são frequentemente usados na odontologia, compósitos resinosos possuem baixa viscosidade e conseqüentemente, conseguem conferir um selamento preciso entre o substrato e a peça protética.^{12,13} Por muitos anos, o cimento fosfato de zinco foi empregado na odontologia, pois era possível cimentar peças protéticas através de retenção mecânica, todavia, sua falta de adesão, possibilidade de irritação pulpar e comprometimentos pós-operatórios devido ao seu pH fizeram com que este material fosse menos utilizado e a odontologia adesiva tivesse mais espaço. O cimento resinoso autoadesivo, RelyX U200 3M, foi utilizado neste estudo, de acordo com as figuras apresentadas, 13 e 14, visto que apresenta excelentes propriedades adesivas, fácil manipulação e diante os dados relatados na literatura, confere longevidade as restaurações metálicas e livres de metal.^{10,11,12,13,14}

CONSIDERAÇÕES

Com base nos resultados, concluiu-se que a terapia reabilitadora deve estar baseada no estabelecimento de benefícios ao paciente, com materiais que apresentem resistência e biocompatibilidade. As restaurações metalocerâmicas são uma excelente opção para tratamentos restauradores estéticos em casos de reabilitações, pois apresentam longevidade e resistência favorecendo prognóstico favorável.



RECIMA21 - REVISTA CIENTÍFICA MULTIDISCIPLINAR ISSN 2675-6218

REABILITAÇÃO ESTÉTICA COM PRÓTESE PARCIAL FIXA: RELATO DE CASO CLÍNICO
Marcelo Rossa Montanari, Alan José Ceccato, Maria Cortina Bellan, Morgana Mattei Deconti,
Alexandre Conde, Lucas Bozzeti Pigozzi, Marília Paulus

REFERÊNCIAS

1. Padoim K, Solda C. A importância do perfil emergencial em prótese fixa: revisão de literatura e relato de caso. *Journal of Oral Investigations*. 2018;79-88.
2. Kao CMS, et al. Visagismo na odontologia: a personalização do sorriso. *Revista Odontológica de Araçatuba*. 2014;67-70.
3. Bhusal DS; Khanal S; Parajuly PK. Survival of Resin-Bonded Fixed Metal-Ceramic Dental Prostheses Placed in the Anterior Region: A Descriptive Cross-sectional Study. *JNMA: Journal of the Nepal Medical Association*. 2021;59(237):494.
4. Bento VAA. Reabilitação com prótese fixa metalocerâmica: Acompanhamento de 12 anos. *Research, Society and Development*. 2021;10(8).
5. Morandi LB, et al. Reabilitação oral: Prótese fixa metalocerâmica anterior inferior com reconstrução de guia. Relato de caso clínico. *Arquivo Brasileiro de Odontologia*. 2007;(1):38-43.
6. Brunetto J.L. et. al. Reabilitação estética anterior associando prótese metalocerâmica e prótese fixa metal-free: relato de caso. *Archives of health investigation*. 2019;8:1.
7. Pigozzo MN. et al. Preparos dentais com finalidade protética: uma revisão da literatura. *Revista de odontologia da universidade cidade de São Paulo*. 2009;21(1):48-55.
8. Sailer I, et al. A systematic review of the survival and complication rates of zirconia-ceramic and metal-ceramic multiple-unit fixed dental prostheses. *Clinical oral implants research*. 2018;29:184-198.
9. Schwantz J. Longevidade da cimentação de pinos de fibra de vidro e de coroas metalocerâmica. *Dissertação (Mestrado) - Universidade Federal de Pelotas, Pelotas, 2019*.
10. Shiratori LN, et al. Estética em prótese dentária. *Revista de Odontologia da Universidade Cidade de São Paulo*. 2011;1-8.
11. Yildirim Z. Gömeç Ö. Y. Treatment approaches for traumatized anterior teeth with excessive tissue loss: three case reports. *Journal of Istanbul University Faculty of Dentistry*. 2017;51(2):54-60.
12. Sugio CYC. et al. Considerações sobre os tipos de próteses parciais removíveis e seu impacto na qualidade de vida. *Revista Odontológica de Araçatuba*. 2019 maio/ago;40(2):15-21.
13. Andrade OS, Borges GA, Kyrillos M, et al. The area of adhesive continuity: A new concept for bonded ceramic restorations. *Quintessence Dent Technol*. 2013;36(9).
14. Lima KGA, Laurindo BM. Reabilitação estética anterior através de coroas metalocerâmicas: relato de caso. *Scire Salutis*. 2019;9(3):16-21.