RECIMA21 - REVISTA CIENTÍFICA MULTIDISCIPLINAR
ISSN 2675-6218

IMPACTOS CAPILARES DA COVID-19 A LIGAÇÃO ENTRE EFLÚVIO TELÓGENO AGUDO E ALOPECIA AREATA: REVISÃO INTEGRATIVA

CAPILLARY IMPACTS OF COVID-19 THE LINK BETWEEN ACUTE TELOGEN EFFLUVIUM AND ALOPECIA AREATA: INTEGRATIVE REVIEW

IMPACTOS CAPILARES DE COVID-19 LA RELACIÓN ENTRE EL EFLUVIO TELÓGENO AGUDO Y LA ALOPECIA AREATA: REVISIÓN INTEGRADORA

Fabio Ferreira Monteiro[1]

https://doi.org/10.47820/recima21.v5i1.5014

PUBLICADO: 02/2024

RESUMO

A pandemia de COVID-19, causada pelo SARS-CoV-2, gerou complicações sistêmicas, incluindo a chamada "Covid longa". Relatos atípicos de queda de cabelo após infecções despertaram preocupações sobre o eflúvio telógeno e a alopecia areata na população acometida. Este estudo qualitativo e descritivo buscou aprofundar a compreensão da relação entre COVID-19, eflúvio telógeno agudo e alopecia areata, utilizando uma revisão integrativa realizada nas bases de dados BVS e Pubmed. Das 134 referências encontradas, 9 foram selecionadas após leitura crítica como principais resultados. Examinamos a relação entre a perda capilar pós-COVID-19, destacando fatores imunológicos e psicológicos. A relação entre COVID-19 e alopecia areata foi evidenciada, com destaque para o potencial desencadeador do vírus. A prevalência notável de afecções dermatológicas, especialmente o eflúvio telógeno, ressalta a necessidade de uma abordagem abrangente no tratamento. Concluímos destacando a importância de uma compreensão holística no tratamento pós-COVID-19, considerando aspectos fisiopatológicos e impactos psicológicos. A compreensão dos fatores imunológicos, psicológicos e do ciclo capilar orienta estratégias terapêuticas eficazes, proporcionando suporte emocional aos afetados.

PALAVRAS-CHAVE: Alopecia Areata. Eflúvio telógeno. COVID-19. Qualidade de Vida

ABSTRACT

The COVID-19 pandemic, caused by the SARS-CoV-2 virus, has led to systemic complications, including the phenomenon known as "long Covid." Atypical reports of hair loss following infections have raised concerns about telogen effluvium and alopecia areata in the affected population. This qualitative and descriptive study aimed to deepen the understanding of the relationship between COVID-19, acute telogen effluvium, and alopecia areata through an integrative review conducted on the BVS and Pubmed databases. Among the 134 references initially found, 9 were selected as key results after critical reading. We examined the relationship between post-COVID-19 hair loss, emphasizing immunological and psychological factors. The connection between COVID-19 and alopecia areata was highlighted, emphasizing the virus's potential triggering role. The notable prevalence of dermatological conditions, especially telogen effluvium, underscores the need for a comprehensive approach to treatment. In conclusion, we emphasize the importance of a holistic understanding in post-COVID-19 treatment, considering pathophysiological aspects and psychological impacts. Understanding immunological, psychological, and hair cycle factors guides effective therapeutic strategies, providing emotional support to those affected.

KEYWORDS: *Alopecia Areata. Telogen Effluvium. COVID-19. Quality of Life.*

RESUMEN

La pandemia de COVID-19, causada por el virus SARS-CoV-2, ha generado complicaciones sistémicas, incluida la llamada "Covid larga". Informes atípicos de caída del cabello después de infecciones han despertado preocupaciones sobre el efluvio telógeno y la alopecia areata en la población afectada. Este estudio cualitativo y descriptivo buscó profundizar la comprensión de la relación entre COVID-19, efluvio telógeno agudo y alopecia areata, utilizando una revisión integrativa

[1] Universidade Federal do Pará (UFPA).

RECIMA21 - REVISTA CIENTÍFICA MULTIDISCIPLINAR
ISSN 2675-6218

realizada en las bases de datos BVS y Pubmed. De las 134 referencias encontradas, 9 fueron seleccionadas como principales resultados después de una lectura crítica. Examinamos la relación entre la pérdida de cabello post-COVID-19, destacando factores inmunológicos y psicológicos. Se evidenció la conexión entre COVID-19 y alopecia areata, destacando el papel desencadenante potencial del virus. La notable prevalencia de afecciones dermatológicas, especialmente el efluvio telógeno, subraya la necesidad de un enfoque integral en el tratamiento. En conclusión, destacamos la importancia de una comprensión holística en el tratamiento post-COVID-19, considerando aspectos fisiopatológicos e impactos psicológicos. La comprensión de factores inmunológicos, psicológicos y del ciclo capilar guía estrategias terapéuticas efectivas, proporcionando apoyo emocional a los afectados.

***PALABRAS CLAVE**: Alopecia Areata. Efluvio Telógeno. COVID-19. Calidad de Vida.*

INTRODUÇÃO

No ano de 2020, o mundo foi surpreendido pela eclosão da pandemia causada pelo vírus SARS-CoV-2 causador da COVID-19, uma patologia viral que induz uma condição respiratória potencialmente fatal (Yan *et al.,* 2020). A pandemia, resultou no óbito de aproximadamente 6,9 milhões de indivíduos em escala mundial. Com a introdução de vacinas, houve a redução nos números de casos de infecção e de óbitos (Chavda e*t al.,* 2022).

Existem indícios de que o coronavírus 19 está associado a uma forma de disfunção sistêmica e prolongada conhecida como COVID longo, caracterizada pelos efeitos de longo prazo das infecções pela doença (Hernández Arroyo; Izquierdo-Condoy; Ortiz-Prado, 2023). Aproximadamente 80% dos pacientes diagnosticados apresentam sintomas persistentes ou sequelas após a alta hospitalar, decorrentes de COVID-19 grave (Lopez-Leon *et al.,* 2021; Bellan *et al.,* 2022).

Entre os sintomas comuns estão dor de cabeça, distúrbio de atenção, queda de cabelo, fadiga e dispneia. Essas sequelas impactam tanto o desempenho físico quanto o psicológico dos pacientes, dificultando as atividades diárias e comprometendo a qualidade de vida como um todo. Isso ressalta a complexidade e a duradoura repercussão dessa infecção (Notarte *et al.,* 2022).

Estudos conduzidos nos últimos dois anos têm contribuído para o esclarecimento da correlação entre a COVID-19 e diversas condições dermatológicas associadas ao sistema imunológico (Rossi *et al.,* 2021; Kageyama *et al.,* 2023). A alopecia areata (AA), uma enfermidade autoimune caracterizada pela perda não cicatricial de cabelo no couro cabeludo, face ou corpo, possui potencial para ocasionar significativo sofrimento psicológico e afeta aproximadamente 2% da população (Gentile, 2022; Iancu *et al.,* 2023).

Esse processo de queda capilar é conhecida como eflúvio telógeno agudo (ETA), é um fenômeno comum que se manifesta frequentemente após casos de febre alta ou doença autoimunes. Esta queda capilar pode persistir por um período de seis a nove meses antes de cessar, e a maioria dos indivíduos observa a restauração gradual da normalidade capilar (Hernández Arroyo; Izquierdo-Condoy; Ortiz-Prado, 2023).

Embora a perda de cabelo possa ser um sintoma preocupante, frequentemente é de natureza temporária e reversível. Importante ressaltar que o eflúvio telógeno crônico, com duração prolongada

ao longo de vários anos, também pode se manifestar como uma sequela após a infecção por COVID-19 (Fivenson, 2021).

A problemática reside na incidência marcante de queda de cabelo como sequela da COVID-19, com taxas que variam entre 6% e 28,6% (Rinaldi *et al.*, 2021; Xiong *et al.*, 2021; Ohyama; Matsudo; Fujita, 2022). Além disso, a alopecia areata surge como o tipo mais prevalente, possivelmente vinculada ao agravamento da alopecia autoimune, causando danos físicos, mentais e sociais os acometidos pelo quadro. Esta conjuntura ressalta a necessidade premente de uma compreensão aprofundada dessas manifestações pós-COVID-19, visando estratégias eficazes de prevenção e gestão (Fivenson, 2021; Nguyen; Tosti, 2022).

Nessa perspectiva, o estudo se justifica visto que a fisiopatologia da alopecia areata permanece ainda pouco compreendida, sendo que as teorias contemporâneas implicam na perda do privilégio imunológico no interior do folículo piloso, resultando em uma resposta imunológica desregulada (Gentile, 2022; Notarte *et al.*, 2022). Este contexto destaca a necessidade de uma investigação mais aprofundada para elucidar a complexa interação entre a infecção viral e as manifestações dermatológicas (Iancu *et al.*, 2023).

Com base no exposto, este estudo tem como objetivo realizar uma análise abrangente para aprofundar a compreensão da relação perda de cabelo devido à COVID-19, focando manifestação específica no desencadeamento do eflúvio telógeno agudo e da alopecia areata.

METODOLOGIA

O estudo se tratou de uma Revisão Integrativa da Literatura (RIL), de abordagem qualitativa, que é um método que tem como finalidade sintetizar resultados obtidos em pesquisas sobre um tema ou questão, de maneira sistemática, ordenada e abrangente. É denominada integrativa, porque fornece informações mais amplas sobre um assunto/problema, constituindo, assim, um corpo de conhecimento (De Lima Dantas *et al.,* 2022).

A RIL requer a formulação de um problema, realizar a pesquisa na literatura sobre o tema, avaliar de forma crítica um conjunto de dados, analisar esses dados e apresentar os resultados. Com isso, através desse método é possível reunir os dados da pesquisa e sintetizar os resultados obtidos de forma sistemática e ordenada, para fundamentar um estudo significativo sobre o tema proposto (Toronto; Remington, 2020).

A investigação sobre a temática ocorreu através da apresentação de evidências já publicadas e avaliadas, para isso foram utilizados as chamadas bases indexadoras. Para esse estudo se delimitou que as buscas ocorreriam nas seguintes plataformas: Biblioteca Virtual de Saúde (BVS) e Pubmed.

Para busca nas bases de dados selecionadas, se utilizou os descritores: Alopecia Areata, COVID-19, Alopecia, Queda de Cabelo, Tricoscopia, Eflúvio Telógeno Agudo, consultados no site dos Descritores em Ciências da Saúde (DeCS), que foram cruzados utilizando os operadores

RECIMA21 - REVISTA CIENTÍFICA MULTIDISCIPLINAR
ISSN 2675-6218

*booleano*s *"AND"* e *"OR"* para garantir uma busca ampla.

Os critérios de inclusão definidos para a seleção dos artigos foram: artigos originais completos, disponíveis *online* gratuitamente, nos idiomas português, inglês e espanhol, com ano de publicação, preferencialmente, dos três anos (2021-2024).

Como critérios de exclusão optou-se em não utilizar estudos com metodologias inconsistentes com seus achados, resumos de anais e congressos, monografias e teses e demais revisões narrativas, artigos duplicados nas bases de dados e que não tenham relação com a temática proposta no estudo.

Para a coleta de dados, o estudo foi conduzido através de parâmetros qualitativos, conforme a metodologia do estudo de Gonçalves (2019), sendo divido em sete etapas: o estabelecimento do tema e questão de pesquisa; estabelecimento de critérios de inclusão e exclusão dos artigos (busca na literatura); definição de informações que serão extraídas dos artigos selecionados; análise crítica dos estudos incluídos; discussão e apresentação dos resultados; apresentação da revisão integrativa.

Posteriormente, para a demonstração do procedimento de amostragem dos artigos, se empregou o fluxo (figura 1) de informação com as diferentes fases de seleção, orientado pela recomendação PRISMA, a fim de esmiuçar o processo de busca e síntese da revisão (Selçuk, 2019).

Para garantir a validade da revisão, a análise crítica dos estudos foi iniciada com a categorização, ordenação e sumarização dos resultados, esta organização se deu por intermédio do *software Microsoft Office Excel* 365, a fim de propiciar a compilação de tabelas e gráficos, para melhor elucidação dos resultados e discussão da pesquisa.

RECIMA21 - REVISTA CIENTÍFICA MULTIDISCIPLINAR
ISSN 2675-6218

Figura 1. Sistematização do processo de busca, identificação e triagem dos estudos

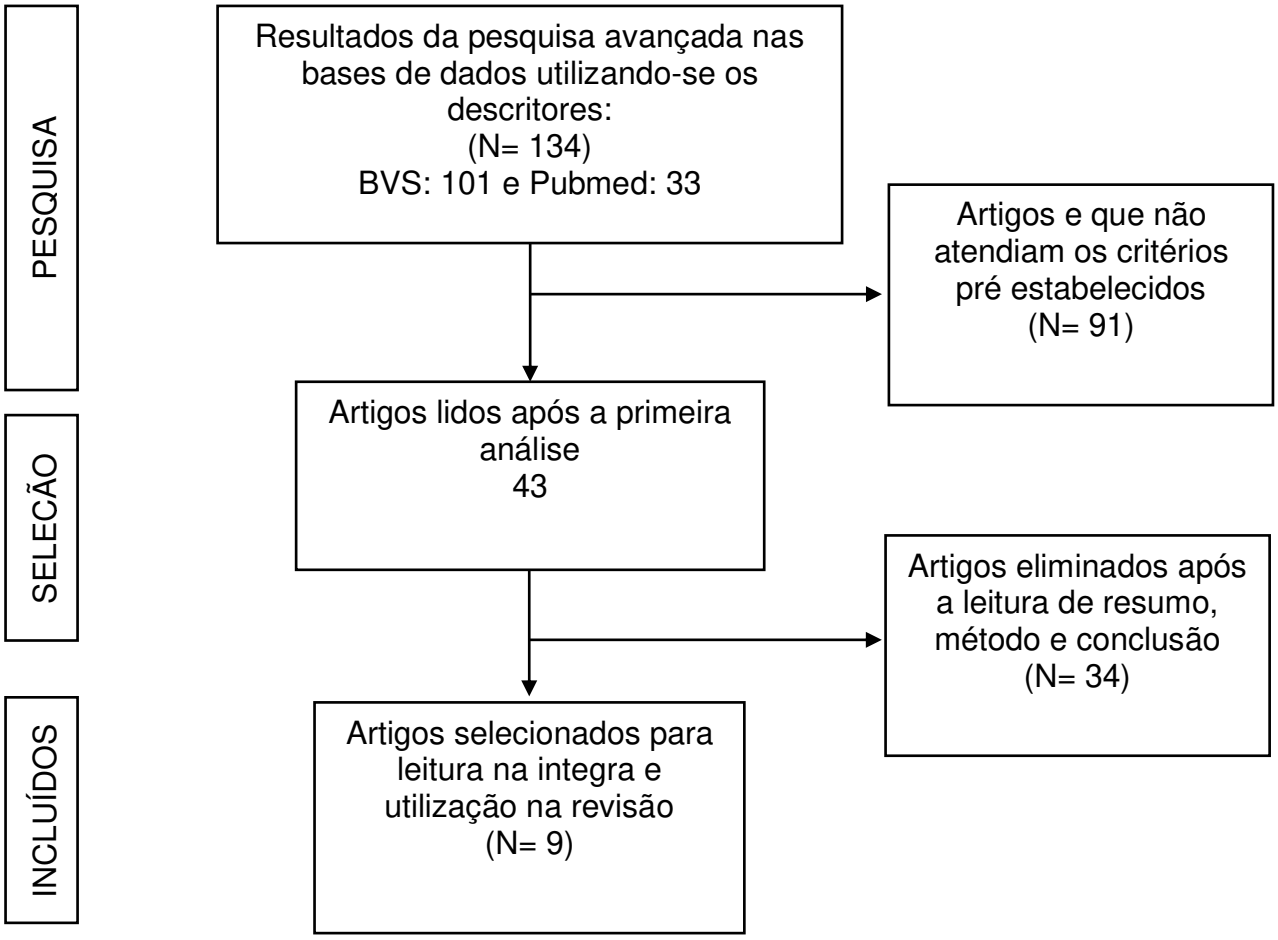

Para a análise dos dados, se utilizou a técnica de análise de conteúdo temática proposta por Bardin (2016), que é uma metodologia amplamente utilizada em pesquisas qualitativas. Essa técnica é composta por três fases fundamentais: pré-análise, exploração do material e tratamento dos resultados.

Na fase de pré-análise, o pesquisador realizou uma leitura flutuante do material coletado e o organizou de forma a torná-lo útil para a pesquisa. Em seguida, na fase de exploração do material, foi realizada a categorização ou codificação das unidades de registro, que podem ser palavras, frases ou parágrafos, de acordo com critérios pré-definidos.

Na terceira fase, se buscou a significação dos resultados, por meio de uma análise reflexiva e crítica, com o objetivo de inferir e interpretar os achados. Nessa fase, no tratamento dos resultados, tivemos como finalidade captar e constituir os conteúdos contidos em todo o material coletado.

RECIMA21 - REVISTA CIENTÍFICA MULTIDISCIPLINAR
ISSN 2675-6218

RESULTADOS

O processo de busca resultou no total de 134 estudos que estavam relacionados ao tema, após a leitura crítica de títulos, resumos e métodos, o total de nove estudos se alinharam com a proposta da investigação e estão dispostos no quadro 1 de principais resultados.

Quadro 1. Apresentação dos principais resultados

TÍTULO/AUTOR/ANO	OBJETIVO	TIPO DE ESTUDO	PRINCIPAIS RESULTADOS
A case of acute telogen effluvium after SARS-CoV-2 infection (LV *et al.*, 2021)	Apresentar um relato de caso de eflúvio telógeno agudo após infecção por SARS-CoV-2	Relato de Caso	O relato apresenta uma paciente mulher de 38 anos, apresentando o quadro clínico de queda de cabelo severa (>150 fios de cabelo/dia), após infecção por COVID-19. A análise realizada por dermatoscópica revelou inflamação no couro cabeludo, capilarrectasia, presença de caspa, aumento da concentração de cabelos na fase telógena e uniformidade no diâmetro das hastes capilares terminais. Os demais exames não indicaram quaisquer irregularidades. Conclui-se a caracterização do diagnóstico de eflúvio telógeno agudo.
Tratamento do eflúvio telógeno pós-COVID-19 (DE OLIVEIRA IZUMI; BRANDÃO, 2021)	Relatar um caso de eflúvio telógeno pós-COVID 19 e a condução do tratamento	Relato de Caso	Uma das principais causas da queda de cabelo ocorre devido ao estresse físico e picos febris pós-COVID-19, desencadeando assim um quadro de eflúvio telógeno temporário. Nesse contexto, observa-se que o tratamento tópico demonstra ser altamente favorável, exibindo resultados positivos na melhoria da condição de perda capilar.
Characteristics of telogen effluvium in COVID-19 in western Iran (2020) (BABAEI *et al.*, 2022)	Avaliar as características do eflúvio telógeno na COVID-19	Transversal	Neste estudo com 526 pacientes (410 mulheres, 116 homens), a idade média foi de 30,97 anos, com 7,65 semanas de início médio da alopecia. Achados comuns incluíram deficiência de vitamina D (24,3%), alopecia androgenética (78,2%) e gravidade da COVID-19 grau III. O início precoce da alopecia foi associado à faixa etária mais jovem, sexo feminino, hipotireoidismo e infecção mais grave por coronavírus. Homens, idades mais avançadas, início precoce e alopecia androgênica foram vinculados à

			infecção por coronavírus de grau superior. Embora o Coronavírus 2 possa induzir eflúvio telógeno, outros fatores como doenças associadas, medicamentos e estresse emocional podem contribuir.
Association between alopecia areata and COVID-19: A systematic review (CHRISTENSEN; JAFFERANY, 2022)	Revisar a literatura existente para estudos clínicos e relatórios que investigam a associação entre alopecia areata de início recente ou a exacerbação da alopecia areata preexistente após infecção por SARS-CoV-2	Revisão Sistemática	Dos 402 artigos analisados, apenas 9 atenderam aos critérios de inclusão. Seis deles descreveram relatos de casos de 7 pacientes com alopecia areata recente após infecção confirmada por SARS-CoV-2, enquanto os outros 3 relataram recorrência ou exacerbação da alopecia areata em pacientes com doença preexistente após infecção por SARS-CoV-2. Os estudos sobre a relação entre alopecia areata e COVID-19 apresentaram resultados variados, indicando que a alopecia areata pode ser uma manifestação dermatológica da COVID-19, com casos mais frequentes 1 a 2 meses após a infecção.
Post-SARS-CoV-2 acute telogen effluvium: An expected complication (MONARI *et al.*, 2022)	Avaliar a prevalência de eflúvio telógeno pós-SARS-CoV-2 em pacientes de um único centro médico, explorando quaisquer ligações causais com a infecção	Transversal	A alopecia foi observada em 31,3% dos pacientes, com uma diferença significativa entre os sexos (73% em mulheres, 26,7% em homens). O tempo médio desde o início dos primeiros sintomas até a alopecia foi de 68,43 dias. Globalmente, não foram encontradas associações significativas entre alopecia e características relacionadas à COVID-19 (tempo de hospitalização, positividade virológica ou duração da febre), características do tratamento ou resultados laboratoriais. Este estudo destaca a ocorrência significativa de eflúvio telógeno agudo pós-infecção em pacientes com COVID-19, ressaltando o impacto substancial dessa condição na qualidade de vida.
Correlation Between interest in COVID-19 hair loss and COVID-19 surges: analysis of google trends (HAN *et al.*, 2022)	Avaliar a percepção do público entre a queda de cabelo e a COVID-19	Qualitativo Descritivo	O estudo apontou que busca no google pelos termos de alopecia e quedas de cabelo e COVID-19 atingiram o pico em agosto de 2020, mas em janeiro de 2022 foi 14% maior do que esse pico e 82% maior do que em meados de 2021.
Post–COVID-19	Descrever o	Estudo de Coorte	No estudo foram entrevistas com 479

RECIMA21 - REVISTA CIENTÍFICA MULTIDISCIPLINAR
ISSN 2675-6218

syndrome and humoral response association after 1 year in vaccinated and unvaccinated patients (PEGHIN *et al.*, 2022)	impacto da vacinação e o papel das respostas humorais na síndrome pós-COVID-19, 1 ano após o início do coronavírus SARS tipo 2 (CoV-2).	prospectivo	indivíduos (52,6% do sexo feminino, com idade média de 53 anos), constatou-se a presença da síndrome pós-COVID-19 em 47,2% dos casos. Foi notado que a redução da queda de cabelo foi mais acentuada em pacientes não vacinados ao longo dos seis meses subsequentes à infecção.
Characterization of long COVID-19 manifestations and its associated factors: A prospective cohort study from Iran (LARIJANI *et al.,* 2022)	Avaliar a incidência da síndrome pós-aguda de COVID-19 e identificar os fatores de risco associados, bem como comparar sintomas novos e persistentes em diferentes fases pós-agudas	Estudo de Coorte	O estudo incluiu 254 participantes (46,1% mulheres e 53,9% homens), com uma média de idade de 41 anos, ao longo de sete meses. Aproximadamente 39% desses indivíduos manifestaram queda de cabelo após a experiência com a COVID-19.
Análise da qualidade de vida em indivíduos com alopecia pós-COVID-19. (SILVA *et al.*, 2023)	Analisar a qualidade de vida de indivíduos com alopecia pós-COVID-19	Transversal Descritivo e Observacional	Composto por 38 indivíduos, de ambos os sexos, com idade entre 18 e 59 anos, pós infecção, divididos em: grupo sem alopecia (GSA) e grupo com alopecia (GCA). A pesquisa envolveu 38 participantes, divididos igualmente entre os grupos GCA e GSA. Nenhum deles necessitou de internação devido à COVID-19, conforme suas avaliações. Houve relevância estatística no domínio de vitalidade do SF-36 ao comparar os dois grupos, indicando que a autopercepção da alopecia afeta a qualidade de vida, com a vitalidade sendo o domínio mais impactado.

Fonte: O autor, (2023)

Ademais, na revisão dos principais ocorreu a categorização dos principais fatores relacionados citando o eflúvio telógeno pós-COVID no quadro 2.

RECIMA21 - REVISTA CIENTÍFICA MULTIDISCIPLINAR
ISSN 2675-6218

Quadro 2. A categorização dos principais achados e fatores relacionados a AA e ETA

Categoria	Subcategorias	Autor	N/%
Fatores Imunes	Elevação de Citocinas Pró Inflamatórias	Babaei *et al.,* (2021); de Oliveira Izumi; Brandão(2021) Lv, S *et al.,* (2021); Larijani *et al.*, (2022); Peghin *et al.*, (2022); Monari *et al.,*(2022);	6 (75%)
	Reação Microtrombótica na região dos folículos pilosos	Babaei *et al.,* (2021); Christensen; Jafferany, (2022);	2 (25%)
	Reação Medicamentosa	Monari *et al.*, (2022); Christensen; Jafferany, (2022); Peghin *et al.*, (2022)	2 (25%)
Fatores Psíquicos	Estresse	Babaei *et al.,* (2021); de Oliveira Izumi; Brandão, 2021 Han, *et al.* (2022); Monari *et al.,* (2022); Christensen; Jafferany, (2022); Silva *et al.,* (2023)	5 (62,5%)
	Ansiedade	de Oliveira Izumi; Brandão, 2021 Lv, S et al (2021); Silva *et* al., (2023)	3 (37,5%)
	Impacto na Qualidade de Vida	de Oliveira Izumi; Brandão, 2021 Lv, S et al (2021); Silva *et* al., (2023)	3 (37,5%)

Fonte: O autor, (2023)

DISCUSSÃO

A alopecia areata surge como uma manifestação autoimune de perda capilar associada à COVID-19. A condição alopeciana emerge como uma possível expressão dermatológica da infecção pelo vírus, sendo mais observada 1 a 2 meses após a fase inicial da infecção. Cerca de 20% dos indivíduos que enfrentaram a COVID-19 experimentam alopecia como sequela nos meses subsequentes à fase aguda da doença, com o eflúvio telógeno destacando-se como o principal tipo de manifestação residual, muitas vezes atribuído ao impacto físico ou psicológico vivenciado durante a infecção (Christensen; Jafferany, 2022).

O ETA emerge como resultado de uma desregulação do ciclo de crescimento capilar, caracterizando-se como uma forma de alopecia não cicatricial que se manifesta como uma queda difusa dos fios, geralmente ocorrendo de dois a três meses após um evento desencadeador, denominado fase aguda (Iancu *et al.,* 2023). Quando essa condição persiste além do período de seis

meses, é considerada crônica. Dentre os principais eventos desencadeadores, destacam-se o estresse, o uso de medicamentos, traumas, disfunções endocrinológicas, deficiências nutricionais, exposição à luz ultravioleta, pós-parto, falência de órgão e doenças virais (Lv *et al.,* 2021).

Durante o contexto da pandemia de COVID-19, a busca por temos na internet relatos acerca da patologia destacaram um aumento substancial na incidência de afecções dermatológicas, notadamente o eflúvio telógeno, afetando aproximadamente um terço dos indivíduos diagnosticados com a infecção pelo vírus (Han *et al.,* 2022).

Segundo a revisão sistemática de Christensen e Jafferany (2022), investigações científicas evidenciam que manifestações cutâneas de AA pós-infecção por COVID-19, tais como erupções, urticária, erupção morbiliforme, eritema pérnio, erupção cutânea livedoide e púrpura retiforme, podem estar correlacionadas com a mencionada enfermidade porém a variedade de estudos e seus modelos não fornecem bases sólidas ou um consenso sobre a temática.

A suspeita reside na capacidade do SARS-CoV-2, agente etiológico da COVID-19, em atuar como um desencadeador em diversas vias autoimunes, instaurando um contexto inflamatório que propicia a ativação inespecífica do sistema imunológico ou por meio de uma reação cruzada entre os antígenos do vírus e os anticorpos do hospedeiro (Christensen; Jafferany, 2022).

Adicionalmente, há a possibilidade de o vírus mediar eventos microtrombóticos na vasculatura do folículo piloso, ocasionando a obstrução da circulação sanguínea nutridora do referido folículo capilar. Estes mecanismos constituem fundamentos para a compreensão da relação entre a infecção por COVID-19 e o subsequente desenvolvimento de eflúvio telógeno, bem como outras manifestações dermatológicas (Gentile, 2022).

Ressalta-se que o eflúvio telógeno agudo e AA pós-COVID 19 revela diversos mecanismos associados aos seus desencadeadores. Entre os principais, a presente revisão identificou o aumento de citocinas pró-inflamatórias, categorizadas como elementos pertencentes ao grupo de fatores imunológicos (Quadro 2) (de Oliveira Izumi; Brandão, 2021; Lv *et al.*, 2021;Larijani *et al.*, 2022; Babaei *et al.*, 2022). Adicionalmente, observou-se a ocorrência de uma reação microtrombótica nos folículos pilosos, a resposta a medicamentos e a deposição de imunocomplexos também nos folículos (Babaei *et al.,* 2022; Christensen; Jafferany, 2022). Outros fatores esclarecidos incluem aspectos psíquicos, abrangendo tanto o estresse quanto a ansiedade (De Oliveira Izumi; Brandão, 2021; Han *et al.,* 2022; Lv *et al.,* 2021; Monari *et al.,* 2022; Silva *et al.,* 2023).

Em um estado de normalidade, o folículo piloso passa por um ciclo composto por três fases distintas. A primeira, denominada anágena, é a fase de crescimento, caracterizada por uma duração variável de dois a cinco anos, durante a qual a grande maioria dos cabelos do couro cabeludo se encontra (Aksoy *et al.,* 2021).

A fase subsequente, catágena, é consideravelmente mais curta, podendo durar de três a seis semanas, marcada pela apoptose e morte celular programada dos folículos. Por fim, a fase telógena, com duração aproximada de três a cinco meses, representa o período em que o eixo capilar

RECIMA21 - REVISTA CIENTÍFICA MULTIDISCIPLINAR
ISSN 2675-6218

amadurece, resultando na subsequente queda do cabelo. Contudo, é nesse momento que pode ocorrer uma desregulação, culminando em uma queda capilar excessiva (Asghar *et al.,* 2020).

O eflúvio telógeno se caracteriza pela perda difusa de fios em todo o couro cabeludo. Quando um fator desencadeante afeta o corpo do paciente, ocorre uma alteração mais significativa do que o habitual no processo que vai da fase anágena até a telógena, resultando na queda de uma maior quantidade de fios de cabelo. Esse fenômeno persiste por aproximadamente três meses, sendo considerado uma manifestação tardia em algumas doenças, ocorrendo apenas ao final dessas fases. A manifestação da queda de cabelo pode perdurar por um período variável, geralmente de um a seis meses, dependendo do grau de estresse desencadeante, da duração e do tempo até a resolução da comorbidade no indivíduo Natário *et al.* (2022).

A infecção do organismo hospedeiro pelo SARS-CoV-2 desencadeia uma série de alterações imunes decorrentes da ação viral. Essas alterações abrangem desde toxicidade, dano ao endotélio e lesões na microvasculatura até processos que causam desregulação no sistema imunológico, resultando em um estado de hiperinflamação. Essa condição contribui para o desenvolvimento de hipercoagulabilidade no indivíduo, sendo esses mecanismos os responsáveis pela consolidação das sequelas esperadas após a COVID-19 (Fivenson, 2021; Lv *et al.,* 2021).

A enzima conversora de angiotensina 2 (ECA2), um receptor funcional para o SARS-CoV-2, está presente em diversas células do corpo humano, incluindo pele, trato gastrointestinal, mucosas, nasofaringe, órgãos de defesa, rins e cérebro. Destacam-se os pulmões e o intestino delgado como potenciais rotas de entrada para o vírus (Nguyen; Tosti, 2022).

Mesmo após a cura da COVID-19, sintomas persistentes podem ocorrer, manifestando-se após 4 a 12 semanas, caracterizando um complexo sintomático multiorgânico com características clínicas flutuantes. Dentre as manifestações desse complexo, destacam-se as dermatológicas, como erupções papuloescamosas, eritema pérnio (frieira) e eflúvio telógeno, resultantes principalmente dos estados inflamatórios persistentes no organismo (Babaei *et al.,* 2022; Lopez-Leon *et al.,* 2021)

As sequelas pós-COVID 19 podem ser diagnosticadas tanto em pacientes que desenvolveram formas graves quanto em pacientes com quadros leves ou assintomáticos. Observa-se uma maior propensão das mulheres a manifestar sintomas persistentes, enquanto os homens infectados pelo vírus apresentam um maior risco de desenvolver a forma grave da doença. A alopecia androgenética foi identificada como um fator preditivo para quadros mais graves de infecção por SARS-CoV-2 (Monari *et al.,* 2022).

É relevante ressaltar que o processo de isolamento durante o período de transmissão do vírus SARS-CoV-2 pode desencadear alterações negativas significativas no estado psicológico dos pacientes, manifestando-se por meio de exaustão emocional, irritabilidade e ansiedade (Bellan *et al.,* 2022). Estes efeitos emocionais desencadeiam a liberação de determinados neurotransmissores, neuropeptídios e hormônios, os quais desempenham papéis cruciais em modificações nas fases do

RECIMA21 - REVISTA CIENTÍFICA MULTIDISCIPLINAR
ISSN 2675-6218

ciclo de crescimento capilar, assim como em alterações metabólicas e inflamatórias (Silva *et al.,* 2023).

Observou-se na revisão que a ansiedade e o estresse emocional e psicológico, resultantes do temor relacionado à doença, explicam o crescente número de pacientes com eflúvio telógeno pós-COVID, os autores também destacam a importância de considerar a queda de cabelo associada ao uso de drogas para o tratamento da COVID-19 (Peghin *et al.,* 2022; Saki *et al.,* 2022).

O estudo de Silva *et al*., (2023) destaca a importância de reconhecer o dano capilar como um possível contribuinte significativo para o sofrimento psicológico dos indivíduos, enfatizando a necessidade de uma avaliação individualizada. Salientam que a quantidade de perda de fios por si só não é um preditor do impacto na qualidade de vida. Nesse contexto, os resultados deste estudo indicam que o impacto psicológico associado à perda de cabelo pode resultar em danos aos aspectos relacionados à qualidade de vida, particularmente evidenciados no domínio da vitalidade.

Adicionalmente, destaca-se que a COVID-19, por ser uma doença febril, pode explicar o eflúvio telógeno agudo, induzido pelas citocinas inflamatórias, como interleucinas 1 e 6, TNF-alfa e interferon gama, que convertem prematuramente os folículos pilosos da fase anágena para a catágena (Bellan *et al.,* 2022; Larijani *et al.,* 2022). Apesar da tempestade de citocinas ser um fator importante, outros mecanismos, como o LH de início precoce, necessitam de investigação clínica e histológica para exclusão como causa de eflúvio anágeno mesmo em pacientes pós-COVID (Silva *et al.,* 2023).

Conforme o estudo de Oliveira Izumi e Brandão (2021), o eflúvio telógeno seja uma condição transitória e auto-resolutiva dentro do período de seis meses na fase aguda, é crucial utilizar tratamentos primários para contribuir com a recuperação dos fios. Recomendações incluem a lavagem diária do cabelo para eliminar precocemente os fios que seriam perdidos devido ao eflúvio telógeno pós-COVID, uma alimentação equilibrada e rica em proteínas, essenciais para o fortalecimento capilar, além do cuidado com o tratamento da COVID-19 e aspectos psicológicos. A aplicação de soluções tópicas, como Minoxidil em fórmulas de 2% ou 5%, mostrou-se efetiva para corrigir falhas no couro cabeludo, quando associada a exames como tricograma, anatomopatológico e microscopia, bem como medições do comprimento e diâmetros dos fios.

Em síntese, para se validar os resultados obtidos, é necessário realizar novos estudos comparativos pós-pandemia, considerando a redução na contaminação por COVID-19 visto que ainda não há um consenso sobre os mecanismo e fatores relacionados ao que leva a casos de eflúvio telógeno. Além disso, são indispensáveis pesquisas com evidência científica mais robusta, dado que a maioria dos estudos apresenta evidência de nível médio.

CONCLUSÃO

Na condução desta revisão integrativa, examinamos publicações que exploram a relação entre a perda de cabelo após infecções por COVID-19 e a relevância do eflúvio telógeno agudo e da

alopecia areata nesse contexto. Identificamos fatores predominantes de natureza imunológica e psicológica, exercendo considerável influência na saúde capilar. A compreensão desses mecanismos, como a liberação de citocinas pró-inflamatórias e os impactos psicológicos do estresse relacionado à doença, revela-se crucial para uma compreensão mais aprofundada do eflúvio telógeno pós-COVID-19.

Além disso, a revisão ressalta a importância do ciclo de crescimento capilar. A identificação de cinco mecanismos desencadeadores destaca a complexidade dessa condição, enfatizando a necessidade de abordagens multidisciplinares na compreensão e tratamento das suas causas.

Outro aspecto crucial abordado é a relação entre a COVID-19 e ETA e AA, evidenciando o papel potencial do vírus SARS-CoV-2 como desencadeador, seja por meio de uma resposta inflamatória sistêmica ou por mecanismos diretos no folículo piloso. A revisão também destaca a prevalência notável de afecções dermatológicas durante a pandemia, com destaque para o eflúvio telógeno, ressaltando a importância de uma abordagem abrangente no tratamento.

Em conclusão, apontam-se para a necessidade de uma compreensão holística no tratamento do eflúvio telógeno agudo e da Alopecia areata pós-COVID-19, considerando não apenas os aspectos fisiopatológicos, mas também os impactos psicológicos na qualidade de vida. A compreensão dos fatores imunológicos, psicológicos e do ciclo capilar é essencial para orientar estratégias terapêuticas eficazes e fornece suporte emocional aos afetados por essa condição. Pesquisas futuras são fundamentais para expandir o conhecimento, à medida que a relação entre a COVID-19 e a queda de cabelo continua a ser investigada.

REFERÊNCIAS

AKSOY, Hasan; YILDIRIM, Umut Mert; ERGEN, Pınar; GÜREL, Mehmet Salih. COVID-19 induced telogen effluvium. **Dermatologic therapy**, v. 34, n. 6, p. e15175, 2021.

ASGHAR, Fahham; SHAMIM, Nazia; FAROOQUE, Umar; SHEIKH, Haris; AQEEL, Ramsha. Telogen Effluvium: A Review of the Literature. **Cureus**, United States, v. 12, n. 5, p. e8320, 2020. DOI: 10.7759/cureus.8320.

BABAEI, Khaled; KAVOUSSI, Hossein; REZAEI, Mansour; KAVOUSSI, Reza. Characteristics of telogen effluvium in COVID-19 in western Iran (2020). **Anais Brasileiros de Dermatologia**, v. 96, p. 688–692, 2022.

BARDIN, Laurence. **Análise de conteúdo**: edição revista e ampliada. São Paulo: Edições, v. 70, p. 280, 2016.

BELLAN, Mattia et al. Determinants of long COVID among adults hospitalized for SARS-CoV-2 infection: A prospective cohort study. **Frontiers in Immunology**, v. 13, p. 1038227, 2022.

CHAVDA, Vivek P. et al. COVID-19 and vaccination: myths vs science. **Expert Review of Vaccines**, v. 21, n. 11, p. 1603–1620, 2022.

CHRISTENSEN, Rachel E.; JAFFERANY, Mohammad. Association between alopecia areata and COVID-19: A systematic review. **JAAD International**, v. 7, p. 57–61, 2022. DOI:

10.1016/j.jdin.2022.02.002. Disponível em: https://linkinghub.elsevier.com/retrieve/pii/S2666328722000177.

DE LIMA DANTAS, Hallana Laisa; COSTA, Christefany Régia Braz; COSTA, Laís de Miranda Crispim; LÚCIO, Ingrid Martins Leite; COMASSETTO, Isabel. Como elaborar uma revisão integrativa: sistematização do método científico. **Revista Recien-Revista Científica de Enfermagem**, v. 12, n. 37, p. 334–345, 2022.

DE OLIVEIRA IZUMI, Marcella; BRANDÃO, Byron José Figueiredo. Tratamento do eflúvio telógeno pós-Covid 19. **BWS Journal**, v. 4, p. 1–8, 2021.

FIVENSON, David. COVID-19: association with rapidly progressive forms of alopecia areata. **International Journal of Dermatology**, v. 60, n. 1, p. 127, 2021.

GENTILE, Pietro. Hair Loss and Telogen Effluvium Related to COVID-19: The Potential Implication of Adipose-Derived Mesenchymal Stem Cells and Platelet-Rich Plasma as Regenerative Strategies. **International journal of molecular sciences**, Switzerland, v. 23, n. 16, 2022. DOI: 10.3390/ijms23169116.

GONÇALVES, Jonas Rodrigo. Como escrever um Artigo de Revisão de Literatura. **Revista JRG de Estudos Acadêmicos**, v. 2, n. 5, p. 29–55, 2019.

HAN, Joseph et al. Correlation Between interest in COVID-19 hair loss and COVID-19 surges: analysis of google trends. **Jmir Dermatology**, v. 5, n. 2, p. e37271, 2022.

HERNÁNDEZ ARROYO, Jenny; IZQUIERDO-CONDOY, Juan S.; ORTIZ-PRADO, Esteban. A Case Series and Literature Review of Telogen Effluvium and Alopecia Universalis after the Administration of a Heterologous COVID-19 Vaccine Scheme. **Vaccines**, v. 11, n. 2, p. 444, 2023.

IANCU, Gabriela Mariana; MOLNAR, Estera; UNGUREANU, Loredana; ȘENILĂ, Simona Corina; HAȘEGAN, Adrian; ROTARU, Maria. SARS-CoV-2 Infection-A Trigger Factor for Telogen Effluvium: Review of the Literature with a Case-Based Guidance for Clinical Evaluation. **Life (Basel, Switzerland)**, Switzerland, v. 13, n. 7, 2023. DOI: 10.3390/life13071576.

KAGEYAMA, Reiko; ITO, Taisuke; NAKAZAWA, Shinsuke; SHIMAUCHI, Takatoshi; FUJIYAMA, Toshiharu; HONDA, Tetsuya. A case of telogen effluvium followed by alopecia areata after SARS-CoV-2 infection. **The Journal of Dermatology**, v. 50, n. 1, p. e32, 2023.

LARIJANI, Mona Sadat; ASHRAFIAN, Fatemeh; AMIRI, Fahimeh Bagheri; BANIFAZL, Mohammad; BAVAND, Anahita; KARAMI, Afsaneh; SHOKOOH, Fatemeh Asgari; RAMEZANI, Amitis. Characterization of long COVID-19 manifestations and its associated factors: A prospective cohort study from Iran. **Microbial pathogenesis**, v. 169, p. 105618, 2022.

LOPEZ-LEON, Sandra; WEGMAN-OSTROSKY, Talia; PERELMAN, Carol; SEPULVEDA, Rosalinda; REBOLLEDO, Paulina A.; CUAPIO, Angelica; VILLAPOL, Sonia. More than 50 long-term effects of COVID-19: a systematic review and meta-analysis. **Scientific Reports**, v. 11, n. 1, p. 16144, 2021. DOI: 10.1038/s41598-021-95565-8. Disponível em: https://www.nature.com/articles/s41598-021-95565-8.

LV, Shuying; WANG, Lei; ZOU, Xiaohui; WANG, Zihan; QU, Baoquan; LIN, Wenjun; YANG, Dingquan. A case of acute telogen effluvium after SARS-CoV-2 infection. **Clinical, cosmetic and investigational dermatology**, p. 385–387, 2021.

MONARI, Paola et al. Post-SARS-CoV-2 acute telogen effluvium: An expected complication. **Journal of Clinical Medicine**, v. 11, n. 5, p. 1234, 2022.

RECIMA21 - REVISTA CIENTÍFICA MULTIDISCIPLINAR
ISSN 2675-6218

NGUYEN, Betty; TOSTI, Antonella. Alopecia in patients with COVID-19: A systematic review and meta-analysis. **JAAD International**, v. 7, p. 67–77, 2022. DOI: 10.1016/j.jdin.2022.02.006. Disponível em: https://linkinghub.elsevier.com/retrieve/pii/S2666328722000220.

NOTARTE, Kin Israel et al. Impact of COVID-19 vaccination on the risk of developing long-COVID and on existing long-COVID symptoms: A systematic review. **EClinicalMedicine**, v. 53, 2022.

OHYAMA, Manabu; MATSUDO, Kiichi; FUJITA, Toru. Management of hair loss after severe acute respiratory syndrome coronavirus 2 infection: Insight into the pathophysiology with implication for better management. **The Journal of Dermatology**, v. 49, n. 10, p. 939–947, 2022. DOI: 10.1111/1346-8138.16475. Disponível em: https://onlinelibrary.wiley.com/doi/10.1111/1346-8138.16475.

PEGHIN, Maddalena et al. Post–COVID-19 syndrome and humoral response association after 1 year in vaccinated and unvaccinated patients. **Clinical Microbiology and Infection**, v. 28, n. 8, p. 1140–1148, 2022.

RINALDI, Fabio; TRINK, Anna; GIULIANI, Giammaria; PINTO, Daniela. Italian Survey for the Evaluation of the Effects of Coronavirus Disease 2019 (COVID-19) Pandemic on Alopecia Areata Recurrence. **Dermatology and Therapy**, v. 11, n. 2, p. 339–345, 2021. DOI: 10.1007/s13555-021-00498-9. Disponível em: http://link.springer.com/10.1007/s13555-021-00498-9.

ROSSI, Alfredo; MAGRI, Francesca; MICHELINI, Simone; CARO, Gemma; DI FRAIA, Marco; FORTUNA, Maria Caterina; PELLACANI, Giovanni; CARLESIMO, Marta. Recurrence of alopecia areata after covid-19 vaccination: a report of three cases in Italy. **Journal of cosmetic dermatology**, v. 20, n. 12, p. 3753–3757, 2021.

SAKI, Nasrin; ASLANI, Fatemeh Sari; SEPASKHAH, Mozhdeh; SHAFIEI, Mohadese; ALAVIZADEH, Sara; HOSSEINI, Seyed Ali; ASL, Fatemeh Ansari; AHRAMIYANPOUR, Najmeh. Intermittent chronic telogen effluvium with an unusual dermoscopic finding following COVID-19. **Clinical Case Reports**, v. 10, n. 8, p. e6228, 2022.

SELÇUK, Ayşe Adin. A guide for systematic reviews: PRISMA. **Turkish archives of otorhinolaryngology**, v. 57, n. 1, p. 57, 2019.

SILVA, Isabella Costa Belicha Da; CASTRO, Marília Silva De; SANTOS, Marcio Clementino de Souza; BRAGA, Natasha Fernandes Campos; FIGUEIREDO, Silvia Carla Lobato; SOBRAL, Luciane Lobato. Análise da qualidade de vida em indivíduos com alopecia pós-COVID-19. **Revista Eletrônica Acervo Saúde**, v. 23, n. 5, p. e12043, 2023. DOI: 10.25248/reas.e12043.2023. Disponível em: https://acervomais.com.br/index.php/saude/article/view/12043.

TORONTO, Coleen E.; REMINGTON, Ruth. **A step-by-step guide to conducting an integrative review**. [S. l.] : Springer, 2020.

XIONG, Qiutang; XU, Ming; LI, Jiao; LIU, Yinghui; ZHANG, Jixiang; XU, Yu; DONG, Weiguo. Clinical sequelae of COVID-19 survivors in Wuhan, China: a single-centre longitudinal study. **Clinical Microbiology and Infection**, v. 27, n. 1, p. 89–95, 2021. DOI: 10.1016/j.cmi.2020.09.023. Disponível em: https://linkinghub.elsevier.com/retrieve/pii/S1198743X20305759.

YAN, Yuxin et al. The first 75 days of novel coronavirus (SARS-CoV-2) outbreak: Recent advances, prevention, and treatment. **International Journal of Environmental Research and Public Health**, v. 17, n. 7, 2020. DOI: 10.3390/ijerph17072323.