



CEROPLASTIA NO PLANEJAMENTO ESTÉTICO PARA EXECUÇÃO DE FACETAS INDIRETAS

CEROPLASTY IN AESTHETIC PLANNING FOR THE EXECUTION OF INDIRECT FACETS

CEROPLASTIA EN LA PLANIFICACIÓN ESTÉTICA PARA REALIZACIÓN DE FACETAS INDIRECTAS

Sandro Lira Gomes da Silva Filho¹, Flávia Regina Maria da Silva¹, Luan Araújo Mucarbel e Silva¹, Isabella Bezerra Araújo Cirilo¹, Dayane Franco Barros Manguieira Leite², Isabela Albuquerque Passos Farias³

e565275

<https://doi.org/10.47820/recima21.v5i6.5275>

PUBLICADO: 06/2024

RESUMO

O objetivo deste trabalho foi descrever o uso da ceroplastia no planejamento estético para execução de facetas indiretas. Para o presente artigo, foram utilizadas as bases de dados da Biblioteca Virtual em Saúde (BVS), da *PubMed*, do *Scielo* e do *Google Acadêmico*. Foram utilizados os descritores, em português, inglês e espanhol, respectivamente: “Escultura” OR “*sculpture*” OR “escultura”; “estética dentária” OR “*esthetics, dental*” OR “estética dental”; “facetas dentárias” OR “*dental veneers*” OR “*coronas con frente estético*”; “educação em odontologia” OR “*education, dental*” OR “*educación en odontología*”; “anatomia artística” OR “*anatomy, artistic*” OR “*anatomía artística*”; “destreza motora” OR “*motor skills*” OR “*destreza motora*”. O uso da ceroplastia no planejamento estético para execução de facetas seguiu seis passos: Alinhamento, Convergências; Caracterização; Verificação de contatos prematuros e ponto de contato; Acabamento e polimento. Concluiu-se que o uso da ceroplastia no planejamento estético para execução de facetas indiretas é satisfatório, possibilitando a simulação da prática clínica e o planejamento. Foi uma técnica de fácil reprodução e que possibilitou uma excelente visualização prévia.

PALAVRAS-CHAVE: Escultura. Facetas dentárias. Destreza motora.

ABSTRACT

The aim of this study was to describe the use of wax surgery in aesthetic planning for the execution of indirect facets. For this article, the databases of the Virtual Health Library (VHL), PubMed, Scielo and Google Scholar were used. The following descriptors were used, in Portuguese, English and Spanish, respectively: “Escultura” OR “sculpture” OR “escultura”; “estética dentária” OR “esthetics, dental” OR “estética dental”; “facetas dentárias” OR “dental veneers” OR “coronas con frente estético”; “educação em odontologia” OR “education, dental” OR “educación en odontología”; “anatomia artística” OR “anatomy, artistic” OR “anatomía artística”; “destreza motora” OR “motor skills” OR “destreza motora”. The use of wax surgery in aesthetic planning for the execution of facets followed six steps: Alignment, Convergences; Description; Checking premature contacts and point of contact; Finishing and polishing. It was concluded that the use of wax surgery in aesthetic planning for the execution of indirect facets is satisfactory, enabling the simulation of clinical practice and planning. It was an easy technique to reproduce and allowed excellent preview.

KEYWORDS: Sculpture. Dental veneers. Motor skills.

RESUMEN

El objetivo de este trabajo fue describir el uso de la cirugía con cera en la planificación estética para la ejecución de facetas indirectas. Para este artículo se utilizaron las bases de datos de la Biblioteca Virtual en Salud (BVS), PubMed, Scielo y Google Scholar. Se utilizaron los siguientes descriptores, en portugués, inglés y español, respectivamente: “Escultura” OR “sculpture” OR “escultura”; “estética dentária” OR “esthetics, dental” OR “estética dental”; “facetas dentárias” OR “dental veneers” OR “coronas con frente estético”; “educação em odontologia” OR “education, dental” OR “educación en

¹ Graduanda (o) do Curso de Odontologia da Universidade Federal da Paraíba.

² Doutora em Odontologia. Curso de Odontologia. Professora do Departamento de Odontologia Restauradora da Universidade Federal da Paraíba.

³ Doutora em Biotecnologia em Saúde. Curso de Odontologia. Professora do Departamento de Odontologia Restauradora da Universidade Federal da Paraíba.



RECIMA21 - REVISTA CIENTÍFICA MULTIDISCIPLINAR ISSN 2675-6218

CEROPLASTIA NO PLANEJAMENTO ESTÉTICO PARA EXECUÇÃO DE FACETAS INDIRETAS
Sandro Lira Gomes da Silva Filho, Flávia Regina Maria da Silva, Luan Araújo Mucarbel e Silva, Isabella Bezerra Araújo Cirilo,
Dayane Franco Barros Manguiera Leite, Isabela Albuquerque Passos Farias

odontología”; “anatomia artística” OR “anatomy, artistic” OR “anatomía artística”; “destreza motora” OR “motor skills” OR “destreza motora”.. El uso de la cirugía con cera en la planificación estética para la ejecución de facetas siguió seis pasos: Alineación, Convergencias; Descripción; Comprobación de contactos prematuros y puntos de contacto; Acabado y pulido. Se concluyó que el uso de la cirugía con cera en la planificación estética para la ejecución de facetas indirectas es satisfactorio, permitiendo la simulación de la práctica clínica y la planificación. Era una técnica fácil de reproducir y permitía una excelente vista previa.

PALABRAS CLAVE: Escultura. Coronas Con Frentes Estético. Destreza motora.

INTRODUÇÃO

As facetas representam o recobrimento do esmalte dental a partir do uso de um material restaurador. Para restaurações de alta complexidade estética, as cerâmicas têm se tornado o material de escolha, em especial por possuírem propriedades como: biocompatibilidade, estabilidade de cor, longevidade e resistência, além do biomimetismo com o esmalte dentário. No caso de restaurações indiretas, em que há necessidade de desgaste de tecidos dentários, quando este é feito com controle e planejamento adequados, é tido como muito mais conservador e efetivo, ao se considerar a estética e a longevidade do resultado (Ferreira *et al.*, 2020).

Enquanto as facetas diretas estão submetidas a indicações mais restritas, as facetas indiretas podem ser indicadas para todas as situações (Costa *et al.*, 2022). Esse tipo de intervenção visa restaurar de maneira harmônica o sorriso de pacientes com a forma e posição de elementos dentários comprometidos, texturas irregulares, má formação dentária (dentes conoides, microdontia, hipoplasias), diastemas (Almeida *et al.*, 2019), fluorose, erosão ou abrasão, além de possivelmente corrigirem casos em que não se obteve sucesso com técnicas de clareamento (Abrantes *et al.*, 2019).

As facetas indiretas se popularizaram a partir de características como biocompatibilidade, longevidade, estabilidade da cor, capacidade de mimetizar o esmalte dentário e pela obtenção de resultados precisos. Esse tipo de material possui propriedades que o tornam uma opção alternativa para reproduzir o esmalte e a dentina. Dentre tais propriedades, estão inclusas a similaridade com o coeficiente térmico do elemento dental, estabilidade química, resistência à abrasão e uma maior compatibilidade biológica (Costa *et al.*, 2022).

Na confecção das facetas, um enceramento deve ser conduzido e experimentado na boca do paciente com um *mock-up* em resina para garantir que o plano esteja correto (Mizutani; Freitas; Nastri, 2021). De forma geral, as restaurações estéticas diretas e indiretas apresentam alta taxa de sucesso, considerando que a confecção em faceta de dentes anteriores exige materiais de qualidade, com vantagens e desvantagens, determinadas conforme a técnica escolhida que garantem o resultado e longevidade das facetas (Carrijo; Ferreira; Santiago, 2019).

Independente do material utilizado para uma efetiva reabilitação é necessário um bom planejamento e corretas indicações. O profissional deve manter uma boa comunicação com o paciente a fim de esclarecer quaisquer dúvidas sobre o procedimento, como também zelar pelo bem-estar do indivíduo comprometendo-se a realizar um trabalho que não cause nenhum dano ao paciente e esteja



RECIMA21 - REVISTA CIENTÍFICA MULTIDISCIPLINAR ISSN 2675-6218

CEROPLASTIA NO PLANEJAMENTO ESTÉTICO PARA EXECUÇÃO DE FACETAS INDIRETAS
Sandro Lira Gomes da Silva Filho, Flávia Regina Maria da Silva, Luan Araújo Mucarbel e Silva, Isabella Bezerra Araújo Cirilo,
Dayane Franco Barros Manguiera Leite, Isabela Albuquerque Passos Farias

dentro das normas éticas odontológicas. O cirurgião-dentista deve estar apto as técnicas e conhecimentos específicos sobre anatomia dental e facetas para restabelecer a função e estética e ainda deve sempre estar atento aos tecidos periodontais para não ocorrer invasão do espaço biológico, comprometendo o sucesso da restauração (CRUZ *et al.*, 2021).

Ao planejar a reabilitação do sorriso de um paciente através de facetas, o cirurgião-dentista deve, ainda, associar o caso com a Periodontia, Dentística e Ortodontia, visto que as três áreas possuem pontos em comum que, se não considerados, podem levar o trabalho planejado ao fracasso. Assim, o paciente pode precisar de tratamentos e procedimentos prévios à colocação de facetas, como plastias gengivais e clareamento dentário, para que as chances de sucesso do resultado sejam aumentadas e satisfatórias (Uzêda *et al.*, 2020). O alinhamento dos dentes permite uma harmonia entre as relações dentárias e as articulações temporomandibulares durante os movimentos mandibulares. A ausência dessa harmonia pode interferir nas funções do sistema mastigatório que incluem a mastigação, fala e deglutição (Marchini; Santos, J.; Santos, 2021).

O enceramento é destaca-se por sua capacidade de proporcionar noções de tamanho do dente esculpido, relação de oclusão, relação interdental e alinhamento, simulando um procedimento clínico (Costa; Farias; Leite, 2020). Com isso, estimula a percepção visual e a destreza motora, impulsionando o aluno a obter uma visão crítica da anatomia dental e desenvolve habilidade para prática de enceramento.

A ceroplastia como técnica importante à confecção de facetas é tema pouco abordado em artigos científicos justificando a elaboração do presente artigo.

O objetivo deste trabalho foi descrever o uso da ceroplastia no planejamento estético para execução de facetas indiretas.

MÉTODOS

Para o presente artigo, foram utilizadas as bases de dados da Biblioteca Virtual em Saúde (BVS), da *PubMed*, do *Scielo* e do *Google Acadêmico*. Foram utilizados os descritores, em português, inglês e espanhol, respectivamente: “escultura” OR “*sculpture*” OR “*escultura*”; “estética dentária” OR “*esthetics, dental*” OR “*estética dental*”; “facetas dentárias” OR “*dental veneers*” OR “*coronas con frente estético*”; “educação em odontologia” OR “*education, dental*” OR “*educación en odontología*”; “anatomia artística” OR “*anatomy, artistic*” OR “*anatomía artística*”; “destreza motora” OR “*motor skills*” OR “*destreza motora*”.

Como critério de inclusão foram coletados artigos científicos completos relacionados com o tema, publicados nos últimos 5 anos.

Os critérios de exclusão foram tese, dissertação, carta ao editor, monografias, textos completos não disponíveis e resenhas.



RECIMA21 - REVISTA CIENTÍFICA MULTIDISCIPLINAR ISSN 2675-6218

CEROPLASTIA NO PLANEJAMENTO ESTÉTICO PARA EXECUÇÃO DE FACETAS INDIRETAS
Sandro Lira Gomes da Silva Filho, Flávia Regina Maria da Silva, Luan Araújo Mucarbel e Silva, Isabella Bezerra Araújo Cirilo, Dayane Franco Barros Manguieira Leite, Isabela Albuquerque Passos Farias

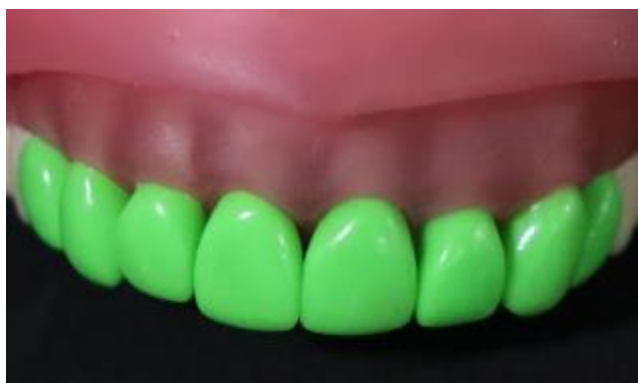
RESULTADOS

O uso da ceroplastia no planejamento estético para execução de facetas foi descrito na Tabela 1.

Tabela 1 – Passo a passo da ceroplastia

Etapas	Tópico	Descrição
1º passo:	Gotejamento	Gotejar cera para incrustação no troquel.
2º passo:	Alinhamento	Alinhar as faces vestibular e palatina com o arco dental.
3º passo:	Convergência	Convergir as faces proximais para o colo e face palatina.
4º Passo:	Caracterização	Caracterizar a borda incisal e a face oclusal (Figura 1).
5º passo:	Sulcos de desenvolvimento	Marcar sulcos de desenvolvimento na face vestibular.
6º passo:	Ponto de contato	Verificar o ponto de contato com o dente adjacente.
7º passo:	Contato prematuro	Verificar contato prematuro com o dente antagonista.
8º passo:	Acabamento	Acabamento com meia de seda.
9º passo:	Polimento	Polimento com algodão e detergente.

Figura 1 - Caracterização da borda incisal/ face oclusal



Iniciou-se a ceroplastia de forma progressiva com gotejamento de cera em excesso. Em seguida, realizou-se a escultura com uma visão criteriosa para a morfologia, posição e a inter-relação de cada elemento com os dentes adjacentes e antagonistas.

Os elementos devem possuir alinhamento das faces vestibular e palatina no arco dental, possibilitando uma melhor estética, oclusão satisfatória e movimento de protusão e látero-protusão sem interferências.

A convergência das faces proximais para o colo possibilita o alojamento da papila interdental, importante para manter a saúde gengival do paciente.

A caracterização da borda incisal/face oclusal deve respeitar a anatomia dentária. A realização do ponto de contato é importante para impedir movimentação dentária, passagem e alojamento de alimentos na papila interdental, e inflamação periodontal (reabsorção óssea).



RECIMA21 - REVISTA CIENTÍFICA MULTIDISCIPLINAR ISSN 2675-6218

CEROPLASTIA NO PLANEJAMENTO ESTÉTICO PARA EXECUÇÃO DE FACETAS INDIRETAS
Sandro Lira Gomes da Silva Filho, Flávia Regina Maria da Silva, Luan Araújo Mucarbel e Silva, Isabella Bezerra Araújo Cirilo,
Dayane Franco Barros Manguiera Leite, Isabela Albuquerque Passos Farias

Os sulcos de desenvolvimento foram esculpidos na face vestibular do terço médio ao incisal/oclusal. O ponto de contato auxilia na estabilidade da posição dentária e do estado de saúde dos elementos. A ausência de contatos prematuros é o ideal para o paciente não desenvolver problemas oclusais. O acabamento e polimento tem o objetivo de oferecer maior superfície de lisura, removendo rugosidades, e brilho ao material (Costa; Farias; Leite, 2020).

DISCUSSÃO

A harmonia do sorriso é um fator fundamental para a estética humana. Pacientes buscam tratamentos restauradores para atingirem suas expectativas estéticas, quando visualizam um sorriso desarmônico e perda de função. Assim como Ferreira *et al.* (2020) e Costa *et al.* (2022) relataram, o tratamento restaurador com facetas indiretas em cerâmica é uma excelente escolha em alguns casos devido suas propriedades, longevidade e capacidade de planejamento prévio. E um dos seus objetivos é restaurar o sorriso de forma harmônica (Almeida *et al.*, 2019; Abrantes *et al.*, 2019).

Segundo Costa, Farias e Leite (2020), o emprego da ceroplastia auxilia na simulação da prática clínica. Sendo assim, torna-se uma técnica importante para planejamento das facetas indiretas. A ceroplastia pode ser usada sob o molde de gesso ou resina de impressão 3D do paciente. No atual trabalho foi utilizada a ceroplastia em dentes articulados no manequim.

Portanto, ao realizar um trabalho de facetas deve-se obter a acurácia de um planejamento completo, visto que a má execução do tratamento restaurador pode levar a falhas, tais como as observadas por Cruz *et al.* (2021) como: anatomia inadequada e ausência de ponto de contato que levam ao comprometimento da oclusão do paciente, acabamento e polimento mal executados, diferença de cor em relação aos dentes naturais e invasão do espaço biológico, causando inflamações, sangramento e dificuldade na higienização.

O alinhamento dental precisa ser respeitado para não interferir nas funções do sistema mastigatório: mastigação, fala e deglutição. Se houver essa interferência, o paciente será prejudicado em sua alimentação e socialização, tornando-se um problema que afetará suas atividades diárias (Marchini; Santos, J.; Santos, 2021).

Segundo o mesmo raciocínio, Uzêda *et al.*, (2020) complementaram que os cuidados tomados pelo cirurgião-dentista durante a estratégia reabilitadora do paciente devem englobar um balanço funcional e de ajuste oclusal para que uma estabilidade apropriada seja alcançada, de forma a evitar problemas como fratura de borda incisal, além de reforçarem que a estética não deve se sobressair sobre os parâmetros funcionais do paciente, mas sim que os dois devem ser considerados em conjunto. Nesse sentido, uma das maneiras de evitar o desenvolvimento de problemas oclusais se dá pelo ajuste de eventuais contatos prematuros, os quais, se não resolvidos, podem ser um fator que predispõe a problemas após a cimentação de facetas.

A realização de uma ceroplastia prévia à fabricação das facetas indiretas garante a precisão dos modelos finais alcançados. Com o aprimoramento das cerâmicas, as facetas indiretas se tornaram mais finas, o que reduziu o desgaste das estruturas dentais. Além disso, é importante respeitar as



RECIMA21 - REVISTA CIENTÍFICA MULTIDISCIPLINAR ISSN 2675-6218

CEROPLASTIA NO PLANEJAMENTO ESTÉTICO PARA EXECUÇÃO DE FACETAS INDIRETAS
Sandro Lira Gomes da Silva Filho, Flávia Regina Maria da Silva, Luan Araújo Mucarbel e Silva, Isabella Bezerra Araújo Cirilo,
Dayane Franco Barros Manguiera Leite, Isabela Albuquerque Passos Farias

limitações do procedimento e prever possíveis desvantagens devido à ausência de uma estrutura coronária remanescente, hábitos parafuncionais e/ou alterações nas conformações dos elementos dentais, uma vez que essas desvantagens estão relacionadas principalmente a fraturas da restauração, porém quando bem executadas a taxa de sucesso é alta (Carrijo; Ferreira; Santiago, 2019).

Pontua-se a necessidade de estudos futuros dentro dessa temática que aprofundem e atualizem o tema.

CONSIDERAÇÕES

Concluiu-se que o uso da ceroplastia no planejamento estético para execução de facetas indiretas é satisfatório, possibilitando a simulação da prática clínica e o planejamento. Foi uma técnica de fácil reprodução e que possibilitou uma excelente visualização prévia.

REFERÊNCIAS

ABRANTES, P. S. *et al.* Restabelecimento da estética do sorriso com laminados cerâmicos: relato de caso. **Revista Ciência Plural**, v. 5, n. 3, p. 120-131, 2019.

ALMEIDA, E. S. *et al.* Odontologia minimamente invasiva, uma análise sobre Facetas Cerâmicas: revisão de literatura. **Revista multidisciplinar e de psicologia**, v. 13, n. 47, p. 940- 952, 2019.

CARRIJO, D. J.; FERREIRA, J. L. F.; SANTIAGO, F. L. Restaurações estéticas anteriores diretas e indiretas: revisão de literatura. **Revista Uningá**, Maringá, v. 56, n. S5, p. 1-11, 2019.

COSTA, A. P. D.; FARIAS, I. A. P.; LEITE, D. F. B. M. **Anatomia e Escultura Dental**. João Pessoa: Editora UFPB, 2020.

COSTA, C. L. A. B. *et al.* Facetas diretas ou indiretas qual técnica escolher. **Brazilian Journal of Health Review**, v. 5, n. 3, p. 10148-10156, 2022.

CRUZ, A. I. *et al.* Troca de facetas em resina composta insatisfatórias, buscando adequação anatômica e estética: relato de caso. **Research, Society and Development**, v. 10, n. 14, p. e169101421740, 2021.

FERREIRA, S. S. *et al.* Estabelecimento estético em dentes anteriores com laminados cerâmicos - revisão de literatura. **Brazilian Journal of Development**, v. 6, n. 11, p. 93084-93095, 2020.

MARCHINI, L.; SANTOS, J. F. F.; SANTOS, M. B. F. **Oclusão dentária: princípios e prática clínica**. 2. ed. Barueri: Editora Manole, 2021.

MIZUTANI, F. S.; FREITAS, A.; NASTRI, V. H. T. Correção da discrepância vertical dental através de facetas laminadas de cerâmica e aumento cirúrgico da coroa clínica. **Full Dent. Sci.**, v. 12, n. 48, p. 14-23, 2021.

UZÊDA, K. R. T. *et al.* Harmonização do sorriso com laminados cerâmicos: relato de caso. **Ciência Plural**, v. 6, n. 3, 2020.