



O USO DA FIBRINA RICA EM PLAQUETAS E LEUCÓCITOS (L-PRF) NA ALVEOLOPLASTIA PRÉ-PROTÉTICA: RELATO DE CASO CLÍNICO

THE USE OF PLATELET AND LEUKOCYTE-RICH FIBRIN (L-PRF) IN PRE-PROSTHETIC ALVEOLOPLASTY: CLINICAL CASE REPORT

USO DE FIBRINA RICA EN PLAQUETAS Y LEUCOCITOS (L-PRF) EN LA ALVEOLOPLASTIA PREPROTÉSICA: REPORTE DE CASO CLÍNICO

Adilson dos Santos Damascena Júnior¹, Gabriela Silva Lima¹, Janilson Souza Figueiredo Júnior¹, Linda Gabriele Gomes Cerqueira Sobral², Frinéia Fernandes Silva Tavares¹

e555297

<https://doi.org/10.47820/recima21.v5i5.5297>

PUBLICADO: 05/2024

RESUMO

O L-PRF é um biomaterial autólogo amplamente utilizado na Odontologia, conhecido por estimular a regeneração tecidual e prevenir complicações pós-cirúrgicas. Na cirurgia pré-protética, especialmente na alveoloplastia, sua aplicação promove a cicatrização e a formação de novo tecido ósseo, otimizando a adaptação das próteses dentárias e melhorando os resultados estéticos e funcionais. O objetivo deste relato de caso foi identificar a efetividade do uso deste material na obtenção de um rebordo alveolar para reabilitação, investigando a aplicabilidade do L-PRF na alveoloplastia pré-protética. Para isso, foram realizadas seis consultas ao longo de um semestre com um paciente submetido a exames clínicos e radiográficos para planejar o tratamento. Após diagnóstico de doença periodontal generalizada, estágio IV, e planejamento adequado, foi realizada a extração de múltiplos dentes comprometidos, seguida pela aplicação do L-PRF para promover a regeneração tecidual e preservação óssea. A partir dos resultados obtidos com o procedimento e ao revisar a literatura, foi possível observar que a técnica utilizada é uma proposta promissora para uma melhor cicatrização seguida de uma adequada remodelação óssea que pode ser reproduzida e empregada na área de reabilitação odontológica.

PALAVRAS-CHAVE: Fibrina rica em plaquetas. Alveoloplastia. Reabilitação bucal. Cirurgia bucal.

ABSTRACT

L-PRF is an autologous biomaterial widely used in dentistry, known for stimulating tissue regeneration and preventing post-surgical complications. In pre-prosthetic surgery, especially alveoloplasty, its application promotes healing and the formation of new bone tissue, optimizing the adaptation of dental prostheses and improving aesthetic and functional results. The aim of this case report was to identify the effectiveness of using this material to obtain an alveolar ridge for rehabilitation, investigating the applicability of L-PRF in pre-prosthetic alveoloplasty. To this end, six appointments were made over the course of a semester with one patient, who underwent clinical and radiographic examinations to plan the treatment. After a diagnosis of generalized periodontal disease, stage IV, and appropriate planning, multiple compromised teeth were extracted, followed by the application of L-PRF to promote tissue regeneration and bone preservation. Based on the results obtained from the procedure and a review of the literature, it was possible to observe that the technique used is a promising proposal for better healing followed by adequate bone remodeling that can be reproduced and used in the field of dental rehabilitation.

KEYWORDS: Platelet-rich fibrin. Alveoloplasty. Mouth rehabilitation. Oral surgery.

RESUMEN

El L-PRF es un biomaterial autólogo ampliamente utilizado en odontología, conocido por estimular la regeneración tisular y prevenir complicaciones postquirúrgicas. En la cirugía preprotésica, especialmente en la alveoloplastia, su aplicación favorece la cicatrización y la formación de nuevo tejido

¹ Faculdade Independente do Nordeste.

² Universidade Federal da Bahia.



RECIMA21 - REVISTA CIENTÍFICA MULTIDISCIPLINAR ISSN 2675-6218

O USO DA FIBRINA RICA EM PLAQUETAS E LEUCÓCITOS (L-PRF) NA ALVEOLOPLASTIA PRÉ-PROTÉTICA: RELATO DE CASO CLÍNICO
Adilson dos Santos Damascena Júnior, Gabriela Silva Lima, Janilson Souza Figueiredo Júnior, Linda Gabriele Gomes Cerqueira Sobral, Frinéia Fernandes Silva Tavares

óseo, optimizando la adaptación de las prótesis dentales y mejorando los resultados estéticos y funcionales. El objetivo de este caso clínico fue identificar la eficacia del uso de este material en la obtención de una cresta alveolar para rehabilitación, investigando la aplicabilidad de la L-PRF en la alveoloplastia preprotésica. Para ello, se concertaron seis citas a lo largo de un periodo de seis meses con un paciente, que se sometió a exámenes clínicos y radiográficos para planificar el tratamiento. Tras un diagnóstico de enfermedad periodontal generalizada, estadio IV, y una planificación adecuada, se procedió a la extracción de múltiples dientes comprometidos, seguida de la aplicación de L-PRF para promover la regeneración tisular y la preservación ósea. A partir de los resultados obtenidos con el procedimiento y de una revisión de la literatura, fue posible observar que la técnica utilizada es una propuesta prometedora para una mejor cicatrización seguida de una adecuada remodelación ósea que puede ser reproducida y utilizada en el campo de la rehabilitación dental.

PALABRAS CLAVE: Fibrina rica em plaquetas. Alveoloplastia. Rehabilitación bucal. Cirugía bucal.

INTRODUÇÃO

A fibrina rica em plaquetas e leucócitos (L-PRF) é um biomaterial autólogo usado em várias áreas, como Engenharia tecidual, Medicina e Odontologia. Ele é conhecido por estimular a formação de novos vasos sanguíneos, promover a regeneração de tecidos e reduzir complicações após cirurgias. Além disso, possui propriedades antibacterianas e anti-hemorrágicas.¹ Na Odontologia, o L-PRF é utilizado para prevenir a perda de estrutura óssea após extrações dentárias, desempenhando um papel importante na cicatrização, ao influenciar a proliferação e diferenciação de células cruciais para o processo de reparação, resultando em pós-operatórios bem-sucedidos.^{2,3}

A cirurgia pré-protética é uma etapa crucial na preparação da cavidade oral para uma subsequente reabilitação protética, com o propósito de proporcionar maior conforto durante o processo reabilitador. A alveoloplastia, que integra esse procedimento, tem como meta a obtenção de suporte tecidual ideal para a prótese planejada, assegurando a preservação máxima dos tecidos moles e duros.^{4,5}

Sendo assim, certifica-se ao L-PRF uma matriz altamente biocompatível e uma valiosa opção na alveoloplastia, uma vez que a produção da fibrina no decurso da cascata de coagulação, associado às citocinas secretadas pelas plaquetas, valida suas propriedades de estimulação da cicatrização e regeneração tecidual.^{6,7} Este material auxilia também na formação de novo tecido mole e osso, intensificando a cicatrização, melhorando a acomodação das próteses dentárias e minimizando o risco de complicações pós-operatórias. Assim, após exodontias, o uso de L-PRF se torna proveitoso para preparar o alvéolo e ao mesmo tempo, moldá-lo para futuras próteses. Aliado a isso, este material pode ser uma ferramenta otimista para aprimorar os resultados estéticos e funcionais quando associado à alveoloplastia.²

Tanto quanto se sabe, poucos estudos abordaram a relação entre o L-PRF e a alveoloplastia pré-protética e, ainda menos, investigaram sua eficácia. Diante desse cenário, o objetivo deste relato de caso foi identificar a efetividade do uso deste material na obtenção de um rebordo alveolar para reabilitação, investigando a aplicabilidade do L-PRF na alveoloplastia pré-protética.



RECIMA21 - REVISTA CIENTÍFICA MULTIDISCIPLINAR ISSN 2675-6218

O USO DA FIBRINA RICA EM PLAQUETAS E LEUCÓCITOS (L-PRF) NA ALVEOLOPLASTIA PRÉ-PROTÉTICA: RELATO DE CASO CLÍNICO
Adilson dos Santos Damascena Júnior, Gabriela Silva Lima, Janilson Souza Figueiredo Júnior,
Linda Gabriele Gomes Cerqueira Sobral, Frinéia Fernandes Silva Tavares

Espera-se que, com a análise dos resultados observados, essa abordagem possa ser replicada em outros pacientes, considerando que o emprego desta combinação de estratégias, mostrou-se bastante promissor uma vez que o paciente em questão apresentou um excelente prognóstico. Portanto, compreender o uso do L-PRF na alveoloplastia pré-protética pode representar um avanço promissor para os profissionais da Odontologia, auxiliando na preservação do rebordo alveolar no pós-operatório e isso não apenas irá contribuir para a qualidade do tratamento final, mas também prevenir potenciais complicações em procedimentos futuros.

RELATO DE CASO

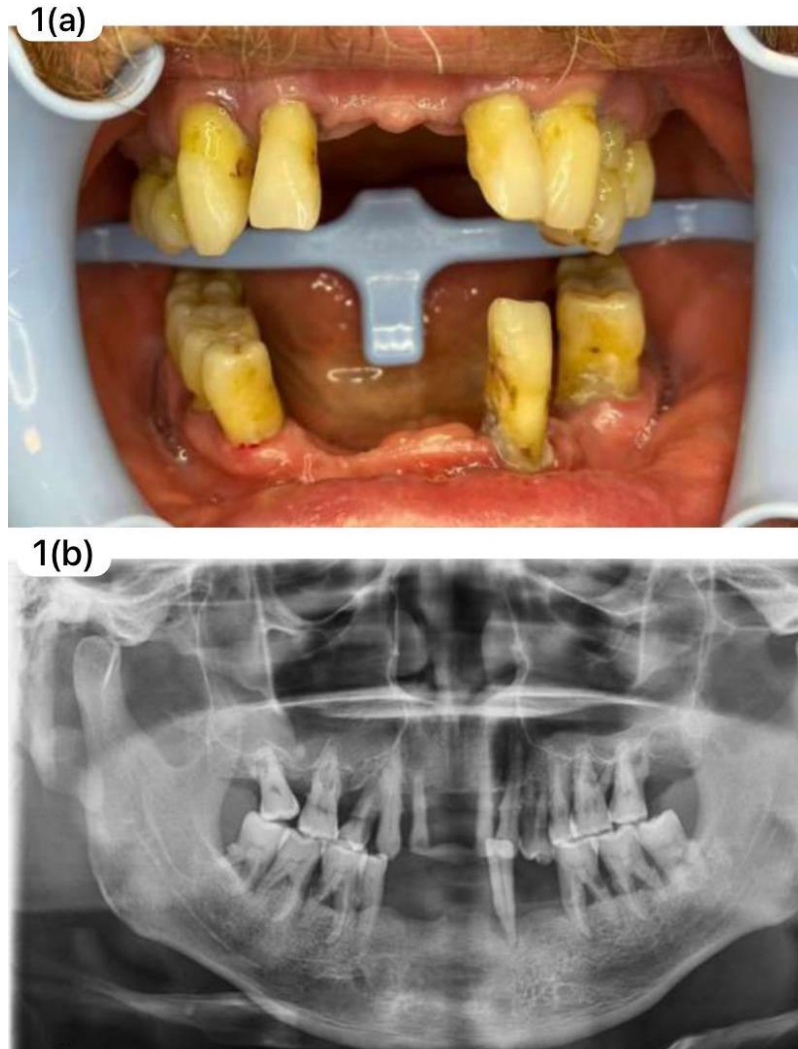
Este estudo, trata-se de um relato de caso clínico realizado em uma clínica particular no sudoeste do Estado da Bahia, com a finalidade de avaliar os benefícios da aplicabilidade do L-PRF na alveoloplastia pré-protética e sua função na melhoria da saúde bucal de um paciente com doença periodontal avançada e estética comprometida.

Um paciente do sexo masculino, 42 anos, leucoderma, não tabagista, sem comprometimento sistêmico e sem antecedentes alérgicos, foi selecionado para o estudo, uma vez que, apresentava queixa principal de comprometimento estético devido à ausência de dentes anteriores superiores e inferiores, além de outras manifestações bucais periodontais aparentes. Nesse contexto, foi considerada uma intervenção eficaz que impactou positivamente nas suas interações e convívio psicossocial.

O paciente foi submetido a seis consultas de acompanhamento ao longo do semestre de 2023.2. No primeiro encontro, foi conduzido um exame clínico completo, contendo tanto a avaliação extraoral, onde nada foi constatado, e intraoral, na qual as manifestações observadas incluíam extrusão dentária e perda de inserção clínica em múltiplos elementos dentários (18, 16, 14, 13, 12, 22, 23, 24, 25, 26, 27, 38, 37, 36, 33, 45, 46, 47 e 48), protusão dos dentes anterossuperiores (13, 12, 22 e 23) e inferiores (33 e 45), presença de biofilme dentário e lingual, cálculos supra e subgingivais, sem supuração, mobilidade grau III e profundidade de sondagem (PS) média 6 mm. Durante a avaliação oclusal, ainda nesse primeiro atendimento, foi identificada a existência de contatos prematuros durante os movimentos mandibulares protusivos, o que acentuou o quadro de mobilidade dos dentes supracitados, como demonstrado na Figura 1(a). Adicionalmente, foram solicitados exames de imagem e laboratoriais para um planejamento adequado do caso, em consonância com o diagnóstico estabelecido.

No segundo encontro, ao analisar o exame de imagem radiográfico panorâmico, conforme ilustrado na Figura 1(b), notou-se perda óssea vertical e horizontal nos elementos supracitados, além de perda óssea interproximal, perda de inserção clínica e mesialização dos molares superiores direito e esquerdo.

Figura 1(a) - Fotografia inicial; **Figura 1(b)** - Radiografia panorâmica



Fonte: Autoria própria

Após este passo, com base nos achados clínicos e radiográficos, o paciente foi diagnosticado com doença periodontal generalizada, estágio IV, grau B. Foi realizada a interpretação detalhada dos exames laboratoriais, o que permitiu ainda nessa consulta o planejamento das exodontias dos dentes comprometidos (18, 16, 14, 13, 12, 22, 23, 24, 25, 26, 27, 38, 37, 36, 33, 45, 46, 47 e 48), seguida pela aplicação de L-PRF para promover a regeneração tecidual e preservação óssea.

Em um terceiro momento, após a aferição da pressão arterial do paciente (PA = 120 x 60 mmHg), foi realizada a venopunção, com a coleta de seis tubos de sangue - a coleta foi feita em duas sessões separadas para obter três tubos de amostra em cada cirurgia, imediatamente centrifugados a 1800 rpm por 10 minutos. Ao longo da centrifugação, quando o sangue entra em contato com a parede do tubo de vidro, as plaquetas são ativadas dando início à cascata de coagulação. Subsequente à



RECIMA21 - REVISTA CIENTÍFICA MULTIDISCIPLINAR ISSN 2675-6218

O USO DA FIBRINA RICA EM PLAQUETAS E LEUCÓCITOS (L-PRF) NA ALVEOLOPLASTIA
PRÉ-PROTÉTICA: RELATO DE CASO CLÍNICO
Adilson dos Santos Damascena Júnior, Gabriela Silva Lima, Janilson Souza Figueiredo Júnior,
Linda Gabriele Gomes Cerqueira Sobral, Frinéia Fernandes Silva Tavares

centrifugação, o produto consiste em três camadas distintas, sendo a camada superior plasma pobre em plaquetas (PPP) acelular, o coágulo de L-PRF ao meio e as células vermelhas do sangue na porção inferior do tubo centrifugado. O coágulo de fibrina obtido após esse processo é removido do tubo e os glóbulos vermelhos aderidos são raspados e descartados, tal como representado na Figura 2(a). Posteriormente, o L-PRF é convertido em uma membrana ao ser comprimido, o que resulta na remoção dos fluidos contidos em seu interior.⁸

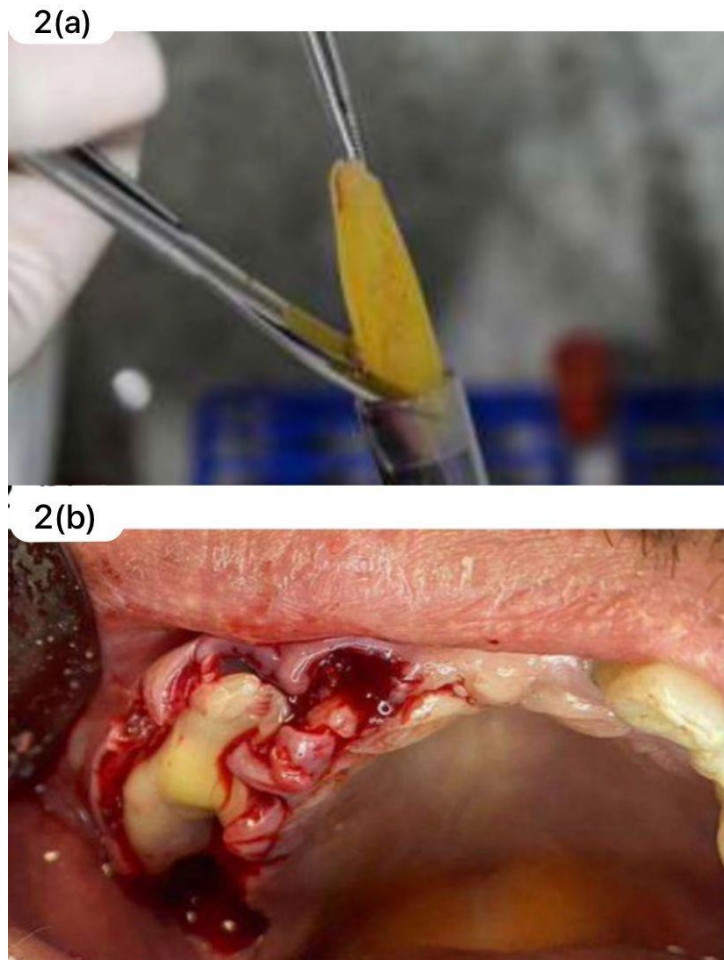
Em seguida, procedeu-se à paramentação e montagem da bancada cirúrgica, com o paciente devidamente posicionado na cadeira para dar início ao procedimento cirúrgico de exodontia, seguido pela aplicação de L-PRF no rebordo alveolar. Primeiro foi realizado a antisepsia da paciente com degermante (Dermo Suave PVPI 10% Rioderme-Rioquímica), inserção de óculos de proteção e touca cirúrgica. Paciente foi submetido a bochecho com Gluconato de Clorexidina 0,12% (Periotrat - sem álcool) e sobreposição de campo cirúrgico. Anestésias locais foram administradas utilizando 5 tubetes de Lidocaína 2% com Epinefrina 1:100.000, com auxílio da seringa carpule (Ice) e agulha curta (Procare 30G). Após a confirmação do efeito anestésico, foram realizadas incisões intrasuculares com cabo de bisturi nº 3 (Quinelato) e lâmina 15C, seguidas pelo descolamento do retalho envelope para exposição da área subgengival com o descolador de Molt 2-4 (Fava). A exérese dos elementos dentários 38, 37, 36, 33, 45, 46, 47 e 48 foi realizada com o uso do fórceps número 17 (Quinelato) para molares e fórceps número 151 (Quinelato) para pré-molares e incisivos inferiores. Na sequência, o rebordo alveolar foi regularizado com a broca Maxicut PM 1510 (American Burrs), visando remover espículas ósseas e remodelar o alvéolo dos maxilares. Esta etapa foi fundamental para a preservação óssea, corrigindo irregularidades no rebordo alveolar após extrações dentárias.



RECIMA21 - REVISTA CIENTÍFICA MULTIDISCIPLINAR ISSN 2675-6218

O USO DA FIBRINA RICA EM PLAQUETAS E LEUCÓCITOS (L-PRF) NA ALVEOLOPLASTIA
PRÉ-PROTÉTICA: RELATO DE CASO CLÍNICO
Adilson dos Santos Damascena Júnior, Gabriela Silva Lima, Janilson Souza Figueiredo Júnior,
Linda Gabriele Gomes Cerqueira Sobral, Frinéia Fernandes Silva Tavares

Figura 2(a) - Separação do coágulo de fibrina dos glóbulos vermelhos; **Figura 2(b)** - Inserção da membrana L-PRF na região maxilar após extração dentária



Fonte: Autoria própria

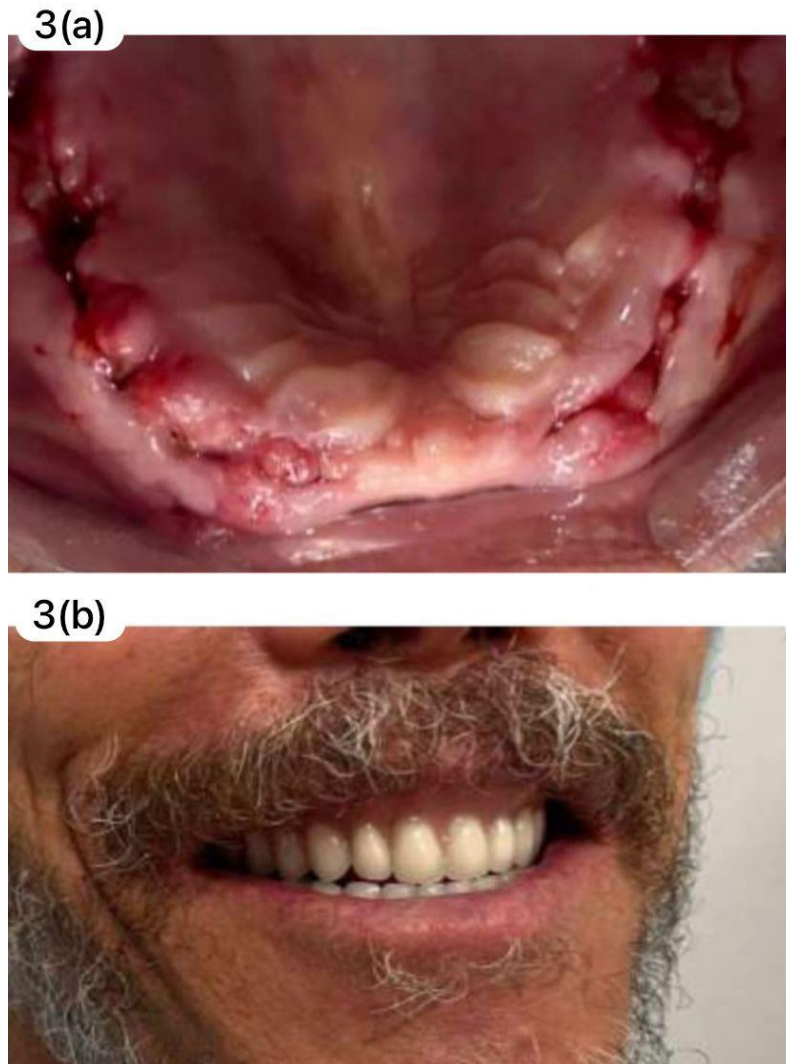Após as exodontias, a membrana de L-PRF foi estabilizada na área cirúrgica, como evidenciado na Figura 2(b), e a sutura foi realizada de forma contínua festonada com pinça porta agulha Mayo Hegar (Golgran) e fio de Nylon 4.0 (Procare). Sete dias após este procedimento, o paciente retornou para a remoção de sutura e o mesmo protocolo cirúrgico foi repetido para a exodontia dos dentes (18, 16, 14, 13, 12, 22, 23, 24, 25, 26, 27). As exodontias foram concluídas sem intercorrências e houve cicatrização significativa do rebordo alveolar, segundo a Figura 3(a). Após 20 dias da cirurgia, o paciente já apresentava reabilitação protética completa, como pode ser visto na Figura 3(b), demonstrando os benefícios da técnica aplicada.



RECIMA21 - REVISTA CIENTÍFICA MULTIDISCIPLINAR ISSN 2675-6218

O USO DA FIBRINA RICA EM PLAQUETAS E LEUCÓCITOS (L-PRF) NA ALVEOLOPLASTIA
PRÉ-PROTÉTICA: RELATO DE CASO CLÍNICO
Adilson dos Santos Damascena Júnior, Gabriela Silva Lima, Janilson Souza Figueiredo Júnior,
Linda Gabriele Gomes Cerqueira Sobral, Frinéia Fernandes Silva Tavares

Figura 3(a) - Cicatrização do rebordo alveolar; **Figura 3(b)** - Paciente reabilitado 20 dias após extração



Fonte: Autoria própria

O paciente foi acompanhado após o procedimento cirúrgico para avaliação da cicatrização e adaptação protética durante 60 dias. Visitas de acompanhamento mensal foram agendadas para avaliar a saúde bucal do paciente e realizar as instruções de higiene oral - uma vez que apresentava doença periodontal severa induzida por biofilme - incluindo a estabilidade dos tecidos moles e duros, a oclusão e a função protética.

Os dados do caso foram registrados em ficha clínica e os resultados dos procedimentos foram analisados qualitativamente, considerando a eficiência do L-PRF na regeneração tecidual e preservação óssea, bem como a melhoria da função e estética protética do paciente.



RECIMA21 - REVISTA CIENTÍFICA MULTIDISCIPLINAR ISSN 2675-6218

O USO DA FIBRINA RICA EM PLAQUETAS E LEUCÓCITOS (L-PRF) NA ALVEOLOPLASTIA PRÉ-PROTÉTICA: RELATO DE CASO CLÍNICO
Adilson dos Santos Damascena Júnior, Gabriela Silva Lima, Janilson Souza Figueiredo Júnior, Linda Gabriele Gomes Cerqueira Sobral, Frinéia Fernandes Silva Tavares

Este trabalho foi realizado após a assinatura do Termo de Consentimento Livre e Esclarecido – TCLE, informado do paciente. Inicialmente, este relatório foi submetido ao Comitê de Ética em Pesquisa Envolvendo Seres Humanos da Faculdade Independente do Nordeste, obtendo parecer favorável sob o número 75872123.2.0000.5578.

DISCUSSÃO

Avanços na preservação do rebordo alveolar, com o uso de materiais autógenos como o L-PRF, e técnicas cirúrgicas pré-protéticas como a alveoloplastia, têm sido promissores, resultando em melhorias significativas na regeneração óssea e na adaptação de próteses, garantindo prognósticos positivos para os pacientes.^{9,10,3,11,12} Esses avanços têm sido especialmente eficazes quando combinados entre si, mostrando-se benéficos para reabilitações protéticas eficientes.

A alveoloplastia convencional, indicada para melhorar a inserção e adaptação das próteses, busca regularizar o rebordo alveolar removendo excessos ósseos. Contudo, este procedimento pode resultar em cicatrização e remodelação óssea mais complexas por depender de vários fatores, incluindo idade, estado de saúde geral e a quantidade/qualidade de osso remanescente.^{13,14} Por outro lado, a alveoloplastia com o uso do L-PRF, tem como propósito alcançar o suporte tecidual ideal para a prótese, mantendo a integridade dos tecidos moles e duros. Esta técnica utiliza concentrados de plaquetas autólogas para estimular a cicatrização dos tecidos e regeneração óssea, promovendo uma multiplicação celular mais eficiente.^{4,15,16}

A ausência dentária, como concorda Mandarin (2003) apud Santos (2016) é um dos fatores primordiais que induzem inúmeros indivíduos à procura odontológica, justificando assim, a importância da obtenção de uma estética mais agradável e um sorriso mais harmônico, proporcionando um melhor bem-estar e devolvendo uma elevada autoestima.¹⁷ Isso assimila-se com o caso clínico apresentado, no qual foi o principal objetivo que levou o paciente a buscar ajuda, concordando com a ideologia de Peres (2013), o qual frisa a importância da reabilitação, seja ela motivada por estética comprometida ou função mastigatória.¹⁸

No caso clínico apresentado, o paciente demonstrou deficiência na saúde bucal, com grave mobilidade dentária (grau III) e periodontite avançada confirmada por radiografia de perda óssea. A negligência associada à falta de conhecimento sobre saúde oral pode resultar na perda dentária. Condições como cáries extensas, fraturas, doenças periodontais avançadas e ausência de tratamentos conservadores são indicadores que podem levar à necessidade de extração dos dentes.¹⁹ Destaca-se que a doença periodontal desempenha um papel significativo, sendo responsável por até 35% das extrações dentárias.²⁰

Diante do quadro apresentado pelo paciente no caso em questão, a opção foi pela extração dentária múltipla, uma alternativa terapêutica mencionada por Azenha *et al.*, para eliminar focos infecciosos e restaurar a saúde bucal e geral do paciente por meio de uma abordagem interdisciplinar, envolvendo aspectos periodontais, cirúrgicos e de reabilitação protética.²¹



RECIMA21 - REVISTA CIENTÍFICA MULTIDISCIPLINAR ISSN 2675-6218

O USO DA FIBRINA RICA EM PLAQUETAS E LEUCÓCITOS (L-PRF) NA ALVEOLOPLASTIA PRÉ-PROTÉTICA: RELATO DE CASO CLÍNICO
Adilson dos Santos Damascena Júnior, Gabriela Silva Lima, Janilson Souza Figueiredo Júnior, Linda Gabriele Gomes Cerqueira Sobral, Frinéia Fernandes Silva Tavares

Entretanto, no presente caso, o paciente não foi submetido à reabilitação imediata, ratificando o argumento apresentado por Turano JC, que aponta uma das desvantagens como sendo a reduzida adesão em regiões de extração.²² Apesar disso, Telles acrescenta que essa modalidade de prótese pode proporcionar vantagens, como controle hemorrágico, prevenção de lesões na área cirúrgica e estímulo ao processo de cicatrização.²³

No relato de caso, importantes achados foram observados por meio do exame radiográfico panorâmico no qual ofereceu uma visão abrangente da condição periodontal, permitiu analisar alterações no padrão de reabsorção óssea, detecção de perdas ósseas e posicionamento dos dentes. Esses resultados embasaram o planejamento do tratamento periodontal, destacando a integração entre dados clínicos e radiográficos como fundamental para uma gestão eficaz das condições periodontais. Ao analisar a imagem panorâmica, foram observadas perda óssea vertical e horizontal nos dentes mencionados, bem como perda óssea interproximal, perda de inserção clínica e mesialização dos molares superiores direito e esquerdo no paciente em questão. Com base nessas informações, foi possível realizar a transição para o planejamento do tratamento subsequente. Esses achados corroboram com White e Pharoah, que afirmam que a radiografia panorâmica é uma ferramenta crucial na prática odontológica, sendo útil para avaliar a condição periodontal e óssea geral, permitindo a detecção de perda óssea, alterações no padrão de reabsorção óssea e posicionamento dos dentes, o que pode contribuir significativamente para o planejamento do tratamento periodontal, conforme foi observado neste estudo.²⁴

Entretanto, segundo Kerbauy WD *et al.*, apud Rebesco *et al.*, a reabsorção da crista óssea alveolar em fases mais avançadas pode ser vista pelo exame radiográfico panorâmico convencional, porém, em razão da sobreposição de imagens, fica difícil perceber a perda óssea que ocorre nas superfícies livres.²⁵ O que é confirmado por Carranza Jr *et al.*, ao dizerem que o exame radiográfico panorâmico é inconveniente pois a qualidade da imagem é inferior à de uma radiografia intrabucal (periapical) e a sua interpretação mais complexa.²⁶

Após a realização das exodontias múltiplas, no paciente em questão, observou-se a presença de espículas ósseas o que também foi visto no estudo de Hanna apud Santiago, Neto, onde foi afirmado que a presença dessas espículas pode desencadear um quadro inflamatório, caracterizado por dor e ulceração, dificultando a reabilitação protética.¹⁴ Diante dessa constatação, neste estudo optou-se por realizar a regularização óssea - alveoloplastia - imediatamente após as extrações dentárias, o que possibilitou a formação uniforme do rebordo alveolar, proporcionando a cicatrização e preparando-o para reabilitação protética em menor tempo previsto. Essa estratégia corrobora com o que Cardoso *et al.* afirmam ao destacar que favorece uma excelente cicatrização e uma reconstrução imediata, minimizando, portanto, a necessidade de uma segunda intervenção cirúrgica.²⁷

No que tange ao uso do L-PRF na preservação e regeneração óssea, este apresenta efeitos benéficos, porém, devido ao tempo limitado de acompanhamento, não foi possível observar completamente todos os benefícios desse efeito no paciente do caso. Para confirmar essa constatação,



RECIMA21 - REVISTA CIENTÍFICA MULTIDISCIPLINAR ISSN 2675-6218

O USO DA FIBRINA RICA EM PLAQUETAS E LEUCÓCITOS (L-PRF) NA ALVEOLOPLASTIA PRÉ-PROTÉTICA: RELATO DE CASO CLÍNICO
Adilson dos Santos Damascena Júnior, Gabriela Silva Lima, Janilson Souza Figueiredo Júnior, Linda Gabriele Gomes Cerqueira Sobral, Frinéia Fernandes Silva Tavares

seriam necessários exames de imagens posteriores para garantir a certeza quanto à preservação óssea, alinhando-se ao estudo de Al-Maawi *et al.* que confirmou regeneração óssea em três de quatro experimentos, nos quais houve uma menor perda óssea no grupo que utilizou o concentrado plaquetário.²⁸ Esses resultados estão alinhados com o estudo de Castro *et al.* que realizaram uma revisão sistemática observando as vantagens desse material na regeneração óssea.²⁹

A ausência parcial de dentes, evidenciada pelo caso em questão, destaca o impacto da estética comprometida nas interações psicossociais, corroborando com o estudo de Chen *et al.* que demonstrou melhorias significativas após reabilitações protéticas, trazendo benefícios nos comportamentos sociais, atitudes e autoconfiança dos pacientes.³⁰ Além disso, Ferreira MC *et al.* mostraram que a periodontite severa afeta negativamente a qualidade de vida, destacando a importância da reabilitação protética não apenas para a função oral, mas também para o bem-estar psicossocial.³¹

CONSIDERAÇÕES

Com base nos resultados deste estudo, foi observado que a utilização de L-PRF após a alveoloplastia mostrou-se altamente promissora para a preservação do rebordo alveolar. Isso se deve aos benefícios do L-PRF na cicatrização tecidual e a alveoloplastia em favorecer o ajuste e o posicionamento eficiente do produto final. No entanto, para otimizar os resultados clínicos e a qualidade de vida dos pacientes, são necessários estudos longitudinais, protocolos padronizados e o desenvolvimento de novas formulações. Não obstante, a estratégia aqui implementada, resultou em uma rápida cicatrização e facilitou a aceleração da reabilitação protética do paciente. Além disso, contribuiu significativamente para restaurar a função mastigatória, a saúde periodontal, a estética bucal bem como a autoestima.

REFERÊNCIAS

1. Fursel KA, de Oliveira Neto JL, de Sousa MJ, Moreira VHLO, Silveira RJ. Propriedades da fibrina rica em plaquetas (PRF) aplicada a cirurgia oral-protocolo Choukroun. *Res Soc Dev.* 2021;10:e59510515338-e59510515338. doi: <https://doi.org/10.33448/rsd-v10i5.15338>
2. Al Kassar M, Heshmeh O. The role of leukocyte-and platelet-rich fibrin as a sole grafting material in alveolar ridge preservation: a clinical radiographic study. *J Stomatol.* 2023;75:18-9. doi: <https://doi.org/10.5114/jos.2022.124301>.
3. Dohan DM, Choukroun J, Diss A, Dohan SL, Dohan AJ, Mouhyi J, *et al.* Platelet-rich fibrin (PRF): a second-generation platelet concentrate. Part I: technological concepts and evolution. *Oral Surg Oral Med Oral Pathol Oral Radiol Endod.* 2006; 101:37-44. doi: <https://doi.org/10.1016/j.tripleo.2005.07.008>.
4. Adams DR, Petukhova Y, Halpern LR. The versatile “lip switch” or transitional flap vestibuloplasty combined with alveoloplasty and implant placement to treat atrophic mandibles with inadequate vestibules and attached tissue: a case series and review of the literature. *Spec Care Dentist.* 2021;41:78-84. <https://doi.org/10.1111/scd.12546>.



RECIMA21 - REVISTA CIENTÍFICA MULTIDISCIPLINAR ISSN 2675-6218

O USO DA FIBRINA RICA EM PLAQUETAS E LEUCÓCITOS (L-PRF) NA ALVEOLOPLASTIA PRÉ-PROTÉTICA: RELATO DE CASO CLÍNICO
Adilson dos Santos Damascena Júnior, Gabriela Silva Lima, Janilson Souza Figueiredo Júnior, Linda Gabriele Gomes Cerqueira Sobral, Frinéia Fernandes Silva Tavares

5. Bhuskute MV, Shet RGK. Preprosthetic surgery: an adjunct to complete denture therapy. *J Int Clin Dent Res Organ.* 2019;11:49-51. doi: https://doi.org/10.4103/jicdro.jicdro_6_19.
6. Elayah SA, Younis H, Cui H, Liang X, Sakran KA, Alkadasi B, *et al.* Alveolar ridge preservation in post-extraction sockets using concentrated growth factors: a split- mouth, randomized, controlled clinical trial. *Front Endocrinol.* 2023;14:1163696. <https://doi.org/10.3389/fendo.2023.1163696>.
7. Miron RJ, Zucchelli G, Pikos MA, Salama M, Lee S, Guillemette V, *et al.* Use of platelet-rich fibrin in regenerative dentistry: a systematic review. *Clin Oral Investig.* 2017;21:1913-27. doi: <https://doi.org/10.1007/s00784-017-2133-z>.
8. Chandran P, Sivadas A. Platelet-rich fibrin: Its role in periodontal regeneration. *Saudi J Oral Dent Res.* 2014;5:117-22. doi: <https://doi.org/10.1016/j.ksujds.2013.09.001>.
9. Alranyes Y, Al-Jasser R. Regenerative potential of platelet rich fibrin (PRF) in socket preservation in comparison with conventional treatment modalities: A systematic review and meta-analysis. *Tissue Eng Regen Med.* 2022;19:463-75. doi: [10.1007/s13770-021-00428-y](https://doi.org/10.1007/s13770-021-00428-y).
10. Del Corso M, Vervelle A, Simonpieri A, Jimbo R, Inchingolo F, Sammartino G, *et al.* Current knowledge and perspectives for the use of platelet-rich plasma (PRP) and platelet-rich fibrin (PRF) in oral and maxillofacial surgery part 1: Periodontal and dentoalveolar surgery. *Curr Pharm Biotechnol.* 2012;13:1207-30. doi: <https://doi.org/10.2174/138920112800624391>.
11. Mazor Z, Horowitz RA, Del Corso M, Prasad HS, Rohrer MD, Ehrenfest DMD. Sinus floor augmentation with simultaneous implant placement using Choukroun's platelet-rich fibrin as the sole grafting material: a radiologic and histologic study at 6 months. *J Periodontol.* 2009;80:2056-64. doi: <https://doi.org/10.1902/jop.2009.090252>.
12. Soares TG, Nascimento F, Costa MDM, Reis TA. Pre-prosthetic soft tissue surgeries and total denture rehabilitation. *Res Soc Dev.* 2020;9:e879119646. doi: <https://doi.org/10.33448/rsd-v9i11.9646>.
13. Kotsakis G, Chrepa V, Marcou N, Prasad H, Hinrichs J. Flapless alveolar ridge preservation utilizing the "socket-plug" technique: clinical technique and review of the literature. *J Oral Implantol.* 2014;40:690-8. doi: <https://doi.org/10.1563/AAID-JOI-D-12-00028>.
14. Santiago EC, Oliveira Neto HS. Alveoloplastia como alternativa para regularização do rebordo alveolar previamente à reabilitação protética: um relato de caso clínico. *Ibero-American J Human Sci Educ.* 2023;9:171-8. doi: <https://doi.org/10.51891/rease.v9i10.11600>.
15. Avila-Ortiz G, Chambrone L, Vignoletti F. Effect of alveolar ridge preservation interventions following tooth extraction: A systematic review and meta-analysis. *J Clin Periodontol.* 2019;46:195-223. doi: <https://doi.org/10.1111/jcpe.13057>.
16. Ehrenfest DMD, Pinto NR, Pereda A, Jiménez P, Del Corso M, Kang BS, *et al.* The impact of the centrifuge characteristics and centrifugation protocols on the cells, growth factors, and fibrin architecture of a leukocyte-and platelet-rich fibrin (L-PRF) clot and membrane. *Platelets.* 2018;29:171-84. doi: <https://doi.org/10.1080/09537104.2017.1293812>.
17. Santos BC, Dantas LF, Silva SC, Lima LHA, Agra DM, Fernandes DC. Aesthetic dentistry and quality of life: integrative review. *Cad Ciênc Biol Saúde.* 2016;3:91-1.
18. Peres MA, Barbato, PR, Reis SCGB, Freitas CHS, Antunes JL. Tooth loss in Brazil: analysis of the 2010 national oral health survey. *Rev Saúde Pública.* 2013;47:78-89. Doi: <https://doi.org/10.1590/S0034-8910.2013047004226>.



RECIMA21 - REVISTA CIENTÍFICA MULTIDISCIPLINAR
ISSN 2675-6218

O USO DA FIBRINA RICA EM PLAQUETAS E LEUCÓCITOS (L-PRF) NA ALVEOLOPLASTIA PRÉ-PROTÉTICA: RELATO DE CASO CLÍNICO
 Adilson dos Santos Damascena Júnior, Gabriela Silva Lima, Janilson Souza Figueiredo Júnior, Linda Gabriele Gomes Cerqueira Sobral, Frinéia Fernandes Silva Tavares

19. França ISMS, Silva MEL, Espíndola-Castro LF, Oliveira NG, Nogueira EFC, Almeida RAC. Exodontias múltiplas associadas à alveoloplastia com finalidade de reabilitação protética: relato de caso clínico. *Res Soc Dev.* 2021;10:e14010111608-e14010111608. doi: <https://doi.org/10.33448/rsd-v10i1.11608>.
20. Lang NP, Lindhe J. *Tratado de Periodontia Clínica e Implantologia Oral*. 6th ed. Rio de Janeiro, RJ: GEN Group; 2018.
21. Azenha MR, Lacerda SA, Bim AL, Caliento R, Guzman S. Celulite facial de origem odontogênica. Apresentação de 5 casos. *Rev Cir Traumatol Buco-maxilo-fac.* 2012;12:41-8.
22. Turano JC. *Fundamentos de prótese total*. 10th ed. Rio de Janeiro, RJ: GEN Group; 2019.
23. Telles DM. *Prótese total convencional – Livro do Estudante*. São Paulo, SP: GEN Group; 2011.
24. White SC, Pharoah MJ. *Radiologia Oral: Princípios e Interpretação*. 8th ed. Saint Louis, Mosby; 2019.
25. Rebesco D, Storrer CM, Sousa AM, Lopes TR, Deliberador TM, Ignácio SA. Comparison of two radiographic techniques for assessing the level of alveolar bone crest in patients with periodontal disease. *RSBO.* 2011;8:160-7.
26. Carranza Jr FA, Newman MG, Takei H, Klokkevold PR. *Periodontia Clínica*. Rio de Janeiro, RJ: Elsevier; 2007.
27. Cardoso ACF. *Cirurgia pré-protética e reabilitação oral com prótese total*. [Thesis]. Almada: Instituto Superior de Ciências da Saúde Egas Moniz; 2016.
28. Al-Maawi S, Becher K, Schwartz F, Sader R, Ganaati S. Efficacy of platelet-rich fibrin in promoting the healing of extraction sockets: a systematic review. *Int J Implant Dent.* 2021;7:1-27. doi: <https://doi.org/10.1186/s40729-021-00393-0>.
29. Castro AB, Meschi NI, Termmerman A, Pinto N, Lambrechts P, Teughels W, *et al.* Regenerative potential of leucocyte-and platelet-rich fibrin. Part B: sinus floor elevation, alveolar ridge preservation and implant therapy. A systematic review. *J Clin Periodontol.* 2017;44:235-4. doi: <https://doi.org/10.1111/jcpe.12658>.
30. Chen P, Yu S, Zhu G. The psychosocial impacts of implantation on the dental aesthetics of missing anterior teeth patients. *Br Dent J.* 2012;213:E20. doi: <https://doi.org/10.1038/sj.bdj.2012.1090>.
31. Ferreira MC, Dias-Pereira AC, Branco-de-Almeida LS, Martins CC, Paiva SM. Impact of periodontal disease on quality of life: a systematic review. *J Periodontal Res.* 2017;52:651-65. doi: <https://doi.org/10.1111/jre.12436>.