



**O USO DE FIBRINA RICA EM PLAQUETAS E LEUCÓCITOS (L-PRF) PARA O REPARO DE ALVÉOLOS PÓS-EXODONTIA DE TERCEIROS MOLARES: RELATO DE CASO CLÍNICO**

**THE USE OF FIBRIN RICH IN PLATELETS AND LEUCOCYTES (L-PRF) FOR POST-EXTRACTION SOCKET HEALING OF THIRD MOLARS: A CLINICAL CASE REPORT**

**EL USO DE FIBRINA RICA EN PLAQUETAS Y LEUCOCITOS (L-PRF) PARA LA REPARACIÓN DE ALVÉOLOS POST-EXTRACCIÓN DE TERCEROS MOLARES: INFORME DE CASO CLÍNICO**

Laila Lima Rodrigues<sup>1</sup>, Maria Clara Fauaze Lacerda<sup>1</sup>, Palloma Guedes Laranjeira Barbosa<sup>1</sup>, Linda Gabriele Gomes Cerqueira Sobral<sup>2</sup>, Frineia Fernandes Silva Tavares<sup>1</sup>

e565329

<https://doi.org/10.47820/recima21.v5i6.5329>

PUBLICADO: 06/2024

**RESUMO**

Cirurgias orais de remoção de terceiros molares são muito frequentes na rotina clínica do cirurgião-dentista; porém, causam um pós-operatório desconfortável ao paciente. Com a busca por opções de reparo ósseo e melhora da cicatrização, através de estudos, foram descobertos os concentrados sanguíneos. Dentre eles, destaca-se o L-PRF, consistindo em um biomaterial de uso autólogo que permite uma cicatrização mais eficaz de feridas cirúrgicas. Sua obtenção é feita através da coleta do sangue do próprio paciente, estimulando assim a diferenciação e proliferação de células tronco e células progenitoras, promovendo uma excelente cicatrização. Sabendo dos seus benefícios e após observar os desconfortos associados a remoção de terceiros molares, esse trabalho tem como objetivo relatar um caso clínico do uso de L-PRF para reparo de alvéolos pós exodontia de terceiros molares em uma paciente do sexo feminino, 30 anos, sem presença de doença sistêmica ou alergia medicamentosa. No pós-operatório, foi relatado pela paciente uma cicatrização mais rápida e confortável, sem a ocorrência de edema ou dor, levando à conclusão de que a membrana de L-PRF foi eficaz e atendeu às expectativas previamente estabelecidas.

**PALAVRAS-CHAVE:** Fibrina rica em plaquetas. Terceiro molar. Alvéolo dental. Cicatrização. Exodontia.

**ABSTRACT**

*Oral surgeries for the removal of third molars are very common in the clinical routine of dentists; however, they cause an uncomfortable postoperative period for patients. In the search for bone repair alternatives and improved healing, studies have discovered blood concentrates. Among them, L-PRF stands out, consisting of an autologous biomaterial that allows for more effective healing of surgical wounds. L-PRF is obtained by collecting the patient's own blood, thus stimulating the differentiation and proliferation of stem cells and progenitor cells, promoting excellent healing. Knowing its benefits and after observing the discomforts associated with third molar removal, this study aims to report a clinical case of the use of L-PRF for the repair of post-extraction sockets of third molars in a 30-year-old female patient, without the presence of systemic disease or drug allergy. Postoperatively, the patient reported faster and more comfortable healing, without the occurrence of edema or pain, leading to the conclusion that the L-PRF membrane was effective and met previously established expectations.*

**KEYWORDS:** Platelet-rich fibrin. Third molar. Dental Socket. Healing. Exodontia.

**RESUMEN**

*Las cirugías orales para la extracción de terceros molares son muy frecuentes en la rutina clínica del dentista; sin embargo, causan una experiencia postoperatoria incómoda para los pacientes. En la búsqueda de opciones para la reparación ósea y la mejora de la cicatrización, los estudios han descubierto concentrados sanguíneos. Entre ellos, destaca el L-PRF, que consiste en un biomaterial autólogo que permite una cicatrización más eficaz de las heridas quirúrgicas. L-PRF se obtiene mediante la recolección de la propia sangre del paciente, estimulando así la diferenciación y*

<sup>1</sup> Faculdade Independente do Nordeste - FAINOR.

<sup>2</sup> Universidade Federal da Bahia.



## RECIMA21 - REVISTA CIENTÍFICA MULTIDISCIPLINAR ISSN 2675-6218

O USO DE FIBRINA RICA EM PLAQUETAS E LEUCÓCITOS (L-PRF) PARA O REPARO DE ALVÉOLOS PÓS-EXODONTIA DE TERCEIROS MOLARES: RELATO DE CASO CLÍNICO  
Laila Lima Rodrigues, Maria Clara Fauaze Lacerda, Palloma Guedes Laranjeira Barbosa, Linda Gabriele Gomes Cerqueira Sobral, Frineia Fernandes Silva Tavares

*proliferación de células madre y células progenitoras, promoviendo una excelente cicatrización. Conociendo sus beneficios y tras observar las incomodidades asociadas a la extracción de terceros molares, este trabajo tiene como objetivo informar sobre un caso clínico del uso de L-PRF para la reparación de alvéolos post-extracción de terceros molares en una paciente de 30 años, sin presencia de enfermedad sistémica o alergia medicamentosa. En el postoperatorio, la paciente informó una cicatrización más rápida y cómoda, sin la aparición de edema o dolor, lo que llevó a la conclusión de que la membrana de L-PRF fue eficaz y cumplió con las expectativas previamente establecidas.*

**PALABRAS CLAVE:** Fibrina rica en plaquetas. Tercer molar. Alvéolo Dental. Cicatrización. Exodoncia.

### INTRODUÇÃO

Na dentição permanente, os terceiros molares são os últimos a se desenvolverem. Por essa razão, em muitos casos, eles se tornam dentes impactados ou mal posicionados devido à ausência de espaço no osso maxilar ou mandibular, tornando-se necessária, na maioria das vezes, a sua remoção<sup>1</sup>.

Essa região é de difícil higienização, tornando a área mais propícia para o surgimento de algumas patologias como: pericoronarite, cárie, reabsorção do dente adjacente e cistos odontogênicos<sup>2</sup>. A exodontia de terceiros molares pode causar um pós-operatório desconfortável ao paciente por gerar intercorrências como dor, edema, comprometimento periodontal do dente adjacente, fraturas dento alveolares e sangramentos<sup>3</sup>.

Uma das alternativas que pode ser utilizada para o reparo ósseo e melhoria da cicatrização afim de se evitar as intercorrências do pós-operatório é o L-PRF (Fibrina rica em plaquetas e leucócitos), conhecido por ser um material biocompatível, formado por uma rede de fibrina de alta densidade<sup>2</sup>. Após a aplicação da membrana de L-PRF, inicia-se a liberação progressiva de fatores de crescimento, isso permite que haja a melhora da angiogênese, mitose e diferenciação odontoblástica<sup>4</sup>.

O L-PRF auxilia na formação de tecidos para diversos fins, como preservação alveolar para implante, tratamento de recessões gengivais, controle de hemorragias, diminuição da dor e edemas, reparo alveolar. Além disso, se trata de um material biocompatível, por ser autólogo, e possuir baixo custo<sup>2</sup>. Diante de todos os riscos cirúrgicos atrelados a exodontia dos terceiros molares, algumas alternativas podem ser utilizadas com a intenção de tornar o pós-operatório mais confortável ao paciente, buscando sempre reduzir as possíveis complicações e o L-PRF vêm se tornando uma excelente alternativa nesse cenário<sup>3</sup>.

No entanto, poucos estudos relatam o uso do L-PRF no reparo de alvéolos pós- exodontia de terceiros molares. Por isso, a necessidade de investigar e explorar os efeitos do uso de concentrados plaquetários no alvéolo pós-exodontia, pois tal abordagem é fundamentada na hipótese de que pode promover uma cicatrização mais rápida e menos desconfortável para o paciente.

Nesse sentido, o presente estudo tem como objetivo discutir um relato de caso clínico específico envolvendo o uso de L-PRF para o reparo de alvéolos após a extração de terceiros



## RECIMA21 - REVISTA CIENTÍFICA MULTIDISCIPLINAR ISSN 2675-6218

O USO DE FIBRINA RICA EM PLAQUETAS E LEUCÓCITOS (L-PRF) PARA O REPARO DE ALVÉOLOS  
PÓS-EXODONTIA DE TERCEIROS MOLARES: RELATO DE CASO CLÍNICO  
Laila Lima Rodrigues, Maria Clara Fauze Lacerda, Palloma Guedes Laranjeira Barbosa,  
Linda Gabriele Gomes Cerqueira Sobral, Frineia Fernandes Silva Tavares

molares e destacando os resultados obtidos, a fim de preencher lacunas na literatura existente e contribuir para o avanço, tanto do conhecimento acadêmico, quanto das práticas clínicas no campo de estudo em questão, compreendendo os benefícios potenciais do uso de concentrados plaquetários no processo de cicatrização pós-exodontia de terceiros molares.

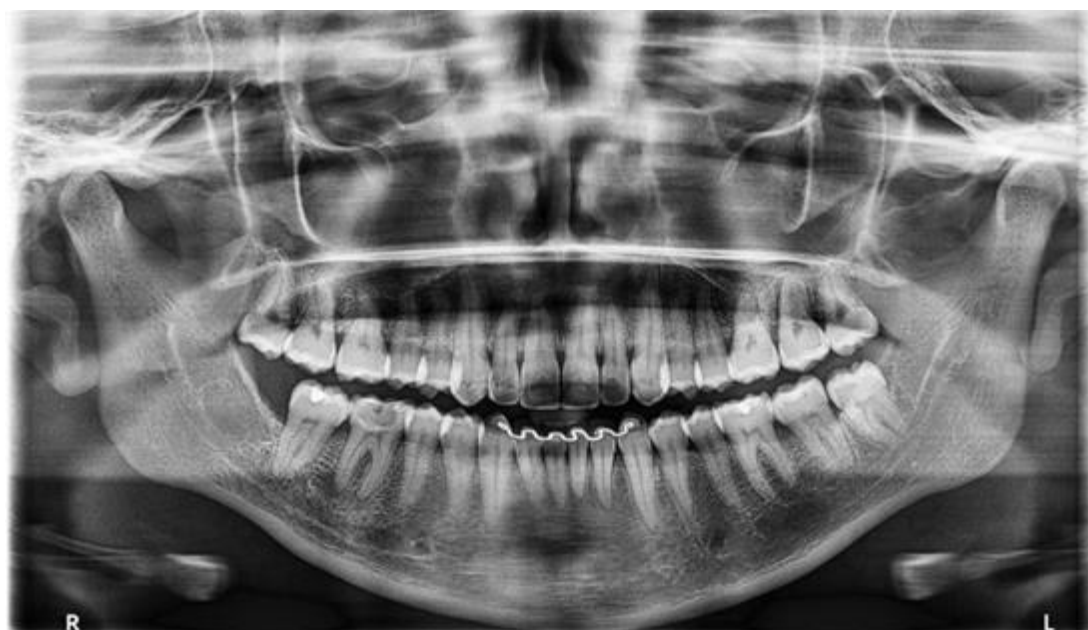### MÉTODO

Realização um relato de caso do Uso de L-PRF para o reparo de alvéolos pós exodontia de terceiros molares em uma paciente do sexo feminino, 30 anos, que apresentava indicação de remoção. As exodontias foram realizadas após anamnese, exame clínico, análise de exames complementares e o trabalho foi construído com base nas informações do prontuário da paciente, análise do procedimento e das documentações fotográfica e radiográfica. Esta referida pesquisa clínica, realizada em ser humano, seguiu fundamentos éticos e científicos pertinentes, sendo aprovado pelo Conselho de Ética e Pesquisa CAAE 75849423.1.0000.5578.

### RELATO DE CASO

Foi selecionada uma paciente do sexo feminino, de 30 anos de idade, leucoderma, que compareceu à clínica odontológica buscando a extração de seus terceiros molares. Em seguida foi feita a anamnese, para avaliar-se o histórico de doenças sistêmicas ou alergias a medicamentos. A etapa seguinte foi a realização de uma radiografia panorâmica (Figura 1) na qual a partir dela foi elaborado um plano de tratamento que incluía a exodontia dos dentes 18, 28 e 38, que seria seguida pela aplicação do (L-PRF) nos alvéolos, visando proporcionar um período pós-operatório mais confortável para a paciente.

**Figura 1 – Radiografia panorâmica**



**Fonte:** Autoria própria

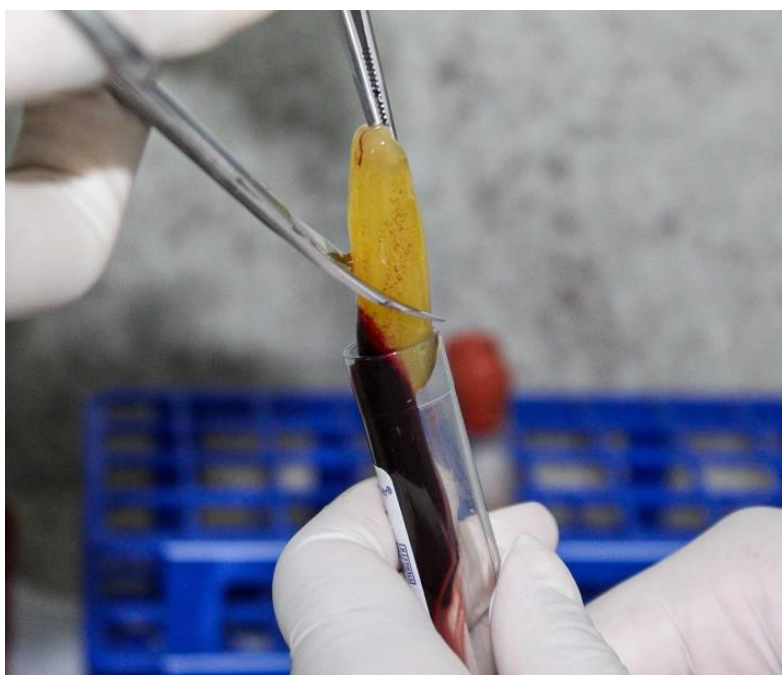


## RECIMA21 - REVISTA CIENTÍFICA MULTIDISCIPLINAR ISSN 2675-6218

O USO DE FIBRINA RICA EM PLAQUETAS E LEUCÓCITOS (L-PRF) PARA O REPARO DE ALVÉOLOS  
PÓS-EXODONTIA DE TERCEIROS MOLARES: RELATO DE CASO CLÍNICO  
Laila Lima Rodrigues, Maria Clara Fauze Lacerda, Palloma Guedes Laranjeira Barbosa,  
Linda Gabriele Gomes Cerqueira Sobral, Frineia Fernandes Silva Tavares

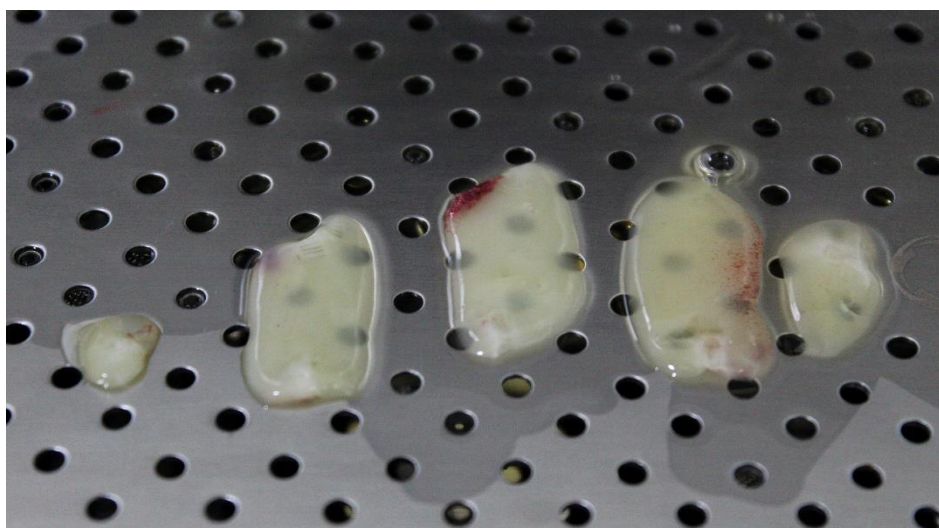
Antes do procedimento, a pressão arterial da paciente foi aferida e estava dentro dos limites normais (110/80mmHg). Uma venopunção foi então realizada, resultando na coleta de três tubos de sangue que foram submetidos à centrifugação (Montserrat) a uma velocidade de 3000 rotações por minuto, por um período de 10 minutos. Após a centrifugação, o coágulo de fibrina foi separado dos glóbulos vermelhos com o auxílio de pinça e tesoura (Figura 2) e colocado em um estojo perfurado para manipulação de L-PRF sobreposto por uma placa metálica, onde foi desidratado para formar uma membrana (Figura 3).

**Figura 2** – Separação do coágulo de fibrina dos glóbulos vermelhos



Fonte: Autoria própria

**Figura 3**– Membrana de L-PRF



Fonte: Autoria própria



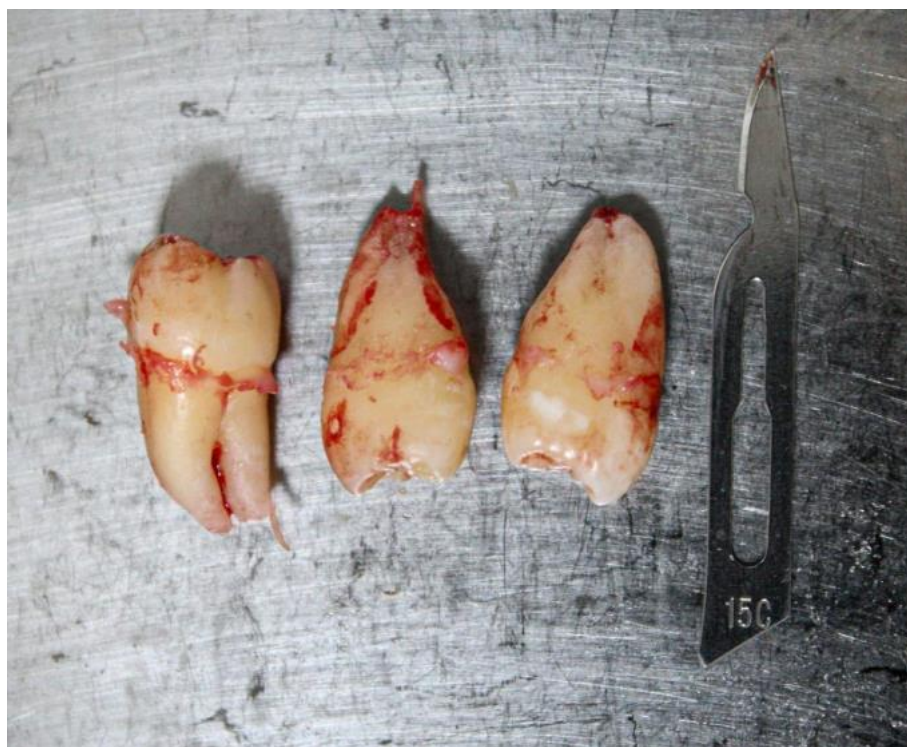## RECIMA21 - REVISTA CIENTÍFICA MULTIDISCIPLINAR ISSN 2675-6218

O USO DE FIBRINA RICA EM PLAQUETAS E LEUCÓCITOS (L-PRF) PARA O REPARO DE ALVÉOLOS  
PÓS-EXODONTIA DE TERCEIROS MOLARES: RELATO DE CASO CLÍNICO  
Laila Lima Rodrigues, Maria Clara Fauze Lacerda, Palloma Guedes Laranjeira Barbosa,  
Linda Gabriele Gomes Cerqueira Sobral, Frineia Fernandes Silva Tavares

Em seguida, foram realizados os preparativos para o procedimento cirúrgico, incluindo a paramentação, montagem da mesa cirúrgica e posicionamento adequado da paciente na cadeira. Foi realizada antisepsia da face da paciente com degermante (Dermo Suave PVPI 10% Riodeine-Rioquímica). O anestésico utilizado foi Articaina 4% com Epinefrina 1:100.000 com carpule (Ice) e agulha curta (Procure 30G).

As extrações foram conduzidas com uma incisão intrasulcular usando cabo de bisturi nº 3 (Quinelato) e lâmina 15c (Descarpack), seguida pelo descolamento do tecido com o Molt 2-4 (Fava), luxação dos dentes com uma alavanca reta (Fava) e, por fim, a exérese dos elementos (Figura 4) com fórceps 18R para o elemento 18, fórceps 18L para o elemento 28, e fórceps 17 para o elemento 38 (Quinelato). Não houve necessidade de realizar odontosecção ou osteotomia, e o procedimento transcorreu sem intercorrências. Após as extrações, as membranas de L-PRF foram inseridas nos respectivos alvéolos (Figura 5) e a sutura foi realizada nos alvéolos pela técnica em “X” com porta agulha Mayo Hegar (Golgran) e fio de Nylon 4.0 (Procure).

**Figura 4** – Elementos 18, 28 e 48 pós-exodontia



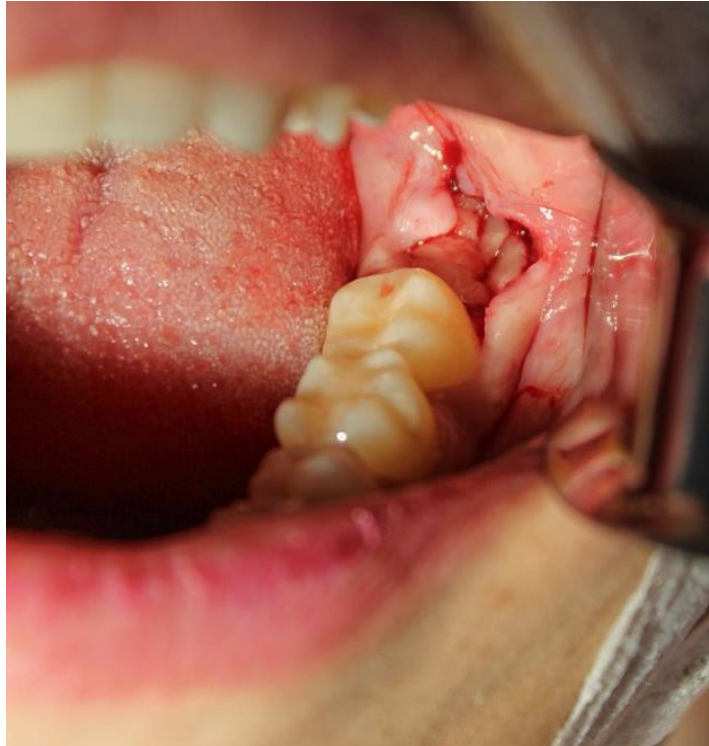**Fonte:** Autoria própria



## RECIMA21 - REVISTA CIENTÍFICA MULTIDISCIPLINAR ISSN 2675-6218

O USO DE FIBRINA RICA EM PLAQUETAS E LEUCÓCITOS (L-PRF) PARA O REPARO DE ALVÉOLOS  
PÓS-EXODONTIA DE TERCEIROS MOLARES: RELATO DE CASO CLÍNICO  
Laila Lima Rodrigues, Maria Clara Fauze Lacerda, Palloma Guedes Laranjeira Barbosa,  
Linda Gabriele Gomes Cerqueira Sobral, Frineia Fernandes Silva Tavares

**Figura 5** – Membrana de L-PRF inserido no alvéolo



**Fonte:** Autoria própria

### RESULTADOS E DISCUSSÃO

Na anamnese, a paciente negou histórico de doenças sistêmicas ou alergia medicamentosa. No exame radiográfico, foi notado que os elementos 18, 28 e 48 estavam em linha oclusal. Em relação a proximidade com o canal mandibular o elemento 38 não apresentava sobreposição na imagem radiográfica. O procedimento transcorreu sem apresentar quaisquer intercorrências, desde a venopunção para obtenção da membrana de L-PRF, até o momento que os elementos foram extraídos e a membrana foi acomodada no alvéolo para que ele fosse suturado. Após a cirurgia, na consulta de acompanhamento uma semana depois, a paciente relatou uma recuperação extremamente favorável, sem presença de qualquer edema, equimose ou dor significativa. Ao exame clínico observou-se neoformação tecidual nos alvéolos, sem sinais de inflamação. Também foi mencionado pela paciente “não parecer ter removido três dentes”, indicando uma excelente recuperação pós-operatória.

As cirurgias de extração de terceiros molares são as mais comuns nos consultórios odontológicos e, frequentemente, resultam em desconforto pós-operatório para o paciente<sup>5</sup>. Alguns sinais e sintomas associados a exodontia de terceiros molares incluem dor, edema, trismo e sangramento. Na presente pesquisa não foram relatadas queixas álgicas pela paciente durante o pós-operatório. Por isso, algumas alternativas podem ser utilizadas com o intuito de promover uma melhor recuperação. Dentre elas, se destaca o uso da L-PRF, que foi a técnica utilizada no presente



## RECIMA21 - REVISTA CIENTÍFICA MULTIDISCIPLINAR ISSN 2675-6218

O USO DE FIBRINA RICA EM PLAQUETAS E LEUCÓCITOS (L-PRF) PARA O REPARO DE ALVÉOLOS  
PÓS-EXODONTIA DE TERCEIROS MOLARES: RELATO DE CASO CLÍNICO  
Laila Lima Rodrigues, Maria Clara Fauaze Lacerda, Palloma Guedes Laranjeira Barbosa,  
Linda Gabriele Gomes Cerqueira Sobral, Frineia Fernandes Silva Tavares

estudo, se mostrando eficaz na cicatrização de feridas cirúrgicas geradas pós exodontia de terceiros molares. Isso condiz com o que La Rosa<sup>6</sup> traz em seu estudo, que diz que o uso de PRF contribui para a redução da dor pós-operatória, possivelmente devido a uma cicatrização mais rápida associada à técnica.

Além disso, a formação tecidual no alvéolo observada uma semana após as exodontias constata que a membrana de L-PRF promoveu a uma neoformação tecidual acelerada. De acordo com La Rosa<sup>6</sup> isso se deve ao aumento da quimiotaxia, angiogênese e proliferação de fibroblastos e osteoblastos. Corroborando com esses achados, Rodrigues<sup>3</sup> ainda afirma que os concentrados plaquetários têm sido importantes aliados na reparação alveolar pós-extração dentária, pois, por meio da liberação de fatores de crescimento, promovem uma melhoria no processo de cicatrização e regeneração óssea e tecidual.

No caso em questão, não foi relatado a formação de edema local no pós-operatório, sinal frequentemente associado à exodontia de terceiros molares. Isso contribui com o estudo de Fabris<sup>7</sup>, que demonstra uma redução no edema pós-operatório, citando o PRF como um regulador imunológico com propriedades anti-inflamatórias, resultando em uma diminuição do inchaço após a cirurgia. Isso contrasta, com estudo de Konuk<sup>8</sup>, onde foi observado uma pequena redução no edema pós-operatório em feridas tratadas com L-PRF, porém os resultados não alcançaram significância estatística. Esse achado não confirma o que foi observado no presente estudo.

A partir da interpretação dos resultados obtidos nesta pesquisa, observou-se que a cicatrização alveolar foi conduzida pela membrana de L-PRF de forma rápida e sem a presença de infecções associadas. De acordo com Khorshidi<sup>9</sup>, na área odontológica, a ausência do uso de L-PRF pode acarretar diversas limitações nos procedimentos em comparação com sua aplicação conforme foi visto nesse estudo. Isso inclui a possibilidade de prolongamento do tempo de cicatrização pós-operatória, aumento do risco de infecções e um impacto negativo na regeneração tanto óssea quanto tecidual. Isso ocorre devido à presença de propriedades antimicrobianas e fatores de crescimento na L-PRF, que têm o papel de estimular a proliferação celular e a formação de tecido de granulação.

A partir dos resultados obtidos no estudo em questão, não foram observados fatores negativos associados ao uso da membrana de L-PRF nos alvéolos. Isso contribui com o que foi afirmado por Khorshidi<sup>9</sup>, pois ele informa que sem o uso da L-PRF, desvantagens podem ser encontradas ao se realizar procedimentos odontológicos, sejam eles estéticos ou funcionais, como menor taxa de sucesso, menor qualidade dos resultados, tempo de cicatrização prolongado e menor potencial de regeneração.

Sendo assim, todos os achados da presente pesquisa confirmam as descobertas de Zhang<sup>10</sup>, que destacou o uso da L-PRF como um avanço significativo na odontologia. Além disso, ela pode aprimorar a previsibilidade e os resultados dos tratamentos realizados no consultório odontológico, trazendo um melhor conforto pós-operatório para o paciente. Porém, é importante destacar que, uma anamnese criteriosa das condições de saúde do indivíduo deve estar associada a técnica, pacientes que apresentam condições sistêmicas descompensadas não são elegíveis para esse procedimento.



## RECIMA21 - REVISTA CIENTÍFICA MULTIDISCIPLINAR ISSN 2675-6218

O USO DE FIBRINA RICA EM PLAQUETAS E LEUCÓCITOS (L-PRF) PARA O REPARO DE ALVÉOLOS  
PÓS-EXODONTIA DE TERCEIROS MOLARES: RELATO DE CASO CLÍNICO  
Laila Lima Rodrigues, Maria Clara Fauaze Lacerda, Palloma Guedes Laranjeira Barbosa,  
Linda Gabriele Gomes Cerqueira Sobral, Frineia Fernandes Silva Tavares

### CONCLUSÃO

Em suma, o desfecho desse estudo mostra que apesar de ser possível realizar procedimentos odontológicos sem o uso da L-PRF, é importante reconhecer que sua ausência pode impactar negativamente nos resultados e na experiência do pós-operatório do paciente, tornando a técnica uma alternativa viável ao ambiente ambulatorial. Também vale ressaltar que cada caso é individual e as opções de tratamento podem variar de pessoa para pessoa. A partir da realização dos procedimentos descritos com o paciente em questão foi possível observar que a L-PRF foi eficaz e atendeu às expectativas previamente estabelecidas, proporcionando uma cicatrização mais rápida e confortável, sem a ocorrência de edema ou dor, confirmando assim, o que foi observado na literatura.

### REFERÊNCIAS

1. Benedito IM, Góes RW, Dietrich L, Costa M. Uso de PRF para reparo de alvéolos pós exodontia de terceiros molares. *Res Soc Dev*. 2021 Nov 9;10(14).
2. Tochetto SI, Paraboni AJ, Luckmann G, Ribas ME. Preservação alveolar após exodontia de terceiros molares com uso de L-PRF: relato de caso clínico. *Rev ACBO*. 2022 May 4;11(3):65-73.
3. Rodrigues ED, Pontual AA, Macedo RA, Nascimento E, Vasconcelos BC. Evaluation of bone repair with platelet-rich fibrin following the extraction of impacted third molars: randomized clinical trial. *Med Oral Patol Oral Cir Bucal*. 2023 Sep 1;28(5):433-441.
4. Darestani MN, Roosta HA, Mosaddad SA, Yaghoubee S. The effect of leukocyte- and platelet-rich fibrin on the bone loss and primary stability of implants placed in posterior maxilla: a randomized clinical trial. *Int J Implant Dent*. 2023 Dec 2;9:23
5. Iqbal N, Khalid M, Janjua O, Zafar K, Usama M. Assessment of dry socket after mandibular third molar surgery using platelet-rich fibrin: a prospective clinical study. *J Coll Physicians Surg Pak*. 2023 May;33:504-508.
6. La Rosa G, Marciánò A, Priolo C, Peditto M, Pedullà E, Bianchi A. Effectiveness of platelet-rich fibrin in the control of pain associated with alveolar osteitis: A scoping review. *Clin Oral Investig*. 2023 Jul; 27(7):3321-3330.
7. Fabris V, Silveira AL, Oliveira GR, Manfro R, Malmann FF. Fibrina rica em plaquetas e piezocirúrgico em comparação com instrumento rotatório convencional e coágulo em cirurgia de terceiros molares inferiores impactados: relato de caso. *Rev Fac Odontologia*. 2018;22(2):207-218.
8. Konuk B, Şenturk MF. Three-dimensional evaluation of the effect of platelet-rich fibrin on edema in lower impacted third molar surgery performed with piezosurgery. *Niger J Clin Pract*. 2022 Jul;25(7):1107-1114.
9. Khorshidi H, Raofi S, Bagheri R, Banihashemi E. The effect of platelet-rich fibrin (PRF) on peri-implant soft tissue thickness. *J Dent (Tehran)*. 2015 Oct;12(10):2-5.
10. Zhang Y, Tangl S, Huber C, Lin Y, Qiu L, Raush-Fä X. Effects of Choukroun's platelet-rich fibrin on bone regeneration in combination with deproteinized bovine bone mineral in maxillary sinus augmentation: a histological and histomorphometric study. *Cir Craniomaxilofac*. 2012 Jun;40(4):321-328.