



A EFICÁCIA DA TÉCNICA PET/CT NO DIAGNÓSTICO PRECOCE DO ALZHEIMER

EFFECTIVENESS OF PET/CT TECHNIQUE IN THE EARLY DIAGNOSIS OF ALZHEIMER'S DISEASE

LA EFICACIA DE LA TÉCNICA PET/CT EM EL DIAGNÓSTICO PRECOZ DEL ALZHEIMER

Diogo Cauã Marinho da Silva¹, Mércia Maria da Silva²

e575444

<https://doi.org/10.47820/recima21.v5i7.5444>

PUBLICADO: 07/2024

RESUMO

A doença de Alzheimer (DA) é um disfuncionamento cerebral definido pelo mau funcionamento e comprometimento da atividade neuronal, gerando perda de memória. Isso resulta na perda gradativa de neurônios em regiões críticas do cérebro. Este trabalho tem como objetivo demonstrar a eficiência da técnica PET/CT como uma ferramenta de imagem que corrobore com o diagnóstico precoce da doença de Alzheimer (DA), demonstrando a importância do exame de imagem na avaliação morfofisiológica cerebral sendo uma técnica não invasiva e eficaz. As bases utilizadas para embasamento teórico foram oriundas de materiais científicos nas áreas de medicina nuclear, diagnóstico por imagem e neurologia funcional com ênfase na doença de Alzheimer. A obtenção das imagens através de PET/CT possui um alto custo e uma baixa disponibilidade, representando uma das maiores limitações na utilização desta técnica como uma ferramenta de rastreio precoce da doença de Alzheimer. Diante do exposto, novas técnicas com biomarcadores ultrasensíveis que utilizam sangue periférico estão sendo desenvolvidas representando um avanço laboratorial no que tange os exames complementares a DA, melhorando a qualidade de vida dos acometidos e de suas famílias.

PALAVRAS-CHAVE: Doença de Alzheimer. Técnica PET/CT. Medicina Nuclear.

ABSTRACT

Alzheimer's disease (AD) is a brain dysfunction defined by the malfunction and impairment of neuronal activity, leading to memory loss and neuropsychological changes. This results in the gradual loss of neurons in certain important regions of the brain. This paper aims to demonstrate the efficiency of the PET/CT technique as an imaging tool that supports the early diagnosis of Alzheimer's disease (AD), highlighting the importance of imaging in the morphophysiological evaluation of the brain as a non-invasive and effective technique. The theoretical foundation was based on scientific materials from the fields of nuclear medicine, imaging diagnostics, and functional neurology with an emphasis on Alzheimer's disease. Obtaining images through PET/CT is costly and has limited availability, representing one of the major limitations in using this technique as a tool for early screening of Alzheimer's disease. Given this, new techniques with ultrasensitive biomarkers using peripheral blood are being developed, representing a laboratory advancement in terms of complementary tests for AD, improving the quality of life for those affected and their families.

KEYWORDS: Alzheimer's Disease. PET/CT Technique. Nuclear Medicine.

RESUMEN

La enfermedad de Alzheimer (EA) es una disfunción cerebral definida por el mal funcionamiento y deterioro de la actividad neuronal, que lleva a la pérdida de memoria y cambios neuropsicológicos. Esto resulta en la pérdida gradual de neuronas en ciertas regiones importantes del cerebro. Este trabajo tiene como objetivo demostrar la eficiencia de la técnica PET/CT como una herramienta de imagen que apoya el diagnóstico precoz de la enfermedad de Alzheimer (EA), destacando la importancia de la imagen en la evaluación morfofisiológica del cerebro como una técnica no invasiva y eficaz. La fundamentación teórica se basó en materiales científicos de los campos de la medicina

¹ Tecnólogo em Radiologia formado pelo Centro Universitário Brasileiro - UNIBRA/IBGM. Mestrando no Programa de Pós-graduação em Tecnologias Energéticas e Nucleares (PROTEN) no Departamento de Energia Nuclear (DEN) da Universidade Federal de Pernambuco (UFPE).

² Tecnóloga em Radiologia pelo Centro Universitário Brasileiro - UNIBRA.



RECIMA21 - REVISTA CIENTÍFICA MULTIDISCIPLINAR ISSN 2675-6218

A EFICÁCIA DA TÉCNICA PET/CT NO DIAGNÓSTICO PRECOZE DO ALZHEIMER
Diogo Cauã Marinho da Silva, Mércia Maria da Silva

nuclear, el diagnóstico por imagen y la neurología funcional con énfasis en la enfermedad de Alzheimer. La obtención de imágenes a través de PET/CT es costosa y tiene una disponibilidad limitada, lo que representa una de las principales limitaciones en el uso de esta técnica como herramienta para el cribado precoz de la enfermedad de Alzheimer. Ante esto, se están desarrollando nuevas técnicas con biomarcadores ultrasensibles que utilizan sangre periférica, lo que representa un avance en los exámenes complementarios para la EA, mejorando la calidad de vida de los afectados y de sus familias.

PALABRAS CLAVE: Enfermedad de Alzheimer. Técnica PET/CT. Medicina Nuclear.

INTRODUÇÃO

A doença de Alzheimer (DA) é um disfuncionamento cerebral definido pelo mau funcionamento e comprometimento da atividade neuronal, gerando perda de memória (Finger, 2021). Isso resulta na perda gradativa de neurônios em regiões críticas do cérebro, como a responsável pelo controle da memória, denominada hipocampo e o córtex cerebral, indispensável para o raciocínio, linguagem, pensamento abstrato e reconhecimento de estímulos sensoriais (Brasil, 2023).

O estudo de Freitas (2015) considera a patologia da DA, retratada pelo médico psiquiatra e neuroanatomista Alois Alzheimer, com um comportamento evidente pela presença de placas senis com depósitos extracelulares da proteína β -amiloide, gerando danos irreversíveis aos neurônios oriundos da integração da proteína às placas, com complexos fibrilares de proteína tau hiperfosforilada em sua composição. Diante disso, consta-se que as placas possam ter relação com o grau de demência nos indivíduos.

O crescente envelhecimento da população mundial traz como resultado um predomínio de demência e doenças com caráter neurodegenerativo. Na atualidade, considera-se que exista mais de 50 milhões de indivíduos acometidos por algum tipo de demência no mundo e cerca de 10 milhões de novas diagnoses ao decorrer do ano. Dentre os citados, 60% são induzidos pela doença de Alzheimer de maneira que se estima existir cerca de 150 milhões de pessoas com demência em decorrência da DA até o ano de 2050. Um parecer feito com evidências afirma que aproximadamente 1,7 milhões de idosos diagnosticados com demência existam no Brasil, com correspondência de 1.036/100.000 habitantes² (Schilling *et al.*, 2022).

A DA pode surgir de duas maneiras: familiar, a qual manifesta-se em adultos jovens, partindo da herança genética e a forma infrequente, sem qualquer ligação com fatores hereditários. Sua etiologia ainda permanece desconhecida, podendo ser resultado de uma doença mesclada ou através de alterações genéticas resultantes de interações com o meio externo, sobretudo em registros de raros casos de início familiar precoce, onde é possível identificar mutações genéticas específicas nos cromossomos 14, 19 e 21 (Freitas, 2015).

Atualmente, diante da dificultosa tarefa em diagnosticar DA, muitos estudos têm sido realizados com o objetivo de localizar sinais biológicos e de métodos cognitivos para um diagnóstico preciso, apressando a identificação da doença, principalmente a descoberta prematura de distúrbios neurais. Dentre as novidades, se tem ferramentas baseadas no princípio de alterações funcionais



RECIMA21 - REVISTA CIENTÍFICA MULTIDISCIPLINAR ISSN 2675-6218

A EFICÁCIA DA TÉCNICA PET/CT NO DIAGNÓSTICO PRECOCE DO ALZHEIMER
Diogo Cauã Marinho da Silva, Mércia Maria da Silva

através da identificação de proteínas ou biomarcadores, extra e intracelulares, utilizando ferramentas de neuroimagens bem desenvolvidas (De Almeida *et al.*, 2021).

Independentemente do diagnóstico absoluto da doença de Alzheimer ser unicamente possível *post mortem*, algumas técnicas imagiológicas permitem a diagnose *in vivo*. Dentre elas, destacam-se a tomografia por emissão de pósitrons (PET) do inglês (*positron emission tomography*) que fornece uma medida quantitativa da concentração de radiofármaco nos tecidos, assim como, a ressonância magnética que permite uma análise morfofisiológica do cérebro de forma não invasiva. A junção destas duas modalidades permite, não só, uma visualização anatômica e estrutural da região cerebral, mas também, entrega uma precisão funcional da estrutura. O aprimoramento destas ferramentas de diagnose e a escolha da técnica híbrida torna a imagiologia um instrumento importante no diagnóstico precoce da doença de Alzheimer, assim como, na melhoria da qualidade de vida dos acometidos (Matos, 2013).

Diante do exposto, este trabalho tem como objetivo demonstrar a eficiência da técnica PET/CT como uma ferramenta de imagem que corrobore com o diagnóstico precoce da doença de Alzheimer (DA). Demonstrar a importância do exame de imagem na avaliação morfofisiológica cerebral sendo uma técnica não invasiva e eficaz.

MATERIAIS E MÉTODOS

Este artigo consiste em uma revisão de literatura, que segundo Casarin (2020), consiste em construir uma síntese literária onde são integrados uma sequência bibliográfica onde diferentes autores abordam acerca do mesmo tema.

Para a construção desta revisão de literatura, foram realizadas várias buscas nas seguintes bases de dados: Google Acadêmico e *Scielo*, utilizando descritores como: Doença de Alzheimer; Técnica PET/CT; Medicina Nuclear.

As bases utilizadas para embasamento teórico foram oriundas de materiais científicos nas áreas de medicina nuclear, diagnóstico por imagem e neurologia funcional com ênfase na doença de Alzheimer.

A utilização dos descritores trouxe um alcance de 56.100 resultados, dos quais foram utilizados trabalhos publicados no ano de 2006 até o ano de 2023. Foram analisados 19 materiais, dos quais foram 11 artigos, 1 dissertação de mestrado, 1 relatório de estágio e 2 trabalhos de conclusão de curso e 3 livros para fundamentar referências retóricas ao tema, com o objetivo de responder à seguinte pergunta norteadora: “De que forma a técnica PET/CT torna-se eficaz no diagnóstico precoce da doença de Alzheimer?”

ANATOMIA CEREBRAL

O sistema nervoso é constituído por um emaranhado de bilhões de neurônios em conjunto com células gliais. Este sistema está subdividido em duas grandes partes: sistema nervoso central (SNC) e sistema nervoso periférico (SNP). O sistema nervoso central é composto pelo encéfalo e pela medula espinhal. É possível encontrar o encéfalo dentro do crânio, a medula espinhal está



RECIMA21 - REVISTA CIENTÍFICA MULTIDISCIPLINAR ISSN 2675-6218

A EFICÁCIA DA TÉCNICA PET/CT NO DIAGNÓSTICO PRECOCE DO ALZHEIMER
Diogo Cauã Marinho da Silva, Mércia Maria da Silva

conectada ao órgão e cercada pelos ossos da coluna vertebral. Inúmeras espécies distintas de informações sensoriais são processadas pelo SNC. Nele, a maioria dos estímulos musculares a se contrair e às glândulas a produzirem secreções são oriundos de impulsos nervosos do sistema nervoso central. Todos os 43 pares de nervos ramificados nos órgãos e tecidos fora do SNC originam o SNP (Tortora *et al.*, 2016).

A maior parte do encéfalo é o cérebro. Dois extensos hemisférios cerebrais: direito e esquerdo, desagregados pela fissura longitudinal, constituem o cérebro. O córtex cerebral, região superficial, é composto por uma substância cinzenta e por fendas denominadas sulcos. Estes, segregam cristas intermediárias, conhecidas por giros. O cérebro está adequadamente dividido em 4 lobos, onde recebem o nome dos ossos próximos à estrutura (Martini *et al.*, 2009).

Os neurônios são células constituintes do tecido nervoso que emitem sinais elétricos de uma parte do corpo para outra após excitação. A transmissão ocorre através da membrana plasmática por potenciais de ação. Sucintamente, um impulso é uma transformação da carga elétrica que se desloca rapidamente sobre a membrana neural. São células duradouras e podem viver até 100 anos, entretanto não se dividem pois perdem a capacidade de se submeter à mitose devido as ligações de comunicação com o sistema nervoso. Estas células são produzidas apenas durante o período embrionário, uma vez destruídas, não podem ser substituídas. Uma exceção a essa regra é a identificação de células-tronco neurais no SNC (Marieb, 2014).

O corpo celular, também conhecido por soma, pode sofrer uma variação de tamanho de 5 a 140 μm de diâmetro, ambos são mononucleados rodeados por citoplasma. Com exceção dos neurônios menores, todos os outros apresentam um núcleo esférico e transparente, com nucléolos escuros adjacentes ao seu centro. Todas as organelas celulares comuns estão contidas no citoplasma, além de um material cromatofílico. Esta substância cromatofílicas (“que gosta de cor”) consiste em extensos agrupamentos de retículos endoplasmáticos rugosos e ribossomos que apresentam coloração escura devido a corantes básicos. Apesar disso, os neurônios apresentam dois processos neuronais: dendritos e axônios. Os sinais elétricos são conduzidos pelo dendrito até o corpo celular. Contudo, os axônios são geradores e condutores dos impulsos nervosos, mantendo-os distante do seu corpo celular (Marieb, 2014).

A porção extrema dos axônios contém os nervos terminais, região onde acontece a troca de informações para outros neurônios. Esta troca de informações é conhecida como sinapse. Maioritariamente, essa transmissão ocorre por intermédio de mensageiros químicos. A direção do fluxo dessas transmissões pelo sistema nervoso é determinada pelo sentido em que a troca acontece. É denominado neurônio pré-sináptico aquele que conduz sinais para a sinapse, entretanto, aquele que repassa os impulsos após a sinapse é conhecido como neurônio pós-sináptico (Marieb, 2014).

A DOENÇA DE ALZHEIMER

A doença de Alzheimer teve seu descobrimento em 1906, pelo médico psiquiatra Alois Alzheimer, depois de receber material cerebral para autópsia. Após investigação *post mortem*, o neuroanatomista identificou uma alteração histopatológica, posteriormente conhecida como

RECIMA21 - Ciências Exatas e da Terra, Sociais, da Saúde, Humanas e Engenharia/Tecnologia



RECIMA21 - REVISTA CIENTÍFICA MULTIDISCIPLINAR ISSN 2675-6218

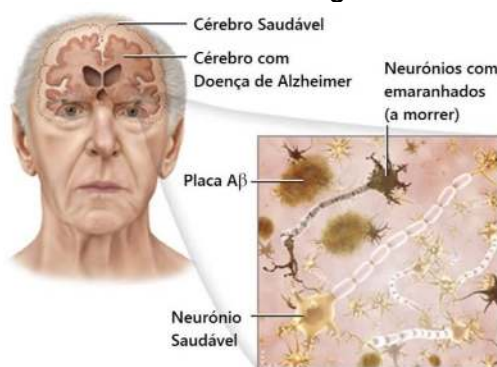
A EFICÁCIA DA TÉCNICA PET/CT NO DIAGNÓSTICO PRECOCE DO ALZHEIMER
Diogo Cauã Marinho da Silva, Mércia Maria da Silva

emaranhados fibrilares e placas. Estes achados eram caracterizados por uma intensa perda sináptica e morte neural em várias regiões responsáveis pelas funções cognitivas (Hippius; Neundorfer, 2022).

Nos pacientes com DA, o hipocampo é afetado e o córtex cerebral é reduzido originando ventrículos cerebrais maiores. As lembranças e pensamentos do paciente são acometidas, pois geralmente as primeiras células cerebrais afetadas são as do hipocampo provocando dificuldade em lembrar de informações aprendidas recentemente e a perda da memória constituem um dos sintomas iniciais da doença (Association Alzheimer, 2023).

Os traços visualizados no parênquima cerebral dos pacientes de DA (Figura 01) demonstram depósitos fibrilares amiloides situados no interior dos vasos sanguíneos, juntos a diferentes tipos de placas senis, bem como o agrupamento de filamentos anormais da proteína tau e conseguinte origem de emaranhados neurofibrilares que, por consequência, induzem a perda neuronal e sináptica, estímulos das células gliais e inflamações (Sereniki; Vital, 2008).

Figura 01: Representação das alterações que acontecem na doença de Alzheimer a nível morfofisiológico



Fonte: (Matos, 2013)

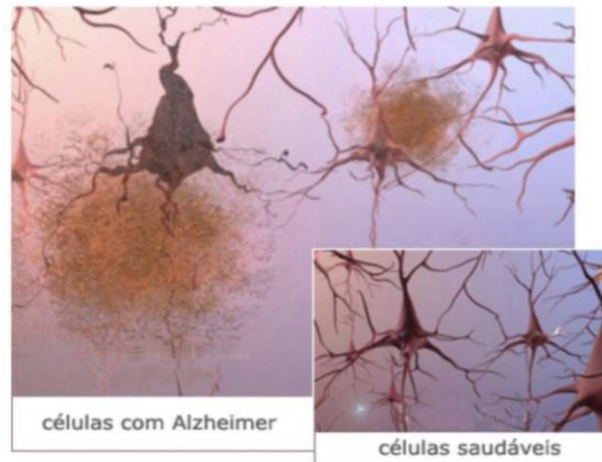
Na atualidade, os peptídeos beta-amiloides ($A\beta$) são oriundos da proteína precursora da amiloide (APP) que executa uma atividade relevante na adesão dos neurônios à matriz extracelular e no crescimento neuronal. A APP é transportada aos terminais sinápticos através dos axônios, onde grandes depósitos podem ser identificados. Diversas ações de enzimas proteolíticas acontecem durante o transporte da APP, dando origem a compostos aminoácidos de $A\beta$, que são retirados do tecido cerebral em condições fisiológicas normais. Os peptídeos beta-amiloides não são retirados na doença de Alzheimer devido a falhas na expurgação e mutações indesejáveis, provocando um acúmulo indesejável deste aminoácido nas proteínas (Figura 02). As placas amiloides são formadas devido às grandes concentrações neurotóxicas dos peptídeos que, por conseguinte, originarão alterações na estrutura neuronal e nos sinais sinápticos. Diante disso, processos neurodegenerativos acontecem devido à corrupção de outras proteínas, como acontece com a proteína tau, que tem a estabilização dos microtúbulos como responsabilidade (Matos, 2013).



RECIMA21 - REVISTA CIENTÍFICA MULTIDISCIPLINAR ISSN 2675-6218

A EFICÁCIA DA TÉCNICA PET/CT NO DIAGNÓSTICO PRECOCE DO ALZHEIMER
Diogo Cauã Marinho da Silva, Mércia Maria da Silva

Figura 02: Representação do acúmulo de placas extracelulares



Fonte: (Finger, 2021)

Diferentes modificações ocorrem em distintas regiões das vias colinérgicas, comprometendo a integralidade neuronal no núcleo basal de Meynert, induzindo à perda da enzima colina-acetiltransferase (ChAT) e, posteriormente, um *déficit* na produção do neurotransmissor denominado acetilcolina (ACh). Em decorrência disso, a atividade colinérgica é reduzida (Do Vale *et al.*, 2011)

A DA tende a evoluir de forma silenciosa e constante através de 4 estágios, não havendo possibilidade de barrar seu progresso. Em maiores estimulações cerebrais, maior será o número de ligações das células do tecido nervoso, se tornando uma maneira de circundar as lesões cerebrais considerando que seja necessária uma elevada perda de neurônios para que os sintomas da demência sejam notados. Diante disso, uma forma de adiar o desenvolvimento da doença é a estimulação cognitiva contínua e diversa ao longo da vida. Após o diagnóstico, o tempo de vida médio dos pacientes pode oscilar entre 8 e 10 anos (Brasil, 2023). O quadro clínico pode ser descrito em 4 estágios representados no quadro 01.



RECIMA21 - REVISTA CIENTÍFICA MULTIDISCIPLINAR ISSN 2675-6218

A EFICÁCIA DA TÉCNICA PET/CT NO DIAGNÓSTICO PRECOCE DO ALZHEIMER
Diogo Cauã Marinho da Silva, Mércia Maria da Silva

Quadro 01 – Representação dos estágios da Doença de Alzheimer

ESTÁGIO 01 FORMA INICIAL	ESTÁGIO 02 FORMA MODERADA	ESTÁGIO 03 FORMA GRAVE	ESTÁGIO 04 FORMA TERMINAL
Perda da memória	Dificuldade em realizar atividades simples	Resistência para realizar atividades diárias	Mutismo
Alterações de personalidade	Dificuldade em sincronizar movimentos	Incontinência fecal e urinária	Dor ao comer
Palavras embaralhadas	Inquietação e insônia	Dificuldade para comer e deficiência motora progressiva	Necessita de internação devido a infecções intercorrentes

Fonte: Adaptado de: Ministério da Saúde, 2023

O diagnóstico nos pacientes com suspeita de DA é feito através de testes neuropsicológicos, fundamentado em exames laboratoriais, de triagem e de imagem. Nestes testes neuropsicológicos, são avaliadas as memórias a curto-prazo, o tempo de processamento das informações, a atenção, a memória episódica, a percepção visual além da avaliação verbal (Chaves, 2011).

O exame de PET/CT (do inglês, *positron emission tomography/ computed tomography*) é uma eficiente ferramenta auxiliar da medicina nuclear no diagnóstico precoce da doença de Alzheimer. É possível mensurar as concentrações dos radiofármacos marcados, através da técnica de funcionalidade, que contribui na localização e na visibilidade do parênquima cerebral, possibilitando assim, a detecção da DA (Matos, 2013).

MEDICINA NUCLEAR

A medicina nuclear consiste em uma especialidade médica e radiológica que visa diagnosticar e/ou tratar patologias, utilizando radiofármacos (radionuclídeos marcados ou isolados). Os compostos radioativos utilizados permitem visualizar estruturas fisiológicas com alterações, a partir da radiação emitida, possibilitando uma identificação prévia de diversos tipos de doenças, mesmo que ainda não disponha de uma alteração morfofisiológica em seu estágio inicial, como o câncer (Robilotta, 2006).

A maioria dos radioisótopos se dividem em duas partes, sendo elas: uma não radioativa, denominada carregador ou ligante (fármaco), e um composto radioativo (radionuclídeo). Sendo assim, os fármacos levam o radionuclídeo ao órgão, tecido ou sistema de interesse, devido a sua afinidade físico-química permitindo que o isótopo radioativo seja absorvido pelas células (Duraes; Almeida; Lacerda, 2015). Os radiofármacos possuem alta sensibilidade, ou seja, entregam diversas informações fisiológicas através da imagem com uma concentração mínima utilizada de um determinado radiofármaco (Robillota, 2006).



RECIMA21 - REVISTA CIENTÍFICA MULTIDISCIPLINAR ISSN 2675-6218

A EFICÁCIA DA TÉCNICA PET/CT NO DIAGNÓSTICO PRECOCE DO ALZHEIMER
Diogo Cauã Marinho da Silva, Mércia Maria da Silva

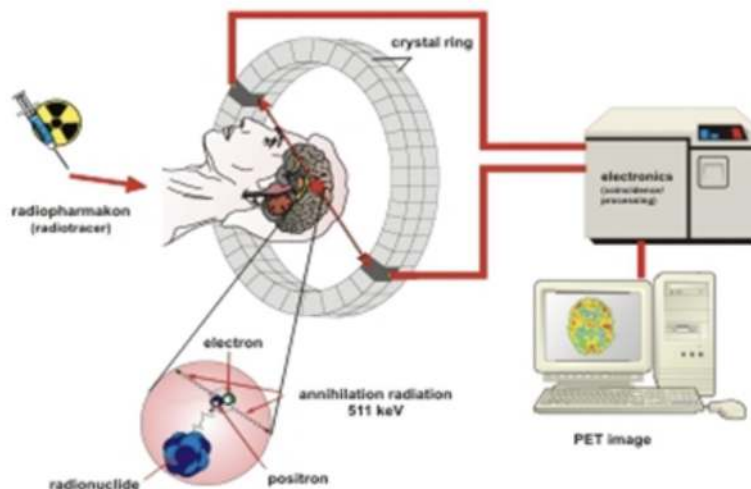
Geralmente, os radioisótopos são administrados de forma intravenosa, podendo ser realizado outros tipos de injeções como a intraperitoneal, intra-arterial, pelo trato gastrointestinal ou inalação de gás radioativo, isto irá depender do quadro clínico de cada paciente. A absorção irá depender de como o radiofármaco foi administrado, o tipo e como agirá no organismo de cada indivíduo. Alguns tecidos e órgãos podem exercer maior absorção dos radioisótopos, sendo denominados de hipercaptantes (*hot spot*) ou podem não absorver nada, se denominando hipocaptantes (*cold spot*). A velocidade de absorção é um fator variável em algumas situações (Da Silva *et al.*, 2023).

A radiação gama (γ) emitida pelos radiofármacos administrados nos pacientes possibilita a aquisição de imagens para avaliar anomalias funcionais e metabólicas. O equipamento utilizado é denominado gama-câmara, capaz de captar a radiação ionizante proveniente do paciente através da sensibilização de seus cristais, que por sua vez, possuem a função de absorver e converter a radiação em luz. Devido a este processo, a obtenção das imagens é conhecida por cintilografia, com a finalidade de criar imagens bidimensionais abrangendo projeções planas. Entretanto, existe a possibilidade de adquirir imagens em três dimensões utilizando as técnicas SPECT (*Single Photon Emission Computed Tomography* - Tomografia Computadorizada por Emissão de Fóton Único) e PET (Tomografia por Emissão de Pósitron) (Da Silva Ferreira; Da Silva, 2022).

TOMOGRAFIA POR EMISSÃO DE PÓSITRONS

A técnica PET/CT é uma ferramenta que utiliza traçadores radioativos emissores de pósitrons (antimatéria do elétron). A instabilidade nuclear, proveniente de uma elevada quantidade de prótons, possibilita o lançamento desta antipartícula. Desse modo, prótons são convertidos em nêutrons, emitindo dois tipos de partículas: antineutrinos e pósitrons que buscam estabilizar seu núcleo. Após a emissão, existe a interação da antimatéria com um elétron livre, provocando a aniquilação e a produção de dois pares de raios gama com energia de 511 KeV que seguem percursos distintos. Os fótons que não possuírem energia equivalente serão postergados pelo sistema de detecção, pois não servirão para a produção de imagem. A câmara de cintilação, equipamento que detecta a radiação gama proveniente do paciente, é altamente sensível ao evento de coincidência, que identifica exatamente onde ocorreu a aniquilação (Figura 03) através de detectores em formato de anel que circundam o paciente (Da Silva *et al.*, 2023).

Figura 03: Esquemática do evento de aniquilação e formação da imagem em PET/CT

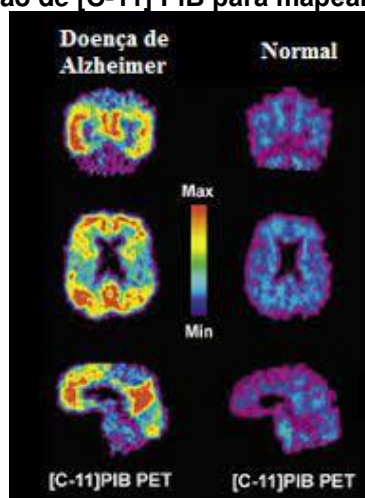


Fonte: Adaptado de: (Freitas, 2015)

O desenvolvimento de radiofármacos que ultrapassem a densa barreira hematocefálica (BHE), tem sido um dos maiores desafios da imagem cerebral, considerando que estes necessitam de características exatas para se unir à estrutura de interesse, senão, a exatidão da informação obtida será comprometida (Barroca, 2014).

A específica avaliação da doença de Alzheimer em PET possibilita a utilização de diversos radiofármacos, sendo escolhidos de acordo com o que será analisado. O mapeamento das placas beta-amiloides pode ser determinado através dos seguintes traçadores: $[^{11}\text{C}]$ PiB, $[^{18}\text{F}]$ FDDNP ou o $[^{11}\text{C}]$ SB-13. Entretanto, a afinidade do $[^{11}\text{C}]$ PiB com as placas $\text{A}\beta$ permite mostrar a localização e a concentração das placas no parênquima cerebral (Fig. 04), permitindo que seja o composto radioativo mais requerido. Ademais, se a análise solicitada for a deficiência metabólica da glicose, torna-se imprescindível o uso da $[^{18}\text{F}]$ FDG (Barroca, 2014).

Figura 04: Utilização de $[^{11}\text{C}]$ PiB para mapeamento de placas $\text{A}\beta$



Fonte: (Freitas, 2015)



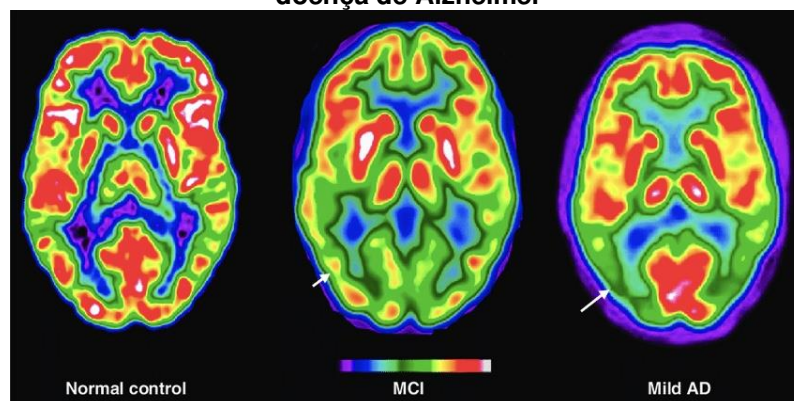
RECIMA21 - REVISTA CIENTÍFICA MULTIDISCIPLINAR ISSN 2675-6218

A EFICÁCIA DA TÉCNICA PET/CT NO DIAGNÓSTICO PRECOCE DO ALZHEIMER
Diogo Cauã Marinho da Silva, Mércia Maria da Silva

A utilização de Carbono 11 não é muito frequente devido a baixa meia-vida do radioisótopo (20, 36 minutos), sendo assim, sua marcação é realizada minutos antes da administração através de um ciclotron, acelerador de partículas. Outros compostos com a mesma capacidade de se ligar às placas A β combinados com flúor-18 foram criados (p. ex. [18F] flutemetamol e [18F] BAY 94-9172), entretanto, possuem uma meia vida de 110 minutos, trazendo uma maior viabilidade na utilização do radiofármaco (Freitas, 2015).

A Fluorodesoxiglicose (FDG) combinada ao Flúor-18 (^{18}F) é um radioisótopo análogo à glicose que tem como função o estudo metabólico do parênquima cerebral, contribuindo com o diagnóstico precoce da doença de Alzheimer. É extremamente sensível e eficaz na identificação de mudanças ao decorrer dos anos, sendo imprescindível no prognóstico da DA e na diferenciação de outros tipos de demência, seu uso não traz restrições, podendo ser utilizado em pacientes com diabetes. A análise das imagens permite a verificação da deficiência metabólica no tecido cerebral (Fig.05), maioritariamente em regiões do córtex parietotemporal posterior, provocando uma baixa metabolização cerebral, explicada através da hipoabsorção do radiofármaco (Freitas, 2015).

Figura 05: Representação de um exame com FDG [^{18}F] de um indivíduo normal e outro com doença de Alzheimer



Fonte: Adaptado de: (WU *et al.*, 2011)

RESULTADOS E DISCUSSÃO

Em conformidade com o estudo de Finger (2021), a doença de Alzheimer é de caráter progressivo e gradual, o diagnóstico precoce consegue tardar o desenvolvimento dos sintomas mais comuns, melhorando a qualidade de vida do paciente e dos cuidadores. A técnica PET/CT mostra-se segura e essencial para o diagnóstico, não apresentando nenhum risco à saúde do paciente. Os biomarcadores são grandes aliados no auxílio da identificação de mudanças fisiopatológicas, contribuindo para uma diagnose precisa e rápida.

Sob esse ponto de vista, De Almeida *et al.*, (2021) ressaltaram a confiabilidade e precisão da técnica PET/CT na identificação precoce da doença, afirmando sobre a utilização dos biomarcadores que atuam na detecção da proteína amiloide presente ou ausente no paciente assintomático que possui alto risco familiar.



RECIMA21 - REVISTA CIENTÍFICA MULTIDISCIPLINAR ISSN 2675-6218

A EFICÁCIA DA TÉCNICA PET/CT NO DIAGNÓSTICO PRECOCE DO ALZHEIMER
Diogo Cauã Marinho da Silva, Mércia Maria da Silva

Ademais, o estudo de Matos (2013) consistiu na avaliação de constantes cinéticas integradas à tipos de radiofármaco que permitem mensurar a afinidade do traçador com a estrutura de interesse. No contexto da doença de Alzheimer, indivíduos que possuem maiores afinidades, estes, terão maiores probabilidades de desenvolver a doença. Por outro lado, se a afinidade for pequena, menores as chances de desenvolver DA. A intimidade do radioisótopo com a estrutura é definida pelo potencial de ligação – BP. Em outras palavras, quanto maior o BP, mais suscetível será o indivíduo.

Sereniki e Vital (2008) concluíram estudos epidemiológicos utilizando agentes anti-inflamatórios demonstrando que a neuroinflamação pode exercer uma grande influência no desenvolvimento da doença de Alzheimer. A micróglia e os astrócitos desenvolvem características neuroprotetoras e neurodegenerativas, dificultando sua ação durante a DA um mecanismo de complexa compreensão.

A obtenção das imagens através de PET/CT possui um alto custo e uma baixa disponibilidade, representando uma das maiores limitações na utilização desta técnica como uma ferramenta de rastreio precoce da doença de Alzheimer. Diante disso, a produção de novos radiofármacos e novos biomarcadores que utilizam sangue periférico apontam um grande avanço laboratorial na identificação da DA. A estimativa das concentrações de placas A β e proteínas tau, através da utilização de ferramentas ultrasensíveis poderá fornecer dados consideráveis no que tange a produção das placas amiloides e os níveis de degeneração em estágios iniciais da doença. Uma evidência recente mostrou que a concentração dos neurofilamentos de cadeia leve (NFI), proteína presente na composição neuronal, tanto no líquido cefalorraquidiano (LCR) quanto no plasma, demonstrou grande sensibilidade para o diagnóstico de DA e de outras doenças de caráter neurodegenerativo (Schilling *et al.*, 2022).

Adiante, Chaves *et al.*, (2011) mostraram as diferentes atuações da doença de Alzheimer, fazendo avaliações que confirmam que a doença pode surgir de diversas maneiras. Uma das avaliações é a funcional, a ausência da capacidade de realizar atividades diárias simples é uma das características fundamentais para localizar a DA. As atividades da vida diária podem ser divididas em básicas (ABVD) e instrumentais (AIVD), as tarefas são simples, entretanto, não conseguem ser realizadas, a exemplo disso a alimentação e o autocuidado. Por outro lado, as AIVD são mais difíceis, como cuidar das próprias finanças. Uma grande dificuldade vista pelos acometidos é não conseguir memorizar ou de lembrar de atividades que seriam realizadas, este sintoma é relevante na apuração cognitiva contribuindo em um diagnóstico preciso. Além disso, os pacientes com doença de Alzheimer costumam ter déficit de atenção e, em alguns casos, a audição pode ser comprometida, tornando-as incompreendidas.

O estudo da deficiência metabólica no consumo da glicose associado ao mapeamento da localização e da concentração das placas A β no parênquima cerebral, torna necessária a realização das duas modalidades de exame, complementando-se e se tornando uma ferramenta eficiente na melhor compreensão dos estudos das demências, além de contribuir no prognóstico de DA (Barroca, 2014).



RECIMA21 - REVISTA CIENTÍFICA MULTIDISCIPLINAR ISSN 2675-6218

A EFICÁCIA DA TÉCNICA PET/CT NO DIAGNÓSTICO PRECOCE DO ALZHEIMER
Diogo Cauã Marinho da Silva, Mércia Maria da Silva

A técnica PET/CT é uma representação do que existe de mais moderno na medicina nuclear, modificando equipamentos que não tinham o sistema de tomografia computadorizada (TC) em conjunto com a tomografia por emissão de pósitrons. Como resultado, há a entrega de imagens mais precisas, uma vez que, a modalidade híbrida permite uma avaliação anatômica e funcional em um único sistema de aquisição.

CONSIDERAÇÕES

As alterações morfofisiológicas associadas a DA podem ser mapeadas ainda em estágio inicial, permitindo informações precisas da localização e concentração das proteínas A β no parênquima cerebral, sendo necessária a complementação do estudo da deficiência metabólica no tecido cerebral, apresentando uma alta sensibilidade ao radiofármaco administrado, permitindo uma avaliação precisa.

A técnica PET/CT é uma inovação dentro da medicina nuclear, tornando-se eficaz graças a sua afinidade com a estrutura de interesse, sendo um procedimento seguro, não invasivo e rápido, apresentando maior aceitação do paciente na realização do exame. Entretanto, a baixa disponibilidade, a baixa meia-vida dos traçadores e o alto custo para a produção dos traçadores, devido a necessidade de um acelerador de partículas, representa uma grande limitação na utilização desta ferramenta de rastreamento.

Sendo assim, novas técnicas com biomarcadores ultrasensíveis que utilizam sangue periférico estão sendo desenvolvidas representando um avanço laboratorial no que tange os exames complementares a DA, melhorando a qualidade de vida dos acometidos e de suas famílias.

Diante disso, sugere-se um estudo aprofundado da eficácia de implementação das ferramentas que utilizam biomarcadores sensíveis na suspeita preliminar de doença de Alzheimer.

REFERÊNCIAS

ASSOCIATION ALZHEIMER'S. **Alzheimer e demência no Brasil**. [S. l.]: ALZ.ORG, 2023. Disponível em: <https://www.alz.org/br/demencia-alzheimer-brasil.asp#symptoms>. Acessado em: 05 mar. 2023.

BARROCA, D. **Estudo combinado de PET com [11C] PiB e [18F] FDG na avaliação de Doença de Alzheimer**. 2014. Relatório de estágio (Mestrado em Ciências Nucleares Aplicadas na Saúde) – Escola Superior de Tecnologia da Saúde de Coimbra, Coimbra, 2014.

BRASIL. **Doença De Alzheimer**. Brasília: Ministério da Saúde, 2023. Disponível em: <https://www.gov.br/saude/pt-br/assuntos/saude-de-a-a-z/a/alzheimer> Acessado em: 04 mar. 2023.

CASARIN, S. T. *et al.* Tipos de revisão de literatura: considerações das editoras do Journal of Nursing and Health/Types of literature review: considerations of the editors of the Journal of Nursing and Health. **Journal of Nursing and Health**, v. 10, n. 5, 2020.

CHAVES, M. L. F. *et al.* Avaliação cognitiva, funcional e comportamental: doença de Alzheimer. **Demência e neuropsicologia**, v. 5, p. 21-33, 2011.

DA SILVA FERREIRA, R. V.; DA SILVA, M. G. N. M. Estudo para a Substituição de uma Gama-Câmara. **EasyChair**, 2022.



RECIMA21 - REVISTA CIENTÍFICA MULTIDISCIPLINAR ISSN 2675-6218

A EFICÁCIA DA TÉCNICA PET/CT NO DIAGNÓSTICO PRECOCE DO ALZHEIMER
Diogo Cauã Marinho da Silva, Mércia Maria da Silva

DA SILVA, D. C. M. *et al.* A importância da técnica pet/ct no prognóstico do câncer de próstata. **RECIMA21-Revista Científica Multidisciplinar**, v. 4, n. 2, p. e422663-e422663, 2023.

DE ALMEIDA, A. C. F. *et al.* **A medicina nuclear no diagnóstico do Alzheimer**. 2021. Trabalho de Conclusão de Curso (Bacharelado em Biomedicina) – Centro Universitário UMA, Pouso Alegre, 2021.

DO VALE, F. A. C. *et al.* Tratamento da doença de Alzheimer. **Dementia & Neuropsychologia**, v. 5, n. 1, p. 34-48, 2011.

DURAES, R. J.; ALMEIDA, E. S. F.; LACERDA, K. RADIOFÁRMACOS. **Engenharias On-line**, v. 1, n. 1, p. 11-20, 2015.

FINGER, J.; MEDEIROS, G. S. **Auxílio ao diagnóstico precoce da doença de Alzheimer através do PET/CT**. 2021. Projeto de Intervenção Profissional II (Curso Superior de Tecnologia em Radiologia) – Universidade de Caxias do Sul, Caxias do Sul, 2021.

FREITAS, R. V. **Diagnóstico precoce na doença de Alzheimer utilizando biomarcadores e tomografia PET-CT**. 2015. Trabalho de Conclusão de Curso (Biomedicina) – Centro Universitário de Brasília, Brasília, 2015.

HIPPIUS, H.; NEUNDÖRFER, G. The Discovery of Alzheimer's disease. **Dialogues in clinical neuroscience**, v. 5, p. 101-108, 2022.

MARIEB, E. N. **Anatomia humana**. 7. ed. Londres: Pearson, 2014.

MARTINI, F. H.; TIMMONS, M. J.; TALLITSCH, R. B. **Anatomia Humana**. 6. ed. Porto Alegre: Artmed, 2009.

MATOS, A. M. **Deteção das alterações estruturais e funcionais para a doença de Alzheimer**. 2013. Dissertação (Mestrado em Engenharia Biomédica) – Universidade de Coimbra, Coimbra, 2013.

ROBILOTTA, C. C. Tomografia por emissão de pósitrons: uma nova modalidade na medicina nuclear brasileira. **Revista Pan-Americana de Saúde Pública**, v. 20, p. 134-142, 2006.

SCHILLING, L. P. *et al.* Diagnóstico da doença de Alzheimer: recomendações do Departamento Científico de Neurologia Cognitiva e do Envelhecimento da Academia Brasileira de Neurologia. **Dementia & Neuropsychologia**, v. 16, p. 25-39, 2022.

SERENIKI, A.; VITAL, M. A. B. F. A doença de Alzheimer: aspectos fisiopatológicos e farmacológicos. **Revista de psiquiatria do Rio Grande do Sul**, v. 30, p. 1-17, 2008.

TORTORA, G. J.; DERRICKSON, Bryan. **Corpo Humano: Fundamentos de Anatomia e Fisiologia**. 10. ed. Porto Alegre: Artmed Editora, 2016.

WU, L.; ROSA-NETO, P.; GAUTHIER, S. Use of biomarkers in clinical trials of Alzheimer disease: from concept to application. **Molecular Diagnosis & Therapy**, v. 15, p. 313-325, 2011.