



MORFOLOGIA DO SEIO ESFENOIDAL EM FISSURA LABIOPALATINA E SUAS IMPLICAÇÕES CLÍNICAS: UMA REVISÃO DA LITERATURA

MORPHOLOGY OF THE SPHENOID SINUS IN CLEFT LIP AND PALATE AND ITS CLINICAL IMPLICATIONS: A LITERATURE REVIEW

MORFOLOGÍA DEL SEÑO ESFENOIDAL EN LABIO Y PALADAR HENDIDO Y SUS IMPLICACIONES CLÍNICAS: UNA REVISIÓN DE LA LITERATURA

Caroline de Paula Oliveira Gringo¹, Carlos Alberto Conceição Santana Júnior¹, Pollyana Pereira Teotônio dos Santos¹, Maria Olívia Pimentel Samersla¹, Alessandra Mazzo¹, Renato Yassutaka Faria Yaedú¹

e595651

<https://doi.org/10.47820/recima21.v5i9.5651>

PUBLICADO: 09/2024

RESUMO

Investigou-se qual o tipo de pneumatização (morfologia) do seio esfenoidal é mais comum em pacientes com fissura labiopalatina. Revisão de literatura: A estrutura metodológica utilizada para conduzir este estudo segue a proposta do Instituto Joanna Briggs. As bases National Library of Medicine (PubMed/MEDLINE), Scopus, Embase, Web of Science e Scientific Electronic Library Online (SciELO) foram pesquisados. Dos 129 estudos iniciais, 3 foram incluídos na análise final, sendo os 3 estudos retrospectivos. A morfologia principal do seio esfenoidal mais comumente encontrado em pacientes com fissura labiopalatina é o tipo selar. As extensões mais comuns do seio esfenoidal foram pneumatização do tipo anterior, pneumatização do tipo corpo e pneumatização do processo pterigóideo. Discussão: O seio esfenoidal é o seio paranasal que apresenta mais variações em sua morfologia. Sua morfologia tem relação direta com complicações cirúrgicas importantes, como por exemplo nas cirurgias transesfenoidal e ortognática. Pacientes com fissura labiopalatina são submetidos à cirurgia ortognática para correção de discrepâncias ósseas dos maxilares. Conclusão: Este estudo revelou que o tipo mais frequente do seio esfenoidal em pacientes com fissura labiopalatina é do tipo selar. O tipo selar se estende além da parede anterior da sela túrcica e a pneumatização do processo pterigóideo se estende lateralmente entre o forame redondo e canal vidiano e inferiormente no processo pterigóideo. A morfologia do seio esfenoidal tem relação direta com procedimentos cirúrgicos que manipulam a região como por exemplo as cirurgias transesfenoidal e ortognática. Extensões que podem ser abordadas em cirurgias na região do seio esfenoidal.

PALAVRAS-CHAVE: Seio esfenoidal. Fenda labial. Fissura palatina.

ABSTRACT

We investigated which type of pneumatization (morphology) of the sphenoid sinus is most common in patients with cleft lip and palate. Literature review: The methodological structure used to conduct this study follows the proposal of the Joanna Briggs Institute. The National Library of Medicine (PubMed/MEDLINE), Scopus, Embase, Web of Science and Scientific Electronic Library Online (SciELO) databases were searched. Of the 129 initial studies, 3 were included in the final analysis, 3 of which were retrospective studies. The main morphology of the sphenoid sinus most commonly found in patients with cleft lip and palate is the sellar type. The most common extensions of the sphenoid sinus were anterior-type pneumatization, body-type pneumatization, and pterygoid process pneumatization. Discussion: The sphenoid sinus is the paranasal sinus that presents the most variations in its morphology. Its morphology is directly related to important surgical complications, such as transsphenoidal and orthognathic surgeries. Patients with cleft lip and palate undergo orthognathic surgery to correct bone discrepancies in the jaw. Conclusion: This study revealed that the most common type of sphenoid sinus in patients with cleft is the sellar type. The sellar type extends beyond the anterior wall of the sella turcica and pneumatization of the pterygoid process extends laterally between the foramen rotundum and vidian canal and inferiorly into the pterygoid process. The morphology of the sphenoid sinus is directly related to surgical procedures that manipulate the region,

¹ Hospital de Reabilitação de Anomalias Craniofaciais da Universidade de São Paulo.



RECIMA21 - REVISTA CIENTÍFICA MULTIDISCIPLINAR ISSN 2675-6218

MORFOLOGIA DO SEIO ESFENOIDAL EM FISSURA LABIOPALATINA E SUAS
IMPLICAÇÕES CLÍNICAS: UMA REVISÃO DA LITERATURA

Caroline de Paula Oliveira Gringo, Carlos Alberto Conceição Santana Júnior, Pollyana Pereira Teotônio dos Santos,
Maria Olívia Pimentel Samersla, Alessandra Mazzo, Renato Yassutaka Faria Yaedú

such as transsphenoidal and orthognathic surgeries. Extensions that can be addressed in surgeries in the sphenoid sinus region.

KEYWORDS: *Sphenoid Sinus. Cleft Lip. Cleft Palate.*

RESUMEN

Se investigó qué tipo de neumatización (morfología) del seno esfenoidal es más común en pacientes con labio leporino y paladar hendido. Revisión de la literatura: La estructura metodológica utilizada para realizar este estudio sigue la propuesta del Instituto Joanna Briggs. Se realizaron búsquedas en las bases de datos National Library of Medicine (PubMed/MEDLINE), Scopus, Embase, Web of Science y Scientific Electronic Library Online (SciELO). De los 129 estudios iniciales, 3 se incluyeron en el análisis final, y 3 fueron estudios retrospectivos. La morfología principal del seno esfenoidal que se encuentra con mayor frecuencia en pacientes con labio leporino y paladar hendido es el tipo selar. Las extensiones más comunes del seno esfenoidal fueron la neumatización de tipo anterior, la neumatización de tipo corporal y la neumatización de la apófisis pterigoidea. Discusión: El seno esfenoidal es el seno paranasal que presenta más variaciones en su morfología. Su morfología está directamente relacionada con importantes complicaciones quirúrgicas, como las cirugías transesfenoidales y ortognáticas. Los pacientes con labio leporino y paladar hendido se someten a cirugía ortognática para corregir las discrepancias óseas en los maxilares. Conclusión: Este estudio reveló que el tipo de seno esfenoidal más frecuente en pacientes con labio leporino y paladar hendido es el tipo selar. El tipo selar se extiende más allá de la pared anterior de la silla turca y la neumatización de la apófisis pterigoidea se extiende lateralmente entre el foramen redondo y el canal vidiano e inferiormente en la apófisis pterigoidea. La morfología del seno esfenoidal está directamente relacionada con los procedimientos quirúrgicos que manipulan la región, como las cirugías transesfenoidales y ortognáticas. Extensiones que se pueden abordar en cirugías en la región del seno esfenoidal.

PALABRAS CLAVE: *Seno esfenoidal. Labio leporino. Paladar hendido.*

INTRODUÇÃO

A fissura labiopalatina (FLP) é a anomalia craniofacial mais comum em seres humanos.^{1,2,3} Sua frequência, relacionada à etnia, pode variar de 1:450-2000, bebês nascidos vivos. Ocorre entre a 5ª e 9ª semana de gestação compreendendo o final do período embrionário e início do período fetal. Os fatores etiológicos são hereditariedade, tabagismo, etilismo, deficiências nutricionais da mãe, entre outros.⁴ A reabilitação dos indivíduos com FLP depende da atuação multidisciplinar das áreas da saúde, e as intervenções começam desde os primeiros dias de vida e os acompanham até a vida adulta.⁵ O seio esfenoidal (SE) é um dos seios paranasais e tem como singularidade sua grande variabilidade de morfologia. O SE está localizado no centro do crânio e é circundado por importantes estruturas anatômicas, como nervo óptico, glândula pituitária, artéria carótida interna, seio cavernoso, superfície do tronco cerebral, lobo frontal e nervos cranianos III – VI.^{6,7,8} O SE está inserido dentro do osso esfenóide e a cavidade formada é irregular, podendo apresentar grau variável de pneumatização.⁹ O SE se origina no período embrionário (mesoderme e crista neural), especificamente nas divisões posteriores da cavidade nasal.¹⁰⁻¹³ Porém, ao nascimento, o SE não está pneumatizado. Sua pneumatização pode começar aos 4 meses de idade. O tamanho final do seio esfenoidal só é alcançado na puberdade, podendo ser vivenciado mesmo após a adolescência.¹⁴



RECIMA21 - REVISTA CIENTÍFICA MULTIDISCIPLINAR ISSN 2675-6218

MORFOLOGIA DO SEIO ESFENOIDAL EM FISSURA LABIOPALATINA E SUAS
IMPLICAÇÕES CLÍNICAS: UMA REVISÃO DA LITERATURA

Caroline de Paula Oliveira Gringo, Carlos Alberto Conceição Santana Júnior, Pollyana Pereira Teotônio dos Santos,
Maria Olívia Pimentel Samersla, Alessandra Mazzo, Renato Yassutaka Faria Yaedú

A cirurgia transesfenoidal e a cirurgia ortognática, são procedimentos que manipulam a região do seio esfenoidal e dependendo do tipo de pneumatização pode ser um fator para o desenvolvimento de complicações transoperatórias, como por exemplo, hemorragia, lesão de nervo e desenvolvimento de infecções secundárias.^{15,16} Os indivíduos com FLP são submetidos a procedimentos cirúrgicos que envolvem ou afetam diretamente a região do SE. Um procedimento de reabilitação estético-funcional muito comum e importante para a reabilitação de indivíduos com FLP é a cirurgia ortognática, na qual é comumente realizada a osteotomia Le Fort I para reposicionamento do complexo maxilomandibular. Essa linha de fratura envolvendo o seio maxilar e o processo pterigóideo do osso esfenóide para a disjunção pterigomaxilar, ocorre muito próximo ao seio SE e pode favorecer o surgimento de complicações durante a cirurgia.¹⁵ A cirurgia transesfenoidal comumente realizada para retirada de tumores na hipófise, dependendo do tipo de pneumatização pode favorecer o surgimento de complicações, tais como, abaulamento de estruturas como artéria carótídea interna, nervos maxilar, óptico, vidiano, depende do tipo de pneumatização do SE.¹⁷

O conhecimento sobre a morfologia do SS em pacientes com FLP por parte do cirurgião que irá abordar essa região é de suma importância para evitar complicações transoperatórias e consequências irreversíveis. O objetivo do presente estudo foi investigar os tipos de seio esfenoidal mais comuns em pacientes com fissura labiopalatina em Tomografia Computadorizada Cone Beam/Tomografia Computadorizada Convencional, de acordo com a literatura.

REVISÃO DE LITERATURA

Esta é uma revisão de escopo que segue a proposta do Joanna Briggs Institute (JBI, 2021).¹⁸ Para formulação da questão norteadora da pesquisa e da estratégia de busca, utilizou-se a estratégia População, Conceito e Contexto (PCC). Assim, definiu-se P – Pacientes com fissura de lábio e/ou palato; C – Anatomia de imagem do seio esfenoidal; C – Tomografia Computadorizada. A pergunta do estudo foi: “Quais os tipos de seio esfenoidal mais comuns em pacientes com fissura labiopalatina na Tomografia Computadorizada?” Os critérios de inclusão foram artigos que contivessem os três elementos do PCC, que respondessem à questão de pesquisa em qualquer período. Também como critério de inclusão, os estudos precisavam necessariamente serem em pacientes com FLP, e isso de certa forma já limitou muito o número de estudos inseridos, visto que, existem poucos estudos dessa temática em FLP. Foram excluídos artigos que não respondiam à questão norteadora da pesquisa, revisões de literatura, opiniões de especialistas e folhetos e estudo que não englobassem pacientes com FLP.

A busca dos artigos foi realizada entre 15 de maio e 2 de junho de 2023, com apoio de bibliotecário experiente em buscas sistemáticas, nas seguintes bases de dados: National Library of Medicine (PubMed/MEDLINE), Scopus, Embase e Web of Science. Para a busca foram utilizados descritores de saúde (Decs/Mesh), palavras-chave e seus termos. Para realizar a busca foram utilizados os operadores booleanos OR, AND ou NOT na busca, conforme demonstrado a seguir.



RECIMA21 - REVISTA CIENTÍFICA MULTIDISCIPLINAR ISSN 2675-6218

MORFOLOGIA DO SEIO ESFENOIDAL EM FISSURA LABIOPALATINA E SUAS
IMPLICAÇÕES CLÍNICAS: UMA REVISÃO DA LITERATURA

Caroline de Paula Oliveira Gringo, Carlos Alberto Conceição Santana Júnior, Pollyana Pereira Teotônio dos Santos,
Maria Olívia Pimentel Samersla, Alessandra Mazzo, Renato Yassutaka Faria Yaedú

Pubmed: ("Sphenoid Sinus"[Mesh] OR "Sphenoidal Sinus" OR "sphenoid sinuses") AND ("Cleft Lip" OR "Harelip" OR "Harelips" OR "Cleft Lips" OR "Cleft Palate" OR "Cleft Palates") AND ("Cone-Beam Computed Tomography" OR "CBCT" OR "cone beam CT" OR "Diagnostic Imaging")

Scopus: (TITLE-ABS-KEY (("Sphenoid Sinus" OR "Sphenoidal Sinus" OR "sphenoid sinuses")) AND TITLE-ABS-KEY (("Cleft Lip" OR "Harelip" OR "Harelips" OR "Cleft Lips" OR "Cleft Palate" OR "Cleft Palates"))) AND TITLE-ABS-KEY (("Cone-Beam Computed Tomography" OR "CBCT" OR "cone beam CT" OR "Diagnostic Imaging")))

Web of Science: TS=(("Sphenoid Sinus" OR "Sphenoidal Sinus" OR "sphenoid sinuses") AND ("Cleft Lip" OR "Harelip" OR "Harelips" OR "Cleft Lips" OR "Cleft Palate" OR "Cleft Palates") AND ("Cone-Beam Computed Tomography" OR "CBCT" OR "cone beam CT" OR "Diagnostic Imaging"))

Embase: ('Sphenoid Sinus' OR 'Sphenoidal Sinus' OR 'sphenoid sinuses') AND ('Cleft Lip' OR 'Harelip' OR 'Harelips' OR 'Cleft Lips' OR 'Cleft Palate' OR 'Cleft Palates') AND ('Cone-Beam Computed Tomography' OR 'CBCT' OR 'cone beam CT' OR 'Diagnostic Imaging')

Dos 129 artigos encontrados, 48 foram excluídos com apoio do *software* Mendeley, por estarem duplicados em mais de uma base de dados. Após leitura criteriosa dos títulos e resumos dos 81 artigos restantes, 13 foram selecionados para leitura do texto completo. Apenas três estudos foram incluídos na amostra, o número reduzido de artigos inseridos na amostra se deve ao fato de que essa temática foi pouco abordada em FLP. O processo de seleção e exclusão dos artigos foi realizado por dois avaliadores independentes e está apresentado na Figura 1. Os resultados foram apresentados em forma de tabelas e relatório discursivo. Para cumprir o rigor metodológico, foi aplicada a ferramenta Prisma adaptada para Scope Review.¹⁹



RECIMA21 - REVISTA CIENTÍFICA MULTIDISCIPLINAR ISSN 2675-6218

MORFOLOGIA DO SEIO ESFENOIDAL EM FISSURA LABIOPALATINA E SUAS
IMPLICAÇÕES CLÍNICAS: UMA REVISÃO DA LITERATURA

Caroline de Paula Oliveira Gringo, Carlos Alberto Conceição Santana Júnior, Pollyana Pereira Teotônio dos Santos,
Maria Olívia Pimentel Samersla, Alessandra Mazzo, Renato Yassutaka Faria Yaedú

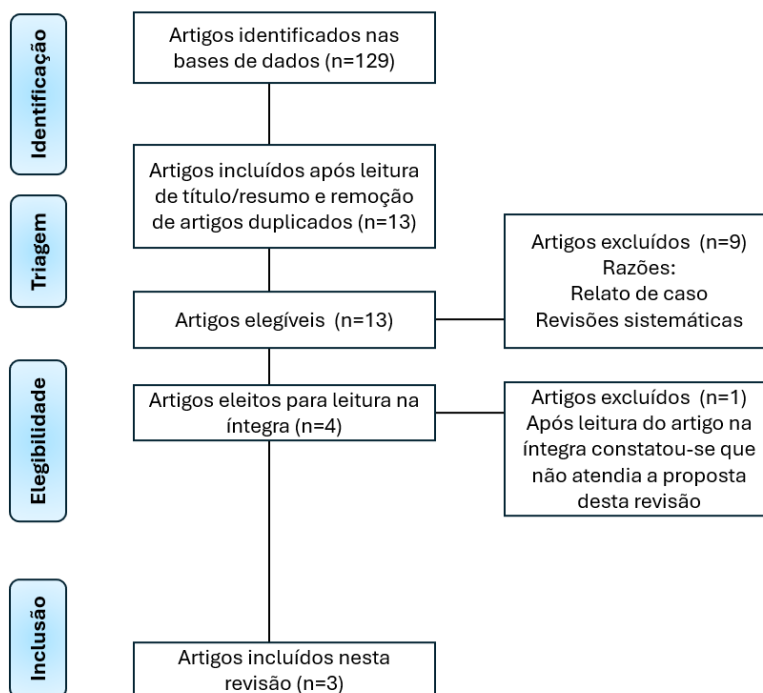


Figura 1. Fluxograma do processo de seleção dos estudos. 2024

Os três estudos que fizeram parte desta amostra foram publicados em 2016, 2019 e 2020, na Turquia. A Tabela 1 apresenta os estudos segundo autoria, objetivo, desenho metodológico, tipo de exame de imagem e amostra estudada. A Tabela 2 e Figura 1 apresenta os principais resultados e conclusões.

Tabela 1. Dados gerais dos estudos incluídos. 2024

Author (Year)	Objetivo	Metodologia	Exame por imagem
Dedeoglu <i>et al.</i> (2016) ²⁰	Avaliar a frequência das variações anatômicas na cavidade nasal e seios paranasais, incluindo o seio esfenoidal.	Grupo de fissura labiopalatina unilateral (n = 24) e grupo controle (n = 24). Classificado em pneumatização do processo clinóide anterior, pneumatização do processo pterigóideo e pneumatização da asa maior.	
Gümrükçü <i>et al.</i> (2019) ²¹	Avaliar a frequência das variações anatômicas do seio esfenoidal.	Grupo de fissura labiopalatina (n = 23), desses 23 pacientes, 17 foi do tipo FLP unilateral e 7 do tipo FLP bilateral	Tomografia Computadoriz



RECIMA21 - REVISTA CIENTÍFICA MULTIDISCIPLINAR ISSN 2675-6218

MORFOLOGIA DO SEIO ESFENOIDAL EM FISSURA LABIOPALATINA E SUAS
IMPLICAÇÕES CLÍNICAS: UMA REVISÃO DA LITERATURA

Caroline de Paula Oliveira Gringo, Carlos Alberto Conceição Santana Júnior, Pollyana Pereira Teotônio dos Santos,
Maria Olívia Pimentel Samersla, Alessandra Mazzo, Renato Yassutaka Faria Yaedú

		e grupo controle (n = 40). Classificado SE do tipo conchal, pré-selar e selar. E classificado quanto suas extensões do tipo corpo, asa menor, lateral, anterior e clival.	ada de Feixe Cônico
Yalcin (2020) ²²	Avaliar a frequência das variações anatômicas do seio esfenoidal.	Grupo de fissura labiopalatina (n = 54) e grupo controle (n = 54). Classificado SE do tipo conchal, pré-selar, selar e pós-selar. E classificado quanto suas extensões do tipo corpo, asa menor, lateral, anterior e clival.	

FLP Fissura labiopalatina
SE Seio esfenoidal

Tabela 2. Porcentagens dos principais resultados e conclusões dos estudos inseridos. 2024

Autor (Ano)	Resultados em %	Conclusões	Tipo de SE mais frequente em FLP no estudo
Dedeoglu <i>et al.</i> (2016) ²⁰	<p>Grupo FLP</p> <p>Pneumatização do processo clinóide anterior: 4,2%</p> <p>Pneumatização do processo pterigóideo: 25%</p> <p>Pneumatização da asa maior: 20,8%</p> <p>Grupo controle</p> <p>Pneumatização do processo clinóide anterior: 16,7%</p> <p>Pneumatização do processo pterigóideo: 62,6%</p> <p>Pneumatização da asa maior: 66,7%</p> <p>Constatou-se diferença estatisticamente significativas entre os grupos FLP e controle na pneumatização do processo</p>	Neste estudo a comparação entre os grupos FLP e controle, demonstraram que estruturas neurovasculares podem estar localizadas próximas a variações de pneumatização do SE mais frequentemente em pacientes do grupo controle e, portanto, o risco de complicações durante cirurgias na região do SE é reduzido em pacientes com FLP.	<ul style="list-style-type: none"> Pneumatização do processo pterigóideo do SE (25%).



RECIMA21 - REVISTA CIENTÍFICA MULTIDISCIPLINAR ISSN 2675-6218

MORFOLOGIA DO SEIO ESFENOIDAL EM FISSURA LABIOPALATINA E SUAS
IMPLICAÇÕES CLÍNICAS: UMA REVISÃO DA LITERATURA

Caroline de Paula Oliveira Gringo, Carlos Alberto Conceição Santana Júnior, Pollyana Pereira Teotônio dos Santos,
Maria Olívia Pimentel Samersla, Alessandra Mazzo, Renato Yassutaka Faria Yaedú

ptergóideo e asa maior.

Gümrükçü <i>et al.</i> (2019) ²¹	<p>Grupo FLP</p> <p>Conchal: 0% Pré-selar: 8,7% Selar: 91,3% A pneumatização mais frequente das extensões do SE no grupo FLP foi a do tipo anterior (29,2%).</p>	<p>Os resultados deste demonstram que anatomia variante do SE e sua relação com estruturas anatômicas importantes tem seu valor principalmente em cirurgia na região do SE, como por exemplo, a cirurgia transesfenoidal. O estudo forneceu uma base preliminar ao conhecimento da literatura direcionando os cirurgiões escolher o método cirúrgico mais adequado e seguro/caminho para prevenir possíveis complicações em pacientes com fissura labiopalatina que apresentam diferentes tipos de pneumatizações do seio esfenoidal.</p>	<ul style="list-style-type: none"> ▪ Pneumatização do tipo selar do SE (91,3%). ▪ Pneumatização do tipo anterior do SE.
	<p>Grupo controle</p> <p>Conchal: 2,5% Pré-selar: 17,5% Selar: 80% A pneumatização mais frequente das extensões do SE no grupo FLP foi a do tipo corpo (25%).</p> <p>Não se constatou diferença estatisticamente significativas entre os grupos FLP e controle quanto aos tipos principais de SE e suas extensões.</p>		
Yalcin (2020) ²²	<p>Grupo FLP</p> <p>Conchal: 1,8% Pré-selar: 18,5% Selar: 63% Pós-selar: 16,7% A pneumatização mais frequente das extensões do SE no grupo FLP foi a do tipo corpo (41,8%).</p>	<p>Foram constatadas diferenças significativas entre os grupos FLP e controle. O tipo selar foi o mais frequente em ambos os grupos, seguido do tipo pré-selar que foi encontrado mais comumente em pacientes com FLP em comparação ao grupo controle, enquanto o tipo pós-selar foi mais prevalente no grupo controle. Esses dados são clinicamente relevantes para prevenir complicações durante a cirurgia transesfenoidal em pacientes com FLP.</p>	<ul style="list-style-type: none"> ▪ Pneumatização do tipo selar do SE (63%). ▪ Pneumatização do tipo corpo do SE.
	<p>Grupo controle</p> <p>Conchal: 1,8% Pré-selar: 11,1% Selar: 55,6% Pós-selar: 31,5% A pneumatização mais frequente</p>		

das extensões do SE no grupo FLP foi a do tipo corpo (38,7%).

Constatou-se diferença estatisticamente significativas entre os grupos FLP e controle quanto aos tipos principais de SE e suas extensões.

FLP *Fissura labiopalatina*
SE *Seio esfenoidal*

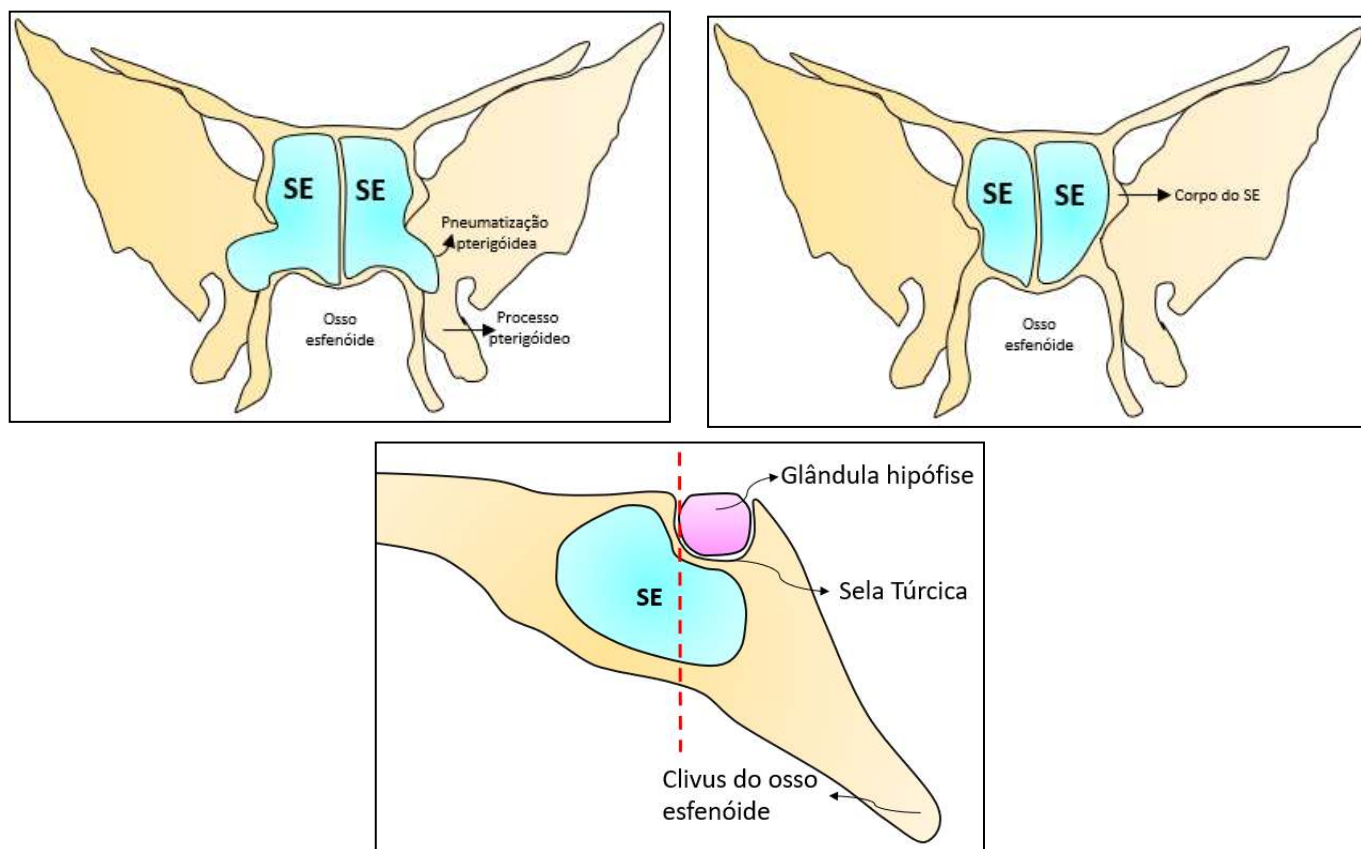


Figura 2. Esquema representativo dos tipos de seio esfenoidal mais comuns em FLP de acordo com os estudos selecionados

A. Plano coronal. Pneumatização do tipo pterigóidea do seio esfenoidal. **B.** Plano coronal. Pneumatização do tipo corpo do seio esfenoidal. **C.** Plano sagital. Pneumatização do tipo sela do seio esfenoidal.

FLP Fissura labiopalatina

Fonte: autores.



RECIMA21 - REVISTA CIENTÍFICA MULTIDISCIPLINAR ISSN 2675-6218

MORFOLOGIA DO SEIO ESFENOIDAL EM FISSURA LABIOPALATINA E SUAS
IMPLICAÇÕES CLÍNICAS: UMA REVISÃO DA LITERATURA

Caroline de Paula Oliveira Gringo, Carlos Alberto Conceição Santana Júnior, Pollyana Pereira Teotônio dos Santos,
Maria Olívia Pimentel Samersla, Alessandra Mazzo, Renato Yassutaka Faria Yaedú

DISCUSSÃO

No presente estudo, houve um número reduzido de artigos selecionados, sendo três estudos retrospectivos, que envolveram a análise de 222 exames de TCFC. Um fato curioso é que os estudos são oriundos do mesmo país (Turquia), publicados nos anos 2017, 2019 e 2020. Os três estudos vêm de diferentes instituições universitárias na Turquia, não mostrando nenhuma ligação entre os estudos e autores. O reduzido número de estudos incluídos nesta revisão demonstra a necessidade de novos e mais abrangentes estudos sobre o tema, estudos desenvolvidos sobre este assunto seriam importantes para fornecer dados relevantes sobre a morfologia do seio esfenoidal em pacientes com fissura labiopalatina, contribuindo no processo reabilitador desses pacientes. Portanto, o estudo do seio esfenoidal é importante para auxiliar o cirurgião na escolha da técnica cirúrgica correta, bem como para prevenir possíveis complicações intraoperatórias. Assim, a análise e síntese dos estudos desta revisão demonstram alguns aspectos importantes, como os tipos mais comuns de seios esfenoidais sendo o tipo selar o mais frequente. Os subtipos mais comuns de seio esfenoidal foram os tipos corpo e anterior.^{20,21,22}

Do ponto de vista cirúrgico, e SE com a extensão clival é o tipo mais adequado para a realização do acesso transnasal, sendo importante para o tratamento de lesões do ápice clival e petroso.⁶ Já nos casos de pneumatizações extensas, como no caso de seio esfenoidal com extensão lateral completa e pós-selar, por estarem próximas a estruturas neurovasculares, podem sofrer iatrogênias com consequências sérias, como sangramento grave ou até cegueira, pela proximidade com o nervo óptico. Em casos mais extremos, de SE pós-selar, pode até facilitar a penetração da parede posterior e resultar em um vazamento de líquido cefalorraquidiano.²² É importante mencionar que os tipos de extensão lateral do SE facilitam a abordagem cirúrgica da fossa craniana média, seio cavernoso e ápice petroso.⁶ A hiperpneumatização do SE não só permite uma abordagem estendida durante cirurgias que manipulem a região esfenoidal, mas também aumentam a proximidade com estruturas anatômicas importantes, aumenta a probabilidade de lesões iatrogênicas.^{40,42} No entanto, tudo depende logicamente da experiência do cirurgião e de seu conhecimento prévio da anatomia da região, através dos exames de TCFC. SE não pneumatizados e os tipos conchais são menos favoráveis para uma abordagem cirúrgica transesfenoidal. Esses subtipos requerem perfuração e a remoção de osso esponjoso espesso, resultando em maior tempo de transoperatório.⁴² Uma outra complicação cirúrgica relevante quando se fala de SE, é a hemorragia. O sangramento exacerbado nessa região do SE, pode facilitar o desenvolvimento de infecções sinusais, mucocèles, complicações intracranianas e intravasculares.¹⁵

O seio esfenoidal é uma estrutura extremamente importante do ponto de vista anatômico. O seio esfenoidal tem formato cúbico e cada parede pertencente a esse cubo possui relações importantes com outras estruturas anatômicas. Na parede inferior, denominada assoalho do seio esfenoidal, há maior grau de expansão, geralmente tendendo ao processo pterigóideo. A parede superior, denominada teto do seio esfenoidal, é delimitada pela fossa hipofisária, qualquer expansão



RECIMA21 - REVISTA CIENTÍFICA MULTIDISCIPLINAR ISSN 2675-6218

MORFOLOGIA DO SEIO ESFENOIDAL EM FISSURA LABIOPALATINA E SUAS
IMPLICAÇÕES CLÍNICAS: UMA REVISÃO DA LITERATURA

Caroline de Paula Oliveira Gringo, Carlos Alberto Conceição Santana Júnior, Pollyana Pereira Teotônio dos Santos,
Maria Olívia Pimentel Samersla, Alessandra Mazzo, Renato Yassutaka Faria Yaedú

superior poderia comprometer o canal óptico.^{20,23} A parede anterior tem formato côncavo e é a parede posterior da última célula etmoidal e em sua porção inferior e medial localiza-se o óstio do seio esfenoidal, denominado recesso esfenoetmoidal. A parede lateral do seio é de formato oval e é delimitada pelo seio cavernoso e pela prega da dura-máter. Esta parede lateral é atravessada pela artéria carótida interna e pelos nervos cranianos III, IV e VI. Próximo desta parede lateral superiormente segue os ramos do nervo trigêmeo (V1 e V2).^{24,25} A parede posterior está relacionada ao processo basilar do corpo esfenoidal. Quando a parede posterior se junta à parede lateral, a artéria carótida interna sobe neste ponto onde as duas paredes se encontram. O seio esfenoidal, em sua porção medial, possui um septo. Este septo do seio esfenoidal na face nasal articula-se com o vômer.^{24,26}

Pacientes com FLP são submetidos a procedimentos cirúrgicos que envolvem direta ou indiretamente a região do seio esfenoidal. A cirurgia ortognática é uma importante fase do processo reabilitador desses pacientes, na qual a osteotomia Le Fort I é comumente realizada para reposicionar o complexo maxilomandibular. A linha de fratura envolve o seio maxilar e o processo pterigóideo do osso esfenoidal para a disjunção pterigomaxilar, portanto, a proximidade dessas estruturas anatômicas com o seio esfenoidal pode favorecer o surgimento de complicações intraoperatórias. Um relato de caso mostrou lesão de nervo óptico (IV) após realização de cirurgia ortognática com osteotomia Le Fort I, que está intimamente ligada à parede lateral do seio esfenoidal, conforme mencionado anteriormente. Neste relato de caso, o paciente, após lesão do nervo craniano IV, apresentou comprometimento da movimentação ocular, diminuição da visão (nervo óptico) e parestesia dos músculos frontal e superior da bochecha (nervo oftálmico e maxilar).²⁷ Em outro relato de caso, em um paciente com FLP e padrão esquelético III, realizou-se TCFC para planejamento de cirurgia ortognática. Nessa imagem pré-operatória foi possível observar o seio esfenoidal do tipo selar com extensa pneumatização do tipo lateral completa e do processo clinóide anterior, revelando assim, proximidade com a parede posterior do seio maxilar e fissura pterigomaxilar bilateralmente. Com base nessa análise pré-operatória da TCFC o cirurgião bucomaxilofacial tomou as ações cabíveis do transoperatório para prevenir complicações. O paciente encontra-se em acompanhamento clínico de um ano sem maiores complicações. Com base nestes relatos de casos mencionados e nos resultados desta revisão de escopo, sugere-se que pode haver uma relação entre casos de lesões dos nervos cranianos e o tipo de pneumatização do seio esfenoidal. Portanto, confirmando a importância das estruturas anatômicas próximas e interligadas ao seio esfenoidal e o cuidado preventivo que os cirurgiões precisam ter no momento da cirurgia.

Outro aspecto importante a ser considerado é a idade do paciente. A pneumatização do seio esfenoidal inicia-se aproximadamente aos 4 meses (após o nascimento) e termina por volta dos 10-14 anos de idade.^{9,28,29} Nesta revisão de escopo constatou-se nos resultados dos estudos que a idade média dos indivíduos estudados foi de 13 a 14 anos. Para que futuros estudos sejam



RECIMA21 - REVISTA CIENTÍFICA MULTIDISCIPLINAR ISSN 2675-6218

MORFOLOGIA DO SEIO ESFENOIDAL EM FISSURA LABIOPALATINA E SUAS
IMPLICAÇÕES CLÍNICAS: UMA REVISÃO DA LITERATURA

Caroline de Paula Oliveira Gringo, Carlos Alberto Conceição Santana Júnior, Pollyana Pereira Teotônio dos Santos,
Maria Olívia Pimentel Samersla, Alessandra Mazzo, Renato Yassutaka Faria Yaedú

realizados com esta temática, o ideal seria inserir como critério de inclusão uma idade mínima para o indivíduo fazer parte da amostra, por exemplo, 16-18 anos.

Uma das limitações dos estudos analisados que pode ser sugerida, é o tamanho das amostras analisadas. Em todos os estudos selecionados nesta revisão, as amostras podem ser consideradas relativamente pequenas, os grupos FLP dos estudos continham, 54 pacientes, 66 pacientes e em outro 48 pacientes. Quanto à comparação entre os grupos e significância estatística entre eles, os resultados demonstrados por Yalcin (2020), encontrou significância estatística entre os grupos de pacientes com FLP e o grupo controle ($p=0,036$). No entanto, Gümrükçü *et al.* (2020), não encontraram significância estatística ao comparar os grupos FLP e o grupo controle ($p=0,656$).^{20,21,22} O sucesso de uma análise estatística envolve aspectos importantes do método de amostragem. E um dos aspectos mais importantes a considerar é a representatividade da população. Portanto, é necessária uma amostra de tamanho suficiente para que essa população seja de fato representada estatisticamente, conferindo o poder da amostra.³⁰

Compreender as variações do seio esfenoidal e sua relação com estruturas neurovasculares adjacentes, como a artéria carótida interna e o nervo óptico, é essencial para reduzir o risco de complicações intraoperatórias, por exemplo na cirurgia transnasal, que geralmente é realizada para retirada de tumores na glândula hipófise.³¹⁻³⁴ O seio esfenoidal pode apresentar extensa pneumatização e essas estruturas neurovasculares podem ser deiscientes ou projetadas nas cavidades aéreas, às vezes sem separação óssea. Nestes casos, podem ser suscetíveis a danos iatrogênicos com consequências graves e de difícil manejo durante a cirurgia.^{35,36} Além disso, os septos interesfenoidais podem apresentar pontos de fixação à parede óssea da artéria carótida interna e do nervo óptico; isso representa um fator de risco anatômico durante procedimentos cirúrgicos na região, principalmente no caso de fratura grave.³²⁻³⁴ Uma fratura acidental do septo interesfenoidal que se fixa à parede óssea da artéria carótida interna ou do nervo óptico pode resultar em lesão dessas estruturas, causando sangramento intraoperatório grave ou até cegueira.³⁶ A extensão posterior da pneumatização para o clivus, ou dorso da sela, e a extensão anterior para o plano esfenoidal podem estar associadas a danos cirúrgicos nas paredes ósseas do seio esfenoidal, resultando em vazamentos de líquido cefalorraquidiano. A extensão da pneumatização nos processos clinóides (tipo asa menor) requer atenção especial na avaliação pré-cirúrgica de massas selares e suprasselares e aneurismas peri-clinóides, para evitar vazamentos de líquido cefalorraquidiano.³⁷ A pneumatização extensa do seio esfenoidal laterais aumentam o risco de erosão óssea e vazamentos espontâneos na hipertensão intracraniana idiopática e extensão das lesões selares e parasselares ao seio esfenoidal.³⁸ A pneumatização do processo pterigóideo, de acordo com diferentes estudos, tem sido descrita como uma pneumatização que ultrapassa um plano horizontal que atravessa o canal vidiano,³⁹ ou como uma pneumatização que se estende além de um plano tangente à face ínfero-lateral da divisão maxilar, dos nervos trigêmeo e vidiano.⁴⁰ Esta variante deve ser avaliada no planejamento pré-operatório de cirurgia da base do crânio.³⁹ Esse tipo de pneumatização pterigóidea



RECIMA21 - REVISTA CIENTÍFICA MULTIDISCIPLINAR ISSN 2675-6218

MORFOLOGIA DO SEIO ESFENOIDAL EM FISSURA LABIOPALATINA E SUAS
IMPLICAÇÕES CLÍNICAS: UMA REVISÃO DA LITERATURA

Caroline de Paula Oliveira Gringo, Carlos Alberto Conceição Santana Júnior, Pollyana Pereira Teotônio dos Santos,
Maria Olívia Pimentel Samersla, Alessandra Mazzo, Renato Yassutaka Faria Yaedú

pode determinar um acentuado afinamento do assoalho ósseo da fossa escafoíde, resultando em estreita relação entre o seio esfenoidal e as tubas auditivas.³⁸ A pneumatização da asa maior do osso esfenóide varia entre 0 e 20% dos pacientes.^{39,41} Hewaidi *et al.* (2008), definiram essa variação como uma pneumatização que se estende além de uma linha vertical que cruza o forame redondo associada à protrusão do nervo maxilar ipsilateral. A pneumatização da asa maior do osso esfenóide, aumenta o risco de possível penetração na fossa craniana média e vazamento de líquido cefalorraquidiano durante a cirurgia endoscópica transesfenoidal.³⁸

Visto que, a presente revisão inseriu poucos estudos, devido ao número limitado de artigos sobre SE em FLP, são necessários estudos futuros com amostras maiores e mais diversificadas. Sugere-se explorar em futuros estudos a correlação entre as variações do seio esfenoidal e complicações específicas em diferentes tipos de fissura labiopalatina, bem como a aplicação de novas técnicas cirúrgicas menos invasivas.

REFERÊNCIAS

- 1 - Handa Y, Maeda K, Toida M, Kitajima T, Ishimaru J, Nagai A, et al. Kabuki make-up syndrome (Niikawa-kuroki syndrome) with cleft lip and palate. *J Craniomaxillofac Surg.* 1991;19:99-101.
- 2 - Trindade IE. *Cleft lip and palate: A multidisciplinary approach.* São Paulo (BR): Santos Editora; 2007.
- 3 - Setó-Salvia N, Stanier P. Genetics of cleft lip and/or cleft palate: Association with other common anomalies. *Eur J Med Genet.* 2014;57:381–93.
- 4 - Capelozza Filho L, et al. Conceitos vigentes na etiologia das fissuras labiopalatinas. *Revista Brasileira de Cirurgia.* 1988;78(4):233-240.
- 5 – Etapas e condutas terapêuticas do Hospital de Reabilitação de Anomalias Craniofaciais. https://hrac.usp.br/wpcontent/uploads/2018/02/etapas_e_condutas_terapeuticas_hrac_fev_2018.pdf.
- 6 - Wang J, Bidari S, Inoue K, Yang H, Rhoton A Jr. Extensions of the sphenoid sinus: a new classification. *Neurosurgery.* 2010;66:797–816.
- 7 - Tan HKK, Ong YK, Teo MSK, Fook-Chong SMC. The development of sphenoid sinus in Asian children. *Int J Pediatr Otorhinolaryngol.* 2003;67:1295–1302.
- 8 - Güldner C, Pistorius SM, Diogo I, Bien S, Sesterhenn A, Werne JÁ. Analysis of pneumatization and neurovascular structures of the sphenoid sinus using cone-beam tomography (CBCT). *Acta Radiol.* 2012;53:214–219.
- 9 - Teatini G, Simonetti G, Salvolini U, et al. Computed tomography of the ethmoid labyrinth and adjacent structures. *Ann Otol Rhinol Laryngol* 1987;96:239–250
- 10 - Banna M, Olutola OS. Patterns of pneumatization and septation of the sphenoidal sinus. *J Can Assoc Radiol.* 1983;34:291–293.
- 11 -Terra ER, Guedes FR, Manzi FR, Boscolo FN. Pneumatization of the sphenoid sinus. *Dentomaxillofacial Radiol.* 2006;35(1):47–49. <https://doi.org/10.1259/dmfr/55048928>



RECIMA21 - REVISTA CIENTÍFICA MULTIDISCIPLINAR ISSN 2675-6218

MORFOLOGIA DO SEIO ESFENOIDAL EM FISSURA LABIOPALATINA E SUAS
IMPLICAÇÕES CLÍNICAS: UMA REVISÃO DA LITERATURA

Caroline de Paula Oliveira Gringo, Carlos Alberto Conceição Santana Júnior, Pollyana Pereira Teotônio dos Santos,
Maria Olívia Pimentel Samersla, Alessandra Mazzo, Renato Yassutaka Faria Yaedú

- 12 - Wiebracht ND, Zimmer LA. Complex anatomy of the sphenoid sinus: a radiographic study and literature review. *J Neurol Surg B Skull Base*. 2014;75:378–382. <https://doi.org/10.1055/s-0034-1376195>
- 13 - Štoković N, Trkulja V, Dumić-Čule I, Čuković-Bagić I, Lauc T, Vukičević S et al. Sphenoid sinus types, dimensions and relationship with surrounding structures. *Ann Anat*. 2016;203:69–766. <https://doi.org/10.1016/j.aanat.2015.02.013>
- 14 - Welker KM, DeLone DR, Lane JI, Gilbertson JR. Arrested pneumatization of the skull base: imaging characteristics. *AJR Am J Roentgenol*. 2008 Jun;190(6):1691-6. doi: 10.2214/AJR.07.3131. PMID: 18492926.
- 15 - Ferlin R, Pagin O, Pagin BSC, Mello M de AB, Yaedú RYF. Implications of anatomical variation of the sphenoid sinus for orthognathic surgery: a case report in cone beam computed tomography. *RGO, Rev Gaúch Odontol [Internet]*. 2023;71:e20230030. Available from: <https://doi.org/10.1590/1981-86372023003020220100>
- 16 - Yilmaz N, Kose E, Dedeoglu N, Colak C, Ozbag D, Durak MA. Detailed anatomical analysis of the sphenoid sinus and sphenoid sinus ostium by cone-beam computed tomography. *J Craniofac Surg*. 2016;27(6):e549-552. <http://dx.doi.org/10.1097/SCS.0000000000002861>
- 17 - Akgül MH, Muluk NB., Burulday V, Kaya A. Is there a relationship between sphenoid sinus types, septation and symmetry; and septal deviation? *Eur Arch Otorhinolaryngol*, 2016;273:4321–4328
- 18 - JBI Manual for Evidence Synthesis [Internet]. Adelaide: JBI;2020 [cited 2021 Jan 15]. Available from: <https://synthesismanual.jbi.global> » <https://synthesismanual.jbi.global>
- 19 - Tricco AC, et al. PRISMA Extension for Scoping Reviews (PRISMA-ScR): Checklist and Explanation. *Annals of Internal Medicine*. 2 out. 2018;169(7):467–473.
- 20 - Dedeoglu N, Altun O, Kucuk EB, Altindis S, Hatunogl E. Evaluation of the anatomical variation in the nasal cavity and paranasal sinuses of patients with cleft lip and palate using cone beam computed tomography. *Bratislava Medical Journal*. 2016;117(12):691–696. doi:10.4149/blj_2016_133
- 21 - Gümrükçü Z, Bilgir E, Bayrak S, Bayrakdar IŞ. Evaluation of sphenoid sinus variations by using cone beam computed tomography in patients with cleft lip/palate. *Oral Radiology*. 2019. <https://doi.org/10.1007/s11282-019-00401-5>
- 22 - Yalcin ED. Assessment of sphenoid sinus types in patients with cleft lip and palate on cone-beam CT. *European Archives of Oto-Rhino-Laryngology*. 2020. <https://doi.org/10.1007/s00405-020-05810-5>
- 23 - Frederiksen NL. Specialized radiographic techniques. In: Goaz PW, White SC. *Oral radiology: principles and interpretation*. 3rd. *St. Louis: Mosby*, 1994. cap. 13, p. 266-290.
- 24 - Lima ML, Souza Tucunduva MJA. Analysis of pneumatization of the sphenoid sinus in relation to the pituitary gland. *Rev. Odontol. Univ. Cid. São Paulo* 2013;25(3):216-22
- 25 – Dias PCJ, Albernaz PLM, Yamashida HK. Relação anatômica do nervo óptico com o seio esfenoidal: estudo por tomografia computadorizada. *Rev Bras Otorrinolaringol* 2004 out;70(5):651- 7.
- 26 - Araújo Filho BC. Estudo da anatomia do seio esfenoidal através da dissecação endoscópica em cadáveres. São Paulo: Faculdade de Medicina; 2008.



RECIMA21 - REVISTA CIENTÍFICA MULTIDISCIPLINAR ISSN 2675-6218

MORFOLOGIA DO SEIO ESFENOIDAL EM FISSURA LABIOPALATINA E SUAS
IMPLICAÇÕES CLÍNICAS: UMA REVISÃO DA LITERATURA

Caroline de Paula Oliveira Gringo, Carlos Alberto Conceição Santana Júnior, Pollyana Pereira Teotônio dos Santos,
Maria Olívia Pimentel Samersla, Alessandra Mazzo, Renato Yassutaka Faria Yaedú

- 27 - Kim J.-W, Chin B.-R, Park H.-S, Lee S.-H, Kwon T.-G. Cranial nerve injury after Le Fort I osteotomy. *International Journal of Oral and Maxillofacial Surgery*. 2011;40(3):327–329. doi:10.1016/j.ijom.2010.09.008
- 28 - Jalali E, Tadinada A. Arrested pneumatization of the sphenoid sinus mimicking intraosseous lesions of the skull base. *Imaging Sci Dent*. 2015 Mar;45(1):67–72. doi: 10.5624/isd.2015.45.1.
- 29 - Aoki S, Dillon WP, Barkovich AJ, Norman D. Marrow conversion before pneumatization of the sphenoid sinus: assessment with MR imaging. *Radiology*. 1989;172(2):373–375. doi: 10.1148/radiology.172.2.27488.
- 30 - Neto Pedro LC. *Estatística*. São Paulo: Ed. Blucher; 1977.
- 31 - Unal B, Bademci G, Bilgili YK, et al. Risky anatomic variations of sphenoid sinus for surgery. *Surg Radiol Anat*. 2006;28(2):195–201.
- 32 - Hwang SH, Joo YH, Seo JH, et al. Analysis of sphenoid sinus in the operative plane of endoscopic transsphenoidal surgery using computed tomography. *Eur Arch Otorhinolaryngol*. 2014;271(8):2219–2225. doi: 10.1007/s00405-013-2838-9.
- 33 - Fadda GL, Petrelli A, Martino F, et al. Anatomic variations of ethmoid roof and risk of skull base injury in endoscopic sinus surgery: statistical correlations. *Am J Rhinol Allergy*. 2021;35(6):871–878.
- 34 - Fadda GL, D'Eramo A, Grosso A, et al. Isolated sphenoid sinus inflammatory disease – a report of 14 cases. *Iran J Otorhinolaryngol*. 2020;32(109):101–107.
- 35 - Cho JH, Kim JK, Lee JG, et al. Sphenoid sinus pneumatization and its relation to bulging of surrounding neurovascular structures. *Ann Otol Rhinol Laryngol*. 2010;119(9):646–650.
- 36 - Fadda GL, Petrelli A, Urbanelli A, Castelnuovo P, Bignami M, Crosetti E, Succo G, Cavallo G. Risky anatomical variations of sphenoid sinus and surrounding structures in endoscopic sinus surgery. *Head Face Med*. 2022 Sep 3;18(1):29. doi: 10.1186/s13005-022-00336-z. PMID: 36057720; PMCID: PMC9440488
- 37 - Spektor S, Dotan S, Mizrahi CJ. Safety of drilling for clinoidectomy and optic canal unroofing in anterior skull base surgery. *Acta Neurochir*. 2013;155:1017–1024. <https://doi.org/10.1007/s00701-013-1704-2>.
- 38 - Cellina M, Gibelli D, Floridi C, Toluian T, Valenti Pittino C, Martinenghi C, Oliva G. Sphenoid sinuses: pneumatisation and anatomical variants-what the radiologist needs to know and report to avoid intraoperative complications. *Surg Radiol Anat*. 2020 Sep;42(9):1013-1024. doi: 10.1007/s00276-020-02490-y. Epub 2020 May 11. PMID: 32394118
- 39 - Hewaidi GH, Omami GM. Anatomical variation of sphenoid sinus and related structures in Libyan population: CT scan study. *Libyan J Med*. 2008;3(3):128–133.
- 40 - Şirikci A, Bayazit YA, Bayram M, Mummuş S, Güngör K, Kanlikama M. Variations of sphenoid and related structures. *Eur Radiol*. 2000;10:844–848
- 41 - Idowu OE, Balogun BO, Okoli CA. Dimensions, septation, and pattern of pneumatization of the sphenoidal sinus. *Folia Morphol*. 2009;68(4):228–232.
- 42 - Hiremath SB, Gautam AA, Sheeja K, Benjamin G. Assessment of variations in sphenoid sinus pneumatization in Indian population: A multidetector computed tomography study. *Indian J Radiol Imag*. 2018;28(3):273-279. http://dx.doi.org/10.4103/ijri.IJRI_70_18