



**EXTRUSÃO DENTÁRIA RELACIONADA À LESÃO DE REABSORÇÃO E DOENÇA
PERIODONTAL FELINA – RELATO DE CASO**

**DENTAL EXTRUSION RELATED TO RESORPTION INJURY AND FELINE PERIODONTAL
DISEASE - CASE REPORT**

**LÁ EXTRUSIÓN DENTAL COMO CONSECUENCIA DE LESIONES DE REABSORCIÓN Y DE LA
ENFERMEDAD PERIODONTAL FELINA - EL RELATO DE UM CASO CLINICO**

Karina de Paiva Landim¹, Eduardo Sant'Ana da Rocha², Tatiane Cristina Sousa Esteves³

Submetido em: 13/07/2021

e27569

Aprovado em: 24/08/2021

<https://doi.org/10.47820/recima21.v2i7.569>

RESUMO

A extrusão dentária é o movimento de um dente para fora de seu plano de oclusão e, geralmente, sua ocorrência está associada tanto à presença de lesão de reabsorção dentária, que provoca perda da substância óssea e dentária, quanto à doença periodontal causada pela formação de placas bacterianas; ambas patologias são ocorrências frequentes na clínica de pequenos animais. A extrusão dentária é comumente observada em gatos de meia idade ou idosos. O relato de caso, considerações e análises descritos neste artigo têm como objetivo registrar e documentar detalhes clínicos associados ao caso de um felino, macho, de quatro anos que apresentava extrusão dentária dos caninos direitos, lesões de reabsorção em osso alveolar e raízes, com achados radiográficos e sintomatologia de doença periodontal.

PALAVRAS-CHAVE: Extrusão dentária. Reabsorção. Periodontite. Felino.

ABSTRACT

Dental extrusion can be characterized as the movement of a tooth beyond its occlusal plane. It is usually associated with the presence of tooth resorption lesions where loss of bone and dental substance occur as well as to the periodontal disease caused by bacterial plaque formations; these pathologies are common in clinic of small animals. The dental extrusion is commonly observed in middle-aged or old cats. This report presents a case study involving a male four year old feline having dental extrusion in both right canine teeth, as well as resorptive lesions in roots and alveolar bone, with radiographic findings and symptoms of periodontal disease.

KEYWORDS: Dental extrusion. Resorption. Periodontitis. Feline.

INTRODUÇÃO

A extrusão dentária ou supererupção é caracterizada como o movimento de um dente para além do seu plano de oclusão, sendo normalmente observada em gatos idosos ou de meia idade. ⁽¹⁾ As coroas de um ou mais dentes caninos aparentam estar mais longas do que o do canino do lado oposto. ⁽²⁾ Dentes severamente afetados por doença periodontal podem apresentar extrusão como resposta do corpo a uma infecção local, no entanto a causa também pode ser idiopática. Gatos afetados pela extrusão dentária são comumente afetados por lesão de reabsorção. Em estudo

¹ Centro Universitário Campo Limpo Paulista - UNIFACCAMP

² Centro Universitário Campo Limpo Paulista - UNIFACCAMP

³ Estudante de Medicina Veterinária - UNIFACCAMP



RECIMA21 - REVISTA CIENTÍFICA MULTIDISCIPLINAR ISSN 2675-6218

EXTRUSÃO DENTÁRIA RELACIONADA À LESÃO DE REABSORÇÃO E DOENÇA PERIODONTAL FELINA – RELATO DE CASO
Karina de Paiva Landim, Eduardo Sant'Ana da Rocha, Tatiane Cristina Sousa Esteves

realizado por (Lewis, 2008) foram analisados histologicamente 9 dentes caninos maxilares, destes, 4 dentes apresentavam extrusão e 5 não. O resultado das análises demonstrou que os 4 dentes extrusados (100%) possuíam sinais de lesão de reabsorção de um tipo ou de outro, enquanto apenas 1 entre os 5 não extrusados apresentava lesão de reabsorção de superfície.

Alguns autores teorizam que a extrusão dentária pode ser causada pelos mesmos fatores que causam a lesão de reabsorção.⁽³⁾ Estudos conduzidos e descritos em (Perry, 2015) sugerem que a extrusão dentária também pode estar associada à doença periodontal.

Na lesão de reabsorção ocorre a perda progressiva de substância óssea e dentária^(4,5), com padrões alterados passíveis de serem detectados em radiografias e análises histológicas.⁽⁵⁾ Como comentado em (Oliveira, 2013), a reabsorção é uma patologia comum aos gatos que é dolorosa e cuja etiologia é desconhecida. Estima-se que 75% dos gatos desenvolvem pelo menos uma LRD durante a vida.⁽³⁾

Células gigantes multinucleadas chamadas odontoclastos iniciam processo destrutivo no cimento do dente e outras estruturas promovendo áreas de erosão.^(6,4) O processo comumente se origina no cimento em algum ponto ao longo da superfície da raiz e progride até envolver a dentina da coroa e raiz.⁽⁵⁾ Estudos histológicos e radiográficos têm mostrado que essa doença não se limita à porção cervical dos dentes.⁽¹⁾

O diagnóstico completo das lesões envolve também o uso de radiografias,⁽⁶⁾ uma vez que há casos em que as lesões são subgingivais, com difícil detecção e cujo diagnóstico correto só pode ser feito com a ajuda de radiografias. Em radiografias as lesões se caracterizam por áreas radiolúcidas e perda da estrutura radicular ocorrendo também diminuição difusa da radiodensidade da raiz em comparação com raízes adjacentes.⁽⁷⁾ A lesão supragingival costuma ser somente uma fração da lesão real dos dentes.⁽³⁾

Segundo Correia 2017 citando a *American Veterinary Dental College*, as lesões de reabsorção possuem uma classificação com cinco estágios, a de estágio I é caracterizada por perda leve de tecido duro dentário como cimento e/ou esmalte; no estágio II ocorre perda moderada de cimento e/ou esmalte com perda de dentina não atingindo a cavidade pulpar; lesões no estágio III apresentam perda profunda de cimento, esmalte, dentina que se estende para a cavidade pulpar; lesões classificadas no estágio IV provocam a perda de integridade do dente sendo que a coroa e raiz podem estar igualmente afetadas ou uma mais severamente afetada que outra e, por fim, lesões classificadas no estágio V são aquelas caracterizadas pela quase total reabsorção do dente, sendo o restante dos tecidos dentários duros visualizados apenas como radiopacidades irregulares nas radiografias.

Louro⁽⁵⁾ classifica a lesão de reabsorção felina em relação à aparência radiográfica em três tipos:

- Tipo 1: Radiograficamente mostram radiodensidade normal das raízes em algumas áreas e espaço periodontal bem definido, geralmente há perda de osso alveolar adjacente com área de reabsorção



RECIMA21 - REVISTA CIENTÍFICA MULTIDISCIPLINAR ISSN 2675-6218

EXTRUSÃO DENTÁRIA RELACIONADA À LESÃO DE REABSORÇÃO E DOENÇA PERIODONTAL FELINA – RELATO DE CASO
Karina de Paiva Landim, Eduardo Sant'Ana da Rocha, Tatiane Cristina Sousa Esteves

bem definida. Gatos com esse tipo de lesão têm uma significativa reabsorção dos dentes e as raízes não são substituídas por osso.

- Tipo 2: Radiograficamente o tipo 2 de lesão tem uma densidade diferente em comparação com dentes normais, a lesão de reabsorção pode parecer menos radiopaca. Há perda do espaço periodontal e lâmina dura devido à fusão da raiz do dente com osso alveolar e nos estágios finais quase não há estrutura de raiz discernível, pois foi substituída por osso.
- Tipo 3: estão presentes, em um mesmo dente, características do Tipo 1 e do Tipo 2.

Há três tipos de tratamento relacionado à reabsorção: conservador, amputação da coroa do dente e extração dentária.

No momento não há tratamento conservador satisfatório.⁽⁴⁾ Citando Bellows (2010) Correia (2017) menciona que o restauro dentário, bem como a aplicação de medicamentos tópicos, laser, cauterização de lesões superficiais, não parecem inibir o progresso da reabsorção e tampouco são eficazes para o tratamento da dor.

A amputação da coroa do dente visa auxiliar o decurso natural de modo menos traumático e invasivo.⁽³⁾ A amputação da coroa é a opção de tratamento para lesões de reabsorção do tipo II.^(3,4) O procedimento usualmente adotado após a amputação da coroa é o acompanhamento, por meio de radiografias periódicas, com o objetivo de monitorar a evolução da reabsorção na raiz.⁽³⁾

Como as lesões de reabsorção são de natureza progressiva e etiologia desconhecida com incidência de dor subestimada e há certa dificuldade de garantir o acompanhamento clínico do animal em longo prazo, a completa extração dentária torna-se o tratamento mais aceitável.^(3,4,6)

A doença periodontal é uma das patologias mais comuns em cães e gatos.⁽⁸⁾ O acúmulo de bactérias cria um biofilme e conseqüentemente a formação de placas bacterianas. Bactérias anaeróbicas Gram negativas presentes na placa produzem substâncias tóxicas em seus processos metabólicos que causam inflamação em qualquer tecido com que tenham contato.⁽⁹⁾ O tártaro é a calcificação de placas devido a exposição da mesma à saliva e ao líquido do sulco gengival que contém altos níveis de minerais.^(8,2)

A gengivite é a primeira resposta do corpo aos danos causados pelas toxinas da placa bacteriana. No entanto, quando o tecido da gengiva inflama os sulcos se aprofundam permitindo maior acúmulo de bactérias anaeróbicas.⁽⁹⁾ A gengivite é reversível se a placa for mecanicamente removida.⁽²⁾

Quando o processo se torna estável e evolui para uma situação mais crônica a gengivite desenvolve-se para periodontite (doença periodontal).^(9,2)

Na periodontite, inicialmente o tecido mole que se adere ao dente é perdido, seguido por perda do osso alveolar. A destruição dos tecidos periodontais se manifesta de várias formas, clinicamente e radiograficamente.⁽²⁾ As mudanças associadas à periodontite são: recessão de gengiva, perda óssea vertical e horizontal, mobilidade do dente⁽⁹⁾ formação de bolsas periodontais, exposição de raízes⁽²⁾ e halitose.⁽⁸⁾



RECIMA21 - REVISTA CIENTÍFICA MULTIDISCIPLINAR ISSN 2675-6218

EXTRUSÃO DENTÁRIA RELACIONADA À LESÃO DE REABSORÇÃO E DOENÇA PERIODONTAL FELINA – RELATO DE CASO
Karina de Paiva Landim, Eduardo Sant'Ana da Rocha, Tatiane Cristina Sousa Esteves

A doença periodontal é classificada em quatro estágios de acordo com Bellows (2004, 2010 apud LOURO, 2016). No estágio 1 se encontra na forma de gengivite e sua progressão leva à inflamação, edema e sangramento quando a gengiva é pressionada. A gengivite se limita ao epitélio e gengiva, sem que aconteça movimentação dos dentes ou perda de adesão. A gengivite, pode ser reversível, desde que cuidados adequados sejam tomados. No estágio 2 o epitélio de junção da gengiva retrai apicalmente, formando sulcos gengivais mais profundos chamados de bolsas periodontais. Há também alterações radiológicas como perda da fixação de osso alveolar da raiz inferior a 25%. No estágio 3 já existe uma periodontite instalada e observa-se uma perda de osso alveolar entre 25 e 50%. Dentes com raiz única podem apresentar certa mobilidade nesses casos. Pode haver exposição da furca e retração gengival de, no máximo, grau 2. No estágio 4 a periodontite está avançada, a perda da fixação de osso alveolar é de pelo menos 50%. A possibilidade de encontrar formação de abscessos periapicais, mobilidade dentária, retração gengival, exposição da furca em grau 3 e profundas bolsas periodontais são maiores.

As alterações causadas pela periodontite são irreversíveis e o tratamento deve ser conduzido de forma preventiva ou, então, atrasar a destruição dos tecidos.⁽⁹⁾ A regeneração tecidual guiada é a principal técnica utilizada para promover a regeneração periodontal, sendo algumas vezes associada a preenchimento de defeito com enxertos, materiais sintéticos ou fatores de crescimento. O uso dessas estratégias apresentou resultados positivos e até superiores à profilaxia. Terapias celulares também têm sido abordadas, tais como o cultivo de células sobre a membrana que será aplicada no defeito periodontal ou, então, a aplicação direta de células-tronco mesenquimais. Células tronco já foram aplicadas em problemas periodontais agudos de cães e, após seis semanas, tais células estavam presentes em osso alveolar, ligamento periodontal, cimento e vasos sanguíneos; entretanto, não foram realizadas análises relativas ao volume de tecidos regenerados.⁽¹⁰⁾

A utilização terapêutica de células tronco tem se mostrado promissora. Seu potencial reparativo permite que tais células adquiram a morfologia e funcionalidade de qualquer tipo celular presente em um tecido danificado.⁽¹¹⁾ Em estudo realizado por Assis, Winck e Santos⁽¹⁰⁾ utilizando células tronco criopreservadas em um felino com Gengivo-estomatite crônica foi relatado recidiva com menor intensidade após uma aplicação. Uma segunda aplicação foi realizada juntamente com a extração de granulomas e alguns dentes acometidos por gengivite e o animal não apresentou recidivas e não houve efeito adverso decorrentes da aplicação das células tronco.

Outra consequência da doença periodontal é a de que o tecido abaixo da gengiva é bastante vascularizado e quando a gengiva inflama, devido a periodontite, há uma janela no tecido e subsequente entrada de bactérias na corrente sanguínea.⁽⁹⁾

É possível, embora não tenha sido provado, que as bactérias orais afetam o funcionamento de outros órgãos como os rins, coração, cérebro e fígado.^(9,8)

Em numerosos estudos foi observado que pacientes com doenças renais crônicas apresentavam uma taxa de filtração glomerular abaixo do limite de referência ou, então, a taxa



RECIMA21 - REVISTA CIENTÍFICA MULTIDISCIPLINAR ISSN 2675-6218

EXTRUSÃO DENTÁRIA RELACIONADA À LESÃO DE REABSORÇÃO E DOENÇA PERIODONTAL FELINA – RELATO DE CASO
Karina de Paiva Landim, Eduardo Sant'Ana da Rocha, Tatiane Cristina Sousa Esteves

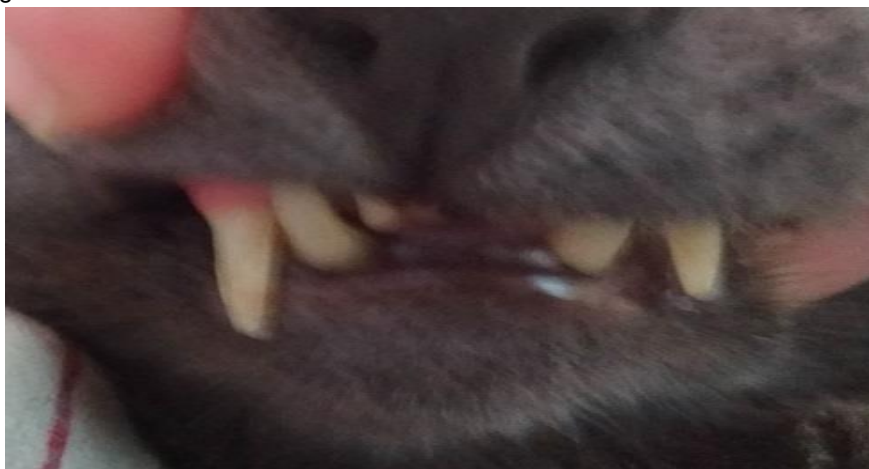albumina-creatinina acima do limite de referência, esses animais tinham maiores chances de terem doença periodontal. ⁽¹¹⁾

Em estudo retrospectivo realizado por Trevejo et al, 2018 ⁽¹²⁾ observou-se que gatos com doença periodontal foram mais propensos a desenvolver doença renal crônica, destacando a importância da prevenção do desenvolvimento da periodontite. Um possível mecanismo para tal relação é o efeito sinérgico sobre a inflamação crônica da doença renal ocasionada pela resposta inflamatória sistêmica presente na periodontite. ⁽¹³⁾

RELATO DE CASO

Foi atendido no Hospital Veterinário da Universidade de Campo Limpo Paulista (SP) no mês de novembro de 2019 um gato, macho, castrado, de 4 anos de idade, sem raça definida com 3,8 kg. O paciente apresentava halitose, extrusão do canino mandibular e maxilar direito, o que levou o tutor a acreditar que os dentes estavam crescendo anormalmente e procurar o hospital (Figura 1). O paciente foi submetido então a exame clínico, radiográfico e hemograma.

Figura 1 Extrusão de caninos direitos.



Fonte: O próprio autor

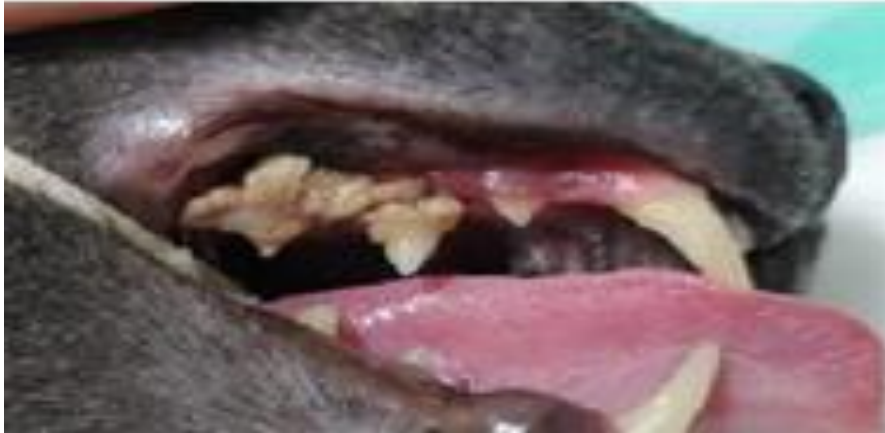No exame clínico, além da extrusão dos caninos, foi observada considerável formação de tártaro em segundo e terceiro pré-molares maxilares (Figura 2) bem como retração gengival com exposição das raízes do segundo e terceiro pré-molares mandibulares direitos (Figura 3), caracterizando doença periodontal conforme descrito por Bloor, 2017 e Perry, 2015 ^{8,2}. Foram também notadas placas eosinofílicas na face caudal dos membros pélvicos.



RECIMA21 - REVISTA CIENTÍFICA MULTIDISCIPLINAR ISSN 2675-6218

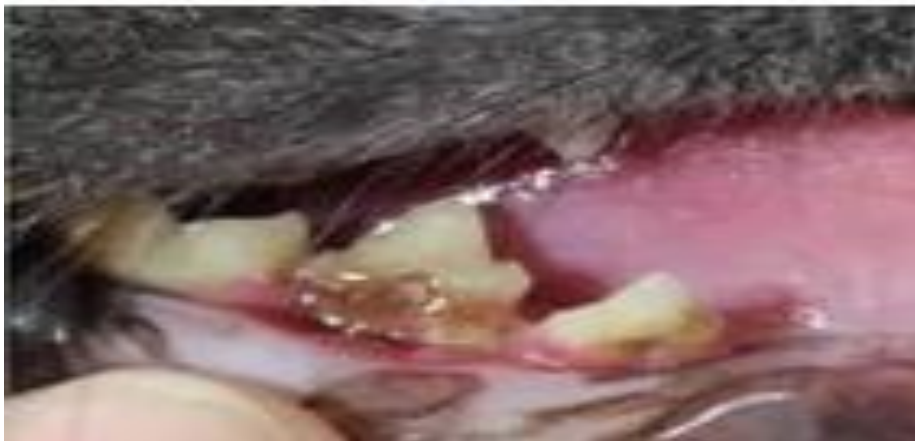EXTRUSÃO DENTÁRIA RELACIONADA À LESÃO DE REABSORÇÃO E DOENÇA PERIODONTAL FELINA – RELATO DE CASO
Karina de Paiva Landim, Eduardo Sant'Ana da Rocha, Tatiane Cristina Sousa Esteves

Figura 2 Formação de tártaro.



Fonte: O próprio autor

Figura 3 Exposição das raízes.



Fonte: O próprio autor

Nas radiografias foram observadas as seguintes alterações: deslocamento cranial do dente canino maxilar direito (Figura 4), Na Figura 5 pode ser observado às perdas vertical e horizontal de osso alveolar mandibular em ambos os lados, direito e esquerdo. Alterações semelhantes às descritas por Lewis, 2008 e Bloor, 2017 ^{1,8}.

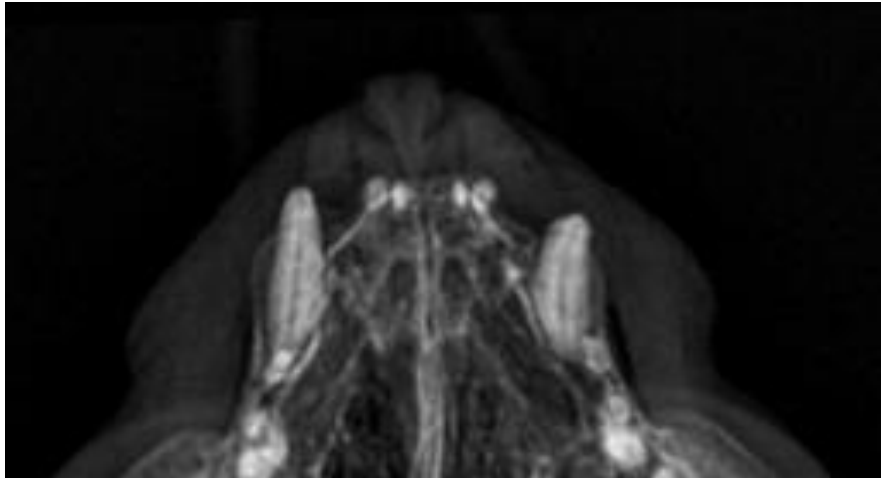
A diminuição da radiopacidade adjacente à raiz do canino mandibular direito, com deslocamento craniolateral do mesmo pode ser observada na Figura 6.



RECIMA21 - REVISTA CIENTÍFICA MULTIDISCIPLINAR
ISSN 2675-6218

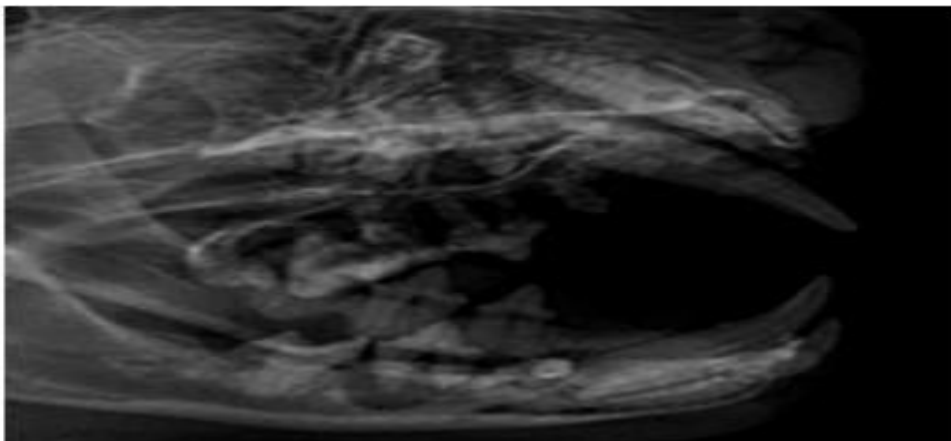
EXTRUSÃO DENTÁRIA RELACIONADA À LESÃO DE REABSORÇÃO E DOENÇA PERIODONTAL FELINA – RELATO DE CASO
Karina de Paiva Landim, Eduardo Sant'Ana da Rocha, Tatiane Cristina Sousa Esteves

Figura 4 Deslocamento cranial de canino maxilar direito.



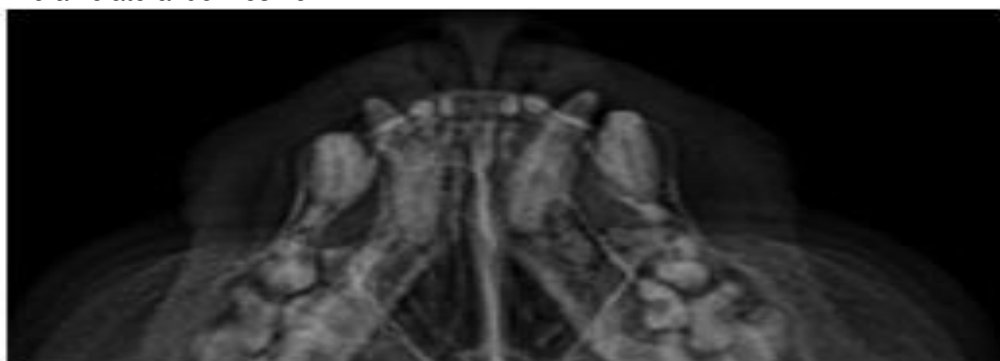Fonte: O próprio autor

Figura 5 Perda vertical de osso alveolar do lado direito e horizontal do lado esquerdo.



Fonte: O próprio autor

Figura 6 Radiopacidade adjacente à raiz do canino mandibular direito com deslocamento craniolateral do mesmo.



Fonte: O próprio autor



RECIMA21 - REVISTA CIENTÍFICA MULTIDISCIPLINAR ISSN 2675-6218

EXTRUSÃO DENTÁRIA RELACIONADA À LESÃO DE REABSORÇÃO E DOENÇA PERIODONTAL FELINA – RELATO DE CASO
Karina de Paiva Landim, Eduardo Sant'Ana da Rocha, Tatiane Cristina Sousa Esteves

O tratamento de eleição foi a extração dos dentes acometidos. Como exames pré-cirúrgicos solicitou-se hemograma completo, ureia, creatinina, ALT, GGT e fosfatase alcalina. A ureia revelou-se alterada a 111 mg/dl e creatinina a 1.8 mg/dl, sendo posteriormente realizado exame ultrassonográfico que evidenciou uma leve alteração de contorno no rim direito e corticais com ecogenicidade discretamente aumentada em rim direito com aumento mais evidente em rim esquerdo. No hemograma havia aumento de eosinófilos. Nos dias anteriores à cirurgia foi realizado tratamento fluidoterápico subcutâneo com ringer lactato 250 ml diários e antibiótico Espiramicina combinado com Metronidazol (Stomorgyl 2) na dose de 24,67 mg/kg e 12,5 mg/kg, respectivamente.

Para o procedimento não foi utilizada medicação pré-anestésica. A indução foi realizada com propofol 3mg/kg e midazolam 0,2mg/kg intravenoso. Bloqueio laríngeo com lidocaína sem vasoconstritor, manutenção anestésica com isoflurano. Analgesia com tramadol 2mg/kg feito no transoperatório por via intravenosa.

Após a estabilização do plano anestésico, foi realizada a exodontia; por meio de flap gengival com auxílio de um elevador de periosteio, o dente foi removido do seu alvéolo por meio da dilatação e ruptura das fibras periodontais, procedimento realizado em todos os dentes acometidos.

Como medicação pós-operatória foi indicado continuar com o antibiótico Stomorgyl 2 por mais 4 dias, dipirona 0,2ml via subcutânea por 3 dias. Uma semana após a realização do procedimento o paciente apresentava boa cicatrização. Optou-se então por iniciar tratamento com prednisolona 0,65 mg/kg, e fluidoterapia a cada 72 horas, normalizando os níveis de eosinófilos, ureia e creatinina após duas semanas de tratamento.

DISCUSSÃO

A lesão de reabsorção é uma das doenças mais comuns nos felinos domésticos; no entanto sua etiologia é desconhecida, tendo sido associada à doença periodontal, gengivite, stress mecânico e muitas outras possíveis causas, porém nenhuma conclusiva.

É evidente que são necessários mais estudos a fim de se descobrir opções preventivas e terapêuticas, visto que tratamentos efetuados até o momento, como restauro do dente, aplicação de medicamentos tópicos entre outros, não obtiveram resultados satisfatórios em promover conforto ao paciente e retardar o desenvolvimento das lesões. Considerando a fragilidade dos tratamentos disponibilizados, a extração completa do (s) dente (s) ainda é mais recomendada.

As lesões de reabsorção e a sintomatologia da doença periodontal podem causar dor e desconforto acentuados no animal e, por esses e de acordo com o estágio em que se encontrava o felino do presente relato, a exodontia foi escolhida como a opção de tratamento mais adequada.

CONSIDERAÇÕES FINAIS

Um exame clínico precoce associado aos exames laboratoriais é fundamental para orientação profilática e posterior diagnóstico, porém até o momento não foi encontrado nenhum



RECIMA21 - REVISTA CIENTÍFICA MULTIDISCIPLINAR ISSN 2675-6218

EXTRUSÃO DENTÁRIA RELACIONADA À LESÃO DE REABSORÇÃO E DOENÇA PERIODONTAL FELINA – RELATO DE CASO
Karina de Paiva Landim, Eduardo Sant'Ana da Rocha, Tatiane Cristina Sousa Esteves

tratamento eficaz salvo a exodontia. O que abre um grande campo para pesquisas, inclusive com utilização de células tronco, que tem demonstrado grande potencial reparativo em diversos tecidos.

REFERÊNCIAS

- 1- Lewis JR. et al. Significant association between tooth extrusion and tooth resorption in domestic cats. J Vet Dent. 2008;25(2):86-95.
- 2- Perry R, Tutt C. Periodontal disease in cats: Back to basics – With na eye on the future. Journal of Feline Medicine and Surgery. 2015;45-65.
- 3- Correia RAM. Contribuição para o estudo dos factores de risco de lesões de reabsorção dentária no gato [Mestrado integrado em medicina veterinária]. Lisboa: Universidade de Lisboa; 2017.
- 4- Oliveira LC. Lesão reabsortiva dentária em gatos: revisão de literatura [Trabalho de Conclusão de Curso] São Paulo: Equalis – Ensino e qualificação superior; 2013. [acesso em 2021 fev 05]. Disponível em: <https://www.equalisveterinaria.com.br/wp-content/uploads/2017/06/Liliana-Camargo-de-Oliveira-LES%C3%83O-REABSORTIVA-FELINA.pdf>
- 5- Louro JMS. Doença estomatológico-dentária em gatos das raças persa e exóticas: estudo retrospectivo [Mestrado integrado em medicina veterinária] Lisboa: Universidade Lusófona de Humanidades e tecnologias; 2016.
- 6- Gorrel C. Tooth resorption in cats in cats: Pathophysiology and treatment options. Journal of Feline Medicine and Surger. 2015;17:37-43.
- 7- Cislinski BMS, Abreu NG, Caron VF. Reabsorção odontoclástica felina – Revisão de literatura. Revista Eletrônica Biotecnologia e Saúde. 2016;15 maio/ago.
- 8- Santos NS, Carlos RSA, Albuquerque GR. Doença periodontal em cães e gatos – Revisão de Literatura. Revista Científica de Medicina Veterinária – pequenos animais e animais de estimação. 2012;10:30-41.
- 9- Bloor C. Dentistry treatments for gengivites and periodontal disease. The veterinary nurse. 2017;8(10):542-546.
- 10- Reis ECC, Borges APB, Carlo RJD. Regeneração periodontal em cães. Ciência Rural. Santa Maria. 2011;1(12):2128-2136.
- 11- Assis TLS, Winck CP, Santos EJC. Análise da Viabilidade Terapêutica das Células-Tronco Mesenquimais Alogênicas no Tratamento de Felino Acometido por Complexo Gengivite Estomatite Felina. Revista Científica Multidisciplinar Núcleo do Conhecimento. 2017;01:470-482. [acesso em 2021 dez 04]. Disponível em: <https://www.nucleodoconhecimento.com.br/veterinaria/viabilidade-terapeutica>
- 12- Trevejo RT. et al. Survival analysis to evaluate associations between periodontal disease and the risk of development of chronic azotemic kidney disease in cats evaluated at primary care veterinary hospitals. JAVMA. 2018;252:(6)mar:710-720. [acesso em 2021 25 04]. Disponível em URL. <https://pubmed.ncbi.nlm.nih.gov/29504859/>
- 13- Sapata DM. et al. Connection between periodontal disease and chronic kidney disease: A literature review. Dental Press Implantology. 2014;8(Issue 1):81-85.