

REABILITAÇÃO ORAL COM PRÓTESES PARCIAIS REMOVÍVEIS PÓS EXODONTIA: RELATO DE CASO**ORAL REHABILITATION WITH REMOVABLE PARTIAL DENTURES AFTER EXODONTIA: CLINICAL CASE REPORT****REHABILITACIÓN ORAL CON PRÓTESIS PARCIALES REMOVIBLES POST EXODONCIA: REPORTE DE UN CASO**Juliano Rossetto¹, Lucas Bozzetti Pigozzi², Leonardo De Cesaro³, Mariá Cortina Bellan⁴, Marília Paulus⁵

e595740

<https://doi.org/10.47820/recima21.v5i9.5740>

PUBLICADO: 09/2024

RESUMO

O edentulismo é caracterizado pela perda parcial ou total de dentes naturais, comprometendo significativamente a função mastigatória, a estética e a qualidade de vida dos pacientes, com isso a ausência de dentes pode resultar em dificuldades na mastigação, problemas na fala, alterações na aparência facial e impactos psicológicos, como baixa autoestima e desconforto social. O presente estudo destaca a importância da Prótese Parcial Removível (PPR) na reabilitação protética em Odontologia, evidenciando seus benefícios para além da eficiência mastigatória e da preservação dos tecidos orais, tendo como objetivo principal analisar a relevância da PPR no contexto da reabilitação protética, enfatizando suas funções essenciais e seu impacto estético. A pesquisa inclui um relato detalhado da reabilitação de uma paciente do sexo feminino de 69 anos, que buscou atendimento para adequação do meio bucal e utilizou inicialmente uma Prótese Parcial Imediata Provisória (PIPP) superior pós a exodontia e posteriormente foi reabilitada com a PPR definitiva, além disso, este estudo relata as modalidades protéticas que contribuem para a restauração da funcionalidade, estética e saúde bucal, comprovando a eficácia da PPR como uma solução abrangente de reabilitação.

PALAVRAS-CHAVE: Edentulismo. Prótese Parcial Imediata. Prótese Parcial Removível. Reabilitação Oral.

ABSTRACT

Edentulism is characterised by the partial or total loss of natural teeth, significantly compromising patients' masticatory function, aesthetics and quality of life, and the absence of teeth can result in chewing difficulties, speech problems, changes in facial appearance and psychological impacts such as low self-esteem and social discomfort. This study highlights the importance of Removable Partial Dentures (RPD) in prosthetic rehabilitation in dentistry, highlighting their benefits beyond masticatory efficiency and the preservation of oral tissues. Its main objective is to analyse the relevance of RPD in the context of prosthetic rehabilitation, emphasising their essential functions and their aesthetic impact. The research includes a detailed account of the rehabilitation of a 69-year-old female patient who sought care to adjust her oral environment and initially used an upper provisional immediate partial prosthesis (PIPP) after tooth extraction and was subsequently rehabilitated with a definitive RPD, in addition, this study reports on the prosthetic modalities that contribute to restoring functionality, aesthetics and oral health, proving the effectiveness of the RPD as a comprehensive rehabilitation solution.

KEYWORDS: Edentulism. Immediate Partial Prosthesis. Removable Partial Prosthesis. Oral Rehabilitation.

¹ Graduando do Curso de Graduação em Odontologia – FSG Centro Universitário – Caxias do Sul/RS.

² Mestre em Prótese Dentária – Professor do Curso de Graduação em Odontologia – FSG Centro Universitário – Caxias do Sul/RS.

³ Doutor em Odontologia – Professor do Curso de Graduação em Odontologia – FSG Centro Universitário – Caxias do Sul/RS.

⁴ Doutora em Dentística Restauradora - Professora do Curso de Graduação em Odontologia – FSG Centro Universitário – Caxias do Sul/RS.

⁵ Doutora em Materiais Dentários – Professora do Curso de Graduação em Odontologia – FSG Centro Universitário – Caxias do Sul/RS.

RESUMEN

El edentulismo se caracteriza por la pérdida parcial o total de los dientes naturales, comprometiendo significativamente la función masticatoria, la estética y la calidad de vida de los pacientes, la ausencia de dientes puede resultar en dificultades masticatorias, problemas del habla, cambios en la apariencia facial e impactos psicológicos como baja autoestima e incomodidad social. Este estudio resalta la importancia de las Prótesis Parciales Removibles (PPR) en la rehabilitación protésica en odontología, destacando sus beneficios más allá de la eficiencia masticatoria y la preservación de los tejidos orales, y tiene como principal objetivo analizar la relevancia de las PPR en el contexto de la rehabilitación protésica, destacando sus funciones esenciales y su impacto estético. La pesquisa incluye un relato detallado de la rehabilitación de una paciente de 69 años de edad, que buscó cuidados para adecuar su medio bucal y utilizó inicialmente una prótesis parcial inmediata provisoria (PIIP) superior después de la exodoncia y, posteriormente, fue rehabilitada con una PPR definitiva. Además, este estudio informa sobre las modalidades protéticas que contribuyen para la restauración de la funcionalidad, estética y salud bucal, comprobando la eficacia de la PPR como solución integral de rehabilitación.

PALABRAS CLAVE: *Edentulismo. Prótesis Parcial Inmediata. Prótesis Parcial Removible. Rehabilitación Oral.*

INTRODUÇÃO

A reabilitação oral de pacientes parcialmente edêntulos exhibe uma notável versatilidade, permitindo a aplicação de distintas modalidades de tratamento protético. É imprescindível que se leve em conta o discernimento profissional, as inclinações e preferências do paciente, as evidências científicas disponíveis, as limitações biológicas, a higiene oral, a mudança na qualidade de vida, os custos, e as competências técnicas do profissional de saúde¹.

A ausência de elementos dentários não apenas afeta a estética bucal, mas também compromete a função mastigatória, podendo levar a implicações negativas na qualidade de vida. Segundo Carreiro², a reabilitação oral, através do uso de aparelhos protéticos, visa principalmente restaurar as funções do sistema estomatognático, incluindo a reposição de dentes ausentes e tecidos adjacentes perdidos, com a finalidade de restabelecer ao paciente a capacidade de mastigar, falar e recuperar a estética bucal².

Nas situações em que se torna inviável manter os dentes naturais, seja por razões de comprometimento da estrutura dental ou por necessidade de intervenções cirúrgicas, pode acarretar consequências psicológicas e sociais significativas, que desfavorecem a continuação do plano de tratamento^{3,4}.

Em estudos prévios, sugere-se como alternativa inicial a Prótese Parcial Imediata Provisória (PIIP), que viabiliza a reabilitação oral, sendo um aparelho reabilitador, construído previamente à extração dos elementos dentários, com o objetivo de restabelecer não apenas a funcionalidade, mas também a estética e a harmonia orofacial. Após o período de cicatrização, a Prótese Parcial Imediata Provisória deverá ser substituída por uma nova Prótese definitiva⁵.

A Prótese Parcial Removível (PPR) se destaca como uma opção protética devido à sua característica de reversibilidade, ao processo de confecção relativamente simples e rápido, e ao custo comparativamente acessível para uma grande parte da população. A PPR restabelece os elementos dentais ausentes, perpetuando a saúde e integridade dos dentes remanescentes⁶. Essas vantagens são fundamentais para explicar a persistente demanda por esse tipo de intervenção ao longo do tempo.

Quando planejada e executada adequadamente, a PPR proporciona um notável restabelecimento funcional e estético, bem como a conservação dos dentes remanescentes e a preservação do rebordo alveolar⁷.

Desta maneira, a fim de garantir um prognóstico clínico favorável e de longa duração na reabilitação oral, seja por meio de próteses dentárias convencionais ou próteses provisórias, é crucial a manutenção periódica do tratamento, supervisionado pelo cirurgião-dentista e da colaboração completa do paciente. Nesse contexto, o objetivo do presente trabalho trata de demonstrar as opções clínicas mais usuais expondo a reabilitação oral de um paciente após procedimento cirúrgico-protético por meio de Prótese Parcial Imediata Provisória (PPIP) superior e Prótese Parcial Removível (PPR) superior e inferior, devolvendo função, fonética e estética ao paciente.

RELATO DE CASO

Este estudo, submetido e aprovado pelo Comitê de Ética em Pesquisa (CEP 6.838.008), apresenta o relato de caso de uma paciente do sexo feminino, 69 anos, de pele branca, residente em Caxias do Sul/RS que procurou atendimento no Complexo Odontológico do Centro Universitário da Serra Gaúcha (FSG) na disciplina de Prótese Parcial Removível buscando restabelecer sua função oral, apresentando queixas estéticas e funcionais devido ao edentulismo parcial tanto na arcada superior quanto na inferior. Antes da primeira consulta clínica foi realizada uma radiografia panorâmica para uma avaliação detalhada das estruturas orais a fim de planejar o tratamento adequado.

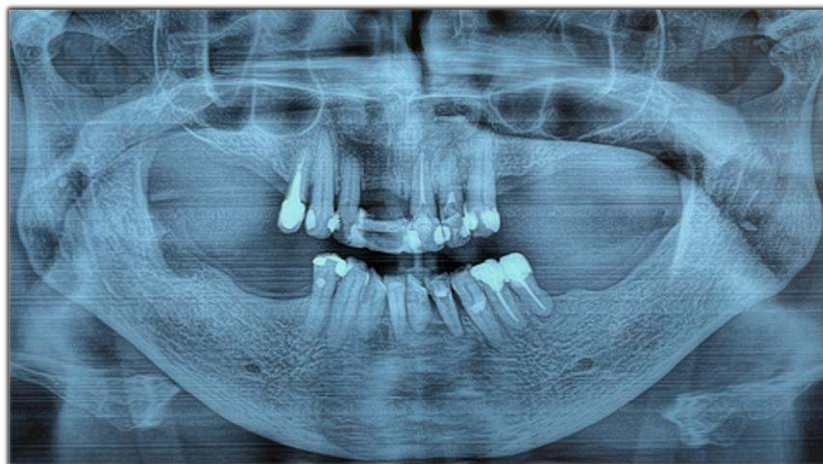

Figura 1: Imagem da Radiografia Panorâmica da paciente - Fonte: autoria própria

Na anamnese, a paciente relatou não ter nenhum tipo de doença sistêmica e não fazer uso de medicamentos contínuos, apresentando adequado estado de saúde em geral. O histórico odontológico foi revisado, foram analisadas as condições dos dentes, bem como os tecidos moles, oclusão, higiene oral e expectativa da paciente. Ao exame clínico, avaliou-se as perdas dentárias onde criaram um espaço, no arco inferior classificado como Classe I de Kennedy e no arco superior, classificado como Classe I modificação 2. Para uma reabilitação oral funcional e estética, após a anamnese e o exame

clínico, foram realizadas radiografias periapicais complementares do elemento 21 para avaliar fratura e dos elementos 13, 23, 34 e 44 considerados pilares da prótese parcial removível.

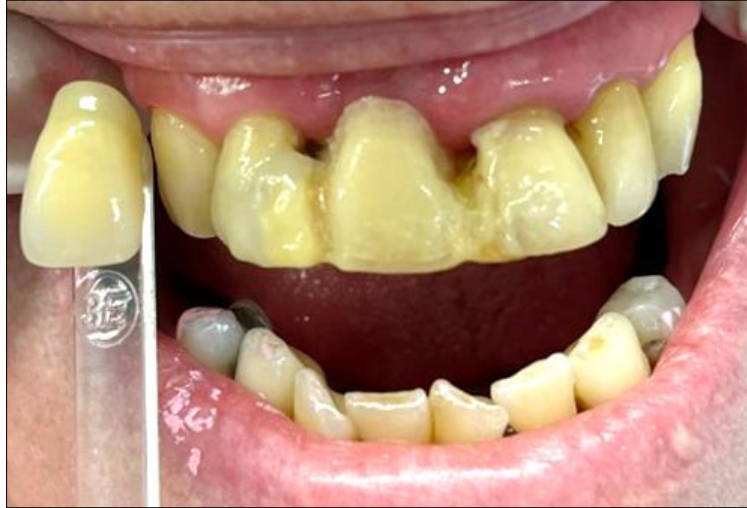

Figura 2: Imagem inicial - Fonte: autoria própria

Também foi realizada Tomografia Computadorizada por feixe cônico na região do elemento 21 com a finalidade de obter um diagnóstico mais preciso.

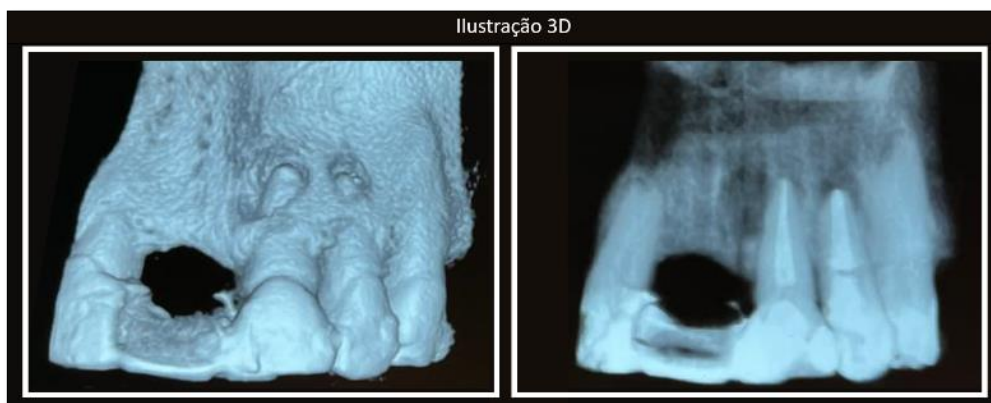


Figura 3: Imagem da Tomografia Computadorizada - Ilustração 3D. Fonte: Lar Imagens Radiográficas

Tendo a seguinte interpretação: Dente 21 endodonticamente tratado, com aspecto de remodelação apical e material obturador intracanal até o limite apical. Imagem de lesão hipodensa periapical sugestiva de processo osteolítico inflamatório / infeccioso crônico, promovendo destruição da cortical óssea alveolar vestibular adjacente. Reabsorção de cristas ósseas alveolares adjacentes a este elemento, com espessamento do espaço do ligamento periodontal remanescente. Observou-se lesão hipodensa adjacente ao terço médio da porção mesial da raiz do dente 21, com imagem de contorno irregular na superfície radicular, epicentro da lesão, sugerindo canal lateral. Notou-se também, no entanto, imagem de tênue linha hipodensa longitudinal, de aspecto irregular, na porção mesial da raiz, sugerindo possível traço de trinca radicular.

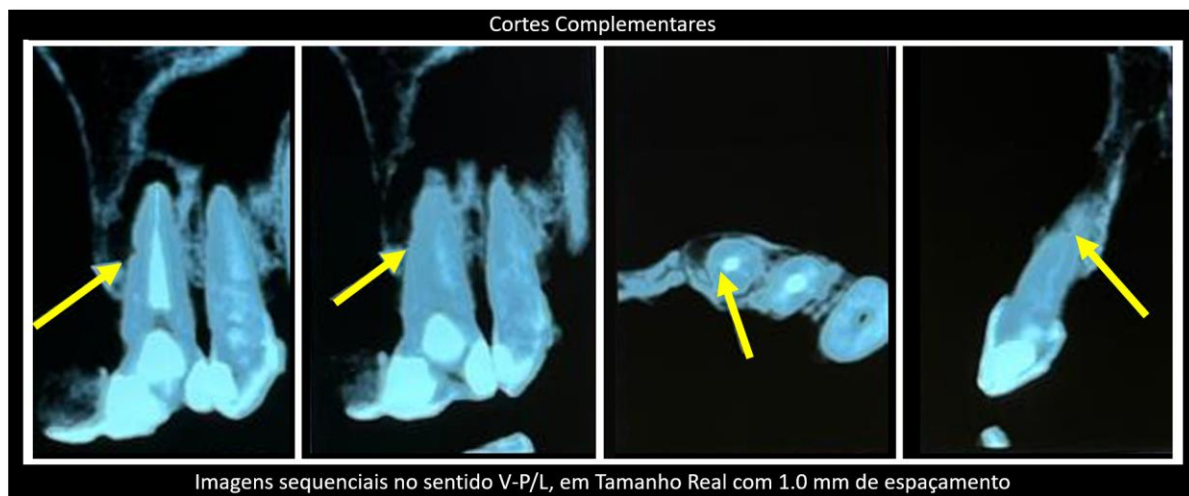

Figura 4: Imagem da Tomografia Computadorizada | Cortes Complementares - Fonte: Lar Imagens Radiográficas

A partir da avaliação clínica e exames complementares, também foi indicada a exodontia do elemento 21 para posterior confecção da Prótese Parcial Imediata Provisória Superior.

Foi realizada a moldagem com hidrocoloide irreversível (Jeltrate Plus® – DENTSPLY) e gesso pedra tipo III, confecção dos rodetes de cera para posterior registro de mordida e união entre placas com pasta zinquenólica e enviado para o laboratório confeccionar a Prótese Parcial Imediata Provisória Superior. Estes modelos de estudo foram transferidos em ajustador semi ajustável (ASA), onde foi realizado o planejamento protético logo após o delineamento dos modelos.

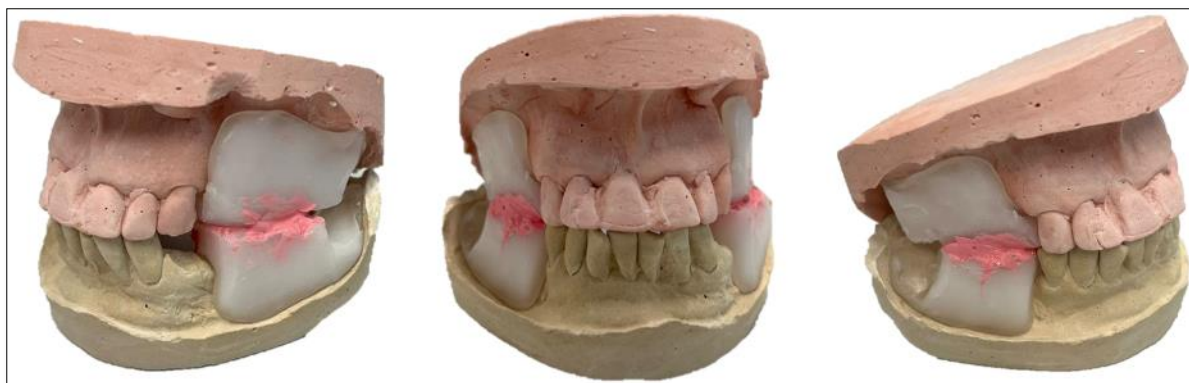

Figura 5: Prova dos rodetes em cera - Fonte: autoria própria

Como solução temporária, foi confeccionada a Prótese Parcial Imediata Provisória fresada em CAD/CAM, na máquina fresadora da marca Coritec 350i PRO +, utilizando VIPIBLOCK (Cera de alta qualidade especial para usinagem) na cor A3.

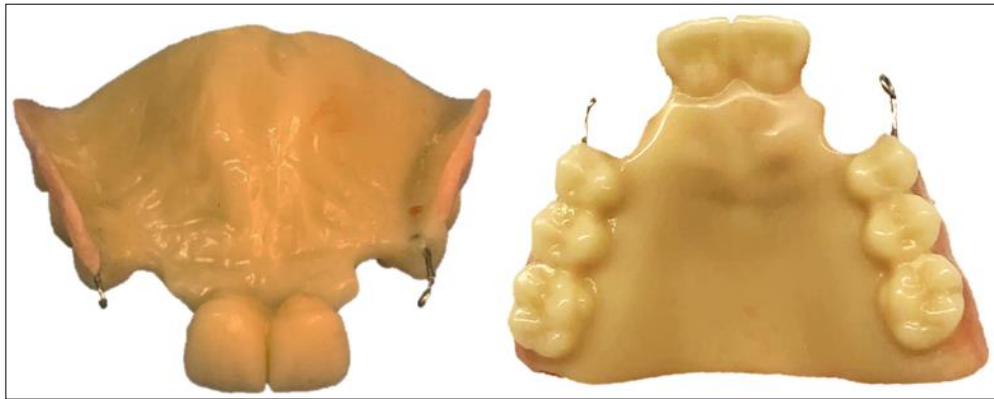


Figura 6: Prótese Parcial Imediata Provisória com Grampos - Fonte: autoria própria

Alternativa transitória utilizada para substituir dentes ausentes, oferecendo suporte estético e funcional enquanto se aguardava a confecção da prótese definitiva.

Foi realizada a exodontia do elemento 21, anestesia do nervo nasopalatino e bloqueio do nervo alveolar superior anterior, o sal anestésico utilizado foi a Articaine 4% 1:200.000 (Cloridrato de articaína + epinefrina). Descolamento das fibras palatina e vestibular com sindesmótomo e rompimento das fibras mesiais e distais com periótomo, luxação com alavanca reta e fórceps 150, irrigação seguido de sutura simples e em formato de X com fio de nylon 4.0.

O paciente recebeu todas as orientações e cuidados pós cirúrgicos, além da prescrição dos medicamentos, Nimesulida 100mg (1 comprimido de 12 em 12 horas durante 5 dias), Dipirona 1g (1 comprimido de 6 em 6 horas enquanto houvesse dor) e Digluconato de Clorexidina 0,12% para a paciente bochechar 15ml por 1 minuto de 12 em 12 horas durante 7 dias.

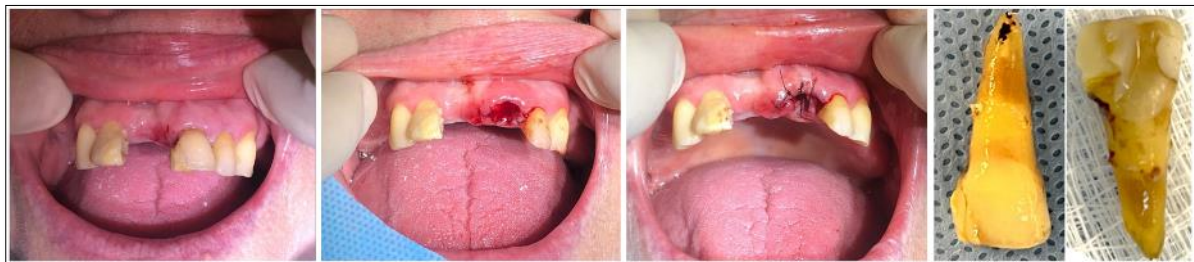

Figura 7: Exodontia do elemento 21 - Fonte: autoria própria

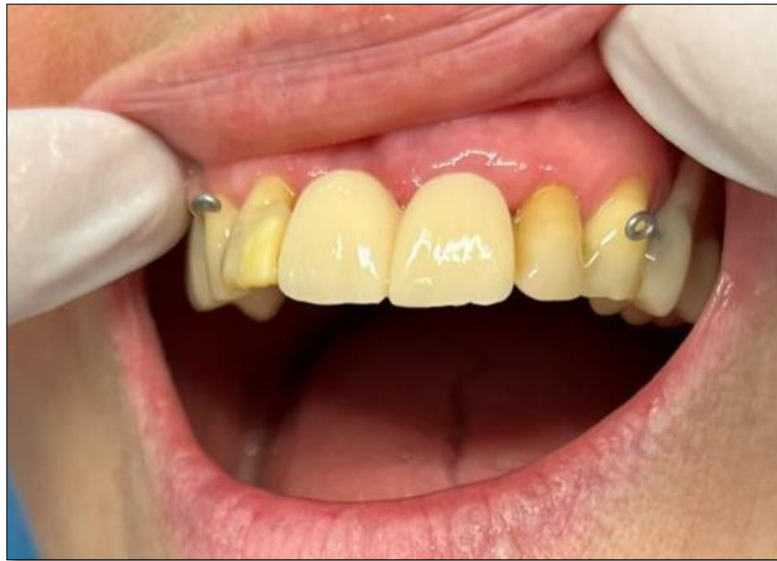

Figura 8: Prova da Prótese Parcial Imediata Provisória após Exodontia do elemento 21 - Fonte: autoria própria

Em 7 dias a paciente retornou para remoção das suturas e também foi realizada a restauração do elemento 12 na região mesio vestibular, foi utilizado resina composta (Z350 – 3M) na cor B3B.

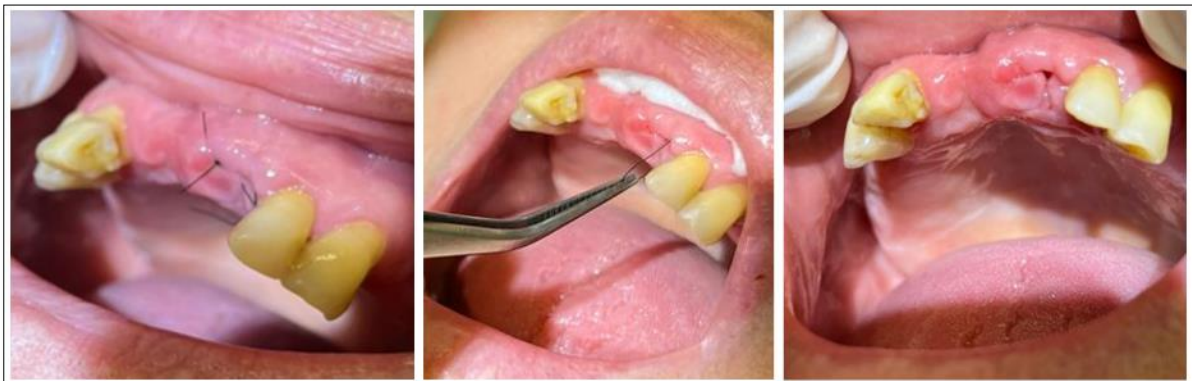

Figura 9: Remoção de sutura da Paciente após 7 dias da exodontia - Fonte: autoria própria

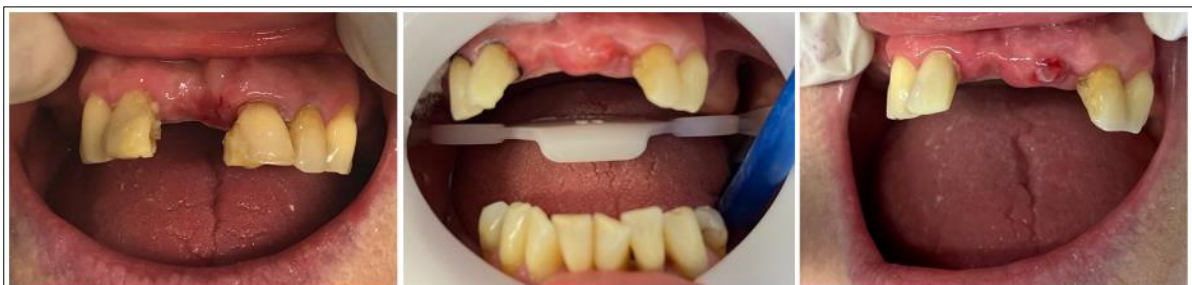

Figura 10: Restauração Elemento 12 - Fonte: autoria própria

Na arcada superior, foram realizados os nichos nos cíngulos dos dentes 12, 13, 22 e 23 utilizando uma ponta diamantada cilíndrica 3097. Na arcada inferior, os nichos foram feitos nas

superfícies oclusais dos dentes 34 e 44 com uma ponta diamantada 1014, e nos cingulos dos dentes 33 e 43 com uma ponta diamantada cilíndrica 3097.

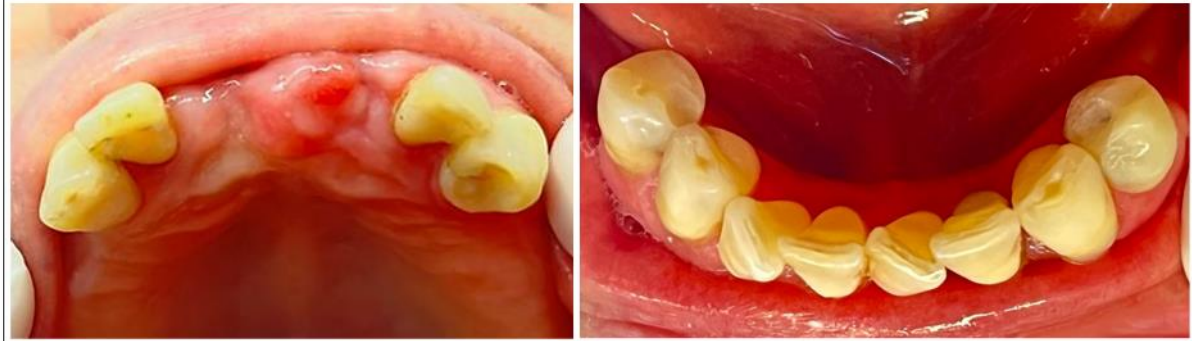

Figura 11: Preparo dos nichos - Fonte: autoria própria

Para a confecção da prótese dentária superior e inferior da paciente, foram realizadas etapas específicas e cuidadosamente planejadas. Inicialmente, uma segunda moldagem foi feita utilizando alginato da Jeltrate Plus® - DENTSPLY, visando capturar com precisão os detalhes da arcada superior e inferior.

Com base nessa moldagem, foram produzidos modelos de gesso pedra tipo IV, utilizando Durone da DENTSPLY. Estes modelos serviram como base para a criação do trabalho protético.

Juntamente com os modelos de trabalho, foi enviado ao técnico de prótese dentária um documento detalhado com instruções específicas sobre as particularidades desejadas para a prótese, além de incluir um desenho detalhado da infraestrutura metálica planejada para a arcada superior e inferior da paciente. Essas informações foram essenciais para garantir que o trabalho protético fosse realizado de acordo com as necessidades e expectativas estéticas e funcionais da paciente.

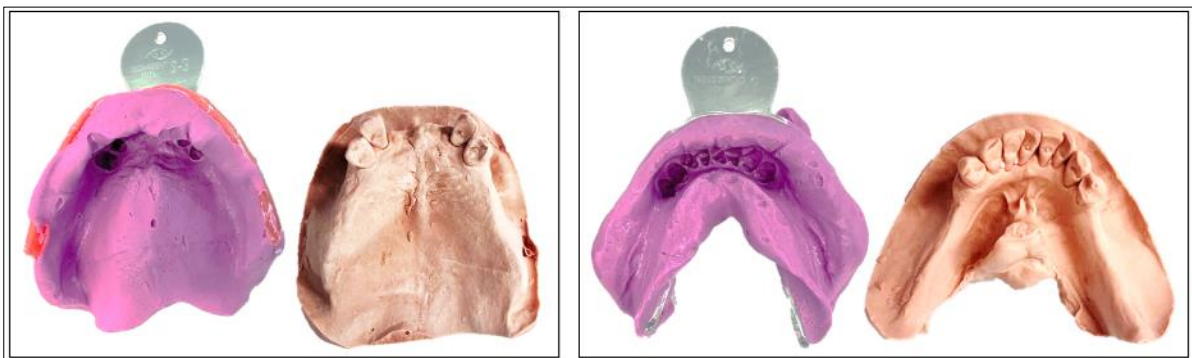

Figura 12: Moldagem e modelos da arcada Superior e Inferior - Fonte: autoria própria

No que diz respeito aos detalhes técnicos da prótese, foram especificados os seguintes elementos na prótese inferior como a utilização de grampos T de Roach nos dentes 34 e 44, Grampo Contínuo de Kennedy na região dos dentes anteriores.

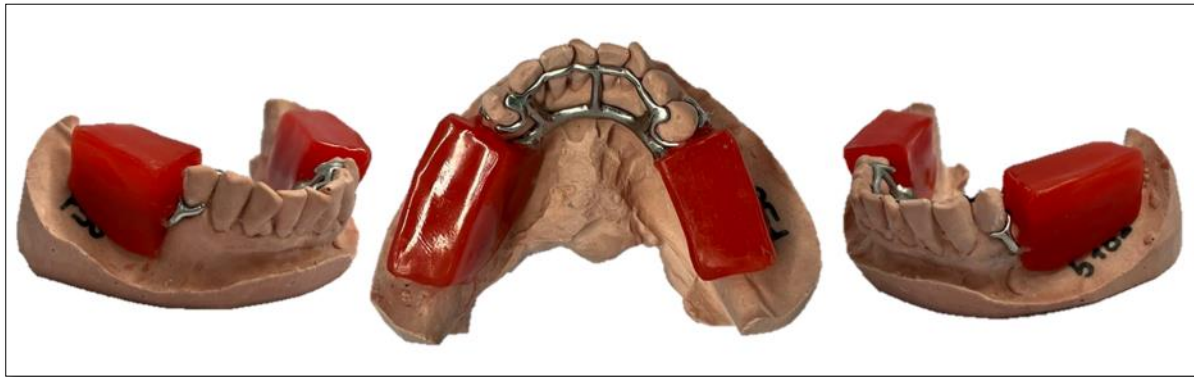

Figura 13: Armação metálica com os rodetes de cera 7 da arcada Inferior - Fonte: autoria própria

Na prótese superior, foi indicado a utilização de grampos T de Roach nos dentes 13 e 23, MDL nos dentes 12,13, 22 e 23. A estrutura utilizada para o conector maior foi a Barra Palatina Dupla.

Cada grampo e o tipo de conector maior foram selecionados com base nas características da arcada superior da paciente, garantindo uma fixação adequada e uma distribuição de forças correta para a prótese.

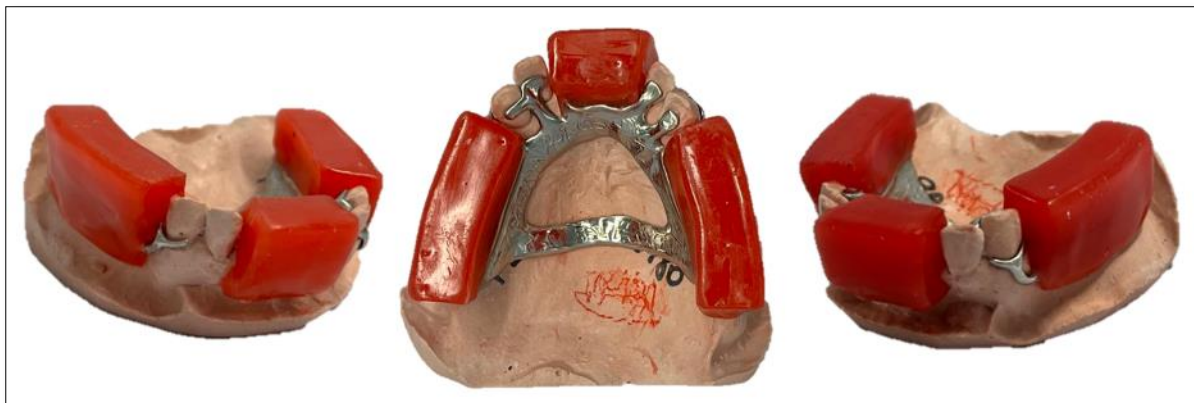


Figura 14: Armação metálica com os rodetes de cera 7 da arcada Superior - Fonte: autoria própria

Durante a prova das armações metálicas, foram feitos os ajustes necessários nos rodetes de cera 7 para avaliar tanto a Dimensão Vertical de Repouso (DVR) quanto, para determinar a Dimensão Vertical de Oclusão (DVO) da paciente. Em seguida foi realizado o registro de mordida com Silicona de Condensação (Clonage – DFL). Posteriormente, realizou-se a montagem do arco facial montados em ASA, selecionou-se a cor dos dentes da TRILUX na cor 3E. Após, o trabalho foi reenviado ao laboratório para montagem dos dentes.



Figura 15: Montagem em arco facial com registro maxilo mandibular - Fonte: autoria própria

Na consulta subsequente, foi realizada a prova da estrutura metálica com os dentes montados em cera e a verificação dos contatos oclusais, observou-se uma má adaptação, bem como descontentamento da paciente em relação aos dentes 11 e 21. Foi feito um novo registro de mordida com polivinilsiloxano (Variotime Bite) e reencaminhado para o laboratório.

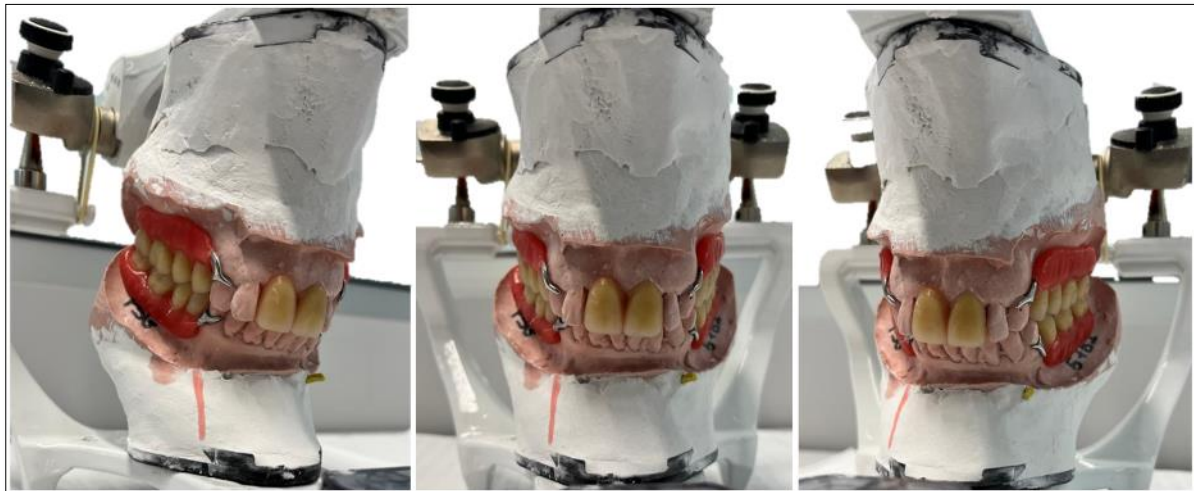


Figura 16: Armação metálica com os dentes montados em cera - Fonte: autoria própria

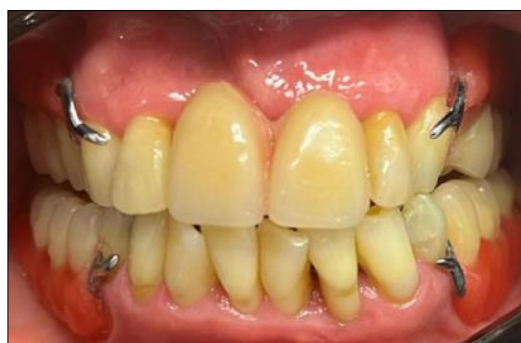

Figura 17: Prova da armação metálica com os dentes montados em cera 7 - Fonte: autoria própria

Após os ajustes realizados pelo laboratório, procedeu-se a uma nova prova da estrutura com os dentes montados em cera 7, seguida pela verificação dos contatos oclusais utilizando papel carbono. Esta etapa revelou uma adaptação precisa da armação, garantindo a funcionalidade e também um resultado estético satisfatório. Tanto a paciente quanto os profissionais envolvidos no trabalho de reabilitação protética demonstraram contentamento com o resultado. Nesta mesma consulta, antes de reenviar o trabalho para polimerização, foi utilizada a cartela VIPI, onde a gengiva escolhida foi a de cor escura.

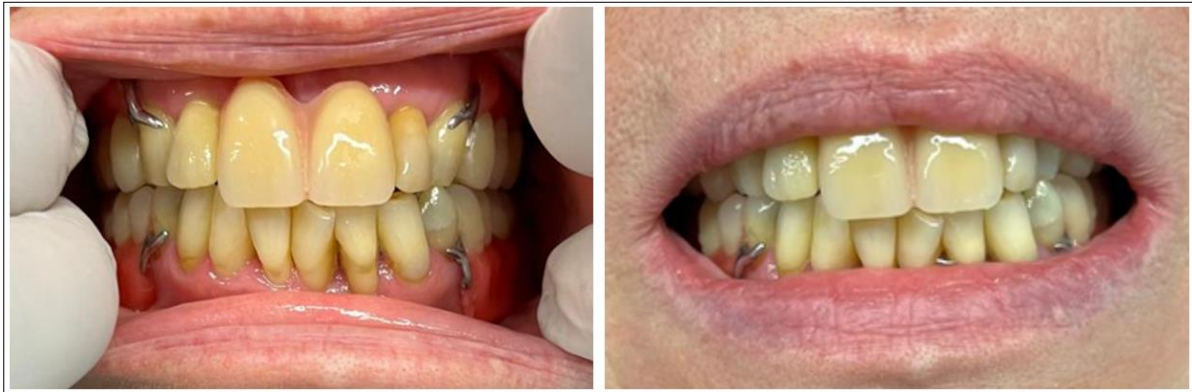

Figura 18: Nova prova da armação metálica com os dentes montados em cera 7 - Fonte: autoria própria

Após o retorno das próteses parciais removíveis finalizadas, estas foram instaladas e realizados os testes oclusais. Durante essa sessão, foi restaurado o dente 22 na região mesio-incisal com resina composta (Z350-3M, cor B3B). Posteriormente, a paciente foi instruída quanto ao uso da prótese parcial removível, incluindo a colocação e remoção adequadas, cuidados de higiene oral, orientações sobre alimentação e cuidados gerais.

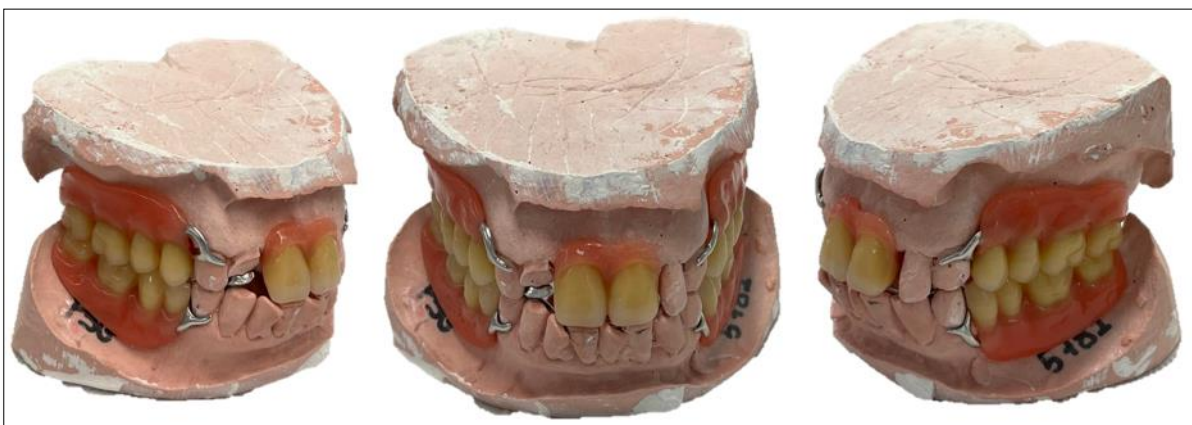

Figura 19: Armação metálica com os dentes acrilizados no modelo de gesso - Fonte: autoria própria

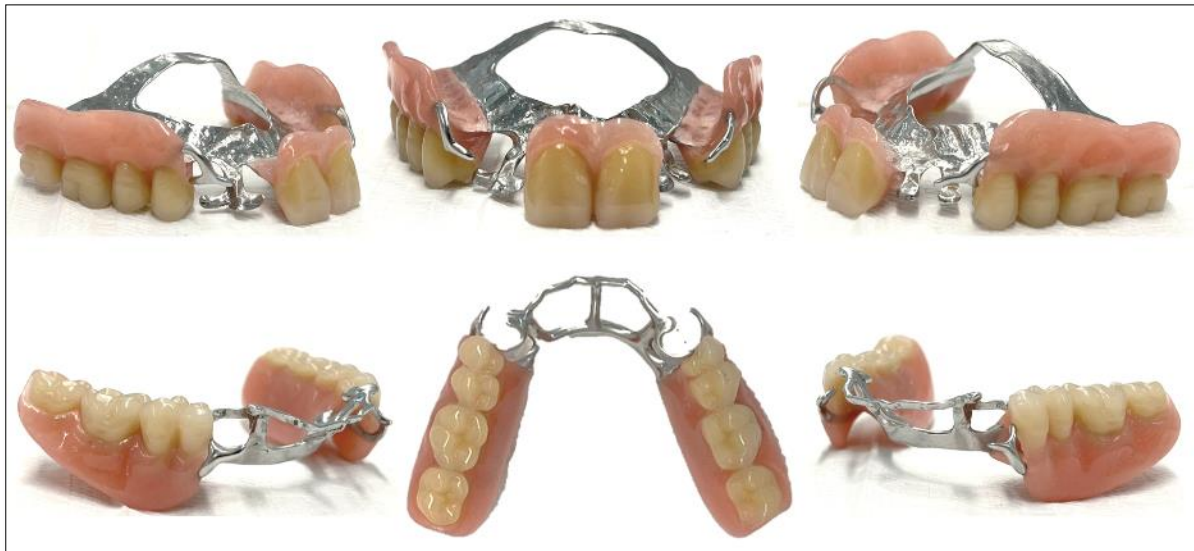

Figura 14: Armação metálica Superior e Inferior com os dentes acrilizados - Fonte: autoria própria

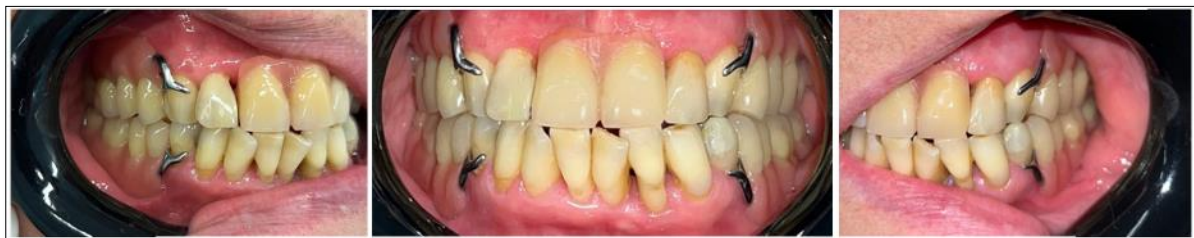

Figura 15: Trabalho protético finalizado da Arcada Superior e Inferior - Fonte: autoria própria

A consulta de retorno uma semana após a entrega das próteses permitiu não apenas ajustar pequenos detalhes para melhor adaptação e conforto da paciente, mas também esclarecer todas as dúvidas relacionadas ao uso diário das próteses parciais removíveis. Este acompanhamento pós-entrega é crucial para garantir que a paciente se sinta confortável e confiante com sua nova prótese, promovendo assim uma transição suave para a rotina de cuidados bucais e alimentação.

A reabilitação protética realizada não apenas restaurou a função mastigatória e estética, mas também teve um impacto positivo na autoestima da paciente, proporcionando-lhe maior segurança e satisfação com seu sorriso. Além disso, foram discutidos cuidados adicionais para manutenção da prótese, enfatizando a importância da higiene oral rigorosa e do agendamento regular de consultas para avaliação e ajustes necessários.

A paciente expressou gratidão pela melhoria perceptível em sua capacidade de comer e sorrir sem preocupações, evidenciando os benefícios significativos da intervenção protética em sua vida diária. Essa abordagem integrada não só resolveu os desafios funcionais e estéticos apresentados, mas também fortaleceu a relação de confiança entre a equipe odontológica e a paciente, essencial para um tratamento eficaz e satisfatório a longo prazo.

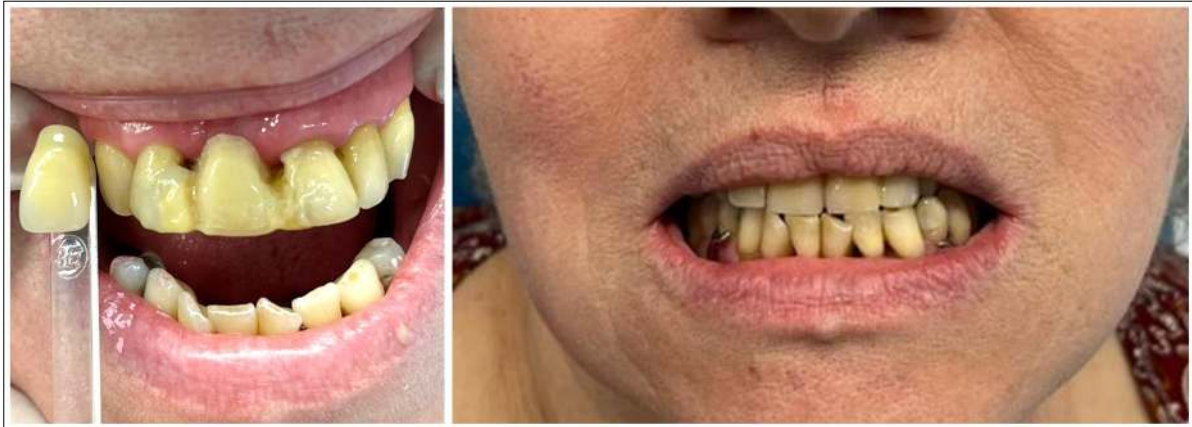

Figura 22: Imagem do início e fim do tratamento - Fonte: autoria própria

DISCUSSÃO

Atualmente, as próteses parciais removíveis continuam a ser amplamente empregadas no tratamento de pacientes parcialmente desdentados devido à sua versatilidade. Têm a capacidade de substituir desde um único elemento perdido até múltiplos dentes em uma arcada. Segundo Kaiser⁸, essas próteses são recomendadas em diversas situações clínicas, incluindo casos de extremidades livres uni ou bilaterais e espaços protéticos extensos.

O presente relato descreve um paciente com arcadas classificadas como Classe I de Kennedy na região inferior e como Classe I modificação 2 na região superior, ambas apresentando amplo espaço protético. Nesse contexto, a prótese parcial removível se apresenta como uma alternativa comum de tratamento, uma vez que oferece uma solução conservadora e rápida para a restauração das áreas edêntulas. Segundo Leles⁶, este tipo de prótese desempenha um papel significativo na reabilitação de pacientes com perdas dentárias parciais, contribuindo de maneira eficaz para a recuperação da funcionalidade e estética dental⁶.

O edentulismo é a condição caracterizada pela perda de um ou mais dentes, podendo ser parcial ou total. As causas das perdas dentárias são diversas, incluindo cárie dentária, periodontite, tratamento ortodôntico, trauma, dente impactado, hiperplasia, dentes supranumerários, lesões císticas e neoplasias⁹. Com base no estudo avaliado e analisando a radiografia panorâmica e os exames clínicos, observou-se uma significativa perda de estrutura óssea resultante de periodontite, indicando a necessidade de reabilitação protética para substituir os elementos dentários ausentes e restaurar o volume ósseo perdido, tornando a prótese parcial removível (PPR) uma opção de tratamento altamente eficaz.

Além desses fatores diretos, existem questões adicionais que contribuem para o edentulismo, como a falta de conhecimento sobre a preservação dentária, acesso limitado aos serviços odontológicos, recursos financeiros escassos, medo da dor e experiências iatrogênicas¹⁰. Esses aspectos ressaltam a complexidade do problema e a necessidade de abordagens diversificadas para a prevenção e tratamento.

O impacto do edentulismo vai além da simples ausência de dentes, afetando significativamente a capacidade funcional, psicológica e social do indivíduo. A perda dentária compromete a capacidade de mastigação e a qualidade de vida, sendo que muitos problemas enfrentados pelos idosos derivam de complicações relacionadas a processos patológicos acumulados ao longo da vida⁷. Essa perda dentária tem implicações profundas para a saúde geral, contribuindo para distúrbios nutricionais devido à preferência por alimentos de menor fibrosidade que exigem menos esforço mastigatório¹¹.

Além disso, a mastigação, função primordial do sistema estomatognático, é severamente afetada pelo edentulismo, gerando desconforto e constrangimento que impactam a vida social do paciente e, frequentemente, levam ao desenvolvimento de distúrbios psicológicos^{12,13}. Assim, o edentulismo, em comparação com o quadro que a paciente apresentava, não apenas comprometia a estética e a função oral, mas também afeta aspectos emocionais e sociais importantes.

Nesse contexto, a alteração da dimensão vertical de oclusão (DVO) representa um desafio significativo, uma vez que a perda dentária resulta em desequilíbrios oclusais. Essas alterações têm implicações não apenas na estética, mas também na postura do paciente desdentado¹⁴. O desequilíbrio ortopédico da mandíbula, associado à redução dos espaços intra-articulares, afeta a biomecânica dos movimentos mandibulares e pode resultar em disfunções da articulação temporomandibular (ATM)¹⁵. Essa perda de equilíbrio tem efeitos diretos sobre a funcionalidade e o conforto da mandíbula, exacerbando as dificuldades já enfrentadas pelo paciente, tais afirmações compactuam com a realidade da paciente, onde a ausência dos dentes provou desequilíbrios oclusais afetando não apenas a estética, mas também a postura do paciente e movimentos mandibulares.

No tratamento do edentulismo, as próteses parciais imediatas provisórias oferecem uma solução eficaz quando instaladas imediatamente após a realização de exodontias. Essas próteses, que podem ser parciais ou totais, têm a finalidade de melhorar a estética, a função e o conforto do paciente durante a transição para uma prótese definitiva¹⁶. O uso de prótese parcial imediata provisória pode proporcionar benefícios estéticos, fonéticos, biológicos, psicológicos e cirúrgicos, incluindo a proteção da ferida cirúrgica, a prevenção de hemorragias e infecções, e a aceleração da recuperação óssea¹⁷. Portanto o estudo realizado validou o desempenho da prótese parcial imediata provisória utilizada no tratamento do edentulismo comprovando a capacidade desta em fornecer uma solução rápida e eficaz para a restauração da estética e da função, enquanto protegeu a área cirúrgica e suportou a recuperação proporcionando uma melhora significativa em termos de conforto, estética e funcionalidade.

A prótese parcial removível (PPR) é uma opção fundamental para a reabilitação de pacientes com dentes ausentes, sendo projetada para substituir parcialmente dentes naturais e restaurar funções comprometidas, é tipicamente feita de ligas metálicas, como cobalto-cromo, e inclui dentes artificiais para repor as funções dentárias perdidas¹⁸. Sua definição é baseada em três aspectos principais: Prótese, por substituir tecidos ausentes; Parcial, por manter alguns dentes naturais; e Removível, permitindo a retirada e a manutenção da higiene bucal¹⁹.

Embora a PPR seja uma solução comumente utilizada, sua eficácia pode ser prejudicada por erros no planejamento e na confecção da prótese, resultando em desconforto, problemas estéticos e impacto na saúde bucal. Portanto, a reabilitação com PPR deve ser cuidadosamente planejada e ajustada para atender às necessidades específicas de cada paciente, considerando fatores como a condição dentária, o posicionamento dentário, a adaptação da prótese e a educação do paciente sobre a higiene bucal¹⁸. Em consonância com as observações dos autores e com o estudo apresentado, a prótese parcial removível (PPR) demonstra uma versatilidade considerável, sendo uma opção adequada para a reabilitação de arcos parcialmente desdentados em diversas situações clínicas, e sua principal vantagem é a característica de reversibilidade, permitindo que a PPR seja substituída por outros tipos de reabilitações protéticas, como próteses parciais fixas ou próteses suportadas por implantes na maioria dos casos, o que possibilita a adaptação e a evolução do plano de tratamento conforme as necessidades e condições do paciente se desenvolvem ao longo do tempo.

Em relação à estética, a prótese parcial removível (PPR) é crucial para restaurar a função e a aparência do sorriso. A escolha apropriada dos materiais e o design da prótese são fundamentais para melhorar a estética, além disso, o ajuste e a adaptação da prótese parcial removível são fatores determinantes na obtenção de um resultado estético positivo²⁰. Ainda segundo estudiosos como Carr e Brown²⁰, um ajuste adequado é essencial para evitar desconforto e melhorar a aparência estética da prótese sendo que a técnica de moldagem e a escolha de componentes estéticos, como dentes artificiais com formas e cores personalizadas, permitem um melhor alinhamento com os dentes naturais adjacentes, resultando em um sorriso mais natural e atraente. Portanto, a estética da prótese parcial removível não depende apenas dos materiais utilizados, mas também da habilidade técnica do profissional para garantir um ajuste perfeito e uma integração harmoniosa com a dentição natural do paciente.

Dessa forma, a aplicação adequada das próteses parciais removíveis não só é crucial para a estética, mas também para a eficácia do tratamento e a satisfação do paciente. A manutenção da saúde bucal e a adaptação da prótese são fatores determinantes para o sucesso da reabilitação e para a preservação da integridade dos dentes remanescentes²¹.

CONSIDERAÇÕES

Este caso clínico evidenciou a eficácia da Prótese Parcial Removível (PPR) como uma solução abrangente para a reabilitação oral em pacientes com edentulismo parcial. A integração inicial da Prótese Parcial Imediata Provisória (PPIP) com a PPR ressaltou a importância de um planejamento protético meticuloso e ajustado, essencial para a restauração da funcionalidade, estética e saúde bucal. A PPR demonstrou-se uma alternativa eficaz para satisfazer tanto as necessidades funcionais quanto estéticas da paciente, resultando em melhorias significativas em sua qualidade de vida e bem-estar. A abordagem adotada permitiu uma adaptação gradual ao novo estado oclusal, facilitando a transição entre as próteses e promovendo a estabilidade e conforto da paciente. Além disso, a monitorização

contínua e ajustes precisos durante o período de adaptação foram cruciais para garantir a longevidade e a eficácia do tratamento protético.

REFERÊNCIAS

1. Cavalcanti YW, Oliveira L.MC, Batista AUD. Prótese parcial removível provisório tipo overlay na reabilitação oral de paciente com colapso oclusal posterior. *Revista Brasileira de Ciências da Saúde*. 2015;19(2):143-150.
2. Carreiro AFP, Bezerra CFR, Amaral BA; Piuvezam G; Seabra EG. Aspectos biomecânicos das próteses parciais removíveis e o periodonto de dentes suporte. *Revista Periodontia*. 2008;18(1):105-113.
3. Goiato MC, Torcato LB, Santos DM, Moreno A, Antenucci RM, Carvalho DSF. Quality of life and satisfaction of patients wearing implant-supported fixed partial denture: a cross-sectional survey of patients from Araçatuba city, Brazil. *Clin Oral Implants Res*. 2015;26(6):701-708.
4. Vieira RA, Melo AC, Budel LA, Gama JC, Sartori MIA, Thomé G. Benefits of rehabilitation with implants in masticatory function: is patient perception of change in accordance with the real improvement? *J Oral Implantol*. 2014;40(3):263-269.
5. Goiato MC, Santos DM, Medeiros RA, Sônego MV. Técnicas de confecção de prótese total imediata mucossuportada. *Revista Odontológica de Araçatuba*. 2014;35:67-74.
6. Leles CR, Melo M, Oliveira MMM. Avaliação clínica do efeito da prótese parcial removível sobre a condição dental e periodontal de desdentados parciais. *Robrac*. 1999;8(25):14-18.
7. Souza JEA, Silva ET, Leles CR. Prótese Parcial Removível Overlay: Fundamentos Clínicos e Relatos de Casos. *Robrac*. 2009;18(47):41-48.
8. Kaiser F. PPR no Laboratório. 1 ed. Curitiba; 2002. p. 277
9. Abdel-Rahman HK, Tahir CD, Saleh MM. Incidence of partial edentulism and its relation with age and gender. *Zanco J Med Sci*. 2013;17:463-470.
10. Ferreira EF, Magalhães CS, Silva MES. Perda dentária e expectativa da reposição protética: estudo qualitativo. *Ciência Saúde Coletiva*. 2010;15:813-820.
11. Patel MH. Diabetes and tooth loss. *The journal of the american dental association*. 2013;144:478-485.
12. Ramos OAM. Qualidade de vida relacionada com a saúde oral de idosos institucionalizados. [Mestrado em Saúde Comunitária]; Viana do Castelo, Portugal: Instituto Politécnico de Viana do Castelo; 2020.
13. Azevedo JS, et al. Uso e necessidade de prótese dentária em idosos brasileiros segundo a Pesquisa Nacional de Saúde Bucal (SBBrazil 2010): prevalências e fatores associados. *Cadernos de Saúde Pública*. 2017;33(8).
14. Andrade RAD, Cunha MDD, Reis AMDCDS. Morphofunctional analysis of the stomatognathic system in conventional complete dentures users from the Integrated Health Center. *Rev. CEFAC*. 2017;19(5):712-725.



15. Christiani JJ, et al. Estudio de trastornos temporomandibulares en pacientes parcialmente desdentados. Rev. Ateneo Argent. Odontol. nov. 2020;63(2):28-33.
16. Torcato LB, Pellizzer EP, Goiato MC, Falcón-Antenucci RM. Prótese total imediata: Relato de caso clínico. Revista Odontológica Araçatuba. 2012;33:66-69.
17. Limonta LB, et al. Ventagens de la prótesis imediata. Revistas médicas Cubanas. 2006; 10.
18. Kliemann C, Oliveira W. Manual de Prótese Parcial Removível. São Paulo: Ed. Santos; 2002.
19. Kliemann C, Oliveira W. Manual de prótese parcial removível. São Paulo: Ed. Santos; 2011.
20. Carr AB, Brown DT. McCracken: Prótese Parcial Removível. Rio de Janeiro: Elsevier; 2017. p. 288-289.
21. Campbell Stephen D, et al. Removable partial dentures: The clinical need for innovation. The Journal of prosthetic dentistry. 2017;118(3):273-280.