



PROCEDIMENTOS ESTÉTICOS FACIAIS E CONSEQUÊNCIAS OCULARES. BOTOX, ÁCIDO HIALURÔNICO, IMPLANTE DE CÍLIOS E A VISÃO.

AESTHETIC FACIAL PROCEDURES AND OCULAR CONSEQUENCES. BOTOX, HYALURONIC ACID, EYELASH IMPLANTS AND VISION.

Rodrigo Trentin Sonoda¹, Francisca Kelly da Silva²

Submetido em: 12/07/2021

e27584

Aprovado em: 23/08/2021

<https://doi.org/10.47820/recima21.v2i7.584>

RESUMO

O reposicionamento socioeconômico de grande parte da população, após 2003, no Brasil, associado a novos padrões de beleza e estética, tornaram os procedimentos de rejuvenescimento um mercado explorado de forma intensa por grupos de biomédicos, odontólogos, esteticistas e terapeutas. Objetiva-se, pelo presente estudo, através de revisões bibliográficas, demonstrar as possíveis alterações e efeitos adversos causados por procedimentos estéticos faciais para o sistema ocular. Os efeitos adversos e riscos de execução de procedimentos como extensão e enxerto de cílios e aplicação de substâncias para a harmonização facial serão levantados neste estudo através do ponto de vista anátomo fisiológico ocular.

PALAVRAS-CHAVE: Olhos. Visão. Estética.

ABSTRACT

The Brazilian evolution socioeconomic after 2003, created a new social classes group. Associated with new standards of beauty and esthetics, a new rejuvenation processes market intensively explored by groups of biomedical doctors, dentists, beauticians and therapists. This present study is through literature reviews, demonstrating how possible changes and adverse effects caused by facial aesthetic procedures for the ocular system. The adverse effects and risks of performing procedures such as eyelash extension and application of substances for facial harmonization will be raised in this study from the ocular physiological anatomy point of view.

KEYWORDS: Eye. Vision. Estetics.

INTRODUÇÃO

Os dados do IBGE - Instituto Brasileiro de Geografia e Estatística, fomentam diversos estudos comparativos socioeconômicos brasileiros. Nota-se um aumento do poder de compra da população após 2003. A classe média, também denominada classe C, ocupava 52%, seguida pela classe D 17%, Classe B 5% e Classe A 4% (FENCOMERCIOSP,2012, p.25). A ascensão de parte da população à classe C e B, pode ser propulsora ao investimento em estética e beleza. Um fato importante para a mudança de classes é resultado do crescimento econômico propulsionado por

¹ Professor Coordenador OWP Educação / Núcleo W Educar - Santos e São Paulo. Docente Pós-Graduação Neuro optometria (FAELO). Graduado em Óptica e Optometria (UBC). Especialista: Docência no ensino superior (UNIBF). Estudos de oftalmologia (UNIBF). Perícia Judicial (IPEMIG) Terapia Oftálmica (FACUMINAS). Professor Pesquisador e autor de livros de óptica e optometria.

² Professora OWP Educação / Núcleo WEducar – Santos e São Paulo. Tec. em Óptica, Tec. Em Optometria, Graduada em Óptica e Optometria (UBC), Especialista em perícia judicial (FBMG), e pós-graduanda em terapia oftálmica FACUMINAS). Professora Pesquisadora e autora de livros de óptica e optometria.



RECIMA21 - REVISTA CIENTÍFICA MULTIDISCIPLINAR ISSN 2675-6218

PROCEDIMENTOS ESTÉTICOS FACIAIS E CONSEQUÊNCIAS OCULARES.
BOTOX, ÁCIDO HIALURÔNICO, IMPLANTE DE CÍLIOS E A VISÃO.
Rodrigo Trentin Sonoda, Francisca Kelly da Silva

diversos fatores globais, entre eles o PIB – Produto Interno Bruto Brasileiro, a exemplo, cresceu 50% entre 2003 e 2014 (BACEN,2020).

Os gastos da classe média em busca da beleza e aparência são considerados como necessidade básica e não luxo. Pode-se notar o crescimento dos gastos entre 2003 e 2009, 0,04% com serviços de cirurgia, 0,03% com pedicure/manicure e 0,16% com perfumes (FECOMERCIO,2012, p.57). O aumento com os gastos em beleza e estética são notáveis, pois segundo o IBGE, os brasileiros gastaram “R\$ 43,4 bilhões comprando produtos de higiene, beleza e cuidados pessoais em 2011, sendo que R\$ 19,8 bilhões foram desembolsados pela classe C” (*apud* FECOMERCIO,2015).

Em estudos coordenados pelo SPC – Serviço de Proteção ao Crédito, 49,4% dos brasileiros entrevistados declaram acreditar que investir em beleza e aparência é um investimento fundamental (SPC, 2016).

O aumento das *selfies* e exposição em mídias sociais são forças motrizes para os diversos procedimentos disponíveis para o rejuvenescer. Existe grande discussão jurídica sobre a execução de procedimentos de harmonização facial. As técnicas, embora consideradas não invasivas, com toxina botulínica (BOTOX), ácido hialurônico, bioestimuladores e colágeno, podem culminar em efeitos indesejados e possuem contraindicações.

Objetiva-se com este estudo, através de revisão bibliográfica, comparar os riscos impostos ao sistema visual, oculomotor e neurovisual por procedimentos estéticos. Secundariamente, busca-se fomentar novos estudos de procedimento estético quanto a importância das peculiaridades do sistema ocular e acessório frente a procedimentos diversos.

HARMONIZAÇÃO FACIAL

Os procedimentos comumente utilizados para alterar as linhas faciais como rugas, dobramentos, queda de pele, excesso de tecido adiposo e hipofunção muscular, são diversos.

O BOTOX, toxina botulínica, age diretamente no sistema nervoso em seus gânglios ou pós gânglios, através de um bloqueio seletivo dos terminais nervosos, promove a paralisia do sistema muscular local, enrijecimento, impedindo marcas de expressão. Esse processo é considerado não cirúrgico.

A aplicação de AH - ácido hialurônico, é uma alternativa amplamente utilizada para revitalizar o tecido facial por ser considerada segura e com baixos efeitos colaterais. A reposição do AH promove o balanço hídrico, apresentando variação de viscosidade para rugas mais superficiais ou profundas. Substância de origem natural ou sintética que é degradada pelo organismo pós aplicação, promove a formação de fibroblastos e fibras colágenas (CASTRO, 2020).

Bioestimuladores são utilizados para ativação celular induzindo a produção de colágeno. Considerado por alguns profissionais como mais seguro que o AH por não induzir processos



RECIMA21 - REVISTA CIENTÍFICA MULTIDISCIPLINAR ISSN 2675-6218

PROCEDIMENTOS ESTÉTICOS FACIAIS E CONSEQUÊNCIAS OCULARES.
BOTOX, ÁCIDO HIALURÔNICO, IMPLANTE DE CÍLIOS E A VISÃO.
Rodrigo Trentin Sonoda, Francisca Kelly da Silva

inflamatórios e com maior eficiência em relação ao Botox. Outras técnicas de preenchimento são aplicadas à face como paliativos a reconstrução da aparência jovial.

SISTEMA VISUAL

O sistema visual possui diversos componentes interligados que buscam sua protetividade, motilidade, fototransdução e sistema acomodativo.

O sistema protetivo tegumentar composto por pálpebras e cílios desempenha papel fundamental para eliminar o risco de invasão por líquidos e pó, além das pálpebras apresentarem função especial na distribuição do fluído lacrimal responsável pela hidratação, nutrição, defesa contra exógenos e assepsia da superfície ocular.

Segundo Riordan-Eva (2011, p.85), a má formação do músculo levantador das pálpebras é responsável pela ptose – fechamento das pálpebras, podendo ser inclusive, em 25% dos casos, congênitos relacionada ao músculo reto superior.

O músculo levantador das pálpebras possui papel fundamental na motilidade ocular ao se olhar para cima, em movimento de superversão. Porém existem muitas outras ptoses observáveis, como a senil que apresenta enrugamento de pele na região do telecanto, além de síndromes que acometem o sistema neurológico. Não se deve desconsiderar que hipofunções de motilidade e hipertropias – desalinhamentos bulbares oculares verticais, podem ser confundidos com ptoses.

Nota-se que ametropias – problemas de foco, são gatilhos de movimentos compensatórios das pálpebras. Portadores de astigmatismo horizontal, para evitar o embaçamento, apertam as pálpebras criando alterações com ptose e rugas. O mesmo ocorre com miopes baixos e medianos que promovem o fechamento dos olhos para melhor visão. Também pode ser observado a presença de distúrbio de alinhamentos latentes ou manifestos, que provocam entorses do movimento de cabeça e olhos, provocando distúrbios de pele por indução muscular. Em especial, seria notado em portadores de ametropia unilateral, as diferenças de posicionamento olho - cabeça e pálpebras, culminando em alterações de pele induzidas. O músculo levantador das pálpebras é controlado pelo III par craniano e a motilidade ocular acontece pela inervação do IV (mm oblíquo superior), VI (reto lateral) e III (reto superior, reto medial, reto inferior e oblíquo inferior).

O sistema protetivo e lacrimal é composto pelas glândulas: Lacrimal, Meibomius, Zeis e Moll. A GL – Glândula Lacrimal é innervada por dois pares, o sistema protetivo pelo ramo oftálmico do V p.c. e o extravasamento emocional pelo nervo facial (VII p.c.), sua localização é sob o músculo orbicular, com uma porção maior sub frontal.

As glândulas meibomianas estão dispostas pela rima palpebral abundantemente, estas produzem lipídios, camada fundamental para o sistema lacrimal. Zeis estão dispostas na raiz dos cílios, produzem lipídios para que os pelos possam aderir pó, ao passo que Moll são sudoríparas para a assepsia dos pelos retentores de pó.



RECIMA21 - REVISTA CIENTÍFICA MULTIDISCIPLINAR ISSN 2675-6218

PROCEDIMENTOS ESTÉTICOS FACIAIS E CONSEQUÊNCIAS OCULARES.
BOTOX, ÁCIDO HIALURÔNICO, IMPLANTE DE CÍLIOS E A VISÃO.
Rodrigo Trentin Sonoda, Francisca Kelly da Silva

A inervação com finalidade protetiva para a córnea é realizada pelo V nervo craniano, que permite a defesa interativa entre nano estímulos, mudanças de pressão ou temperatura, através dos inúmeros sensores dispostos no epitélio corneano. Visto que este tecido é avascular seu maior sistema de proteção é a inervação que permite a ação coordenado da secreção de fluido lacrimal associado ao fechamento palpebral.

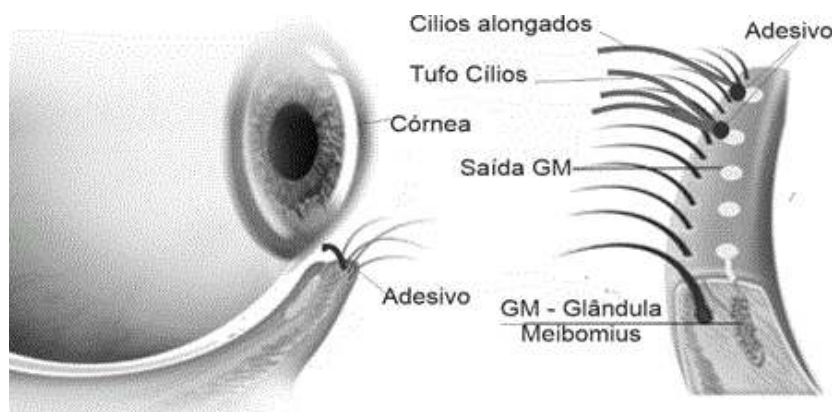
A interatividade para a proteção e foco do sistema visual é altamente complexa.

O sistema acomodativo ocular responsável pela focalização de objetos entre o longe e visão próxima responde à sincinética miose e convergência culminando na acomodação. O sistema de miose responde a dois tipos de estímulo, o primeiro pelo sistema nervoso autônomo parassimpático e o segundo por comando de NEW (núcleo de Edinger Westphal) que ocorre pelo III par, mesmo nervo que comanda os músculos responsáveis pela convergência. A tríade descrita tem papel indiscutível na qualidade de vida, visto que o foco imediato é exigido para sobrevivência em dias de visão dinâmica.

PROCEDIMENTOS ESTÉTICOS E A VISÃO

O alongamento de cílios é realizado por diversas técnicas na atualidade, fio a fio, tufos de 3 fios colados no cílio natural ou tufo colado na base dos cílios. Este procedimento deve levar em consideração alergias oculares além do escorrimento da cola aplicada, que pode promover o entupimento ou lesões nas glândulas de meibomius, que são dispostas pela borda palpebral após a linha cinzenta. Caso ocorra qualquer tipo de cristalização fora dos cílios, poderá causar lesões à córnea ou ao tecido escleral, produzindo grandes complicações.

Figura 1 – Demonstração do implante de cílios que, em excesso de adesivo, pode gerar lesão às glândulas, não desconsiderando a possibilidade de lesão à córnea, se ocorrer o excesso de adesivo.



Fonte: Elaborado pelo autor – adaptado de https://www.draandrea.com.br/?page_id=150



RECIMA21 - REVISTA CIENTÍFICA MULTIDISCIPLINAR ISSN 2675-6218

PROCEDIMENTOS ESTÉTICOS FACIAIS E CONSEQUÊNCIAS OCULARES.
BOTOX, ÁCIDO HIALURÔNICO, IMPLANTE DE CÍLIOS E A VISÃO.
Rodrigo Trentin Sonoda, Francisca Kelly da Silva

Outro fator a considerar é quanto ao peso e quantidade de cílios implantados pelo ponto de vista da eficiência visual ou acuidade visual. Com o excesso, o peso palpebral aumentado tem demonstrado em prática clínica a presença de erros astigmáticos de até 1 dioptria pela pressão exercida contra a córnea. Outro fator é a falta de conhecimento anátomo fisiológico por parte do profissional que executa a colocação que termina por permitir que se forme uma cortina diminuindo o campo visual como ocorre na hipertricrose.

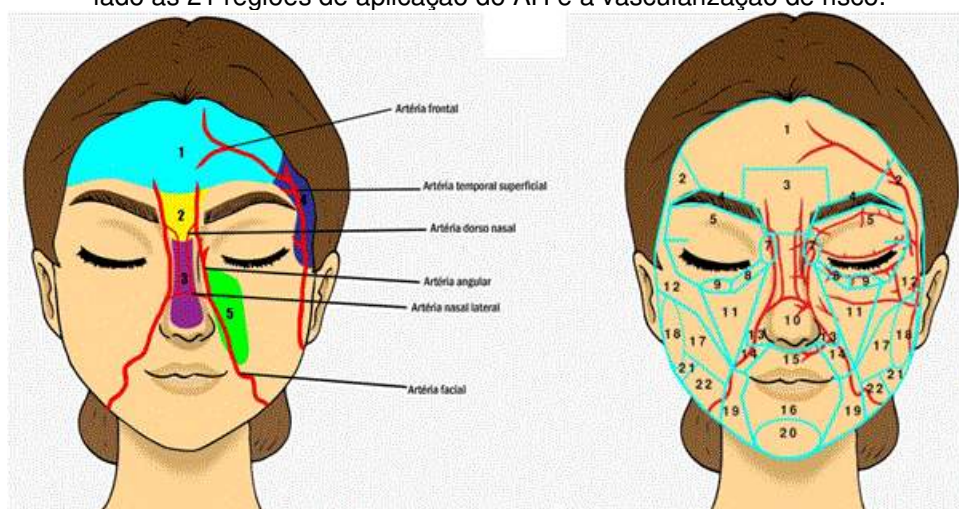
Fator complicador para a compensação através de lentes dióptricas em óculos ou lentes de contato, visto que a vida útil da extensão de cílios é curta, durante o processo da queda dos fios o valor da ametropia se torna variável e a compensação medida e proposta com o alongamento não será eficiente ao usuário, gerando várias queixas de embaçamento e falta de acuidade visual constante.

A avaliação de queixas como prurido – coceira nas rimas, ou ainda hiperemia, deve ser investigada como provável fator secundário à presença de adesivo. Outro fator relevante é a avaliação da saúde da córnea por observação em biomicroscopia ou oftalmoscopia direta.

Entre as rugas faciais, rugas periorbitais são as principais queixas das mulheres. O controle da região ocorre pelo músculo orbicular (AYRES,2016). Os músculos orbiculares controlam a abertura e fechamento palpebral, auxiliando no sistema protetivo ocular. A região orbicular é vastamente vascularizada e composta por várias divisões do músculo orbicular.

O acometimento por uso de agulhas de calibre inadequado ou excesso de AH aplicado, podem levar a edemas e, secundariamente, à compressão de vasos que progridem a necrose.

Figura 2 – Demonstração das regiões de maior risco a procedimentos com AH, classificadas de 1 a 5. A região temporal, comumente manipulada para rugas orbitais representa a 4^a. mais perigosa. Ao lado as 21 regiões de aplicação do AH e a vascularização de risco.



Fonte: Adaptação (FARIA,2020)



RECIMA21 - REVISTA CIENTÍFICA MULTIDISCIPLINAR ISSN 2675-6218

PROCEDIMENTOS ESTÉTICOS FACIAIS E CONSEQUÊNCIAS OCULARES.
BOTOX, ÁCIDO HIALURÔNICO, IMPLANTE DE CÍLIOS E A VISÃO.
Rodrigo Trentin Sonoda, Francisca Kelly da Silva

Os processos de aplicação de AH devem ser minuciosamente estudados, bem como o uso de Botox. Evitando as mais comuns causas relatadas como nódulo, edema, paralisia, alteração visual, parestesia, prurido e embolização. Fatores estes que podem ser observados nas primeiras 24 horas da aplicação, em alguns casos os efeitos indesejados podem ocorrer até 30 dias após o procedimento (ALMEIDA,2017, p. 208).

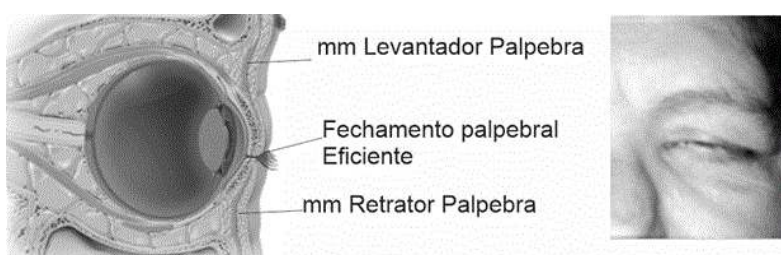
Em reunião do painel de especialistas da América Latina, desaconselha-se a injeção frontal e temporal, minimizando os riscos de acometimento das artérias. Devendo o processo ocorrer por canulação sub muscular (ALMEIDA,2017, p. 211).

A inserção temporal ou frontal acometendo qualquer vaso pode causar danos severos ao bulbo ocular visto que a vascularização desta região é diretamente conectada à irrigação ocular. Outra questão discutível é o acometimento direto ou secundário da inervação do Facial (VII p.c.) ou do Trigêmeo (V p.c.) e as consequências visuais. Em processos de lesão poderá ocorrer a perda de sensibilidade da córnea que leva a lesões irreversíveis, síndrome do olho seco e em casos mais graves, paresias.

A região temporal é sensível à aplicação de AH por conter a veia temporal, a aplicação no vaso pode gerar necrose (FARIA,2020).

Para a distribuição eficiente do fluido lacrimal o toque entre ambas as pálpebras é mandatário, a diminuição de função muscular por edema ou consequência inervacional pode gerar um pseudo piscar ou lagoftalmia, que causa danos à córnea e conjuntiva.

Figura 3- Demonstra-se o fechamento palpebral natural e a localização dos músculos palpebrais. Danos à inervação ou edemas que causem compressão na região, podem levar à lagoftalmia. Que se torna risco eminente à desepitelização central da córnea, afecções e em casos graves, keratomalácia.



Fonte: Adaptado de <https://www.kenhub.com/>

O tempo de ação do AH no organismo é relatado na literatura entre 6 e 9 meses, desta forma é fundamental que caso ocorram iatrogenias, a hialuronidase deve acontecer dentro das primeiras 24 horas do procedimento, garantindo a reversão. Neste sentido, Crocco (2012) afirma que é fundamental reconhecer problemas oriundos do procedimento de forma precoce, a conduta deve ser rápida e precisa para evitar as sequelas.



RECIMA21 - REVISTA CIENTÍFICA MULTIDISCIPLINAR ISSN 2675-6218

PROCEDIMENTOS ESTÉTICOS FACIAIS E CONSEQUÊNCIAS OCULARES.
BOTOX, ÁCIDO HIALURÔNICO, IMPLANTE DE CÍLIOS E A VISÃO.
Rodrigo Trentin Sonoda, Francisca Kelly da Silva

Os efeitos adversos do AH são descritos como raros, porém, em sua maioria, causados por imperícia ou desrespeito à técnica. O uso exagerado de AH ou aplicação em locais inadequados podem gerar o inchaço da região, visto que este tem alto poder de atração de água.

Procedimentos com a utilização da toxina botulínica deve ocorrer de forma regrada e moderada, seu poder de bloqueio da liberação de acetilcolina promove o relaxamento muscular e espasmos. A literatura descreve ptose palpebral, peso nas pálpebras, diplopia e síndrome do olho seco, além de uma série de outras reações locais (BRITO,2020).

A ptose palpebral com a toxina botulínica pode atingir 1 a 2 mm, bem como a diplopia e a síndrome do olho seco, podendo regredir em 4 semanas. Ao passo que assimetrias como lagoftalmia devem ser revertidas com tratamento (ROCHA NETO, 2020).

CONSIDERAÇÕES FINAIS

São imprescindíveis o conhecimento anatômico e o respeito às diversas orientações sobre o método de realização dos procedimentos estéticos, visto as reações não incomuns adversas pela injeção de AH ou BOTOX em locais inadequados, bem como efeitos indesejados relatados.

Os efeitos colaterais de comparação da literatura com os efeitos oculares apurados em ambiente clínico, demonstram a necessidade de averiguação em anamnese, quando relatado efeitos como dores periorbitais, olho seco, ptose, diplopia e edema orbital.

Ao notar-se o uso de cílios não naturais, a avaliação e cientificação do usuário quanto a possíveis mudanças anatômicas que interferem na avaliação de acuidade e seu desempenho se fazem necessárias. Além de observação minuciosa sobre excessos de adesivo que podem promover danos às glândulas ou à córnea.

REFERÊNCIAS

ALMEIDA, Ada. *et al.* Diagnóstico e tratamento dos eventos adversos do ácido hialurônico: recomendações de consenso do painel de especialistas da América Latina. **Rev. Surgical & Cosmetic Dermatology**, v. 9, n. 3, p. 204-213, 2017.

AYRES, E. L.; SANDOVAL M. H. **Toxina Botulínica na Dermatologia**. Rio de Janeiro: Editora Guanabara Koogan LTDA, 2016.

BANCO CENTRAL DO BRASIL. **Séries Temporais (Balanço de Pagamentos, Saldo da carteira de crédito em relação ao PIB, Taxas de câmbio real e efetiva, Meta Selic definida pelo COPOM, Taxas de Juros, PIB e PIB per capita)**. 2020. Disponível em: <https://www.bcb.gov.br/publicacoes/estudosospeciais>. Acesso em: 06 ago. 2021.

BRITO, Aline; BARBOSA, Daniela. A utilização da toxina botulínica tipo a para alcançar a estética facial. **Rev. Terra & Cult.**, Londrina, v. 36, n. 71, jul./dez. 2020.



RECIMA21 - REVISTA CIENTÍFICA MULTIDISCIPLINAR
ISSN 2675-6218

PROCEDIMENTOS ESTÉTICOS FACIAIS E CONSEQUÊNCIAS OCULARES.
 BOTOX, ÁCIDO HIALURÔNICO, IMPLANTE DE CÍLIOS E A VISÃO.
 Rodrigo Trentin Sonoda, Francisca Kelly da Silva

CASTRO, Marcelo; ALCANTARA, Guizelle. Efeitos adversos no uso do ácido hialurônico injetável em preenchimentos faciais. *Braz. J. Hea. Rev.*, Curitiba, v. 3, n. 2, p. 2995- 3005, mar./apr. 2020. ISSN 2595-6825

CROCCO, Elisete Isabel; OLIVEIRA ALVES, Renata; ALESSI, Cristina. Eventos adversos do ácido hialurônico injetável. *Surgical & Cosmetic Dermatology [Internet]*, v. 4, n. 3, p. 259-263, 2012. Recuperado de: <https://www.redalyc.org/articulo.oa?id=265524650007>

FARIA, Thaís; BARBOSA JUNIOR, José. Possíveis intercorrências do preenchimento facial com ácido hialurônico. *Revista Conexão Ciência*, v. 15, n. 3, p. 72-83, 2020. Disponível em: <https://periodicos.uniformg.edu.br:21011/ojs/index.php/conexaociencia/article/view/1239/1186> Acesso em: 07 ago. 2021.

FECOMERCIOSSP. **A evolução da classe média e o seu impacto no varejo**: Diagnósticos e tendência. São Paulo: Fichser2, 2012.

FECOMERCIOSSP. **Classe C gasta com cosméticos quase o equivalente do que consome com carnes**. 2015 Disponível em: <https://www.fecomercio.com.br/noticia/classe-c-gasta-com-cosmeticos-quase-o-equivalente-do-que-consome-com-carnes-1>. Acesso em 08 ago. 2021.

RIORDAN-Eva, Paul; WHITCHER, John. **Oftalmologia geral de Vaughan & Asbur**. Porto Alegre: AMGH Editora, 2011.

ROCHA NETO, Antonio. **Harmonização facial e o uso da toxina botulínica tipo a**: uma revisão da literatura. TCC (Odontologia) – Universidade Federal do Ceara, Fortaleza, 2020. Disponível em: <http://www.repositorio.ufc.br/handle/riufc/55767>. Acesso em: 07 ago. 2021.

SPC BRASIL. **Sete em cada dez brasileiros acreditam que gastos com beleza são uma necessidade e não um luxo, aponta pesquisa**. 2016 https://www.spcbrasil.org.br/wpimprensa/wp-content/uploads/2016/06/release_pesquisa_mercado_beleza_vF6.pdf. Acesso em: 06 ago. 21