

**DESENVOLVIMENTO DE UM GUIA SEMIOLÓGICO VISUOPERCEPTUAL EM OPTOMETRIA PEDIÁTRICA****DEVELOPMENT OF A SEMIOLOGICAL GUIDE FOR VISUAL-PERCEPTUAL ASSESSMENT IN PEDIATRIC OPTOMETRY****ELABORACIÓN DE UNA GUÍA SEMIOLÓGICO VISUOPERCEPTUAL EN OPTOMETRÍA PEDIÁTRICA**Leandro Leal-Silva<sup>1</sup>, José Leandro Oliveira Alves<sup>1</sup>, Hilda Caramantin-Soriano<sup>1</sup>

e5115942

<https://doi.org/10.47820/recima21.v5i11.5942>

PUBLICADO: 11/2024

**RESUMO**

O estudo visa desenvolver um guia semiológico para a avaliação visual-perceptual em crianças na prática optométrica, buscando uma abordagem que permita diagnósticos mais precoces e intervenções assertivas. Utilizando uma revisão integrativa baseada em publicações dos últimos 10 anos, os resultados enfatizam a importância de identificar marcos do desenvolvimento visual e neurológico nos primeiros anos de vida. Assim, o guia proposto é apresentado como uma ferramenta para aprimorar o diagnóstico e tratamento em optometria pediátrica, promovendo a saúde visual e o desenvolvimento infantil.

**PALAVRAS-CHAVE:** Optometria Pediátrica. Desenvolvimento Visual. Semiologia Ocular. Avaliação Visuoperceptual. Saúde Visual Infantil.

**ABSTRACT**

*The study aims to develop a semiological guide for the visual-perceptual assessment of children in optometric practice, seeking an approach that allows for earlier diagnosis and assertive interventions. Using an integrative review based on publications from the last 10 years, the results emphasize the importance of identifying milestones in visual and neurological development in the first years of life. Thus, the proposed guide is presented as a tool to improve diagnosis and treatment in pediatric optometry, promoting visual health and child development.*

**KEYWORDS:** *Pediatric Optometry. Visual Development. Ocular Semiology. Visual-Perceptual Assessment. Child Visual Health.*

**RESUMEN**

*El estudio pretende desarrollar una guía semiológica para la evaluación visoperceptiva de los niños en la práctica optométrica, buscando un abordaje que permita un diagnóstico más precoz e intervenciones asertivas. A partir de una revisión integradora basada en publicaciones de los últimos 10 años, los resultados enfatizan la importancia de identificar hitos en el desarrollo visual y neurológico en los primeros años de vida. Así, la guía propuesta se presenta como una herramienta para mejorar el diagnóstico y tratamiento en optometría pediátrica, promoviendo la salud visual y el desarrollo infantil*

**PALABRAS CLAVE:** *Optometría Pediátrica. Desarrollo Visual. Semiología Ocular. Evaluación Visuoperceptual. Salud Visual Infantil.*

**INTRODUÇÃO**

A optometria é a ciência da visão reconhecida e praticada em diversos países do mundo, sendo preconizada pela Organização Mundial de Saúde - OMS, como a barreira primária contra a cegueira evitável. Além disso, a optometria é também reconhecida pela Organização Panamericana de Saúde e

---

<sup>1</sup> Faculdade Internacional de Evolução Profissional - FIEP.



## RECIMA21 - REVISTA CIENTÍFICA MULTIDISCIPLINAR ISSN 2675-6218

DESENVOLVIMENTO DE UM GUIA SEMIOLÓGICO VISUOPERCEPTUAL EM OPTOMETRIA PEDIÁTRICA  
Leandro Leal-Silva, José Leandro Oliveira Alves, Hilda Caramantin-Soriano

pela Organização das Nações Unidas, pelo serviço prestado à população mundial (Stern; Burnett, 2021).

De acordo com DECS (2022), a optometria é uma ciência aplicada com base teórica na física óptica, e o seu objeto de pesquisa é o sistema visual, com conhecimentos acumulados que lhe permitem a autonomia para o seu exercício profissional, com mais de cem anos de história e trajetória em diversos países, como Estados Unidos, Inglaterra, Colômbia, Austrália, Canadá e Espanha. Para Pádua (2016), o optometrista é o profissional graduado em curso universitário de optometria capaz de atuar em pesquisa, promoção, prevenção, avaliação e reabilitação na área visual. Assim, cabe ao optometrista realizar consultas, emitir pareceres e laudos optométricos atuando em consultórios clínicos e estabelecimentos que ofereçam o serviço de optometria.

Nesse sentido, o optometrista é um profissional que atua na atenção básica da saúde visual em todas as faixas etárias do ser humano. Dessa forma, considerando que a visão é a porta de entrada principal para o aprendizado e desenvolvimento do ser humano nos primeiros anos de vida, é essencial a atuação deste profissional na detecção precoce de alterações e/ou patologias visuais da infância, assim como sua atuação no processo de reabilitação das condições atípicas de desenvolvimento (Pádua, 2016; Stern; Burnett, 2021). Portanto, cabe ao optometrista, principalmente aquele atuante na área pediátrica, dominar as técnicas de avaliação visual, considerando o processo de desenvolvimento infantil.

Nessa perspectiva, a visão desempenha um papel crucial no desenvolvimento físico, psicoemocional e cognitivo da criança. O sistema visual humano amadurece na primeira década de vida, mas os primeiros 18 meses de vida constitui um período crítico no desenvolvimento do sistema visual (Ministério da Saúde, 2016). Segundo Gagliardo (2003), durante o nascimento, o SNC e o sistema ocular são ainda imaturos, sendo necessárias experiências visuais para que ambos se desenvolvam. Portanto, os primeiros anos de vida da criança são considerados períodos críticos para o desenvolvimento da visão.

De acordo com Becker *et al.*, (2019), estima-se que há cerca de 19 milhões de crianças com problemas visuais, sendo que cerca de 80% desses casos são passíveis de tratamento ou poderiam ter sido prevenidos. Para o Ministério da Saúde (2016), as crianças com deficiência visual enfrentam desafios no desenvolvimento da comunicação, já que gestos e condutas sociais são aprendidos visualmente. Assim, um diagnóstico precoce de doenças, um tratamento efetivo e um programa de estimulação visual precoce podem permitir que a criança tenha uma integração maior com seu meio.

Diante disso, podemos mencionar que o desenvolvimento de um guia semiológico específico para a avaliação da integração visual em pacientes pediátricos, poderá auxiliar ao profissional optometrista na identificação precoce de possíveis alterações no desenvolvimento visual, a fim de garantir a saúde visual do paciente, além de oferecer diretrizes específicas para a avaliação de diferentes aspectos das funções visuais.

Assim, o objetivo do presente trabalho foi desenvolver um guia de semiologia ocular em paciente pediátrico que seja capaz de fornecer uma avaliação perceptivovisual, a partir de um conjunto



## RECIMA21 - REVISTA CIENTÍFICA MULTIDISCIPLINAR ISSN 2675-6218

DESENVOLVIMENTO DE UM GUIA SEMIOLÓGICO VISUOPERCEPTUAL EM OPTOMETRIA PEDIÁTRICA  
Leandro Leal-Silva, José Leandro Oliveira Alves, Hilda Caramantin-Soriano

padronizado de procedimentos e testes capazes de avaliar as habilidades visuais, como a percepção e a discriminação visual.

### EMBRIOLOGIA DO SISTEMA NERVOSO CENTRAL (SNC) E OCULAR

A compreensão do desenvolvimento embriológico normal é essencial para entender as malformações que afetam o sistema nervoso e desenvolver soluções e intervenções eficazes no tratamento de condições visuais e neurológicas congênitas.

De acordo com Montanari (2019), os defeitos congênitos podem variar amplamente em termos de gravidade e impacto na vida do indivíduo. Quanto às estatísticas, calcula-se que aproximadamente 2 a 3% dos recém-nascidos apresentam um ou mais defeitos congênitos que podem variar de sutis a graves. No entanto, se forem incluídos os defeitos que se manifestam algum tempo após o nascimento, como certas condições genéticas ou problemas de desenvolvimento que se tornam aparentes ao longo do tempo, esse percentual pode subir para cerca de 7%. Dessa forma, a etiologia de 50% das anomalias permanece desconhecida, mas 18% delas são atribuídas a fatores genéticos; 7% a fatores ambientais, e 25% à herança multifatorial.

Assim, é importante que os profissionais de saúde estejam cientes dessas estatísticas e estejam preparados para oferecer suporte e tratamento adequados para indivíduos afetados por defeitos congênitos, independentemente de sua gravidade. A detecção precoce e o acesso a cuidados especializados e responsivos podem fazer uma grande diferença no prognóstico e na qualidade de vida desses indivíduos.

### Cronologia do desenvolvimento embriológico

No quadro 1 estão representados os principais marcos do desenvolvimento embrionário, desde a primeira semana até o fim da gestação. Esses marcos são considerados indicadores de um estado normal e desejado para a geração de um indivíduo sem defeitos congênitos. Nesse sentido, Montanari (2019), menciona as principais características da organogênese ocular:

- No final da terceira semana, o olho primitivo, chamado também de sulco óptico aparece como um par de estrias em cada lado da linha média da placa neural antes de seu fechamento tubular, exatamente entre o diencéfalo e telencéfalo a 22 dias da embriogênese. Na quarta semana o olho primitivo sofre uma escavação e se torna uma vesícula com a formação de uma dobra inferior que se denomina Fissura embrionária ou coroidiana.
- A formação do cristalino e da retina ocorre por interação entre as vesículas ópticas e o ectoderma suprajacente. A mesênquima invade a cavidade do cálice óptico, formando o humor vítreo que preenche o espaço entre a retina e o cristalino, protegendo a retina de choques e vibrações.
- Durante o desenvolvimento fetal, as camadas da retina devem se justapor completamente, caso contrário, pode ocorrer deslocamento congênito da retina, causado por crescimento desigual das camadas ou acúmulo de fluidos como humor vítreo, sangue ou exsudato. Além de condições congênitas, o deslocamento da retina pode ser causado por trauma ocular,



## RECIMA21 - REVISTA CIENTÍFICA MULTIDISCIPLINAR ISSN 2675-6218

DESENVOLVIMENTO DE UM GUIA SEMIOLÓGICO VISUOPERCEPTUAL EM OPTOMETRIA PEDIÁTRICA  
Leandro Leal-Silva, José Leandro Oliveira Alves, Hilda Caramantin-Soriano

infecções intraoculares ou retinopatia diabética, resultando na proliferação anormal de vasos sanguíneos retinianos. Essas condições comprometem a visão ao causar separação e acúmulo de líquido entre as camadas da retina

- A íris e o corpo ciliar se desenvolvem a partir da borda do cálice óptico, controlando a quantidade de luz que atinge a retina. O corpo ciliar secreta o humor aquoso, que circula entre a câmara posterior e anterior do olho. O desenvolvimento anormal da drenagem do humor aquoso durante o período fetal provoca a elevação da pressão intraocular, o que leva à degeneração das células ganglionares da retina e à cegueira.
- O músculo ciliar, abaixo do corpo ciliar, modifica a forma do cristalino para acomodar a visão para perto. O olho é envolvido por mesênquima, se diferencia em coróide e esclera. As pálpebras se desenvolvem a partir de pregas ectodérmicas e tornam-se aparentes na sétima semana se unem ao final da nona semana, antes que voltem a se abrir, os cílios e as glândulas sebáceas formam-se do ectoderma superficial. A reabertura das pálpebras ocorre do sexto ao sétimo mês. As glândulas lacrimais começam a produzir lágrimas no segundo mês de vida.

**Quadro 1-** Cronologia do desenvolvimento embriológico

Estágio	Tempo (semanas)	Marcos do Desenvolvimento
<b>Fertilização</b>	Dia 0	O espermatozoide fertiliza o óvulo, formando o zigoto.
<b>Clivagem</b>	Dia 1-3	O zigoto começa a se dividir, formando um conjunto de células chamadas blastômeros.
<b>Mórula</b>	Dia 3-4	O embrião atinge um estágio de 16-32 células, chamado de mórula.
<b>Blastocisto</b>	Dia 4-5	A mórula se transforma em blastocisto, com uma cavidade cheia de líquido.
<b>Implantação</b>	Dia 5-12	O blastocisto se implanta na parede do útero.
<b>Gastrulação</b>	Semana 2-3	Formação das três camadas germinativas: ectoderma, mesoderma e endoderma.
<b>Neurulação</b>	Semana 3-4	Formação do tubo neural, que dará origem ao sistema nervoso central.
<b>Fechamento do tubo neural</b>	Semana 4	O tubo neural se fecha, formando a base do cérebro e da medula espinhal.
<b>Formação das vesículas ópticas</b>	Semana 4-5	Início da formação das vesículas ópticas, que darão origem aos olhos.
<b>Órgãos primordiais</b>	Semana 4-8	Desenvolvimento inicial de órgãos e sistemas principais (coração, fígado, etc.).
<b>Extremidades</b>	Semana 5-6	Formação dos brotos dos membros superiores e inferiores.
<b>Desenvolvimento da retina e lente</b>	Semana 6-7	Diferenciação da retina, formação da lente e outros componentes oculares.
<b>Desenvolvimento cerebral</b>	Semana 6-8	Desenvolvimento avançado do cérebro, incluindo a formação dos hemisférios cerebrais.
<b>Formação das conexões neurais</b>	Semana 7-8	Início da formação das sinapses e das conexões neurais principais.
<b>Desenvolvimento do nervo óptico</b>	Semana 7-8	Formação do nervo óptico, conectando o olho ao cérebro.
<b>Feto</b>	Semana 9 em diante	Transição de embrião para feto; continua o crescimento e desenvolvimento dos órgãos.

Fonte: Autoria própria (2024)



## MARCOS DO DESENVOLVIMENTO VISUAL

O desenvolvimento infantil é um processo que envolve maturação neurológica e aquisições de habilidades motoras, afetivas, cognitivas e sociais, sendo este considerado um processo sequencial e contínuo, no qual as crianças adquirem aquisições que progridem de movimentos simples para outros altamente estruturados e complexos. Nesse sentido, embora a anatomia ocular se forme nos primeiros anos, a melhoria visual continua ao longo da escolaridade. Um sistema visual bem desenvolvido, especialmente nos primeiros 5-7 anos, fortalece a concentração, os músculos extraoculares e a coordenação visual, impactando o desempenho acadêmico e habilidades esportivas. O "olhar preferencial" na infância destaca a atração natural por movimentos e cores, estimulando conexões neurais e desempenhando um papel crucial no aprendizado e desenvolvimento sensorial infantil (Quoc; Milleret, 2014).

Assim, avaliar os marcos do desenvolvimento visual é fundamental, principalmente nos primeiros anos de vida da criança, envolvendo desde a atenção básica até o atendimento em serviços especializados de alta complexidade, com pensamento voltado a promoção de saúde, medidas de prevenção, diagnóstico e tratamento precoce, além do acesso a serviços de atendimento a pessoas com baixa visão, educação especial, habilitação/reabilitação.

Nessa perspectiva, a avaliação da visão funcional é um procedimento de avaliação qualitativa e contínua, que objetiva estimar o uso da visão, realizada por meio da observação informal e natural da criança em todas as situações de vida e nas atividades funcionais. Por meio da avaliação da visão funcional, é possível conhecer as condições que favorecem a habilidade funcional de utilização da visão, bem como os recursos sensoriais remanescentes (Favilla *et al.*, 2014).

De acordo com Barbosa *et al.*, (2018), para compreender o impacto da perda visual nas habilidades e competências dos bebês em seu desenvolvimento global, é crucial a avaliação da visão funcional, especialmente para crianças com múltipla deficiência, que frequentemente não recebem diagnóstico visual em tempo hábil. Essa avaliação fornece informações essenciais sobre sua condição visual. Devido a dificuldades como a gravidade neurológica dos casos e o acesso limitado a centros especializados, muitas dessas crianças são encaminhadas para avaliação visual e serviços de estimulação visual tardiamente, o que compromete seu desenvolvimento visual. Portanto, é crucial que o profissional optometrista detenha competências técnicas para desenvolver uma boa avaliação da integração visuomotora e visuoperceptual da criança.

Segundo Zimmermann *et al.*, (2019), o desenvolvimento visual na infância é um processo sequencial que passa por estágios distintos. Nos primeiros anos de vida, a rápida maturação da retina, vias ópticas e córtex visual é crucial, especialmente durante o primeiro ano. O refinamento das funções visuais continua até os 4 anos, completando-se por volta dos 9 a 10 anos. A mielinização das fibras do nervo óptico e o aumento da densidade sináptica no córtex visual nos primeiros meses de vida extrauterina contribuem para melhorias na percepção visual, fixação e coordenação funcional em resposta a estímulos visuais. Além disso, o desenvolvimento visual está intrinsecamente ligado ao



## RECIMA21 - REVISTA CIENTÍFICA MULTIDISCIPLINAR ISSN 2675-6218

DESENVOLVIMENTO DE UM GUIA SEMIOLÓGICO VISUOPERCEPTUAL EM OPTOMETRIA PEDIÁTRICA  
Leandro Leal-Silva, José Leandro Oliveira Alves, Hilda Caramantin-Soriano

neuropsicomotor, coordenação visuomotora, habilidades cognitivas e adaptação comportamental, ambiental e sociocultural.

Nesse sentido, o sistema visual, especializado na interpretação de imagens, conforme Bowman (2016), continua a maturar após o nascimento, sendo influenciado por estímulos visuais (Quadro 2). O processo de captura de estímulos luminosos pela retina, transmissão ao córtex occipital e integração para formar uma percepção visual única é essencial para a formação da capacidade visual funcional ao longo da infância. Esse desenvolvimento visual contínuo desempenha um papel vital no aprendizado, coordenação e adaptação das crianças do ambiente ao seu redor (Quadro 3) (Zimmermann, *et al.*, 2019).

**Quadro 2-** Avaliação visual de 0 a 5 meses

Comportamento	Idade				
	Neonato	6 semanas	3 meses	4 meses	5 meses +
Pisca quando uma luz brilha em seus olhos?	Bebês saudáveis farão isso. Se não, suspeite de um problema				
Vira-se em uma luz difusa, como uma luz que vem de uma janela?	Pode fazer isso	Bebês saudáveis farão isso. Se não, suspeite de um problema			
Olha para o seu rosto quando está a 10–20 cm de distância (menos de 30 centímetros)? Alguma resposta a sorrisos silenciosos ou levantar de sobrelhas?	Muito jovem	Pode fazer isso	Bebês saudáveis farão isso. Se não, suspeite de um problema		
Os olhos fixam e seguem uma bola ou um brinquedo pendurado?	Muito jovem	Pode fazer isso	Bebês saudáveis farão isso. Se não, suspeite de um problema		
Observa um adulto a 1,5 metros?	Muito jovem	Pode fazer isso		Bebês saudáveis farão isso. Se não, suspeite de um problema	
Converge com precisão? (Se você aproximar e afastar um brinquedo, os olhos focam no brinquedo e se alinham corretamente?)	Muito jovem	Pode fazer isso		Bebês saudáveis farão isso. Se não, suspeite de um problema	
Pisca em resposta a uma ameaça? (Qualquer movimento silencioso e repentino próximo ao rosto que não provoque brisa, por exemplo, abrir o punho repentinamente.)	Muito jovem	Muito jovem	Muito jovem	Pode fazer isso	Bebês saudáveis farão isso. Se não, suspeite de um problema

Fonte: Autoria própria (2024)



## RECIMA21 - REVISTA CIENTÍFICA MULTIDISCIPLINAR ISSN 2675-6218

DESENVOLVIMENTO DE UM GUIA SEMIOLÓGICO VISUOPERCEPTUAL EM OPTOMETRIA PEDIÁTRICA  
Leandro Leal-Silva, José Leandro Oliveira Alves, Hilda Caramantin-Soriano

**Quadro 3-** Desenvolvimento visual em crianças de zero a 6 anos

Idade	Resposta visual
<b>0-1 mês</b>	<ul style="list-style-type: none"> <li>• 1ª semana: Reação dissociada dos olhos a estímulos luminosos.</li> <li>• 2ª semana: Olhos direcionados para estímulos luminosos, sem manter a posição.</li> <li>• 3ª semana: Percepção de contraste, com pouco acompanhamento.</li> <li>• 4ª semana: Fixação em objetos maiores (<math>\geq 10</math> cm) e acompanhamento visual a 40 cm.</li> </ul>
<b>1-3 meses</b>	<ul style="list-style-type: none"> <li>• Mielinização das fibras nervosas ópticas e maturação foveal.</li> <li>• Reação pupilar, resposta ao foco da luz e reflexo das pálpebras.</li> <li>• Contato olho-olho e imitação de expressões faciais.</li> <li>• Fixação e rastreamento de rostos humanos.</li> <li>• Movimento ocular voluntário e rastreamento horizontal de objetos.</li> </ul>
<b>3-6 meses</b>	<ul style="list-style-type: none"> <li>• Sinapse do nervo óptico no córtex visual, melhorando alerta visual e fixação.</li> <li>• Percepção de cores, fixação e seguimento de objetos.</li> <li>• Reconhecimento de reflexo no espelho.</li> <li>• Controle cervical favorecendo respostas visuais e reflexo de acomodação.</li> </ul>
<b>6-10 meses</b>	<ul style="list-style-type: none"> <li>• Desenvolvimento da visão profunda e tridimensional (estereopsia).</li> <li>• Reconhecimento e exploração visual de pequenos objetos.</li> <li>• Diferenciação de pessoas conhecidas e estranhas.</li> </ul>
<b>10 meses – 1 ano e 4 meses</b>	<ul style="list-style-type: none"> <li>• Completa mielinização do nervo óptico.</li> <li>• Controle voluntário dos movimentos oculares e discriminação de claro, escuro e cores.</li> <li>• Boa interação social e contato visual.</li> </ul>
<b>1 ano e 4 meses a 2 anos</b>	<ul style="list-style-type: none"> <li>• Controle ocular voluntário e fixação em diferentes distâncias.</li> <li>• Discriminação de claro, escuro, formas, cores e tamanhos.</li> <li>• Rastreamento de movimentos rápidos e reconhecimento de semelhanças e diferenças.</li> <li>• Movimentação em direção a objetos de interesse.</li> </ul>
<b>2-4 anos</b>	<ul style="list-style-type: none"> <li>• Percepção e coordenação viso-motora aprimorada.</li> <li>• Identificação de detalhes em objetos bidimensionais e tridimensionais.</li> <li>• Discriminação e nomeação de cores.</li> <li>• Capacidade de seguir estímulos visuais rápidos e completa acomodação visual.</li> <li>• Reconhecimento de figuras e símbolos.</li> </ul>
<b>4-6 anos</b>	<ul style="list-style-type: none"> <li>• Visão binocular completa.</li> <li>• Boa noção de figura, profundidade e fundo.</li> <li>• Capacidade de observação detalhada e imitação.</li> <li>• Plena percepção espacial e localização.</li> <li>• Memória visual bem desenvolvida.</li> </ul>

Fonte: Autoria própria (2024)

Para Papalia e Martorell (2022), o desenvolvimento infantil é um processo complexo e interligado que envolve três domínios principais: físico, cognitivo e psicossocial. Embora esses domínios sejam divididos para fins de compreensão, é importante reconhecer que eles estão intrinsecamente interconectados. Cada aspecto do desenvolvimento influencia os outros, criando uma rede complexa de influências mútuas. Por exemplo, o desenvolvimento físico, como problemas de saúde ou mudanças durante a puberdade, pode impactar diretamente o desenvolvimento cognitivo e psicossocial de uma criança.

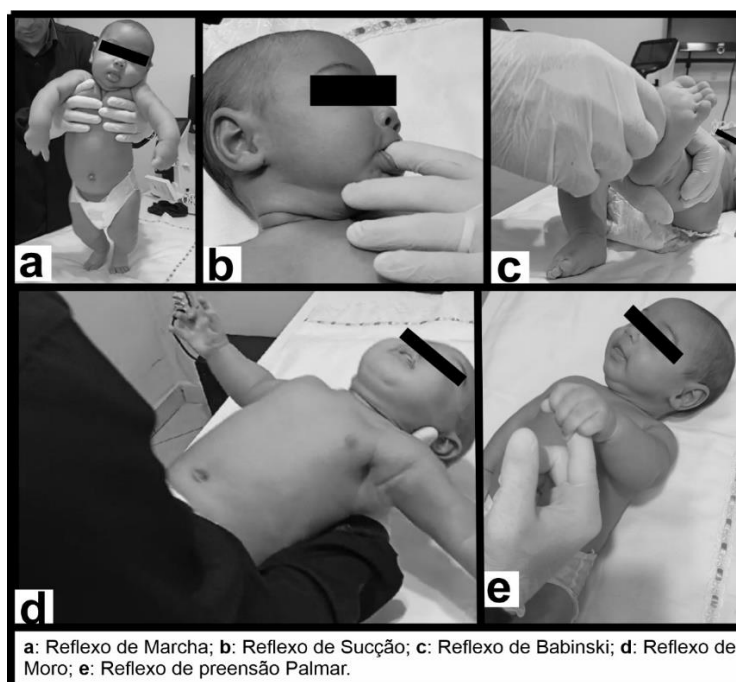
Portanto, compreender o desenvolvimento infantil requer uma análise cuidadosa de como o domínio físico, cognitivo e psicossocial interagem entre si e estão intrinsecamente ligados ao desenvolvimento visual.

## REFLEXOS PRIMITIVOS

Os reflexos primitivos são componentes vitais do desenvolvimento humano, manifestando-se como respostas automáticas e adaptativas que surgem no período neonatal (Figura 1). Estes reflexos são parte integrante do mecanismo de sobrevivência de um recém-nascido e irão integrar-se naturalmente durante os primeiros anos de vida à medida que surgem reflexos posturais mais maduros. Nesse contexto, Pederssetti e Sonoda (2024), indicam que os reflexos primitivos são movimentos fisiológicos e estão ligados ao nascimento e desenvolvimento do ser humano, porém, com o passar do tempo, esses reflexos vão desaparecendo à medida que o bebê vai se desenvolvendo. Para Domingo-Sanz (2022), os reflexos primitivos são de grande importância para a função visual devido à sua capacidade de interferir na projeção visual.

De acordo com Heidenreich (2021), a ausência ou a retenção anormal dos reflexos primitivos pode sugerir diversas causas, desde procedimentos como cesarianas até exposição a toxinas ou trauma durante o parto. Além disso, fatores como o tempo inadequado de barriga para baixo na infância, falta de engatinhar, andar precocemente ou infecções crônicas de ouvido também podem influenciar a manifestação e a integração desses reflexos. Já Melillo (2016), indicou que quando não há desenvolvimento ou integração de um reflexo primitivo, nota-se falhas de desenvolvimento das habilidades motoras grossas ou finas, falta de percepção sensorial, e influência no desenvolvimento cognitivo (Quadro 4). Além disso, pesquisas mostram que em crianças de idade pré-escolar ou escolar os reflexos primitivos ainda podem persistir, especialmente em crianças diagnosticadas com o transtorno de déficit de atenção e hiperatividade (TDAH), ou até mesmo autismo.

**Figura 1-** Reflexos primitivos em criança de dois meses



Fonte: Autoria própria (2024)



## RECIMA21 - REVISTA CIENTÍFICA MULTIDISCIPLINAR ISSN 2675-6218

DESENVOLVIMENTO DE UM GUIA SEMIOLÓGICO VISUOPERCEPTUAL EM OPTOMETRIA PEDIÁTRICA  
Leandro Leal-Silva, José Leandro Oliveira Alves, Hilda Caramantin-Soriano

**Quadro 4-** Reflexos primitivos não integrados

Reflexo	Descrição	Problemas na Integração
<b>Reflexo Tônico Cervical Simétrico</b>	Ativado quando a cabeça é inclinada para frente ou para trás, afetando os membros superiores e inferiores.	- Má coordenação olho-mão - Rotação da pelve - Problemas de acomodação visual
<b>Reflexo Tônico Cervical Assimétrico</b>	Quando a cabeça é virada para um lado, o braço e a perna do mesmo lado estendem-se, enquanto os membros do lado oposto se flexionam.	- Lateralidade mal definida - Escrita pobre e poucas expressões de ideias no papel
<b>Reflexo de Moro</b>	Resposta de sobressalto que envolve a extensão dos braços e pernas, seguida por um abraço de retorno.	- Hipersensibilidade à luz, sons e estímulos táteis - Hipersensibilidade às mudanças rápidas de direção
<b>Reflexo Tônico Labiríntico</b>	Controla a postura em resposta à inclinação da cabeça em relação ao corpo.	- Dificuldades para levantar a cabeça - Postura encurvada
<b>Reflexo Palmar</b>	Ativado pelo toque na palma da mão, causando uma preensão.	- Coordenação motora fina pobre - Dificuldade na escrita
<b>Reflexo de Sucção</b>	Estimulado pelo toque nos lábios ou na boca, resultando em movimentos de sucção.	- Problemas de alimentação - Dificuldade na articulação das palavras
<b>Reflexo de Preensão Plantar</b>	Estimulado pelo toque na sola do pé, causando uma resposta de preensão.	- Dificuldade para caminhar - Problemas de equilíbrio e postura
<b>Reflexo de Marcha Automática</b>	Quando os pés tocam uma superfície plana, ocorre uma resposta automática de marcha.	- Dificuldade em iniciar movimentos voluntários das pernas
<b>Reflexo de Babkin</b>	Pressionar a palma da mão causa abertura da boca e movimentos da cabeça.	- Coordenação pobre entre movimentos das mãos e da boca - Dificuldades na fala e alimentação
<b>Reflexo de Galant</b>	Estimulado ao tocar ao longo de um dos lados da coluna, causando uma curva lateral do corpo.	- Hiperatividade - Dificuldades de concentração - Problemas posturais

Fonte: Autoria própria (2024)

Para que seja feito a avaliação do desenvolvimento dos reflexos da criança, o profissional da saúde realiza alguns exames, como: Reflexo Primitivo de Apoio, Reflexo de Marcha, Reflexo de Colocação das Pernas, Reflexo de Busca, Reflexo de Sucção, Reflexo de Preensão Palmar, Reflexo de Preensão Plantar, Reflexo de Extensão Cruzada, Reflexo de Moro, reflexo de Babinski, Reflexo de Galant ou Reflexo de Incurvação do Tronco, Reflexo Tônico Assimétrico; Reflexo Tônico Cervical Assimétrico.

Nesse contexto, Pederssetti e Sonoda (2024) mencionam que o optometrista desempenha um papel importante na avaliação dos reflexos primitivos, realizando alguns testes durante a avaliação do paciente, a fim de verificar se há algum distúrbio no desenvolvimento das habilidades visuais como por exemplo, movimentos oculares deficientes, fixação deficiente entre distância e perto, dificuldade de coordenação olho-mão e memória visual.

O Reflexo Primitivo de Apoio é um importante teste realizado em bebês dos três aos seis meses de vida. Para que ele seja realizado, é necessário que o examinador coloque a criança suspensa



## RECIMA21 - REVISTA CIENTÍFICA MULTIDISCIPLINAR ISSN 2675-6218

DESENVOLVIMENTO DE UM GUIA SEMIOLÓGICO VISUOPERCEPTUAL EM OPTOMETRIA PEDIÁTRICA  
Leandro Leal-Silva, José Leandro Oliveira Alves, Hilda Caramantin-Soriano

verticalmente, colocando-a em pé sobre uma superfície plana. Ao realizar tal procedimento, é analisado o reflexo que o recém-nascido reproduz ao tocar os pés na superfície. Como resposta, espera-se que o bebê estique as pernas, suportando parte do peso do corpo nos pés. Esse reflexo que o bebê reproduz é considerado muito importante para o desenvolvimento motor inicial, já que ele ajuda a preparar os músculos e o sistema nervoso para o desenvolvimento posterior do controle postural e da locomoção. Assim, realizar o Reflexo de Apoio pode ser um dos primeiros exercícios que o bebê irá realizar para a aquisição de habilidades motoras mais avançadas, como ficar em pé e andar (Magalhães, 2016).

O Reflexo de Busca, comum entre o terceiro ao nono mês de vida, é conhecido por ser um reflexo onde o bebê, quando tocado suavemente no rosto, de preferência na bochecha, apresenta como resposta a procura por esse objeto que o tocou, que pode ser o próprio dedo do examinador. A resposta apresentada é uma resposta natural e instintiva que o bebê realiza para localizar o objeto que irá alimentá-lo. O Reflexo de Busca é considerado importante para o início da amamentação e alimentação do bebê, facilitando a busca pelo mamilo e o estabelecimento da sucção. Além disso, esse reflexo também desempenha um papel na promoção do vínculo entre o bebê e o cuidador, pois ajuda a direcionar a atenção do bebê para o estímulo tátil e auditivo do cuidador durante a alimentação (Magalhães, 2016).

Para que o reflexo de Babinski seja realizado, é necessário que o profissional estimule a sola do pé do bebê. Dessa forma, ao estimular a sola do pé, o bebê pode dobrar o seu dedão para trás e, ao fazer isso, os seus outros dedos se afastam em um movimento semelhante a um leque, também se curvando em direção ao topo do pé, juntamente com o dedão. É importante salientar que, não existe um tratamento para o reflexo de Babinski, e, ao se apresentar resposta positiva para esse exame, sugere-se que seja necessário a realização de mais testes e exames, tanto em bebês, quanto em pacientes adultos ou adolescentes que apresentem queixas neurológicas, visando acompanhamento e diagnóstico adequados (Pederssetti; Sonoda, 2024).

O Reflexo de Moro é uma característica dos recém-nascidos e geralmente está presente recém-nascidos dos zeros aos três meses de vida. Sua característica principal é a reação involuntária de movimentos simultâneos dos braços, pernas e cabeça do bebê. O reflexo de Moro é testado com a criança apoiando-se no braço do optometrista, depois de fechar os olhos e inclinar a cabeça para trás, primeiro observando se a criança flexiona os joelhos, joga os braços para o lado, controla o movimento durante a inclinação para trás ou realiza outros comovimentos. Geralmente as crianças que não têm Reflexo de Moro ativo ficam ansiosas ao realizar essa tarefa. Nesse contexto, as origens desse reflexo estão associadas a elementos ambientais, como uma alteração abrupta no ambiente ao redor, barulhos altos, ou quando o bebê é várias vezes retirado do colo (Pederssetti; Sonoda, 2024).

O Reflexo de Galant ou Reflexo de Encurvamento do Tronco, é avaliado realizando estímulo tátil na região do dorso lateral. Observa-se o encurvamento do tronco ipsilateral ao estímulo. Já o Reflexo Tônico Assimétrico (ATNR), é estudado mudando a posição da cabeça. Se a criança tiver reflexos tônicos totalmente integrados, a mudança na posição da cabeça não deverá causar nenhum movimento nos membros inferiores, superiores e no tronco. Se o movimento da cabeça provoca



## RECIMA21 - REVISTA CIENTÍFICA MULTIDISCIPLINAR ISSN 2675-6218

DESENVOLVIMENTO DE UM GUIA SEMIOLÓGICO VISUOPERCEPTUAL EM OPTOMETRIA PEDIÁTRICA  
Leandro Leal-Silva, José Leandro Oliveira Alves, Hilda Caramantin-Soriano

movimento e altera a posição do corpo, confirma-se uma integração incompleta deste reflexo na criança (Pederssetti; Sonoda, 2024).

O Reflexo Tônico Cervical Assimétrico (STNR), normalmente é observado até cerca de seis meses de idade, quando gradualmente desaparece à medida que o bebê desenvolve maior controle motor e coordenação. Esse reflexo é observado quando a cabeça do bebê é girada enquanto a mão do examinador estabiliza o tronco. Isso resulta na extensão do braço do mesmo lado da rotação e na flexão do braço do lado oposto. Os membros inferiores seguem um padrão semelhante de resposta, embora de forma mais delicada (Pederssetti; Sonoda, 2024).

Os testes de Reflexo STNR, ATNR e Galant são realizados em quatro posições de ajoelamento. A presença de um reflexo primitivo ativo também pode ser evidenciada por uma mudança no ritmo da respiração, franzir a testa e os lábios, e reações emocionais. Os reflexos são avaliados em uma escala de cinco etapas de 0 a 4. 0 significava completa falta de reflexo (integração total) e 1 — baixa atividade, 2 — atividade média, 3 — alta atividade, 4 — atividade máxima. A partir desses dados, o optometrista comportamental pode desenvolver um plano para a terapia do paciente ajudando assim na melhora do desenvolvimento e na vida escolar das crianças (Pederssetti; Sonoda, 2024).

O reflexo de sucção é um dos reflexos primitivos encontrados em bebês durante toda a fase de lactância. Este reflexo é muito importante para o desenvolvimento do bebê, visto que este está inteiramente ligado à alimentação do recém-nascido, já que é uma resposta automática desencadeada quando algo toca os lábios ou a parte interna da boca do bebê. Esse reflexo é imprescindível para uma vida saudável nos primeiros meses de vida, pois é dessa forma que o bebê extrai o leite de forma eficaz para satisfazer suas necessidades nutricionais. Os profissionais frequentemente observam o reflexo de sucção durante os exames de rotina do bebê para avaliar o desenvolvimento neurológico e o progresso da alimentação (Magalhães, 2016).

O Reflexo de Preensão Palmar ou Reflexo de Agarre Palmar, comum em bebês de seis a nove meses de vida, é uma reação natural que os pequenos apresentam quando algo tocam as palmas suas mãos. Então, para que esse teste seja realizado pode-se colocar o dedo sobre a mão do bebê, na expectativa de que ele agarre aquele dedo, fazendo jus ao nome intitulado. Esse reflexo desempenha um papel muito importante no desenvolvimento inicial do bebê, pois o ajuda com a coordenação motora e com o fortalecimento dos músculos das mãos e dos dedos. Além disso, é fundamental para a sobrevivência inicial, permitindo que o bebê agarre objetos próximos, tanto objetos para segurança, quanto para sua própria alimentação (Magalhaes, 2016).

Nesse cenário, a retenção reflexa primitiva também pode interferir no desenvolvimento da caligrafia. Dessa forma, num estudo transversal, foi explorado uma possível relação entre retenção de reflexos e dificuldades de escrita em 74 crianças com idades entre 7 e 9 anos. O estudo demonstrou que mais crianças com dificuldades de caligrafia apresentavam retenção de reflexos, que estava associada à capacidade de caligrafia, após o controle da visão, implicando uma provável necessidade de abordar a integração reflexa (Pederssetti; Sonoda, 2024).



## RECIMA21 - REVISTA CIENTÍFICA MULTIDISCIPLINAR ISSN 2675-6218

DESENVOLVIMENTO DE UM GUIA SEMIOLÓGICO VISUOPERCEPTUAL EM OPTOMETRIA PEDIÁTRICA  
Leandro Leal-Silva, José Leandro Oliveira Alves, Hilda Caramantin-Soriano

Já o Reflexo de Preensão Plantar, como o próprio nome sugere, refere-se à resposta automática que ocorre quando a parte inferior do pé de um bebê, é estimulada. Quando o estímulo é realizado pelo profissional de saúde, o bebê responde curvando os dedos dos pés para baixo, em direção à planta do pé, como se estivesse agarrando algo com os dedos do pé. O reflexo de preensão plantar desempenha um papel importante no desenvolvimento neurológico inicial do bebê, pois é graças ao reflexo que é possível fortalecer os músculos e as conexões nervosas associadas ao movimento dos pés (Pederssetti; Sonoda, 2024).

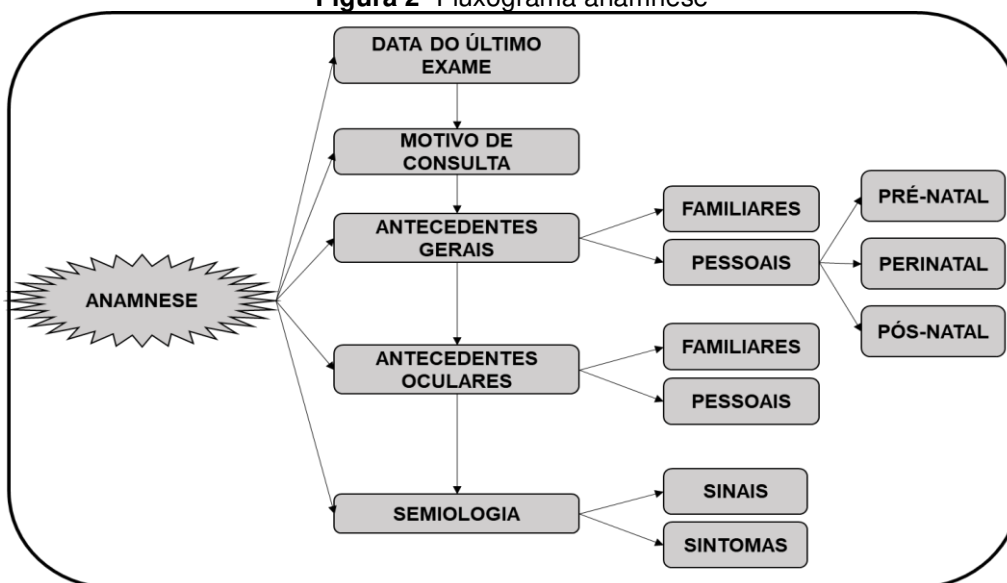
Por fim, o reflexo de extensão cruzada ocorre entre o quarto e o sexto mês de vida do bebê, e é conhecido por ser um estímulo em que o profissional de saúde toca a um lado do corpo do bebê, e obtém como resposta uma extensão involuntária do membro do lado oposto. Este reflexo é considerado muito importante, pois graças a ele é possível ver como está o desenvolvimento neurológico inicial do bebê e se ele está bem. O reflexo de extensão cruzada ajuda a visualizar como estão as conexões nervosas e a coordenação entre os dois hemisférios do cérebro. Além disso, o Reflexo de Extensão Cruzada também desempenha um papel fundamental na preparação do bebê para movimentos mais complexos, como engatinhar e andar (Magalhaes, 2016).

### **ANAMNESE**

De acordo com Faria (2018), a anamnese é uma prática comum entre os trabalhadores da área da saúde e serve para se identificar, por meio de uma série de perguntas, qual o motivo do paciente se encontrar naquele local. Através da anamnese é possível estabelecer a identificação do paciente, o motivo que o fez procurar um profissional, registrar suas queixas e absorver aquelas que serão mais bem aproveitadas a fim de se encontrar e entender a queixa do paciente. Além desse importante primeiro contato, também é graças a anamnese que o profissional de saúde pode criar um ambiente agradável e de boa confiança, fazendo assim com que o paciente possa se sentir mais à vontade para explicar o que o incomoda.

Nesse contexto, para que o optometrista consiga entender perfeitamente o paciente, é necessário que a anamnese seja realizada, e para isso, esta prática é realizada por etapas, sendo elas: identificação do paciente, o motivo da consulta, seus antecedentes pessoais, seus antecedentes familiares, identificar algumas astenopia (momento em que o paciente apresenta os sintomas), o momento de perguntas sobre os problemas visuais, seus problemas oculares, se possui algum outro tipo de problema, e por fim, algum caso especial (Figura 2).

**Figura 2-** Fluxograma anamnese



Fonte: Autoria própria (2024).

## ACUIDADE VISUAL

A acuidade visual (AV) é o grau de aptidão do olho para identificar detalhes espaciais, ou seja, a capacidade de perceber a forma e o contorno dos objetos (Ministério de Saúde, 2008). Dessa forma, a acuidade visual (AV) é o teste mais comumente usado na clínica para avaliar e monitorar o desempenho geral do sistema visual. Esse teste quantifica a capacidade do sistema visual de distinguir detalhes finos a uma distância específica, usando letras de alto contraste em diferentes tamanhos. É padrão na prática clínica realizar o teste de AV em cada visita, pois qualquer diminuição na acuidade visual pode indicar uma alteração subjacente que precisa ser tratada, seja óptica, fisiológica ou neural (Roark; Stringham, 2019).

Segundo, Saluja, Prakalapakorn e Saboo (2024), a avaliação da acuidade visual em crianças continua sendo um desafio para os profissionais responsáveis pela saúde visual e é crucial para o diagnóstico precoce de erros refrativos, ambliopia e outras condições oculares, no entanto, a falta de cooperação e compreensão em crianças pequenas torna essa tarefa desafiadora, muitas vezes, crianças em idade pré-escolar com acuidade visual reduzida não estão cientes do problema, a menos que seja bilateral e grave, os pais também podem não suspeitar de problemas de visão em seus filhos, especialmente se forem unilaterais. Como resultado, crianças com anisometropia e estrabismo de pequeno ângulo frequentemente recebem diagnóstico tardio.

De acordo com Leat, Yakobchuk-Stanger e Irving (2019), antes que uma criança seja capaz de nomear letras, são utilizados diversos testes de correspondência. Versões modernas desses testes foram formatadas com uma escala logMAR semelhante às tabelas ETDRS ou Bailey-Lovie.

Na prática optométrica pediátrica contemporânea, a seleção da tabela de avaliação visual é fundamental e deve ser ajustada conforme a faixa etária da criança, levando em consideração fatores como escolaridade, idade cronológica e idade mental. Cada criança possui uma tabela ideal,



## RECIMA21 - REVISTA CIENTÍFICA MULTIDISCIPLINAR ISSN 2675-6218

DESENVOLVIMENTO DE UM GUIA SEMIOLÓGICO VISUOPERCEPTUAL EM OPTOMETRIA PEDIÁTRICA  
Leandro Leal-Silva, José Leandro Oliveira Alves, Hilda Caramantin-Soriano

independentemente de possíveis síndromes ou alterações. As tabelas são classificadas em três categorias principais: detecção, reconhecimento e resolução (Quadro 5).

**Quadro 5-** Principais categorias e testes de acuidade visual

<b>Categoria</b>	<b>Teste</b>	<b>Descrição</b>
<b>Detecção</b>	<i>Dot Test</i>	Avalia a percepção visual usando pontos de diferentes tamanhos.
	<i>Catford Drum Test</i>	Usa um tambor giratório com diferentes padrões para avaliar a detecção visual.
	<i>Boeck Candy Beads Test</i>	Utiliza doces ou miçangas coloridas para avaliar a percepção visual em crianças pequenas.
	<i>Stycar Graded Balls</i>	Utiliza bolas de tamanhos variados para testar a detecção visual.
	<i>Schwartzing Metronome Test</i>	Avalia a detecção visual com um metrônomo visual que se move ritmicamente.
<b>Reconhecimento</b>	Direcionais	Testes que avaliam a capacidade da criança de reconhecer direções e orientações de figuras ou símbolos.
	Identificação de letras	Utiliza letras para avaliar a capacidade de reconhecimento visual, adequado para crianças alfabetizadas.
	Figuras	Usa desenhos de objetos ou figuras conhecidas para crianças que ainda não são alfabetizadas.
	Comportamento	Avalia a resposta comportamental da criança a diferentes estímulos visuais, observando reações e interações.
<b>Resolução</b>	OKN ( <i>Optokinetic Nystagmus</i> )	Avalia a resposta do nistagmo optocinético para medir a acuidade visual.
	PLT ( <i>Preferential Looking Test</i> )	Avalia a preferência visual da criança por padrões de alta contrastabilidade.
	PVE (Potenciais Visuais Evocados)	Medição dos potenciais evocados visuais para avaliar a função visual cortical.

Fonte: Adaptado de Malburg (2024)

Essas tabelas e testes são escolhidos e aplicados de acordo com a faixa etária (Quadro 6) e a idade mental, proporcionando uma avaliação visual precisa e adequada às necessidades específicas de cada criança. Dessa forma, é possível garantir que todas as crianças, independentemente de suas condições individuais, recebam uma avaliação abrangente e eficaz de sua função visual.

**Quadro 6-** Testes de acuidade visual por faixa etária

<b>Faixa Etária</b>	<b>Testes de Acuidade Visual</b>
<b>De 0 a 1 ano</b>	<ol style="list-style-type: none"> <li>1. Reflexos</li> <li>2. Tambor optoquinético</li> <li>3. PVE: Potencial Visual Evocado</li> <li>4. Testes de Olhar Preferencial</li> <li>5. Seguimento, Movimento e Centralização</li> <li>6. Resposta à Oclusão</li> <li>7. Scola Teste</li> <li>8. Movimentos Pendulares</li> <li>9. Cartas de Teller</li> </ol>



## RECIMA21 - REVISTA CIENTÍFICA MULTIDISCIPLINAR ISSN 2675-6218

DESENVOLVIMENTO DE UM GUIA SEMIOLÓGICO VISUOPERCEPTUAL EM OPTOMETRIA PEDIÁTRICA  
Leandro Leal-Silva, José Leandro Oliveira Alves, Hilda Caramantin-Soriano

	10. Teste de Fixação dos 16Δ BI 11. Tarjetas de Acuidade de Cardiff
<b>De 1 a 2 anos</b>	1. Doces de Boeck 2. Bolas de Isopor 3. Teste das Figuras de Kay
<b>De 2 a 3 anos</b>	1. Teste dos Jogos em Miniatura 2. Teste de Sheridan-Gardiner HOTV 3. Teste de Moedas 4. Candelabros de Brock
<b>De 3 a 4 anos</b>	1. Provas de Sonksen-Silver 2. Teste de Amontoamento de Keeler LogMar 3. NY 4. NYLHFCT 5. HVOTX de Lippman 6. Cubos de Fooks 7. Teste de Casanova e Coraminas 8. Teste de Calevaro e Quillon
<b>De 4 a 5 anos</b>	1. Teste dos Slides de American Optical 2. Teste das Figuras de Allen 3. HOTVXY 4. Optotipos Direcionais: Mão de Sjogren, Anel de Landolt, C de Márquez, C de Wecker 5. Rodas de Richman
<b>De 5 anos em diante</b>	1. EDTRS 2. Optotipos de Snellen 3. Baily Lovie 4. Teste de Allen

Fonte: Malburg (2023)

Os Cartões de Acuidade de Cardiff e os Cartões de Acuidade de Teller são usados em crianças muito jovens que não podem realizar correspondências ou nomeação. Ambos usam um formato de olhar preferencial e podem ser usados com crianças a partir de aproximadamente 1 ano de idade para os Cartões de Cardiff e com recém-nascidos para os Cartões de Teller. No entanto, esses testes medem a resolução, não a AV de reconhecimento. Eles exigem que o detalhe visual seja detectado ou resolvido opticamente, sem a necessidade de reconhecimento (Leat; Yakobchuk-Stanger; Irving, 2019).

O potencial evocado visual é um método objetivo para medir a acuidade visual em pacientes incapazes de responder subjetivamente, mas também mede a acuidade de resolução e não está amplamente disponível em ambientes clínicos (Leat; Yakobchuk-Stanger; Irving, 2019).

Ao nascimento, a maioria dos olhos apresenta hipermetropia devido ao desenvolvimento incompleto dos componentes oculares e ao eixo ocular curto. Durante os primeiros dois anos de vida, o crescimento ocular, guiado por sinais visuais, reduz gradualmente esse erro refrativo através de um ajuste equilibrado entre o alongamento axial do globo ocular e a perda de potência da córnea e do cristalino (Troilo *et al.*, 2019). O desenvolvimento da acuidade visual nos primeiros anos de vida é um marco importante no crescimento e na maturação do sistema visual da criança (Tabela 1). Essa progressão gradual reflete a complexidade e a plasticidade do desenvolvimento visual, proporcionando à criança as habilidades visuais necessárias para explorar e interagir com o mundo ao seu redor de forma cada vez mais sofisticada.



## RECIMA21 - REVISTA CIENTÍFICA MULTIDISCIPLINAR ISSN 2675-6218

DESENVOLVIMENTO DE UM GUIA SEMIOLÓGICO VISUOPERCEPTUAL EM OPTOMETRIA PEDIÁTRICA  
Leandro Leal-Silva, José Leandro Oliveira Alves, Hilda Caramantin-Soriano

**Tabela 1-** Acuidade visual normal em várias faixas etárias

Idade	Acuidade Visual	Equivalente Decimal
Ao nascer	6/120 (20/400)	0,05
4 meses	6/60 (20/200)	0,1
6 meses	36/60 (20/120)	0,6
1 ano	18/60 (20/60)	0,3
2 anos	6/6 (20/20)	1,0

Tabela baseada em Saluja; Prakalapakorn; Saboo (2024)

Fonte: Autoria própria (2024)

Ao nascer, os bebês têm uma visão limitada, em torno de 20/400, resultando em uma percepção turva e pouco nítida do ambiente ao redor. No entanto, ao longo do tempo, essa acuidade melhora significativamente. Aos 4 meses, a acuidade visual é geralmente de cerca de 20/200, e aos 6 meses, chega a aproximadamente 20/120. Durante esse período, os bebês começam a discernir detalhes e formas com mais clareza, à medida que seus sistemas visuais continuam a se desenvolver. Por volta de 12 meses, muitas crianças alcançam uma acuidade visual de cerca de 20/60, demonstrando uma habilidade crescente em reconhecer e identificar objetos e padrões visuais. Finalmente, aos 2 anos de idade a maioria das crianças alcança uma acuidade visual próxima de 20/20, equiparando-se à visão normal para adultos (Saluja; Prakalapakorn; Saboo, 2024).

### **BINOCULARIDADE**

O cérebro humano abriga mais de 20 áreas corticais que demonstram forte atividade voltada para a orientação visual, processando essas informações para sustentar todos os aspectos de nossa percepção visual. Qualquer alteração em uma dessas áreas corticais pode impactar a percepção visual, e experiências visuais anormais, especialmente durante a infância, muitas vezes interferem na maturação dos circuitos corticais visuais, levando a problemas de visão. Embora o papel do córtex visual no processamento da percepção visual e da plasticidade tenha sido amplamente estudado em modelos animais, há poucos estudos sobre a neurobiologia do córtex visual humano, e menos ainda sobre seu desenvolvimento ao longo da vida (Siu; Murphy, 2018).

De acordo com Moura *et al.*, (2020). A visão binocular única é uma habilidade visual complexa que envolve o uso simultâneo dos dois olhos, permitindo a percepção unificada e compartilhada de um objeto de foco. Esse tipo de visão depende de uma série de condições essenciais para seu correto funcionamento. Os campos visuais de ambos os olhos devem se sobrepor, permitindo que a informação visual seja combinada de forma coerente. Além disso, é necessário que haja um desenvolvimento adequado dos músculos oculares e uma coordenação precisa entre os movimentos dos olhos, garantindo que os eixos visuais estejam direcionados para o objeto de interesse. A integridade das estruturas do sistema visual, desde a córnea até o cérebro, é fundamental para uma visão binocular eficaz. Também é importante que as imagens captadas pelos dois olhos sejam aproximadamente iguais em termos de clareza e tamanho, para uma fusão visual adequada. Por fim, as áreas das retinas dos dois olhos devem corresponder de forma que as informações visuais sejam combinadas de maneira correta e os olhos funcionem como um único órgão visual. Quando todas essas condições são



## RECIMA21 - REVISTA CIENTÍFICA MULTIDISCIPLINAR ISSN 2675-6218

DESENVOLVIMENTO DE UM GUIA SEMIOLÓGICO VISUOPERCEPTUAL EM OPTOMETRIA PEDIÁTRICA  
Leandro Leal-Silva, José Leandro Oliveira Alves, Hilda Caramantin-Soriano

atendidas, os indivíduos são capazes de experimentar uma visão binocular única e completa, o que contribui significativamente para a percepção tridimensional do mundo ao seu redor.

Quando direcionamos nosso olhar para um objeto com ambos os olhos, percebemos uma imagem única, assim como outras partes da cena visual. Isso ocorre porque os pontos em nossas retinas que compartilham uma direção visual comum são estimulados. Esses pontos, chamados de "pontos correspondentes da retina", caem em uma área específica conhecida como "horóptero". Por outro lado, os pontos fora do horóptero caem em regiões ligeiramente diferentes nas retinas, resultando na chamada "disparidade retiniana". Essa disparidade é fundamental para nossa percepção de profundidade. O deslocamento lateral dos olhos é responsável por essa disparidade de imagem na retina. A área do espaço visual onde percebemos uma única visão é chamada de "área fusional de Panum". Os objetos localizados antes e depois dessa área podem causar diplopia fisiológica, ou visão dupla. No entanto, nosso sistema visual tem a capacidade de suprimir essa diplopia, permitindo que tenhamos uma percepção única da cena, sem visão dupla, em condições normais de visão (Moura *et al.*, 2020).

A visão binocular em seres humanos é resultado da sobreposição quase completa dos campos visuais de cada olho. Isso permite uma discriminação perceptual mais precisa das localizações espaciais dos objetos em relação ao observador, conhecida como localização egocêntrica, e também proporciona estereopsia, ou percepção de profundidade. No entanto, esse fenômeno ocorre apenas em uma faixa muito estreita chamada horóptero. Dentro e fora dessa faixa, ocorrem diplopia (visão dupla) e confusão visual, sendo necessária uma supressão fisiológica cortical para evitar esses efeitos. A visão binocular possui aspectos clínicos normais, como percepção simultânea, fusão e visão estereoscópica, porém em casos de estados afetados, terá anomalias, como supressão patológica, ambliopia e correspondência visual anômala (Moura *et al.*, 2020).

A função visual binocular refere-se aos processos que combinam os inputs de ambos os olhos. A somação binocular melhora o desempenho em tarefas que não exigem percepção de profundidade ao utilizar ambos os olhos, resultando em melhor acuidade visual e sensibilidade ao contraste. A fusão binocular envolve o alinhamento ocular (fusão motora) e a integração das imagens retiniais em uma percepção unificada (fusão sensorial). A estereopsia dependente da fixação bifoveal, e é essencial para a visão binocular normal. A ambliopia, causada por experiências binoculares descoordenadas devido ao estrabismo, anisometropia ou opacidade dos meios oculares, resulta em fusão sensorial reduzida ou ausente. A somação binocular também pode ser comprometida, dependendo do perfil clínico e do método de avaliação da função visual (Niechwiej-Szwedo; Colpa; Wong, 2023).

### AMBLIOPIA

A ambliopia, também conhecida popularmente como olho preguiçoso, é um problema muito conhecido no meio da saúde pública. Caracterizada por ser a causa mais recorrente quando o assunto é perda de visão monocular, a ambliopia é uma condição oftalmológica que atua na redução da capacidade dos olhos de ver detalhes e enxergar com clareza. De forma rápida, a ambliopia pode ser definida como uma redução da visão em um dos olhos anatomicamente normal, onde um dos olhos é



## RECIMA21 - REVISTA CIENTÍFICA MULTIDISCIPLINAR ISSN 2675-6218

DESENVOLVIMENTO DE UM GUIA SEMIOLÓGICO VISUOPERCEPTUAL EM OPTOMETRIA PEDIÁTRICA  
Leandro Leal-Silva, José Leandro Oliveira Alves, Hilda Caramantin-Soriano

mais fraco do que o outro, tudo isso atrelado ao fato de que para que essa condição exista, não é necessário algum dano estrutural no globo ocular (Zagui, 2019).

A ambliopia é muito mais do que apenas um problema entre um olho bom e um olho ambliópe, onde o olho perde ou diminui a capacidade de nitidez com que uma pessoa consegue enxergar no dia a dia. Na verdade, após muitos estudos, constatou-se que essa condição ocular causa, diminuição da sensibilidade ao contraste, a perda de binocularidade, a distorção espacial das formas, as alterações da percepção do contorno das imagens, as anomalias da função motora ocular, com alteração do tempo de reação para determinadas frequências espaciais, e ainda, alterações ao nível da capacidade atencional envolvida no desenvolvimento da função visual (Franco, 2017).

A causa da ambliopia é muito frequente em três casos: a anisometropia (diferença de magnitude do erro refrativo entre os 2 olhos), o estrabismo (frequentemente resultado de erros refrativos) e a obstrução da via visual.

Dentre os erros refrativos, a hipermetropia é o maior fator de risco quando o assunto é desenvolvimento de estrabismo, muito comum entre os dois e cinco anos de idade do ser humano. Além da hipermetropia, a miopia, os astigmatismos e a anisometropia também são fatores de risco para o desenvolvimento de estrabismo (Lazary; Krieger, 2019).

O tratamento da ambliopia pode encarar certas dificuldades, como o avanço de idade da criança, além da crença popular de que a plasticidade visual irá acabar com o passar dos anos, porém, é importante ressaltar que, estudos recentes apontaram que crianças entre sete e treze anos tiveram considerável melhora, mesmo após ter uma idade mais avançada. Dentre os diversos tipos de tratamento, estudos ainda não conseguiram comprovar qual o melhor tratamento para a causa de ambliopia, porém o tratamento mais famoso para o caso do “olho preguiçoso” é o uso de um tampão ocular. Neste caso, o paciente utiliza um tampão no olho mais saudável e mantém o outro olho descoberto, pois fazendo isso o olho com ambliopia será induzido a trabalhar mais e estimular suas características normais (Zagui, 2019).

Pesquisas realizadas por Aguiar; Rached e Sonoda (2022), com protocolos atuais no manejo da ambliopia em crianças, apontaram que, a terapia de oclusão, terapias de estimulação cerebral, aprendizagem receptiva ou ainda intervenções de diferentes terapêuticas foram utilizados como tratamento promissores para ambliopia, pois de maneira individual ou correlacionadas possibilitam fortalecimento e recuperação binocular e estereopsia, levando a redução da ambliopia e melhoria da acuidade visual.

### **Ambliopia por estrabismo**

A ambliopia estrábica é caracterizada pela inibição ativa das vias retinocorticais responsáveis pela transmissão visual do olho desviado. Esse processo não é a causa, mas sim uma consequência do estrabismo, resultando da superposição de imagens transmitidas pelos olhos para os centros visuais do cérebro. Notavelmente, a duração do estrabismo parece ter uma correlação mais significativa com o desenvolvimento da ambliopia do que a idade da criança no momento do aparecimento dele. A ambliopia tem relação direta com o estrabismo, que é o desvio do alinhamento dos eixos visuais,



## RECIMA21 - REVISTA CIENTÍFICA MULTIDISCIPLINAR ISSN 2675-6218

DESENVOLVIMENTO DE UM GUIA SEMIOLÓGICO VISUOPERCEPTUAL EM OPTOMETRIA PEDIÁTRICA  
Leandro Leal-Silva, José Leandro Oliveira Alves, Hilda Caramantin-Soriano

fazendo com que as fóveas, de ambos os olhos, recebem estímulos diferentes, ao ponto de interromper a fusão dessas imagens e causar supressão do olho desviado (Zagui, 2019).

É importante entender que o tratamento do estrabismo pode ser realizado de várias formas, podendo variar a depender do tipo de estrabismo. Normalmente, opta-se por usar a terapia visual em conjunto com outros procedimentos, podendo acontecer tanto antes quanto depois de uma cirurgia, ou até mesmo simultaneamente com a correção refrativa (Sanarmed, 2023).

### **Ambliopia por obstrução**

O tipo de ambliopia por privação visual ocorre com menos frequência, acometendo cerca de 3% da população amblíope, geralmente, aparecendo de forma secundária devido à falta de transparência nos diferentes meios oculares. Pode ocorrer devido a uma privação visual, obstrução das vias ópticas, a qual se apresenta de forma unilateral e bilateral (Zagui, 2019; Buckle *et al.*, 2019).

Diversas condições que reduzem o uso ou estimulação da retina podem resultar em diminuição da acuidade visual devido a mecanismos ambliogênicos. Isso pode ocorrer em várias situações, como cataratas traumáticas ou congênitas, opacificação da córnea, blefaroespasma ou ptose unilateral (sendo que a ptose bilateral não está associada à ambliopia, pois as crianças conseguem manter uma visão normal levantando o queixo). Outra causa importante, mas muitas vezes negligenciada, é de origem iatrogênica, seja por oclusão ocular resultante de lesão cirúrgica ou farmacológica, como o uso prolongado de atropina (Khazaeni, 2022).

### **Ambliopia refrativa**

A ambliopia refrativa é uma condição na qual o paciente enfrenta uma visão prejudicada devido a erros refrativos não corrigidos. Esses erros refrativos são muito conhecidos entre a população, justamente por serem imperfeições óticas comuns, entre elas a miopia, a hipermetropia e o astigmatismo. Por conta desses erros refrativos oculares, o cérebro busca compensar a perda favorecendo o olho com melhor visão, e passa a ignorar parcialmente ou completamente as imagens provenientes do olho com erro refrativo. Isso acontece porque o cérebro busca captar, absorver e processar as imagens mais claras e nítidas, justamente por serem mais compreensíveis (Buckle *et al.*, 2019).

A ambliopia bilateral ocorre devido à estimulação visual inadequada causada por comprometimento visual grave, frequentemente decorrente de erros refrativos significativos em ambos os olhos, especialmente hipermetropia, astigmatismo ou ambos. Esse tipo de ambliopia é menos comum.

É fundamental detectar e tratar a ambliopia refrativa o mais cedo possível para evitar complicações a longo prazo e maximizar o potencial visual do paciente. Avaliações visuais regulares, especialmente durante a infância, são essenciais para identificar e tratar precocemente qualquer problema de visão, incluindo a ambliopia refrativa.



## RECIMA21 - REVISTA CIENTÍFICA MULTIDISCIPLINAR ISSN 2675-6218

DESENVOLVIMENTO DE UM GUIA SEMIOLÓGICO VISUOPERCEPTUAL EM OPTOMETRIA PEDIÁTRICA  
Leandro Leal-Silva, José Leandro Oliveira Alves, Hilda Caramantin-Soriano

### MÉTODOS

A revisão integrativa da literatura foi realizada em seis etapas: identificação do tema e seleção da questão norteadora da pesquisa; estabelecimento de critérios para inclusão e exclusão de estudos e busca na literatura; definição das informações a serem extraídas dos estudos selecionados; categorização dos estudos; avaliação dos estudos incluídos na revisão integrativa e interpretação e apresentação da revisão. Assim, a pesquisa foi realizada durante os meses de março e maio de 2024.

Na etapa inicial, definiu-se a seguinte questão central que orientou o estudo: “O desenvolvimento de um guia semiológico para a avaliação da integração visual em pacientes pediátricos pode auxiliar aos optometristas na avaliação do desenvolvimento, integração visual e na identificação precoce de possíveis alterações visuais?”.

Para responder a essa pergunta, foi realizada a busca de artigos envolvendo os descritores: “*development visual*”, “*development milestones*”, “*semiology visual*”, “*visual evaluation*”, “*perception visual*”; *optometry*, *infant pediatric*, *children*, *child*. A partir desses descritores foram utilizados os operadores “and” e “or” para o cruzamento de dados.

O levantamento bibliográfico foi realizado na base de dados *National Library of Medicine* (PubMed), e Google Acadêmico. Os critérios de triagem foram: a seleção de referências apenas em artigos completos de periódicos científicos indexados e publicadas nos idiomas português, inglês e espanhol, durante o período de 2014 a 2024. Os registros que continuaram como elegíveis passaram por uma análise por meio da leitura de seus resumos e todos os arquivos duplicados ou fora do tema encontrados nas duas bases de dados foram excluídos. Após isso, os artigos completos dos periódicos científicos que atenderam a todos os demais critérios foram analisados e estudados a fim de se obter os resultados do objetivo proposto.

É importante mencionar, que tivemos algumas limitações das bases de dados na pesquisa pela falta de dados disponíveis sobre o tema, contudo encontrou-se 26 artigos (Quadro 7), para análise final e construção da revisão.

**Quadro 7-** Relação de trabalhos utilizados na pesquisa

ANO	AUTOR	TÍTULO	PERIÓDICO
2014	QUOC, E. B.; MILLERET, C.	<i>Origins of strabismus and loss of binocular vision</i>	Frontiers in Integrative Neuroscience
2014	FAVILLA, M.; CRUZ, A. F. I.; MARTINS, P.; ARRUDA, S. M. C. de P.; GAGLIARDO, H. G. R. G.	Avaliação da visão funcional de uma criança prematura com cegueira congênita.	Cadernos Brasileiros de Terapia Ocupacional
2016	MELILLO, R.	<i>Persistent primitive reflexes and childhood neurobehavioral disorders</i>	Neuroplasticity in learning and rehabilitation
2016	MAGALHAES, A.	A Ambliopia: Um problema de saúde pública	Revista Sociedade Portuguesa de Oftalmologia



## RECIMA21 - REVISTA CIENTÍFICA MULTIDISCIPLINAR ISSN 2675-6218

DESENVOLVIMENTO DE UM GUIA SEMIOLÓGICO VISUOPERCEPTUAL EM OPTOMETRIA PEDIÁTRICA  
Leandro Leal-Silva, José Leandro Oliveira Alves, Hilda Caramantin-Soriano

2016	BOWMAN, R.	<i>Assessing vision in a baby</i>	Community eye health
2018	SIU, C. R.; MURPHY, K. M	<i>The development of human visual cortex and clinical implications</i>	Eye and brain
2018	BARBOSA, I. M. R.; GAGLIARDO, H. G. R. G.; Bruno, M. M. G.; Gasparetto, M. E. R. F.	Avaliação da visão funcional em crianças com deficiência visual e múltipla deficiência como estratégia de apoio para professores e responsáveis	Revista Educação Especial
2019	ZIMMERMANN, A.; CARVALHO, K. M. M. D.; ATIHE, C.; ZIMMERMANN, S. M. V.; Ribeiro, V. L. D. M.	<i>Visual development in children aged 0 to 6 years</i>	Arquivos Brasileiros Oftalmologia
2019	MONTANARI, T	Embriologia: texto, atlas e roteiro de aulas práticas	Ed. da autora
2019	TROILO, D., <i>et al.</i>	<i>IMI - Report on Experimental Models of Emmetropization and Myopia</i>	Investigative ophthalmology & visual science
2019	ROARK, M. W.; STRINGHAM, J. M.	<i>Visual Performance in the "Real World": Contrast Sensitivity, Visual Acuity, and Effects of Macular Carotenoids</i>	Molecular nutrition & food research
2019	NG, C. J.; PURVES, D.	<i>An Alternative Theory of Binocularity</i>	Frontiers in computational neuroscience
2019	BUCKLE, M. <i>et al.</i>	Oclusão de seis horas tão eficaz quanto em tempo integral para ambliopia grave	Journal of the American Association for Pediatric Ophthalmology and Strabismus (JAAPOS)
2019	ZAGUI, R	Ambliopia: revisão da literatura, definição, avanços e tratamentos	eOftalmo
2020	MOURA, E. L. <i>et al.</i>	Elaboração de tabelas para determinação da acuidade visual para perto em crianças de três a cinco anos de idade	Ciênc. saúde foco
2020	LEAT, S. J.; YAKOBCHUK-STANGER, C.; Irving, E. L.	<i>Differential visual acuity - A new approach to measuring visual acuity</i>	The Journal of Optometry (J Optom)
2021	DA SILVA, F. K.; DOS SANTOS, E. M.; PINTO, S. Z.	Estrabismo: testes e diagnóstico. Florianópolis, Ed.4	Revista International Integralize Scientific
2022	Papalia, D. E.; Martorell, G.	Desenvolvimento Humano. 14 ed	AMGH Editora
2022	DOMINGO-SANZ, V. A.	<i>Inhibition of Primitive Reflexes and Its Relationship with Visual Projection in Children and Adolescents</i>	Optometry & Visual Performance
2022	BARAN, V.; PISKO, J.	<i>Cleavage of Early Mouse Embryo with Damaged DNA</i>	International journal of molecular sciences



## RECIMA21 - REVISTA CIENTÍFICA MULTIDISCIPLINAR ISSN 2675-6218

DESENVOLVIMENTO DE UM GUIA SEMIOLÓGICO VISUOPERCEPTUAL EM OPTOMETRIA PEDIÁTRICA  
Leandro Leal-Silva, José Leandro Oliveira Alves, Hilda Caramantin-Soriano

2022	AGUIAR, C.; RACHED, S.; SONODA, R.	Protocolos atuais no manejo da ambliopia em crianças	RECIMA21 - Revista Científica Multidisciplinar
2023	NIECHWIEJ-SZWEDO, E.; COLPA, L.; WONG, A.	<i>The role of binocular vision in the control and development of visually guided upper limb movements</i>	Philosophical transactions of the Royal Society of London
2024	REHMAN, B.; MUZIO, M. R	<i>Embryology, Week 2-3</i>	StatPearls [Internet]
2024	PEDERSSETTI, M. M.; SONODA, R. T.	Reflexos primitivos: terapias optométricas	RECIMA21 - Revista Científica Multidisciplinar
2024	ELSHAZZLY, M., et al.	<i>Embryology, Central Nervous System</i>	StatPearls
2024	SALUJA, G.; PRAKALAPAKORN, S. G.; SABOO, U. S.	<i>Visual Acuity Assessment in Children</i>	Eyewiki American Academy of Ophthalmology (AAO)

Fonte: Autoria própria (2024)

### CONSIDERAÇÕES

A evolução da criança é um processo dinâmico que envolve várias etapas de desenvolvimento, começando com uma predominância motora e progredindo até o domínio visual completo. Cada fase é caracterizada por mudanças significativas nas habilidades e capacidades da criança, refletindo o amadurecimento do sistema nervoso central e a interação com o ambiente.

Durante a fase de embrião e fetal, a formação dos órgãos e o início dos sentidos, especialmente a visão estabelecem a base para o desenvolvimento subsequente. Nos primeiros meses de vida, reflexos primitivos como o reflexo de Moro e a capacidade de seguir objetos com os olhos são indicadores importantes da integridade neurológica e do desenvolvimento visual. Estes marcos iniciais refletem a evolução visuoperceptual do paciente pediátrico de forma holística, destacando a importância de um monitoramento contínuo para garantir um desenvolvimento saudável desde o início. Dessa forma, as pesquisas mostraram marcos significativos como a melhora da acuidade visual de 20/400 a 20/20, e o desenvolvimento motor e cognitivo que inclui engatinhar, andar, e o progresso das habilidades motoras finas e linguísticas.

A evolução visuoperceptual, acompanhada do desenvolvimento social e emocional durante a adolescência, sublinha a complexidade do desenvolvimento visual. Assim, a necessidade de avaliações regulares e a identificação precoce de anomalias são cruciais para intervenções eficazes e para garantir que problemas como a ambliopia sejam tratados prontamente. Nesse sentido, é importante salientar, a participação do optometrista, uma vez que esse é o agente dos cuidados primários da visão, podendo realizar testes avaliativos e planejar terapias para a integração de reflexos primitivos proporcionando assim, uma melhor qualidade de vida ao paciente pediátrico.

Apesar dos benefícios evidentes, a implementação desse guia na prática diária dos optometristas pode enfrentar alguns desafios. Dessa forma, um dos principais obstáculos pode ser a falta de treinamento ou familiaridade de alguns profissionais com as novas técnicas e procedimentos descritos no guia. Além disso, a adesão ao protocolo proposto pode ser dificultada por limitações de



## RECIMA21 - REVISTA CIENTÍFICA MULTIDISCIPLINAR ISSN 2675-6218

DESENVOLVIMENTO DE UM GUIA SEMIOLÓGICO VISUOPERCEPTUAL EM OPTOMETRIA PEDIÁTRICA  
Leandro Leal-Silva, José Leandro Oliveira Alves, Hilda Caramantin-Soriano

tempo em consultórios e clínicas com grande volume de atendimentos, onde a aplicação detalhada de todas as etapas sugeridas pode ser considerada demorada. Outro desafio potencial é a necessidade de equipamentos especializados e materiais de apoio, que podem não estar prontamente disponíveis em todos os ambientes clínicos, especialmente em áreas com recursos limitados. Por fim, a conscientização dos pais e cuidadores sobre a importância da avaliação visual precoce também é um fator crucial para o sucesso na aplicação do guia, visto que a adesão e o engajamento são essenciais para garantir o acompanhamento adequado do desenvolvimento visual. Assim, embora o guia seja uma ferramenta valiosa, sua efetiva implementação exigirá esforços de capacitação dos profissionais, ajustes logísticos nas rotinas clínicas e uma abordagem colaborativa com as famílias. Superando esses desafios, o guia semiológico tem o potencial de se consolidar como um padrão de referência na optometria pediátrica, impactando positivamente a saúde visual de muitas crianças.

### REFERÊNCIAS

AGUIAR, C. F.; RACHED, S. F. S.; SONODA, R. T. PROTOCOLOS ATUAIS NO MANEJO DA AMBLIOPIA EM CRIANÇAS. **RECIMA21 - Revista Científica Multidisciplinar**, v. 3, n. 11, p. e3112159, 2022. Disponível em: <https://recima21.com.br/index.php/recima21/article/view/2159>. Acesso em: 19 abr. 2024.

BARAN, V.; PISKO, J. Cleavage of Early Mouse Embryo with Damaged DNA. **International journal of molecular sciences**, v. 23, n. 7, p. 3516. 2022. Disponível em: <https://doi.org/10.3390/ijms23073516>. Acesso em: 12 abr. 2024.

BARBOSA, I. M. R.; GAGLIARDO, H. G. R. G.; BRUNO, M. M. G.; GASPARETTO, M. E. R. F. Avaliação da visão funcional em crianças com deficiência visual e múltipla deficiência como estratégia de apoio para professores e responsáveis. **Revista Educação Especial, [S. l.]**, v. 31, n. 61, p. 387–404, 2018. DOI: 10.5902/1984686X25005. Disponível em: <https://periodicos.ufsm.br/educacaoespecial/article/view/25005>. Acesso em: 24 abr. 2024.

BECKER, T. O. F. *et al.* Avaliação da acuidade visual em escolares do ensino fundamental. **Revista Brasileira de Oftalmologia**, v. 78, p. 37-41, 2019. Disponível em: <https://editora.editoraomnisscientia.com.br/artigoPDF/24213032274.pdf>. Acesso em: set. 2024.

BOWMAN, R. Assessing vision in a baby. **Community eye health**, v. 29, n. 93, p. 16–17. 2016. Disponível em: [https://www.ncbi.nlm.nih.gov/pmc/articles/PMC4995840/pdf/jceh\\_29\\_93\\_016.pdf](https://www.ncbi.nlm.nih.gov/pmc/articles/PMC4995840/pdf/jceh_29_93_016.pdf). Acesso em: 25 abr. 2024.

BUCKLE, M. *et al.* Six-hour occlusion as effective as full-time for severe amblyopia. **JAAPOS**, Ed.4, v. 23, aug. 2019. Disponível em: <https://www.healio.com/news/optometry/20190826/sixhour-occlusion-as-effective-as-fulltime-for-severe-amblyopia>. Acesso em: 19 abr. 2024.

BVS - BIBLIOTECA VIRTUAL EM SAÚDE. **Optometria**. [S. l.]: BVS, 2022. Disponível em: [https://decs.bvsalud.org/ths/resource/?id=10087&filter=ths\\_termall&q=OPTOMETRIA](https://decs.bvsalud.org/ths/resource/?id=10087&filter=ths_termall&q=OPTOMETRIA). Acesso em: 13 nov. 2023.

DOMINGO-SANZ, V. A. Inhibition of Primitive Reflexes and Its Relationship with Visual Projection in Children and Adolescents. **Optometry & Visual Performance**, v. 10, n. 4, 2022. <https://www.oepf.org/wp-content/uploads/2021/01/Web-OVP10-4-Full-Issue.pdf#page=14>. Acesso em: 04 maio 2024.



## RECIMA21 - REVISTA CIENTÍFICA MULTIDISCIPLINAR ISSN 2675-6218

DESENVOLVIMENTO DE UM GUIA SEMIOLÓGICO VISUOPERCEPTUAL EM OPTOMETRIA PEDIÁTRICA  
Leandro Leal-Silva, José Leandro Oliveira Alves, Hilda Caramantin-Soriano

ELSHAZZLY, M. *et al.* Embryology, Central Nervous System. [Updated 2023 Apr 3]. In: **StatPearls** [Internet]. Treasure Island (FL): StatPearls Publishing, jan. 2024. Disponível em: <https://www.ncbi.nlm.nih.gov/books/NBK526024>. Acesso em: 19 abr. 2024.

FARIA, J. D. da S. C. **Rastreo da ambliopia: como e quando?**. 2018. Dissertação (Mestrado) – Universidade do Porto, Porto, 2018. Disponível em: <https://repositorio-aberto.up.pt/bitstream/10216/113858/2/277042.pdf>. Acesso em: 26 abr. 2024

FAVILLA, M.; CRUZ, A. F. I.; MARTINS, P.; ARRUDA, S. M. C. de P.; GAGLIARDO, H. G. R. G. Avaliação da visão funcional de uma criança prematura com cegueira congênita. **Cadernos Brasileiros de Terapia Ocupacional**, [S. l.], v. 22, n. 2, p. 429–434, 2014. DOI: 10.4322/cto.2014.064. Disponível em: <https://www.cadernosdeterapiaocupacional.ufscar.br/index.php/cadernos/article/view/650>. Acesso em: 24 abr. 2024.

FRANCO, M.A.M. **Visão na infância. Ambliopia acima de 8 anos? Duvide dos pessimistas**. [S. l.]: visaonainfancia.com. 2017. Disponível em: <https://visaonainfancia.com/ambliopia-tardia/>. Acesso em: 19 abr. 2024.

GAGLIARDO, H. G. R. G. Contribuições de terapia ocupacional para detecção de alterações visuais na fonoaudiologia. **Saúde em Revista**, Piracicaba, v. 5, n. 9, p. 89-94, 2003.

GUIMARAES, M. **Introdução à embriologia ocular**. [S. l.: s. n.], 2003. Disponível em: [https://www2.ibb.unesp.br/departamentos/Morfologia/material\\_didatico/Profa\\_Maria\\_Dalva/Embriologia\\_a\\_Ocular.pdf](https://www2.ibb.unesp.br/departamentos/Morfologia/material_didatico/Profa_Maria_Dalva/Embriologia_a_Ocular.pdf). Acesso em: 03 maio 2024.

HEIDENREICH, S. Understanding primitive reflexes: How they impact child development and intervention strategies for integration. **OccupationalTherapy.com**, v. 5409, 2021. Disponível em: <https://www.occupationaltherapy.com/articles/understanding-primitive-reflexes-they-impact-5409-5409>. Acesso em: 03 maio 2024.

KHAZAENI L. M. **Ambliopia**. [S. l.]: MANUAL MSD, 2022. Disponível em: <https://www.msmanuals.com/pt/profissional/pediatria/anomalias-e-disfun%C3%A7%C3%B5es-oculares-em-crian%C3%A7as/ambliopia>. Acesso em: 19 abr. 2024.

LAZARY, S. V.; KRIEGER, F. T. Diplopia e estrabismo em paciente submetido à cirurgia refrativa (LASIK) utilizando a técnica de monovisão: relato de caso. **eOftalmo**. 2019. Disponível em: <http://eoftalmo1.hospedagemdesites.ws/article-from-author/%20Fernanda%20T.%20Krieger>. Acesso em: 19 abr. 2024.

LEAT, S. J.; YAKOBCHUK-STANGER, C.; IRVING, E. L. Differential visual acuity - A new approach to measuring visual acuity. **Journal of optometry**, v. 13, n. 1, p. 41–49. 2020. Disponível em: <https://doi.org/10.1016/j.optom.2019.04.002>. Acesso em: 17 abr. 2024

MAGALHAES, A. A Ambliopia: Um problema de saúde pública. **Revista Sociedade Portuguesa de Oftalmologia**, v. 40, n. 2, 2016.

MALBURG, A. P. **Guia Optometria Pediátrica e Geriátrica**. Salvador – BA: Faculdade Internacional de Evolução Profissional (FIEP), 2023. Disponível em: G:\Meu%20Drive\Optometria\Graduação%20FIEP\Pediatria\Guia%20Optometria%20Pediátrica%20e%20Geriátrica.pdf. Acesso em: 03 junho 2024.

MELILLO, R. Persistent primitive reflexes and childhood neurobehavioral disorders. **Neuroplasticity in learning and rehabilitation**, p. 65, 2016. Disponível em: [https://www.researchgate.net/profile/JoelBrock2/publication/316137269\\_Outcomes\\_in\\_traumatic\\_brain\\_injury\\_mild\\_traumatic\\_brain\\_injury\\_and\\_concussion/links/6260decaee24725b3eb9b737/Outcomes\\_in\\_traumatic\\_brain\\_injury\\_mild\\_traumatic\\_brain\\_injury\\_and\\_concussion.pdf#page=76](https://www.researchgate.net/profile/JoelBrock2/publication/316137269_Outcomes_in_traumatic_brain_injury_mild_traumatic_brain_injury_and_concussion/links/6260decaee24725b3eb9b737/Outcomes_in_traumatic_brain_injury_mild_traumatic_brain_injury_and_concussion.pdf#page=76). Acesso em: 30 maio 2024.



## RECIMA21 - REVISTA CIENTÍFICA MULTIDISCIPLINAR ISSN 2675-6218

DESENVOLVIMENTO DE UM GUIA SEMIOLÓGICO VISUOPERCEPTUAL EM OPTOMETRIA PEDIÁTRICA  
Leandro Leal-Silva, José Leandro Oliveira Alves, Hilda Caramantin-Soriano

MINISTÉRIO DA SAÚDE. **Diretrizes de Atenção à Saúde Ocular na Infância:** Detecção e Intervenção Precoce para a Prevenção de Deficiências Visuais. 2 ed. Brasília: Ministério da Saúde, 2016.

MINISTÉRIO DE SAÚDE. **Projeto Olhar Brasil:** Triagem de acuidade visual manual de orientação. Brasília: Ministério da Saúde, 2008. Disponível em: [http://portal.mec.gov.br/index.php?option=com\\_docman&view=download&alias=1863-pse-manual-olharbrasil&category\\_slug=novembro-2009-pdf&Itemid=30192](http://portal.mec.gov.br/index.php?option=com_docman&view=download&alias=1863-pse-manual-olharbrasil&category_slug=novembro-2009-pdf&Itemid=30192). Acesso em: 20 maio 2024.

MIRA, W. **Organogênese:** Biologia. [S. l.]: Manual do Enem, 2023. Disponível em: <https://querobolsa.com.br/enem/biologia/organogenese>. Acesso em: 21 abr. 2024.

MONTANARI, T. **Embriologia:** texto, atlas e roteiro de aulas práticas. 2. ed. Porto Alegre: Ed. da autora. 2019.

MOURA, E. L. *et al.* Elaboração de tabelas para determinação da acuidade visual para perto em crianças de três a cinco anos de idade. **Ciênc. saúde foco**, São Paulo, v. 1, 2020. Disponível em: <https://fafiltec.edu.br/wp-content/uploads/2021/08/Artigo-5-2020-3.pdf>. Acesso em: 29 maio 2024.

NIECHWIEJ-SZWEDO, E.; COLPA, L.; WONG, A. The role of binocular vision in the control and development of visually guided upper limb movements. *Philosophical transactions of the Royal Society of London. Series B, Biological sciences*, v. 378, n. 1869, p. 20210461, 2023. Disponível em: <https://doi.org/10.1098/rstb.2021.0461>. Acesso em: 03 jun. 2024.

OSTEOPATIA SÃO PAULO. **O que ocorre quando os reflexos primitivos não estão integrados na vida adulta?**. São Paulo: Osteopatia São Paulo, 2016. Disponível em: <https://osteopatiasp.com.br/reflexos-primitivos-vida-adulta>. Acesso em: 05 jan. 2024.

PÁDUA, A. **Optometrista:** por que não na rede pública de saúde de Linhares?. 2016. Dissertação (Mestrado) - Faculdade Vale do Cricaré, São Matheus, ES, 2016. Disponível em: <https://repositorio.ivc.br/handle/123456789/788>. Acesso em: 01 abr. 2024.

PAPALIA, D. E.; MARTORELL, G. **Desenvolvimento Humano**. 14 ed. Porto Alegre. AMGH Editora. 2022.

PEDERSSETTI, M. M.; SONODA, R. T. REFLEXOS PRIMITIVOS: TERAPIAS OPTOMÉTRICAS. **RECIMA21 - Revista Científica Multidisciplinar**, v. 5, n. 3, p. e535006, 2024. Disponível em: <https://doi.org/10.47820/recima21.v5i3.5006>. Acesso em: 30 maio 2024.

QUOC, E. B.; MILLERET, C. Origins of strabismus and loss of binocular vision. **Frontiers in Integrative Neuroscience**, v. 25, n. 8, p. 71, 2014 sep. 2014. doi: 10.3389/fnint.2014.00071. Disponível em: <https://www.frontiersin.org/articles/10.3389/fnint.2014.00071>. Acesso em: 24 abr. 2024.

REHMAN, B.; MUZIO, M. R. Embryology, Week 2-3. [Updated 2023 May 1]. *In: StatPearls* [Internet]. Treasure Island (FL): StatPearls Publishing; 2024 Jan-. Disponível em: <https://www.ncbi.nlm.nih.gov/books/NBK546679>. Acesso em: 19 abr. 2024.

ROARK, M. W.; STRINGHAM, J. M. Visual Performance in the "Real World": Contrast Sensitivity, Visual Acuity, and Effects of Macular Carotenoids. **Molecular nutrition & food research**, v. 63, n. 15, p. e1801053, 2019. Disponível em: <https://doi.org/10.1002/mnfr.201801053>. Acesso em: 15 abr. 2024.

SALUJA, G.; PRAKALAPAKORN, S. G.; SABOO, U. S. Visual Acuity Assessment in Children. **Eyewiki American Academy of Ophthalmology (AAO)**, 04 February. 2024. Disponível em: [https://eyewiki.org/Visual\\_Acuity\\_Assessment\\_in\\_Children](https://eyewiki.org/Visual_Acuity_Assessment_in_Children). Acesso em: 28 abr. 2024.

SANARMED. **Estrabismo:** tudo sobre o diagnóstico e tratamento. [S. l.]: Sanar, 2023. Disponível em: <https://sanarmed.com/estrabismo-tudo-sobre-o-diagnostico-e-tratamento-posof/>. Acesso em: 19 abr. 2024.



## RECIMA21 - REVISTA CIENTÍFICA MULTIDISCIPLINAR ISSN 2675-6218

DESENVOLVIMENTO DE UM GUIA SEMIOLÓGICO VISUOPERCEPTUAL EM OPTOMETRIA PEDIÁTRICA  
Leandro Leal-Silva, José Leandro Oliveira Alves, Hilda Caramantin-Soriano

SIU, C. R.; MURPHY, K. M. The development of human visual cortex and clinical implications. **Eye and brain**, v. 10, p. 25–36, 2018. Disponível em: <https://doi.org/10.2147/EB.S130893>. Acesso em: 01 maio 2024.

STERN, J.; BURNETT, A. Mapping the global optometry workforce. **IAPB - The International Agency for the Prevention of Blindness**, 2021. Disponível em: <https://www.iapb.org/blog/mapping-the-global-optometry-workforce/>. Acesso em: 05 jan. 2024.

TROILO, D.; SMITH, E. L.; NICKLA, D. L.; ASHBY, R.; TKATCHENKO, A. V.; OSTRIN, L. A.; GAWNE, T. J.; PARDUE, M. T.; SUMMERS, J. A.; KEE, C. S.; SCHROEDL, F.; WAHL, S.; JONES, L. IMI - Report on Experimental Models of Emmetropization and Myopia. **Investigative ophthalmology & visual science**, v. 60, n. 3, M31–M88, 2019. Disponível em: <https://doi.org/10.1167/iovs.18-25967>. Acesso em: 03 jun. 2024.

ZAGUI, R. M. B. Ambliopia: revisão da literatura, definição, avanços e tratamentos. **eOftalmo**, v. 5, n. 3, p. 116–127, 2019. Disponível em: <http://eoftalmo1.hospedagemdesites.ws/Content/imagebank/pdf/v5n3a03.pdf>. Acesso em: 19 abr. 2024.

ZIMMERMANN, A.; CARVALHO, K. M. M. D.; ATIHE, C.; ZIMMERMANN, S. M. V.; RIBEIRO, V. L. D. M. Visual development in children aged 0 to 6 years. **Arquivos brasileiros de oftalmologia**, v. 82, p. 173-175, 2019. Disponível em: <https://doi.org/10.5935/0004-2749.20190034>. Acesso em: 25 abr. 2024.