RECIMA21 - REVISTA CIENTÍFICA MULTIDISCIPLINAR
ISSN 2675-6218

O PAPEL DO DIAGNÓSTICO POR IMAGEM RADIOLÓGICO NO COMBATE À COVID-19

THE ROLE OF DIAGNOSTIC RADIOLOGICAL IMAGING IN COMBATING COVID-19

EL PAPEL DE LAS IMÁGENES RADIOLÓGICAS DE DIAGNÓSTICO EN LA LUCHA CONTRA EL COVID-19

Bruno Abilio da Silva Machado[1], João Vitor dos Santos Silva[2], Carla Patricia Moreira Falcão[3], Ana Beatriz Xavier de Sousa[4], Emely Grabriela Morais de Abreu[5], Edurbem Pereira das Chagas[6], Lairton Luís Pinheiro de Melo[7], Vivyan Graziele Ferreira Souza Santos[8], Lizandro de Freitas Pessoa[9], Francilene Vieira da Silva Freitas[10]

Submetido em: 09/07/2021 e27521
Aprovado em: 30/07/2021 https://doi.org/10.47820/recima21.v2i7.521

RESUMO
Introdução: O diagnóstico por imagem tem prestado um papel fundamental na linha de frente a Covid-19, pois seus exames de diagnóstico por imagens possibilitam à equipe médica uma avaliação das estruturas afetadas pelo vírus. Objetivo: Demonstrar a relevância do diagnóstico por imagem no contexto da COVID-19. Metodologia: Baseou-se em uma Revisão integrativa de literatura, através de questão norteadora "Qual o papel do diagnóstico por imagem radiológico no combate à Covid-19?''. Utilizou-se as bases de dados eletrônicas: Literatura Latino-Americana e do Caribe em Ciências da Saúde (LILACS) e Literatura Internacional em Ciências da Saúde (MEDLINE) por meio do Portal Regional da Biblioteca Virtual em Saúde (BVS) e a Scientific Eletronic Library Online (SciELO). Assim, detectaram-se 147 publicações, das quais, após aplicação dos critérios de inclusão e exclusão, foram selecionados para a amostra desta revisão 14 artigos, publicados no período de 2019 a 2021. Resultados: A tomografia computadorizada (TC) e, em seguida, o raio X. Isso porque a TC permite avaliar a região torácica em todas as dimensões, identificando mudanças já no início. O raio X, por sua vez, é mais limitado, permitindo visualizar apenas alterações mais graves no pulmão. Considerações finais: Conclui-se, que a tomografia, em relação às radiografias, apresenta maior possibilidade de diagnóstico por conta de sua complexibilidade em demonstrar com riqueza de detalhes a estrutura em foco.

PALAVRAS-CHAVE: Covid-19; Radiologia; Tomografia Computadorizada; Radiografia.,

ABSTRACT
Introduction: Diagnostic imaging has played a key role in the Covid-19 frontline, because its diagnostic imaging exams allow the medical team to evaluate the structures affected by the virus. Objective: To demonstrate the relevance of diagnostic imaging in the context of Covid-19. Methodology: It was based on an integrative Literature Review, through the guiding question "What is the role of diagnostic radiological imaging in combating Covid-19?". The following electronic databases were used: Latin American and Caribbean Health Sciences Literature (LILACS) and International Health Sciences Literature (MEDLINE) through the Regional Portal of the Virtual Health Library (VHL) and the Scientific Electronic Library Online (SciELO). Thus, 147 publications were detected, of which, after applying the inclusion and exclusion criteria, 14 articles, published in the period from 2019 to 2021, were selected for the sample of this

[1] Graduado em Radiologia pelo Centro Universitário Mauricio de Nassau Teresina- UNINASSAU, Pós-graduado em Docência no Ensino Superior pela Faculdade Elesbão Veloso- FAEVE e MBA em Liderança, Inovação e Gestão pela Faculdade Venda Nova do Imigrante-FAVENI.
[2] Centro Universitário de Ciências e Tecnologia do Maranhão - UNIFACEMA
[3] Instituto de Ensino Superior Múltiplo - IESM
[4] Centro Universitário de Ciências e Tecnologia do Maranhão - UNIFACEMA
[5] Centro Universitário de Ciências e Tecnologia do Maranhão - UNIFACEMA
[6] Centro Universitário de Ciências e Tecnologia do Maranhão - UNIFACEMA
[7] Centro Universitário UNINOVAFAPI
[8] Centro Universitário de Ciências e Tecnologia do Maranhão - UNIFACEMA
[9] Universidade Brasil - UNIVBRASIL
[10] Universidade Federal do Piauí- UFPI

RECIMA21 - REVISTA CIENTÍFICA MULTIDISCIPLINAR
ISSN 2675-6218

review. Results: Computed tomography (CT) and then X-ray. This is because CT allows the thoracic region to be evaluated in all dimensions, identifying changes already at the beginning. The X-ray, in turn, is more limited, allowing visualization of only the most severe changes in the lung. Final considerations: It can be concluded that CT, in relation to X-rays, presents a greater possibility of diagnosis because of its complexity in demonstrating the structure in focus with a wealth of details.

***KEYWORDS**: Covid-19; Radiology; Computed tomography; Radiography.*

RESUMEN
Introducción: El diagnóstico por imagen ha prestado un papel fundamental en la línea de frente al Covid-19, ya que sus exámenes de diagnóstico por imagen permiten al equipo médico una evaluación de las estructuras afectadas por el virus. Objetivo: Demostrar la relevancia del diagnóstico por imagen en el contexto del COVID-19. Metodología: Se basa en una revisión integradora de la literatura, a través de la pregunta norteamericana "¿Cuál es el papel del diagnóstico por imagen radiológica en el combate a la Covid-19?". Se utilizaron las siguientes bases de datos electrónicas: Literatura Latinoamericana y del Caribe en Ciencias de la Salud (LILACS) y Literatura Internacional en Ciencias de la Salud (MEDLINE) a través del Portal Regional de la Biblioteca Virtual en Salud (BVS) y la Scientific Electronic Library Online (SciELO). Así, se detectaron 147 publicaciones, de las cuales, tras aplicar los criterios de inclusión y exclusión, se seleccionaron 14 artículos, publicados en el periodo comprendido entre 2019 y 2021, para la muestra de esta revisión. Resultados: La tomografía computarizada (TC) y luego la radiografía. Esto se debe a que la TC permite evaluar la región torácica en todas sus dimensiones, identificando los cambios ya desde el principio. La radiografía, por su parte, es más limitada y sólo permite visualizar los cambios más graves en el pulmón. Consideraciones finales: Se concluye que la tomografía en relación a las radiografías presenta mayores posibilidades diagnósticas por su complejidad para demostrar con gran detalle la estructura enfocada.

***PALABRAS CLAVE**: Covid-19; Radiología; Tomografía computarizada; Radiografía.*

INTRODUÇÃO

No fim do ano de 2019, na cidade de Wuhan na província de Hubei na China, o mundo se deparou com um novo vírus, causador de um surto de pneumonia, denominado de Síndrome Agudo Respiratório Severo Coronavírus (SARS-Cov-2) (ZHU *et al*., 2020).

O diagnóstico por imagem tem prestado um papel fundamental na linha de frente a Covid-19, pois seus exames de diagnóstico por imagens possibilitam à equipe médica uma avaliação das estruturas afetadas pelo vírus, assim possibilitando um tratamento eficaz e que pode, em muitos casos, salvar a vida dos pacientes (SANTOS *et al.,* 2020).

A tomografia computadorizada (TC) é um exame da área da radiologia, que como os exames de radiografias utilizada da radiação ionizante para a realização de suas funções, contudo essa modalidade de exame é mais complexa, apresentando imagens mais nítidas, com mais qualidade e diferentes dimensões da estrutura em foco, bem como possibilita a visualização da estrutura em forma 3D (BERTOLAZZI *et al.,* 2020).

Desse modo, é fundamental o diagnóstico precoce da doença a fim de que o isolamento seja respeitado por parte do indivíduo com o vírus (ESTEVÃO *et al.,* 2020). Outro ponto importante é a avaliação do quadro clínico do paciente, muitas vezes quando justificado, através de exames

RECIMA21 - REVISTA CIENTÍFICA MULTIDISCIPLINAR
ISSN 2675-6218

radiológicos como as radiografias e a tomografia computadorizada de tórax, que possibilitam ao médico uma visão privilegiada de estruturas como o pulmão, que é fortemente afetado pelo vírus (CAETANO *et al.,* 2021).

Diante do exposto, o objetivo deste estudo é demonstrar a relevância do diagnóstico por imagem no contexto da COVID-19, bem como apontar sua eficácia para a saúde humana nesse momento prioritário de calamidade mundial.

METODOLOGIA

O presente trabalho constitui-se em uma Revisão Integrativa de Literatura (RIL), método que possibilita reunir dados obtidos de pesquisas anteriores sobre aspectos de uma mesma temática, visando compreender o fenômeno escolhido (LOPES *et al.,* 2008).

Para que haja a realização da RIL exige-se que sejam percorridas seis etapas, a saber: elaboração da pergunta norteadora, busca ou amostragem na literatura, coleta de dados, análise crítica dos estudos incluídos, discussão dos resultados e apresentação da síntese da revisão (MENDES *et al.*,2008).

Nesse sentido, no primeiro momento elaboramos duas perguntas norteadoras: "Qual o papel do diagnóstico por imagem radiológico no combate à Covid-19?". Na sequência, definimos os seguintes critérios de inclusão: artigos que estivessem disponíveis na íntegra, em português e inglês, indexados no período de 2019 a julho de 2021 e investigações contendo a presença de evidências sobre a temática escolhida em relação ao papel do diagnóstico por imagem radiológico no combate à Covid-19.

Os critérios de exclusão dos estudos definidos foram: estudos repetidos em mais de uma fonte de dados, selecionando-se em somente uma, publicados sob o formato de dissertação, tese, capítulo de livro, livro, editorial, resenha, comentário ou crítica, resumos livres e investigações cujos resultados não respondessem às questões norteadoras. Construiu-se um quadro de avaliação dos estudos quanto ao nível de evidência (NE) seguiu a proposta de POMPEO *et al*., (2009), como apresentado no Quadro 1.

Quadro 1 – Classificação dos níveis de evidências.

Nível I	Evidências relacionadas à revisão sistemática ou metanálise de ensaios clínicos randomizados controlados ou provenientes de diretrizes clínicas baseadas em revisões sistemáticas de ensaios clínicos randomizados controlados;
Nível II	Evidências oriundas de no mínimo um ensaio clínico randomizado controlado bem delineado;
Nível III	Evidências de ensaios clínicos bem delineados sem randomização;
Nível IV	Evidências advindas de estudos de coorte e de caso-controle bem delineados;
Nível V	Evidências provenientes de revisão sistemática de estudos descritivos e qualitativos;
Nível VI	Evidências derivadas de um único estudo descritivo ou qualitativo;
Nível VII	Evidências derivadas de opinião de autoridades e/ou relatório de comitês de especialistas

Fonte: POMPEO *et al*., 2009.

A partir dos critérios de inclusão e exclusão realizaram-se buscas de evidências nas seguintes bases de dados eletrônicas: Literatura Latino-Americana e do Caribe em Ciências da Saúde (LILACS) e

RECIMA21 - REVISTA CIENTÍFICA MULTIDISCIPLINAR
ISSN 2675-6218

Literatura Internacional em Ciências da Saúde (MEDLINE) por meio do Portal Regional da Biblioteca Virtual em Saúde (BVS) e a Scientific Eletronic Library Online (SciELO).

Toda a busca ocorreu por meio da estratégia PICo, que representa um acrônimo para Paciente/problema, Interesse e Desfecho. Os vocabulários de descritores controlados foram os Descritores em Ciências da Saúde (DeCS), utilizados na Biblioteca Virtual em Saúde (BVS), inseridos na base de dados, com a utilização da estratégia PICo, sendo estes: Covid-19, Exames radiológicos, Tomografia computadorizada e Diagnóstico por imagem, conforme apresentado no Quadro 2.

Quadro 2 – Busca de evidências nas bases de dados LILACS, SciELO e MEDLINE por meio da estratégia PICo.

	MeSH	**DeCS**
P	Diagnostic Imaging AND Tomography OR Radiology AND COVID-19	Diagnóstico por imagem AND Tomografia OR Radiologia AND COVID-19
I	Tomography OR diagnosis AND COVID-19	Tomografia OR diagnóstico AND COVID-19
Co	The role of diagnostic radiological imaging in combating Covid-19	O papel do diagnóstico por imagem radiológico no combate à Covid-19

Fonte: Elaborado pelos autores.

Todos os títulos e resumos de trabalhos identificados nas bases, com o uso dos descritores e avaliados como elegíveis foram separados e analisados na íntegra. Posteriormente, na etapa de interpretação dos resultados, foram observadas as colocações existentes sob a ótica de diferentes autores.

Foram encontrados 147 artigos a partir da busca dos descritores e do MeHS. Desse total, 42 foram encontrados na LILACS, 41 na SciELO e 64 na MEDLINE. De acordo com os critérios de elegibilidade, foram selecionados três artigos para esta revisão, conforme demonstra a Figura 1.

RECIMA21 - REVISTA CIENTÍFICA MULTIDISCIPLINAR
ISSN 2675-6218

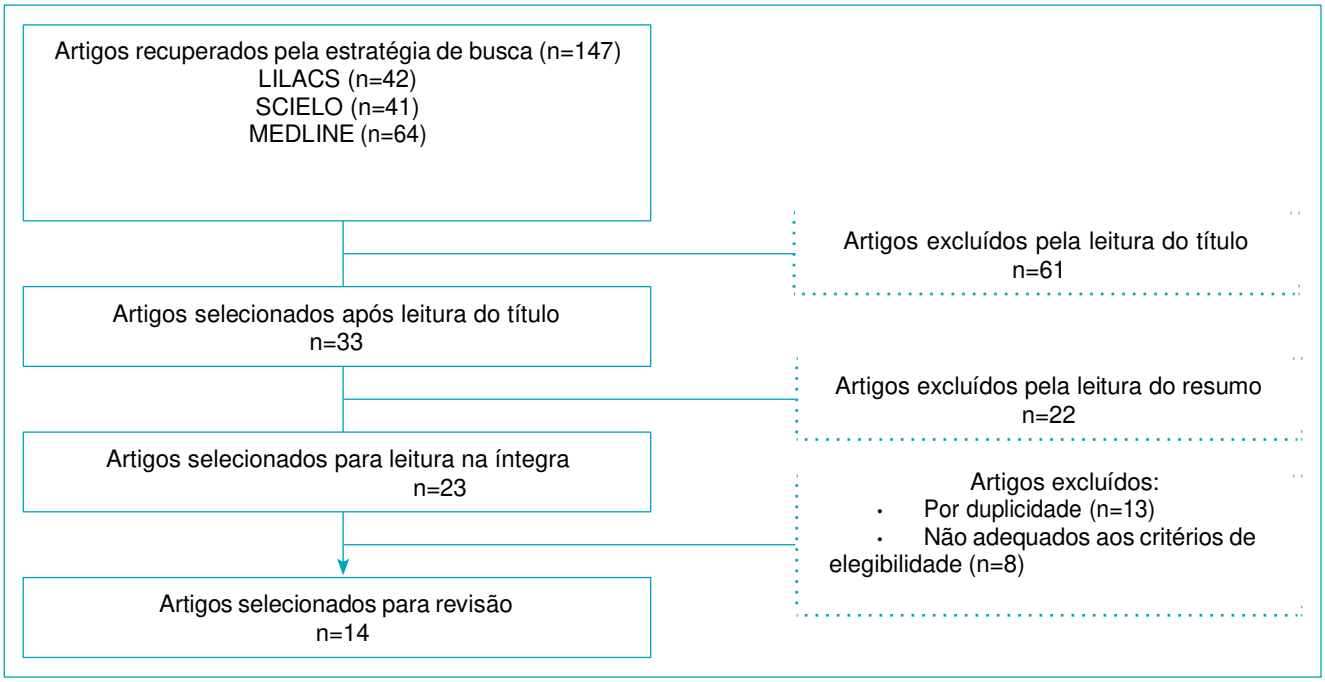

Figura 1: Fluxograma do número de artigos encontrados e selecionados após aplicação dos critérios de inclusão e exclusão.
Fonte: Elaborado pelos autores, 2021.

Por tratar-se de uma revisão bibliográfica, a pesquisa não foi submetida ao Comitê de Ética em Pesquisa (CEP), no entanto, reafirma-se a garantia dos preceitos éticos e legais durante todo o processo de escrita do presente estudo. Tampouco foram utilizados dados relativos aos sujeitos ou contexto em que estão inseridos.

RESULTADOS E DISCUSSÕES

Em meio a pandemia de SARS-COV-2 (causador da doença Covid-19), os exames radiológicos entraram em pauta, sendo debatido a sua eficácia em meio ao combate à doença. Frente a os vários exames da radiologia, os Raios-X (radiografias) e a Tomografia Computadorizada, aplicando-as a procedimentos referentes principalmente ao tórax, que irá mostrar o pulmão em evidência na imagem (ZHU et *al.,* 2020).

Nesse ensejo, os exames de imagem da região torácica do corpo humano possibilitam ao médico uma visualização do pulmão do indivíduo, assim ajudando a equipe médica a terem noção do estado do pulmão (órgão mais afetado pelo vírus), e assim realizarem um tratamento eficaz possibilitando muitas vezes a reabilitação da saúde do paciente (PINHEIRO *et al.*, 2021).

Os achados apresentam a alusão de o fato dos exames de imagem não serem procedimentos invasivos, fez com que a sua utilização fosse ainda mais comum. Contudo o fato de esses exames utilizarem radiação ionizante em sua funcionalidade, faz com que determinados protocolos sejam

RECIMA21 - REVISTA CIENTÍFICA MULTIDISCIPLINAR
ISSN 2675-6218

seguidos, como o princípio de ALARA (As low as reasonably achievable) (BERTOLAZZI *et al.,* 2020). Diante disso, o requerimento desses exames deve ser pensado e analisado, mensurando os benefícios trazidos pelo procedimento radiológico em relação aos possíveis riscos apresentados.

As radiografias como aliadas no diagnóstico no combate ao Covid-19

O vírus atinge principalmente o trato respiratório, tendo o pulmão como principal alvo, podendo provocar sérias infecções no mesmo (como a pneumonia viral), diante disso, a radiografia de tórax a qual apresenta imagens da região de possível maior comprometimento pode ser utilizada para determinados fins médicos. Contudo, esse exame radiológico apresenta baixa sensibilidade referindo-se ao diagnóstico da Covid-19 em sua fase inicial (SILVA *et al.,* 2020).

A Tomografia Computadorizada como alternativa no combate ao Covid-19

O exame de tórax realizado por equipamentos de Tomografia Computadorizado (TC) hoje em dia é um dos mais utilizados. A sua eficácia com relação às radiografias é maior, uma vez que o exame apresenta com maiores detalhes a parte estudada, no caso a área pulmonar. A TC de tórax apresenta imagens em diferentes dimensões e cortes possibilitando de forma complexa a visualização da estrutura, podendo apresentar também uma reconstrução em formato 3D do pulmão (CAETANO *et al*., 2021).

Figura 1 - Imagem em 3D de um Pulmão (Tomografia Computadorizada)

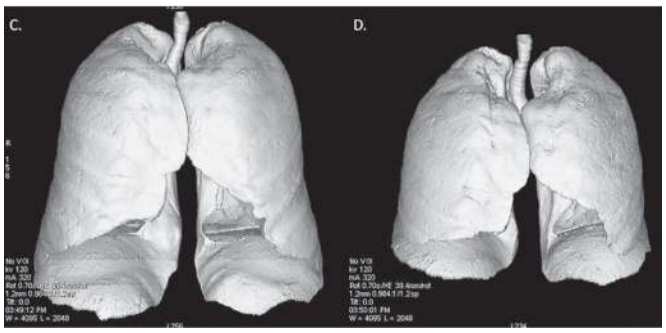

Fonte: HOCHHEGGE et al., 2010.

> Por sua rápida transmissão, a detecção e o diagnóstico rápidos e confiáveis da doença são peças fundamentais no controle da transmissão e no manejo do paciente, a fim de impedir o agravamento do quadro pulmonar infeccioso. O padrão-ouro de diagnóstico é a reação em cadeia da polimerase com transcrição reversa (RT-PCR, reverse-transcriptase polymerase chain reaction), um exame laboratorial que, entretanto, não está amplamente acessível a populações de baixa renda e pode apresentar resultados falso-negativos (seja por material celular insuficiente, seja por técnicas inadequadas de detecção e extração). Nesse sentido, a Tomografia Computadorizada (TC) de tórax pode ser uma ferramenta importante na confirmação e detecção de manifestações pulmonares ainda que em fases precoces da doença (COELHO *et al.,* 2020).

Nesse cenário, a Tomografia computadorizada (TC), apesar de apresentar diversas possibilidades como uma visualização privilegiada da estrutura, ajudando assim a equipe médica a tratar a doença, utiliza de uma quantidade significativa de radiação ionizante, assim fazendo com que a

RECIMA21 - REVISTA CIENTÍFICA MULTIDISCIPLINAR
ISSN 2675-6218

prescrição do exame seja otimizada, minimizando a submissão de pacientes ao exame ou até mesmo a não exposição (FARIAS *et al*., 2020).

Figura 2 - Imagens de Tomografia Computadorizada de Tórax (Sem covid-19)

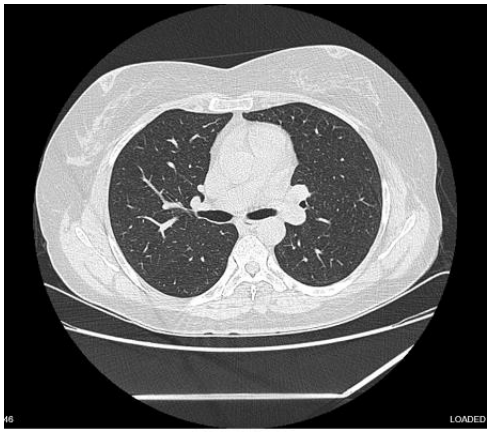

Fonte: FARIAS *et al*., 2020

As Radiografias e Tomografias de tórax quando utilizadas em pacientes com a doença provocada pelo vírus SARS-COV-2 (Covid-19), podem apresentar achados radiológicos na imagem (SANTOS *et al.,* 2020).

Figura 3 – Imagens de Tomografia computadorizada de Tórax (Covid-19)



Fonte: FARIAS *et al*., 2020

Consolidações focais, Opacidades mistas, espessamento septal, alterações reticulares, estrias fibróticas, Derrame pleural e opacidades em vidro fosco. Os achados na TC de tórax com maior valor discriminatório incluíram distribuição periférica, opacidades em vidro fosco e espessamento (PINHEIRO *et al*., 2021).

CONSIDERAÇOES FINAIS

Em virtude dos fatos mencionados, conclui-se que os exames radiológicos de Tomografia computadorizada (TC) e as Radiografias, apesar de não serem indicados para o rastreio da presença do

RECIMA21 - REVISTA CIENTÍFICA MULTIDISCIPLINAR
ISSN 2675-6218

vírus no organismo humano, apresentam de forma significativa uma contribuição para o combate à Covid-19, pois os dois possibilitam a visualização da área pulmonar que é comumente afetada de maneira significativa e severa pelo vírus.

Contudo, a Tomografia em relação às Radiografias apresenta maior possibilidade de diagnóstico por conta de sua complexibilidade em demonstrar com riqueza de detalhes a estrutura em foco. É importante salientar que apesar dos exames citados ajudarem a equipe multidisciplinar da saúde em meio a pandemia, os procedimentos utilizam radiação ionizante, assim tendo de serem utilizados respeitando os princípios de proteção radiológica.

REFERÊNCIAS

BERTOLAZZI, Pamela *et al.* A importância da Tomografia Computadorizada no diagnóstico da COVID-19/The importance of Computed Tomography in diagnosis of COVID-19. **Arquivos Médicos dos Hospitais e da Faculdade de Ciências Médicas da Santa Casa de São Paulo**, v. 65, n. 1, p. 1-4, 2020.

CAETANO, Rosângela et al. Desafios e oportunidades para telessaúde em tempos da pandemia pela COVID-19: uma reflexão sobre os espaços e iniciativas no contexto brasileiro. **Cadernos de Saúde Pública [online]**, v. 36, n. 5, 2021.

COELHO, REBECCA DE ARAÚJO *et al***.** A tomografia computadorizada de tórax como ferramenta auxiliar no diagnóstico de COVID-19. **Brazilian Journal of Health Review**, v. 3, n. 6, p. 16749-16762, 2020.

FARIAS, Lucas de Pádua Gomes de *et al*. Alterações tomográficas torácicas em pacientes sintomáticos respiratórios com a COVID-19. **Radiologia Brasileira**, v. 53, p. 255-261, 2020.

HOCHHEGGER, Bruno *et al.* Acurácia da mensuração do enfisema pulmonar na tomografia computadorizada: pontos importantes. **Radiologia Brasileira**, v. 43, p. 260-265, 2010.

LOPES, Ana Lucia Mendes; FRACOLLI, Lislaine Aparecida *et al.* Revisão sistemática de literatura e metassíntese qualitativa: considerações sobre sua aplicação na pesquisa em enfermagem. **Texto & Contexto - Enfermagem [online]**, v. 17, n. 4, 2008.

MENDES, Karina Dal Sasso; SILVEIRA, Renata Cristina de Campos Pereira; GALVÃO, Cristina Maria *et al*. Revisão integrativa: método de pesquisa para a incorporação de evidências na saúde e na enfermagem. **Texto & Contexto - Enfermagem [online]**, v. 17, n. 4, 2008.

POMPEO, Daniele Alcalá, ROSSI, Lídia Aparecida; GALVÃO, Cristina Maria. Revisão integrativa: etapa inicial do processo de validação de diagnóstico de enfermagem. **Acta Paulista de Enfermagem [online]**, v. 22, n. 4, 2009.

MARTINS, Daniel Lahan *et al.* Aumento da transparência pulmonar na infância: ensaio iconográfico. **Radiologia Brasileira**, v. 39, p. 69-73, 2006.

PINHEIRO, Daniel Oliveira *et al***.** ACHADOS NA TOMOGRAFIA DE TÓRAX NO PACIENTE COM COVID-19. **Cadernos ESP-Revista Científica da Escola de Saúde Pública do Ceará**, v. 15, n. 1, p. 122-128, 2021.

RECIMA21 - REVISTA CIENTÍFICA MULTIDISCIPLINAR
ISSN 2675-6218

SANTOS, Lucília *et al*. COVID-19: A atuação do Técnico de Radiologia em ambiente intraoperatório. **ROENTGEN-Revista Científica das Técnicas Radiológicas**, v. 1, n. 1, p. 23-27, 2020.

SILVA, Sara *et al.* Papel da Imagem Médica no diagnóstico de pneumonia por COVID-19. **ROENTGEN-Revista Científica das Técnicas Radiológicas**, v. 1, n. 1, p. 55-59, 2020.

TORRES, Pedro Paulo Teixeira; IRION, Klaus Loureiro; MARCHIORI, Edson *et al.* "COVID-19: radiografia de tórax na predição de desfecho clínico." **Jornal Brasileiro de Pneumologia**, v. 46, n. 5, 2020.

ZHU, Na *et al*. Um novo coronavírus de pacientes com pneumonia na China, 2019. **New England Journal of medicine**, 2020.