RECIMA21 - REVISTA CIENTÍFICA MULTIDISCIPLINAR
ISSN 2675-6218

MICROCIRURGIA ASSOCIADA AO ENXERTO DE TECIDO SUBEPITELIAL E A PROTEÍNA DERIVADA DA MATRIZ DO ESMALTE DENTAL PARA RECOBRIMENTO RADICULAR: RELATO DE CASO

MICROSURGERY ASSOCIATED WITH SUBEPITHELIAL TISSUE GRAFT AND DENTAL ENAMEL MATRIX-DERIVED PROTEIN FOR ROOT COVERAGE: CASE REPORT

MICROCIRUGÍA ASOCIADA A INJERTO DE TEJIDO SUBEPITELIAL Y PROTEÍNA DERIVADA DE MATRIZ DE ESMALTE DENTAL PARA COBERTURA RADICULAR: INFORME DE CASO

Osvaldo Bueno Brasil Neto[1], Allisson Rebello[2], Gustavo Hayashida[3], Alexander Viegas de Oliveira Aguiar Chave[4], Claudia Regina Joaquim[5], Tamires Szeremeske Miranda[6]

e616141
https://doi.org/10.47820/recima21.v6i1.6141

PUBLICADO: 1/2025

RESUMO

As retrações gengivais são umas das causas de queixa de hipersensibilidade dentinária e alteração da estética devido à exposição radicular. Inúmeras técnicas cirúrgicas foram desenvolvidas ao longo dos anos, a fim de diminuir o número de cirurgias, otimizar o resultado estético e minimizar o desconforto do paciente. Sendo assim, embasado pela literatura, o objetivo desse trabalho é apresentar um relato de caso clínico no qual foi utilizada a técnica de microcirurgia associada ao uso de enxerto de tecido subepitelial e a proteína derivada da matriz do esmalte dental para tratamento de recessão gengival unitária. Baseado no exame clínico e radiográfico e na expectativa da paciente frente ao recobrimento da raiz, foi proposta a técnica de recobrimento radicular através da técnica de microcirurgia associada ao enxerto de tecido conjuntivo subepitelial e a proteína derivada da matriz do esmalte dental (Emdogain®). O caso foi acompanhado por 6 meses, e observa-se estabilidade dos resultados alcançados com o procedimento cirúrgico. Em conclusão, esse relato de caso demonstrou que a técnica de microcirurgia associada ao uso de enxerto de tecido subepitelial e a proteína derivada da matriz do esmalte dental foi capaz de promover satisfatório recobrimento radicular, atingindo as expectativas da paciente e melhorando a sensibilidade dentinária e estética em um período de 6 meses de acompanhamento.

PALAVRAS-CHAVE: Retração gengival. Tecido conjuntivo. Microcirurgia.

ABSTRACT

Gingival recessions are among the causes of complaints of dentin hypersensitivity and aesthetic alteration due to root exposure. Numerous surgical techniques have been developed over the years to reduce the number of surgeries, optimize aesthetic results, and minimize patient discomfort. Based on the literature, the aim of this work is to present a clinical case report in which the microsurgery technique was used in association with a subepithelial tissue graft and enamel matrix-derived protein for the treatment of single gingival recession. Based on clinical and radiographic examination and the patient's expectations regarding root coverage, the technique of root coverage through microsurgery combined with a subepithelial connective tissue graft and enamel matrix-derived protein (Emdogain®) was proposed. The case was followed up for 6 months, during which stability of the results achieved with the surgical procedure was observed. In conclusion, this case report demonstrated that the microsurgery technique combined with the use of a subepithelial tissue graft and enamel matrix-derived protein was able to promote satisfactory root coverage, meeting the patient's expectations, and improving dentin sensitivity and aesthetics over a 6-month follow-up period.

KEYWORDS: *Gingival retraction. Connective tissue. Microsurgery.*

[1] Cirurgião-dentista. Especialista (FUNORTE) e Mestre em Implantodontia (UNG); Doutorando do PPGO em Odontologia da Universidade Guarulhos (UNG); Docente da Universidade São Judas Tadeu (USJT).
[2] Cirurgião-dentista. Mestre em Implantodontia (UNG); Docente da Universidade São Judas Tadeu (USJT).
[3] Cirurgião-dentista. Mestrando do PPGO em Odontologia da Universidade Guarulhos (UNG).
[4] Cirurgião-dentista. Doutorando do PPGO em Odontologia da Universidade Guarulhos (UNG).
[5] Cirurgiã-dentista. Mestre e Doutora em Periodontia pela Universidade Guarulhos (UNG).
[6] Cirurgiã-dentista. PhD em Periodontia (UNG); Mestre e Doutora em Odontologia área de concentração em Periodontia (UNG). Docente do PPGO em Odontologia da Universidade Guarulhos (UNG). Docente da Universidade São Judas Tadeu (USJT).

RECIMA21 - REVISTA CIENTÍFICA MULTIDISCIPLINAR
ISSN 2675-6218

RESUMEN
Las retracciones gingivales son una de las causas de queja por hipersensibilidad dentinaria y alteración de la estética debido a la exposición radicular. A lo largo de los años se han desarrollado innumerables técnicas quirúrgicas con el fin de reducir el número de cirugías, optimizar el resultado estético y minimizar el malestar del paciente. En este sentido, basado en la literatura, el objetivo de este trabajo es presentar un informe de caso clínico en el que se utilizó la técnica de microcirugía asociada al uso de injerto de tejido subepitelial y la proteína derivada de la matriz del esmalte dental para el tratamiento de la recesión gingival unitaria. Basado en el examen clínico y radiográfico y en las expectativas de la paciente respecto al recubrimiento de la raíz, se propuso la técnica de recubrimiento radicular mediante la técnica de microcirugía asociada al injerto de tejido conectivo subepitelial y la proteína derivada de la matriz del esmalte dental (Emdogain®). El caso fue acompañado durante 6 meses, en los cuales se observó estabilidad de los resultados alcanzados con el procedimiento quirúrgico. En conclusión, este informe de caso demostró que la técnica de microcirugía asociada al uso de injerto de tejido subepitelial y la proteína derivada de la matriz del esmalte dental fue capaz de promover un satisfactorio recubrimiento radicular, alcanzando las expectativas de la paciente y mejorando la sensibilidad dentinaria y la estética en un período de 6 meses de seguimiento.

PALABRAS CLAVE*: Retracción gingival. Tejido conectivo. Microcirugía.*

1. INTRODUÇÃO

A recessão ou retração gengival é definida pelo deslocamento apical da margem gengival em relação à junção cemento esmalte (JCE), ocasionando a exposição da superfície radicular, maior risco de desenvolvimento de cáries radiculares, perda de inserção de tecido gengival, sensibilidade dentinária e comprometimento estético (El-Haddad; El-Shall, 2017; Jepsen *et al*., 2018). Entre os fatores associados à sua etiologia, destacam-se a presença de biofilme bacteriano, traumas por escovação inadequada, inserção alterada dos freios labiais, além de características anatômicas locais, como mau posicionamento dentário, espessura da gengiva marginal, altura da faixa de mucosa queratinizada e tecido ósseo subjacente (Lafzi *et al.,* 2009).

No contexto da periodontia estética, o recobrimento radicular tem se tornado uma abordagem amplamente estudada para tratamento das recessões gengivais, sendo aplicadas diferentes técnicas cirúrgicas. A seleção do método mais apropriado considera aspectos locais, como a extensão da recessão, a presença de tecido queratinizado e as condições do tecido interdental, além de fatores individuais do paciente, como expectativas estéticas e a possibilidade de minimizar intervenções cirúrgicas.

Para guiar na escolha da técnica cirúrgica, Miller, em 1985, introduziu uma classificação amplamente utilizada para categorizar recessões gengivais com base em sua localização e na perda de inserção interdental. Essa classificação é dividida em: Classe I quando a recessão gengival não ultrapassa a linha mucogengival e não há perda de inserção no tecido mole interdental. Classe II abrange recessão gengival que ultrapassa a linha mucogengival, mas não há perda de inserção interdental. Classe III quando a recessão gengival ultrapassa a linha mucogengival e apresenta perda de inserção interdental ou mal posição dentária. E, classe IV quando a recessão gengival ultrapassa a linha mucogengival, com perda de inserção interdental severa e/ou mal posição dentária

RECIMA21 - REVISTA CIENTÍFICA MULTIDISCIPLINAR
ISSN 2675-6218

pronunciada, neste caso recobrimento radicular não é previsível devido à extensa destruição do suporte interproximal (Miller, 1985).

Atualmente, após o Consenso da Classificação das Doenças Periodontais em 2017, foi preconizado a categorização de Cairo *et al.* publicada em 2011, proposta para superar as limitações da classificação de Miller, proporcionando uma avaliação mais objetiva baseada na posição do tecido mole interproximal e na perda de inserção clínica. Esta classificação é dividida em: RT (recessão tipo) 1 quando a perda de inserção está restrita somente na face vestibular, e não há perda de inserção interproximal, sendo que o nível do tecido interproximal encontra-se na mesma posição que a JCE. RT2 quando há perda de inserção interproximal, no entanto, a perda de inserção interproximal é menor ou igual à perda de inserção na face vestibular. E, RT3 quando há recessão gengival com perda de inserção interproximal mais severa, ultrapassando a perda de inserção da face vestibular. Ambas as classificações são ferramentas valiosas na periodontia, mas a classificação de Cairo vem ganhando destaque por permitir uma abordagem mais detalhada e previsível.

Ao longo dos anos diversas técnicas foram propostas com o objetivo de proporcionar maior cobertura radicular de uma forma mais estável e previsível, garantindo resultados estéticos satisfatórios (Govindasamy *et al.* 2021). Entre as opções de tratamento, os enxertos pediculados apresentam vantagens, como a manutenção de irrigação sanguínea funcional, o que favorece a integração tecidual e a harmonia estética (Lindhe, 1989; Alves, 2011). Por outro lado, o enxerto de tecido conjuntivo ou enxerto subepitelial, frequentemente obtidos do palato, são reconhecidos por sua elevada previsibilidade de recobrimento e a capacidade de aumentar a espessura tecidual, apesar de demandarem maior complexidade cirúrgica devido à necessidade de dois sítios operatórios (Harris, 1997; Carvalho *et al.,* 2006).

O procedimento cirúrgico se inicia pelo leito receptor com o objetivo de criar um leito capaz de nutrir o enxerto. A escolha do tipo de retalho do leito receptor é de extrema importância para o sucesso do tratamento e depende de características anatômicas, habilidade do operador e principalmente da qualidade e quantidade de tecido queratinizado. A técnica base consiste no avanço coronário do retalho (*Coronally Advanced Flap* - CAF), que cobre as áreas de recessão gengival, com ou sem o uso de enxertos ou biomateriais, dependendo do caso (Carvalho *et al.,* 2006).

A técnica descrita por Bruno, em 1994, é uma abordagem cirúrgica para o recobrimento radicular, utilizando o enxerto de tecido conjuntivo subepitelial combinado com CAF. Seu objetivo principal é assegurar cobertura radicular ampla e previsível, oferecendo resultados estéticos e funcionais. Em 1996, Shanelec & Tibbetts introduziram uma abordagem mais delicada e precisa. Preconizando o uso de instrumentos como micro lâminas e pinças atraumáticas, magnificação do campo cirúrgico por meio de lupas ou microscópios, além da utilização de fios de sutura ultrafinos (ex.: 6-0 ou 7-0) que reduzem a tensão sobre os tecidos e buscam melhor aproximação dos bordos da ferida cirúrgica. Permitindo assim, incisões e suturas mais controladas e promovendo uma melhor cicatrização sem cicatrizes visíveis. Campos & Tumenas em 1998, descreveram um estudo brasileiro utilizando a microcirurgia para a realização de procedimentos periodontais minimamente invasivos.

RECIMA21 - REVISTA CIENTÍFICA MULTIDISCIPLINAR
ISSN 2675-6218

Os autores destacam a importância da precisão técnica e do uso de instrumentos microcirúrgicos para promover um recobrimento radicular eficiente, com menor trauma aos tecidos e recuperação mais rápida.

Devido à extrema delicadeza das técnicas e da importância da estabilidade do retalho nas cirúrgicas plásticas periodontais, alguns autores também sugeriram a associação de biomateriais, como o *Emdogain*®, ao recobrimento radicular (Cortellini; Pini Prato, 2012). O *Emdogain*® é um biomaterial composto por uma proteína chamada amelogenina que é derivada da matriz do esmalte dentário (*Enamel Matrix Derivative* - EMD) usado para promover a regeneração periodontal. As amelogeninas desempenham um papel fundamental na formação do dente durante seu desenvolvimento e na regeneração tecidual. A ação do biomaterial baseia-se na capacidade das amelogeninas de recrutar células mesenquimais, estimular sua diferenciação em fibroblastos periodontais, osteoblastos e cementoblastos, e promover a regeneração dos tecidos periodontais. Segundo um estudo de Hammarström (1997), o *Emdogain*® imita os processos biológicos associados ao desenvolvimento radicular, promovendo a regeneração de novo ligamento periodontal, cemento e osso alveolar. Essa regeneração é biologicamente verdadeira, diferindo de processos de reparo que apenas criam tecidos cicatriciais. Quando utilizado em associação ao recobrimento radicular, estudos demonstraram que o *Emdogain*® aumentou a previsibilidade do recobrimento e melhorou os resultados estéticos (Cortellini; Pini Prato, 2012; Rasperini *et al.,* 2011).

Sendo assim, embasado pela literatura acima citada, o objetivo desse trabalho é apresentar um relato de caso clínico a qual foi utilizado a técnica de microcirurgia associada ao uso de enxerto de tecido subepitelial e biomaterial com derivados do esmalte dentário para tratamento de recessão gengival unitária.

2. RELATO DE CASO

Queixa principal e aspectos clínicos

Paciente de 52 anos, sexo feminino, sem relatos de problemas sistêmicos, procurou atendimento odontológico com queixa de “exposição de raiz” no dente 46 (Figura 1.A). Ao exame clínico periodontal foram observados ausência de periodontite ou gengivite, bom controle de biofilme e recessão gengival RT 1 negativo (Jepsen *et al*., 2018). A região mesial do elemento dentário apresentou maior exposição radicular medindo 5 mm atingindo a linha mucogengival e ausência de tecido queratinizado, mas sem presença de lesão cervical não cariosa (LCNC). Como consequência da exposição radicular, a paciente relatou hipersensibilidade e comprometimento estético. Em nível radiográfico, não foram observadas perdas ósseas interproximais e em região de furca. O relato deste caso foi previamente aprovado pelo Comitê de Ética em Pesquisa da Universidade UNG (CAAE: 85266924.7.0000.5506. Número do parecer/ ano: 7.303.702/ 2024).

RECIMA21 - REVISTA CIENTÍFICA MULTIDISCIPLINAR
ISSN 2675-6218

Plano de tratamento

Baseado no exame clínico e radiográfico e na expectativa da paciente frente ao recobrimento da raiz, foi proposta a técnica de recobrimento radicular através da técnica de Bruno modificado por Campos & Tumenas e adaptado para microcirurgia associada ao enxerto de tecido conjuntivo subepitelial e ao *Emdogain*® (*Straumann*® *Emdogain*®, Suíça).

Procedimentos pré-operatórios

Como medicação pré-operatória, a paciente recebeu um comprimido de Dexametasona (4mg), 1 hora antes do procedimento cirúrgico. Para antissepsia intraoral, a paciente realizou bochecho com 15 ml de Gluconato de Clorexidina (0,12% - Periogard® -Colgate-Palmolive Ind. e Com. Ltda., São Paulo, SP, Brasil), e para antissepsia extraoral foi realizado aplicação tópica de solução de Gluconato de Clorexidina 2%.

Procedimentos transoperatórios

A paciente recebeu anestesia através da técnica pterigomandibular para bloqueio do nervo alveolar inferior, nervo bucal e nervo lingual com Mepivacaína 2%/ Epinefrina 1:100.000 (Mepiadre 100®- DFL, Jacarepaguá - RJ, Brasil). Todo o procedimento foi realizado utilizando lupa de 3,5x (Lupa *Perioptix*, DVdent®, Lompoc, na Califórnia, EUA) seguindo o objetivo da técnica de microcirurgias. Com uma lâmina de bisturi 15C (*Swann-Morton*, Sheffield S6 2BJ®, Inglaterra), foi realizado uma incisão demilunar coronária na papila distal até a papila mesial do dente com recessão ligeiramente coronal à JCE. Em seguida, uma incisão demilunar apical com 2 mm de distância e paralela foi feita apicalmente em relação à primeira incisão. Esta segunda incisão na região mesial foi realizada de forma divergente pois apresentava recessões > 3 mm. A profundidade das incisões foi de 1mm em um ângulo de 90° em relação à superfície do tecido para posterior divisão do retalho (Figura 1.B). Para unir as segundas incisões foi realizado uma incisão intrasulcular utilizando micro lâmina (*Surgistar* 6961, Welfare®, Jackson, EUA). A lâmina foi progressivamente inserida (2 a 3 mm), estendendo-se além da junção mucogengival (JMG), para criar um retalho de espessura parcial uniforme. Além disso, as fibras mais profundas do retalho foram dissecadas para eliminar a tensão e permitir o deslocamento coronal do retalho (Figura 2.A). O tecido epitelial entre as duas incisões foi removido para obter um local receptor uniforme, permitindo o fechamento primário da ferida cirúrgica.

RECIMA21 - REVISTA CIENTÍFICA MULTIDISCIPLINAR
ISSN 2675-6218

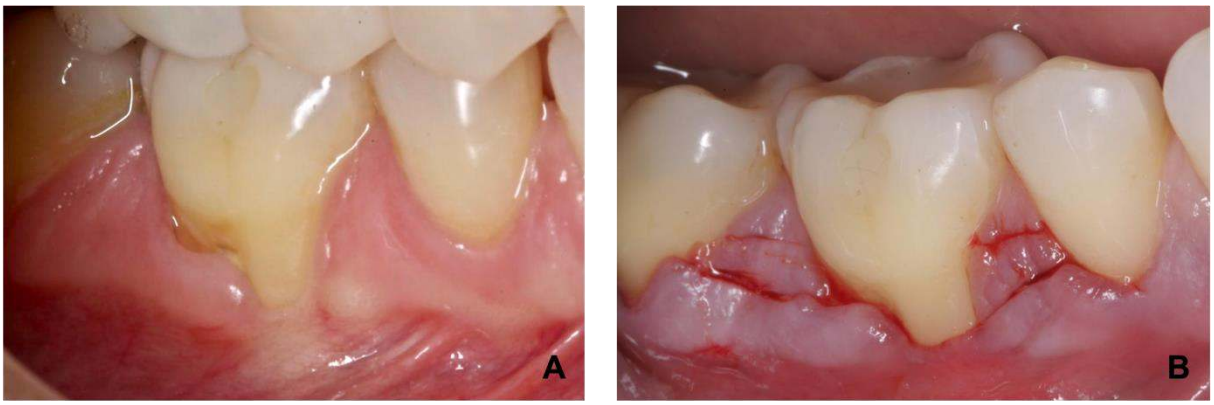

Figura 1. A – Recessão gengival unitária no dente 46. B – Desenho das incisões iniciais

Uma sonda periodontal foi usada para medir o tamanho do leito receptor (ou seja, do centro da papila mesial ao centro da papila distal). Essas medidas foram transferidas para o leito doador e um enxerto de tecido conjuntivo com 1 mm de espessura foi obtido do palato com lâmina paralela conforme descrito por Harris (1992) (Figura 3.A). Antes da remoção completa do enxerto, ele foi desepitelizado com broca diamantada esférica (Figura 3.B). A área doadora recebeu suturas de compressão sobre posicionamento de membrana de colágeno (*Lumina-Coat*, Critéria®, Brasil) e curativo intraoral autoadesivo (*Ora-Aid*®, TBM Corporation, Coréia) (Figura 3.C). Após remoção do enxerto e sutura da área doadora, o leito receptor foi então preparado com cuidadosa raspagem e alisamento da raiz exposta ao meio bucal utilizando curetas manuais (curetas Gracey), irrigação com soro fisiológico estéril e aplicação do biomaterial contendo amelogeninas (*Straumann® Emdogain®*, Suíça) seguindo as recomendações de uso do fabricante (Figura 2.B).

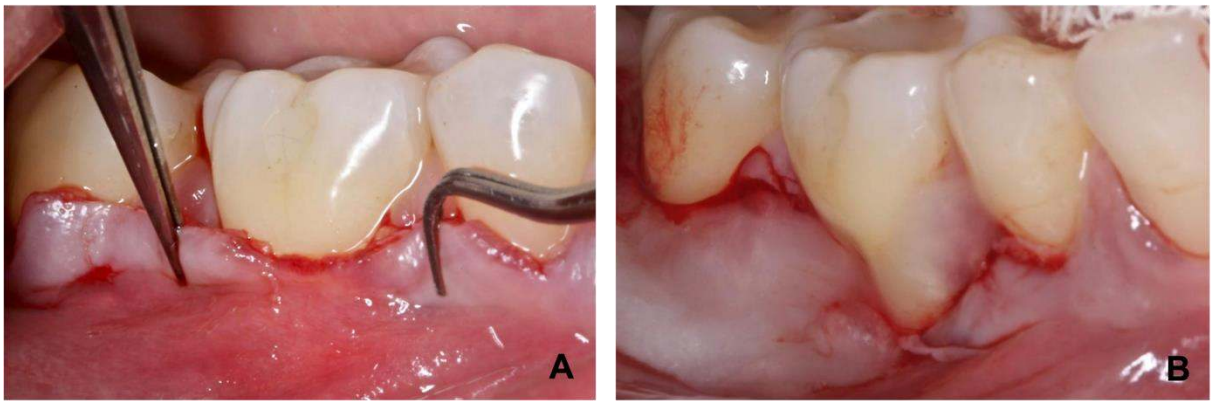

Figura 2. A – Reposicionamento coronário do retalho para avaliar tensão tecidual. B – Aplicação do Emdogain®

O enxerto foi então adaptado no leito receptor cobrindo a JCE e a raiz exposta utilizando fio de sutura de poliamida 5-0 (*Techsuture*®, Bauru, SP, Brasil). O retalho foi reposicionado no sentindo coronário e suturado seguindo os princípios da técnica de microcirurgia, que são aproximação e

RECIMA21 - REVISTA CIENTÍFICA MULTIDISCIPLINAR
ISSN 2675-6218

coaptação dos bordos cirúrgicos utilizando fio de poliamida 6-0 (*Techsuture*®, Bauru, SP, Brasil) (Figura 4.A).

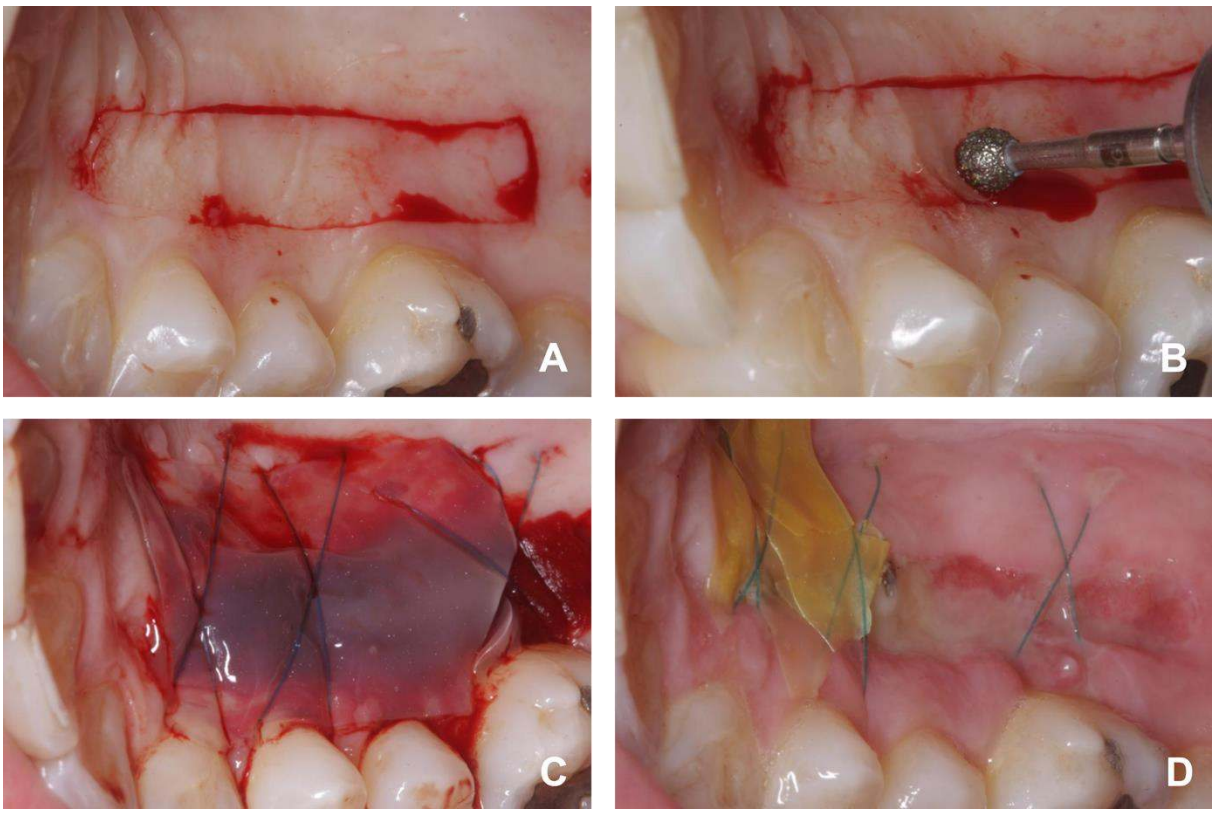

Figura 3. A – Desenho do enxerto de tecido conjuntivo no palato. B – Desepitelização do enxerto. C – Posicionamento de membrana de colágeno, curativo intraoral autoadesivo e suturas de compressão. D – Pós-operatório de 7 dias da região palatina.

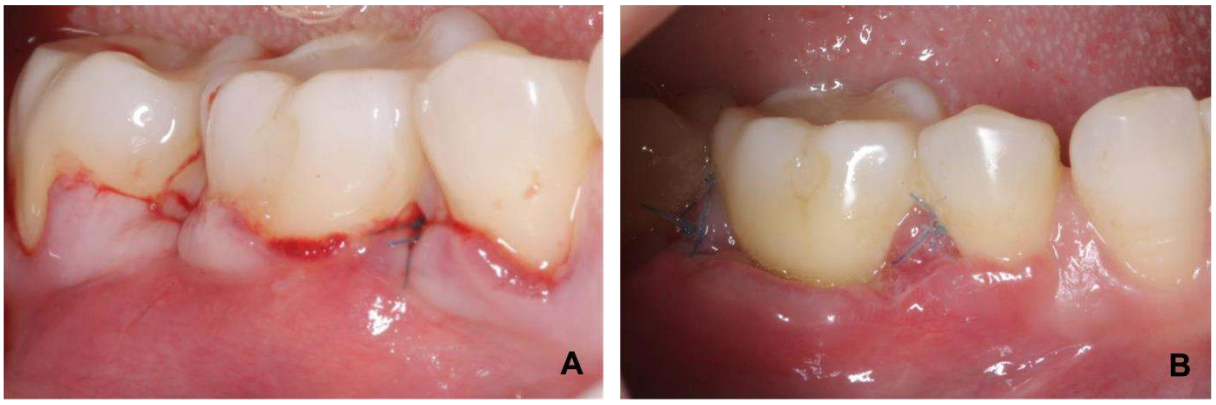

Figura 4. A – Suturas para estabilização do enxerto e retalho na região receptora. B – Pós-operatório de 14 dias da região receptora (dente 36).

Procedimentos pós-operatórios

A paciente recebeu como medicação pós-operatória: analgésico (Paracetamol 750 mg, durante 3 dias de 6 em 6 horas), anti-inflamatório (Nimesulida 100 mg, durante 5 dias de 12 em 12

RECIMA21 - REVISTA CIENTÍFICA MULTIDISCIPLINAR
ISSN 2675-6218

horas) e bochecho com solução de Gluconato de Clorexidina 0,12% (Periogard® - Colgate-Palmolive Ind. e Com. Ltda., São Paulo, SP, Brasil), 2 vezes ao dia, por 1 minuto, durante 14 dias. As suturas do palato foram removidas após 7 dias (Figura 3.D), enquanto, as suturas da região receptora foram removidas em 14 dias (Figura 4.B). A figura 5.A ilustra o acompanhamento de 30 dias após a cirurgia, na qual é possível observar completo recobrimento radicular do dente 46 e ganho de tecido gengival queratinizado. A figura 5.B mostra a total cicatrização do palato pós 30 dias de procedimento cirúrgico.

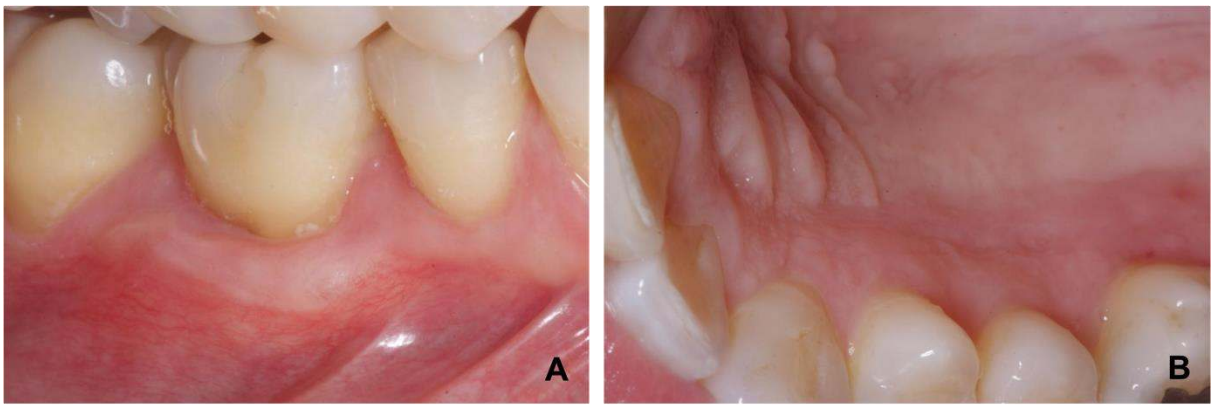

Figura 5. A – Pós-operatório de 30 dias da região receptora (dente 36). B – Pós-operatório de 30 dias da região palatina

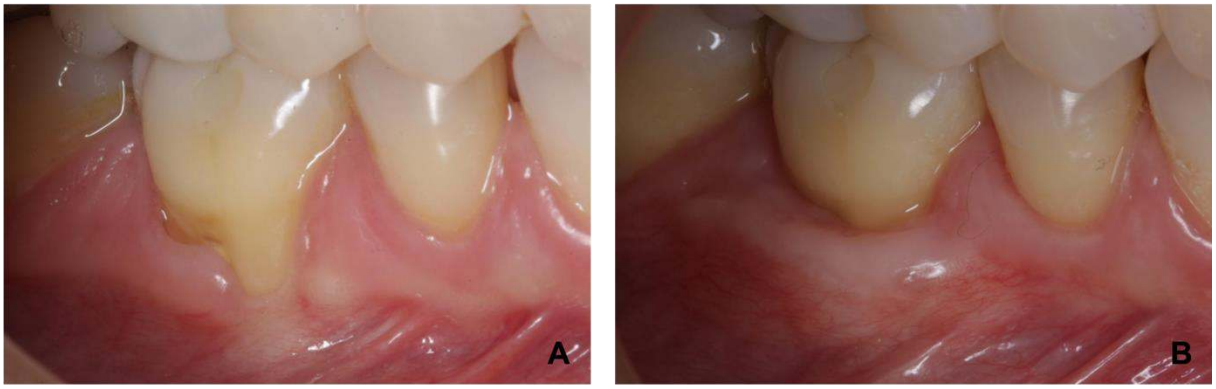

Figura 6. A – Foto inicial da retração gengival no dente 36. B – Acompanhamento de 6 meses

3. DISCUSSÃO

Pacientes com recessões gengivais frequentemente relatam incômodos como hipersensibilidade dentinária e insatisfação estética devido à exposição radicular, como ocorreu com a paciente deste caso clínico. Em razão disso, muitas vezes, é necessário realizar procedimentos cirúrgicos para corrigir as retrações. Diversas técnicas foram sugeridas ao longo dos anos para reduzir o número de cirurgias, melhorar o resultado estético e minimizar o desconforto dos pacientes (Srivastava *et al.*, 2021).

RECIMA21 - REVISTA CIENTÍFICA MULTIDISCIPLINAR
ISSN 2675-6218

A etiologia da recessão gengival é descrita como multifatorial, ou seja, envolve diversos fatores e interferências como escovação traumática, movimentações ortodônticas, traumas oclusais entre outras (Jepsen *et al.,* 2018). No entanto, na maioria dos casos está fortemente relacionada ao fenótipo gengival fino, onde a espessura e a faixa de tecido queratinizado são reduzidos, aumentando a chances de retração gengival (Alexiou *et al.,* 2017; Jepsen *et al.,* 2018). Além da técnica, a associação do enxerto de tecido conjuntivo e de biomateriais tem sido proposta, principalmente, para melhorar a falta de "qualidade" e quantidade de tecido queratinizado, trazendo assim maior estabilidade ao procedimento (Discepoli *et al.,* 2019).

Em 1994, Bruno sugeriu e detalhou o uso do enxerto de tecido conjuntivo para tratar retrações gengivais, visando garantir ampla cobertura radicular. Anos mais tarde, Campos & Tumenas (1998) relataram 3 casos de recessões gengivais Classe I e II de Miller, que correspondem a atual RT 1, tratados com procedimentos de microcirurgia plástica periodontal como descrito anteriormente por Shanelec & Tibbetts (1996). Os autores utilizaram técnica cirúrgica com 2 incisões horizontais paralelas realizadas na altura da JCE, seguida de retalho dividido além da junção mucogengival. A camada epitelial remanescente entre as duas incisões paralelas foi removida para permitir a adaptação do retalho deslocado coronalmente. Todos os resultados mostraram-se satisfatórios, com 100% de recobrimento radicular após 60 dias.

Alexio *et al.,* (2017) compararam a eficácia clínica do EMD com o enxerto de tecido conjuntivo para o tratamento de recessões gengivais múltiplas (classe I e II de Miller), ambos associados ao avanço coronário do retalho. Após seis meses, os resultados mostraram que não houve diferenças estatisticamente significativas entre os grupos em termos de profundidade da recessão, profundidade de sondagem (PS) e nível de inserção clínica (NIC). No entanto, a largura da gengiva queratinizada foi significativamente maior no grupo controle, que recebeu enxerto de tecido conjuntivo. Em conclusão, tanto o EMD quanto o tecido conjuntivo apresentaram eficácia semelhante em termos de recobrimento radicular, sendo o enxerto de tecido conjuntivo apresentou resultados superiores em relação à largura da gengiva queratinizada.

Em 2019, uma revisão sistemática com meta-análise avaliou a eficácia dos EMD, como o *Emdogain*®, na melhora do ganho de tecido queratinizado ao redor de recessões gengivais tratadas com procedimentos plásticos periodontais. Doze ensaios clínicos randomizados, que avaliaram 639 recessões gengivais, foram incluídos. Os EMD foram aplicados em conjunto com técnicas como avanço coronário do retalho (CAF), CAF com enxerto de tecido conjuntivo subepitelial (CAF + CTG) e retalho semilunar (RS). De acordo com os resultados, foi observada uma leve vantagem na utilização do EMD com CAF em termos de ganho de tecido queratinizado (0,40 mm), embora essa diferença não tenha sido estatisticamente significativa ($p < 0,058$). Quando associado EMD + CAF + CTG não foram observados benefícios adicionais. As qualidades das evidências foram consideradas de média a baixa, o que fez com que os autores concluíssem que apesar de amplamente utilizado, o uso de EMD não oferece um benefício clínico robusto em comparação aos procedimentos cirúrgicos convencionais para cobertura de recessões gengivais (Discepoli *et al.,* 2022).

RECIMA21 - REVISTA CIENTÍFICA MULTIDISCIPLINAR
ISSN 2675-6218

Contradizendo os resultados relatados na revisão sistemática acima citada, recentemente, Dias *et al.,* (2022) em um estudo clínico randomizado avaliou o impacto do EMD na cicatrização periodontal após cirurgias de recobrimento radicular, utilizando a técnica de avanço coronário do retalho mais enxerto de tecido conjuntivo subepitelial. Ao todo, foram tratadas 32 recessões com e sem EMD. Após 6 meses, o recobrimento radicular foi significativamente maior no grupo com EMD (86%) em comparação ao grupo controle (66%). Os autores também realizaram uma análise imunológica que demonstrou aumento significativo do fator de crescimento endotelial vascular (VEGF) no grupo EMD após 14 dias. O VEGF é uma importante proteína que atua na angiogênese, ou seja, na formação de novos vasos sanguíneos, favorecendo o processo de cicatrização. Sendo assim, os autores concluíram que o uso de EMD associado ao tratamento de recobrimento radicular apresentou melhores resultados.

A odontologia minimamente invasiva tem se aprimorado continuamente e vem ganhando cada vez mais visibilidade, principalmente quando se trata de procedimentos cirúrgicos, destacando-se como uma abordagem eficaz e menos traumática. Recentemente uma sistemática identificou 132 autores em 29 grupos que publicaram estudos científicos abordando técnicas de microcirurgias nas áreas de periodontia e implantodontia. Os autores afirmam que o uso do microscópio é uma das últimas tendências favorecendo o sucesso dos procedimentos cirúrgicos (Sabri *et al.,* 2024).

Em 2021, uma revisão sistemática objetivou esclarecer se a microcirurgia apresenta uma vantagem em termos de resultados clínicos em comparação com os procedimentos macro cirúrgicos convencionais no tratamento da recessão gengival. Foram incluídos 10 estudos clínicos onde todos demonstraram que a microcirúrgica promoveu maiores médias de cobertura radicular ou médias da porcentagem de cobertura radicular (desfecho primário) quando comparado à grupos controles (macro cirurgias). No entanto, quanto a previsibilidade da cobertura radicular completa os resultados não foram estatisticamente significativos, assim como, nos desfechos centrados no paciente, ambas as técnicas atingem as expectativas dos pacientes (Goyal *et al.*, 2021).

No mesmo ano, outra revisão sistemática com meta-análise teve como objetivo investigar a eficácia da microcirurgia na cobertura radicular quando comparado à macro cirurgia tradicional, todos os estudos selecionados, incluíram recessões gengivais classe I e II de Miller. Os principais parâmetros avaliados foram a média de cobertura da raiz (mCR) e a probabilidade de atingir a cobertura completa da raiz (cCR), e como parâmetro secundário foram os resultados relatados pelo paciente. Após análises de 19 estudos clínicos, os resultados das meta-análises apresentaram 83,3% de mCR e 69,3% de cCR a favor da microcirurgia. De um subgrupo de 9 estudos comparativos, foi estimado que a microcirurgia aumentou significativamente a mCR em 6,6% e a cCR em 27,9% em comparação com os tratamentos de controle macro cirúrgicos. Quando separado as análises por tipo de magnificação, o microscópio cirúrgico aumentou significativamente a mRC em 6,7%, enquanto o uso de lupas mostrou um aumento de 6,16% na mRC, ambos quando comparado ao grupo controle. Ambos os tipos de magnificação (microscópio e lupa) apresentaram um aumento de 31,05% e 25,54% na obtenção de cCR em comparação ao controle, respectivamente. Quanto às perspectivas

RECIMA21 - REVISTA CIENTÍFICA MULTIDISCIPLINAR
ISSN 2675-6218

dos pacientes, a microcirurgia reduziu a dor pós-operatória e melhorou a estética. Sendo assim, os autores concluíram que a microcirurgia oferece melhor cobertura radicular, aumenta a probabilidade de atingir a cobertura completa da raiz, melhora a estética e a recuperação pós-cirúrgica (Di Gianfilippo *et al.,* 2021).

Recentemente uma estudo clínico randomizado comparou a abordagem cirúrgica (macro ou micro) em 32 recessões gengivais Classe I e II de Miller tratadas com avançado coronário do retalho modificado combinado com enxerto de tecido conjuntivo. Após 6 meses de acompanhamento a porcentagem de cobertura radicular alcançada nos grupos controle (macro cirurgia) e teste (microcirurgia) foram de 78% e 86%, respectivamente, sem diferenças estatisticamente significantes. No entanto, foram observados no grupo teste uma melhor cicatrização da ferida, relato de menos dor e desconforto pós-procedimento (Savithri *et al.,* 2022).

Corroborando com a maioria dos estudos citados acima, neste caso clínico, foi possível observar que apenas 1mm na região mesial não foi totalmente recoberta após seis meses. No entanto, o ganho de espessura e altura de tecido queratinizado foi alcançado de forma satisfatória, além da boa cicatrização conforme observado nas imagens. De igual modo, as queixas de hipersensibilidade e comprometimento estético da paciente foram resolvidas. A associação das técnicas de microcirurgia com o enxerto de tecido subepitelial e a proteína derivada da matriz do esmalte dental visou a estabilidade do procedimento a longo prazo, no entanto, o acompanhamento por um período maior se faz necessário. É importante destacar que o presente caso clínico, abordou o tratamento de uma recessão gengival unitária classificada como RT 1, conhecida por apresentar bom prognóstico para recobrimento. Portanto, não é possível generalizar essa alta taxa de sucesso para outros tipos de recessões, como as RT 2 ou 3.

4. CONSIDERAÇÕES

Em conclusão, esse relato de caso demonstrou que a técnica de microcirurgia associada ao uso de enxerto de tecido subepitelial e a proteína derivada da matriz do esmalte dental foi capaz de promover satisfatório recobrimento radicular, atingindo as expectativas da paciente e, melhorando a sensibilidade dentinária e estética em um período de 6 meses de acompanhamento.

O caso apresentado associa diversas técnicas já consagradas na literatura, no entanto, geralmente as comparações acontecem separadamente, técnicas de microcirurgias versus macro cirurgias, e/ou uso do enxerto de tecido subepitelial associado ou não a proteína derivada da matriz do esmalte dental. Dessa forma, para real confirmação dos benefícios e estabilidade da associação das técnicas, mais estudos clínicos randomizados com longos períodos de acompanhamento se fazem necessários.

REFERÊNCIAS

ALEXIOU, A.; VOUROS, I.; MENEXES, G.; KONSTANTINIDIS, A. Comparison of enamel matrix derivative (Emdogain) and subepithelial connective tissue graft for root coverage in patients with

RECIMA21 - REVISTA CIENTÍFICA MULTIDISCIPLINAR
ISSN 2675-6218

multiple gingival recession defects: A randomized controlled clinical study. **Quintessence Int**., v. 48, n. 5, p. 381-389, 2017. doi: 10.3290/j.qi. a38058. PMID: 28396887.

ALVES, C. C. Enxertos pediculados para recobrimento radicular. Edição Portuguesa **Dentistry Clínica**., v.39, n. 1, p.16-17, 2011.

BRUNO, J. F. Connective tissue graft technique assuring wide root coverage. **International Journal of Periodontics & Restorative Dentistry**, v. 14, n. 2, p. 126-137, 1994.

CAIRO, F.; NIERI, M.; CINCINELLI, S.; MERVELT, J.; PAGLIARO, U. The interproximal clinical attachment level to classify gingival recessions and predict root coverage outcomes: an explorative and reliability study. **J Clin Periodontol**., v. 38, p. 661-666, 2011.

CAMPOS, G. V.; TUMENAS, I. Microcirurgia plástica periodontal: uma alternativa biológica e estética no recobrimento de raízes. **Rev Assoc Paul Cir Dent**., v. 52, n. 4, p. 319-23, 1998.

CARVALHO, P. F.; DA SILVA, R. C.; CURY, P. R.; JOLY, J. C. Modified coronally advanced flap associated with a subepithelial connective tissue graft for the treatment of adjacent multiple gingival recessions. **J Periodontol**, v. 77, n. 11, p. 1901-06, nov. 2006.

CORTELLINI, P.; PINI PRATO, G. Coronally advanced flap and combination therapy for root coverage. Clinical strategies based on scientific evidence and clinical experience. **Periodontol 2000**, v. 59, n. 1, p. 158-84, jun. 2012. doi: 10.1111/j.1600-0757.2011.00434.x. PMID: 22507065.

DI GIANFILIPPO, R.; WANG, I. C.; STEIGMANN, L.; VELASQUEZ, D.; WANG, H. L.; CHAN, H. L. Efficacy of microsurgery and comparison to macrosurgery for gingival recession treatment: a systematic review with meta-analysis. **Clin Oral Investig**., v. 25, n. 7, p. 4269-4280, jul. 2021. doi: 10.1007/s00784-021-03954-0. PMID: 33928441.

DIAS, A. T.; DE MENEZES, C. C.; KAHN, S.; FISCHER, R. G.; DA SILVA FIGUEREDO, C. M.; FERNANDES, G. V. O. Gingival recession treatment with enamel matrix derivative associated with coronally advanced flap and subepithelial connective tissue graft: a split-mouth randomized controlled clinical trial with molecular evaluation. **Clin Oral Investig**., v. 26, n. 2, p. 1453-1463, feb. 2022. doi: 10.1007/s00784-021-04119-9. Epub 2021 Sep 18. PMID: 34536136.

DISCEPOLI, N.; MIRRA, R.; FERRARI, M. Efficacy of Enamel Derivatives to Improve Keratinized Tissue as Adjunct to Coverage of Gingival Recessions: A Systematic Review and Meta-Analysis. **Materials** (Basel)., v. 12, n. 17, p. 2790, 30 aug. 2019. doi: 10.3390/ma12172790. PMID: 31480232; PMCID: PMC6747963.

EL-HADDAD, S. A.; EL-SHALL, M. A. Two-Year Clinical Evaluation of Pedicled Buccal Fat Pad Alone and with Emdogain for Root Coverage of Severe Gingival Recession Defects: A Case Series. **Int J Periodontics Restorative Dent**., v. 37, n. 6, p. 901-907, Nov./Dec. 2017. doi: 10.11607/prd.2630. PMID: 29023624.

GOVINDASAMY, B. R.; NAIK, V. K. Balasundaram A. Comparison of coronally advanced versus semilunar coronally repositioned flap in the management of maxillary gingival recessions. **Saudi Dent J**., v. 33, n. 7, p. 642-649, nov. 2021. doi: 10.1016/j.sdentj.2020.05.005. PMID: 34803313; PMCID: PMC8589608.

GOYAL, L.; CHAWLA, K. Efficacy of microsurgery in treatment of localized or multiple gingival recession: A systematic review. **J Oral Biol Craniofac Res**, v. 11, n. 2, p. 237-244, apr./jun. 2021. doi: 10.1016/j.jobcr.2021.02.004. PMID: 33665073; PMCID: PMC7903135.

RECIMA21 - REVISTA CIENTÍFICA MULTIDISCIPLINAR
ISSN 2675-6218

HAMMARSTRÖM, L. Enamel matrix, cementum development and regeneration. **J Clin Periodontol.**, v. 24, 9 Pt 2, p. 658-68, sep. 1997. doi: 10.1111/j.1600-051x.1997.tb00247.x. PMID: 9310870.

HARRIS, R. J. Root coverage with connective tissue grafts: An evaluation of short- and long-term results. **Journal of Periodontology**, v. 68, n. 10, p. 851-856, 1997. doi: 10.1902/jop.1997.68.10.851.

JEPSEN, S.; CATON, J. G.; ALBANDAR, J. M.; BISSADA, N. F.; BOUCHARD, P.; CORTELLINI, P.; DEMIREL, K.; DE SANCTIS, M.; ERCOLI, C.; FAN, J.; GEURS, N. C.; HUGHES, F. J.; JIN, L.; KANTARCI, A.; LALLA, E.; MADIANOS, P. N.; MATTHEWS, D.; MCGUIRE, M. K.; MILLS, M. P.; PRESHAW, P. M.; REYNOLDS, M. A.; SCULEAN, A.; SUSIN, C.; WEST, N. X.; YAMAZAKI, K. Periodontal manifestations of systemic diseases and developmental and acquired conditions: Consensus report of workgroup 3 of the 2017 World Workshop on the Classification of Periodontal and Peri-Implant Diseases and Conditions. **J Periodontol**., v. 89, Suppl 1, S237-S248, jun. 2018. doi: 10.1002/JPER.17-0733. PMID: 29926943.

LAFZI, A.; ABOLFAZLI, N.; ESKANDARI, A. Assessment of the etiologic factors of gingival recession in a group of patients in northwest iran. **J Dent Res Dent Clin Dent Prospects**., v. 3, n. 3, p. 90-3, 2009.

LINDHE, J. **Tratado de periodontologia clínica**. 2. ed. Gotemburgo: Guanabara Koogan, 1989.

MILLER, P. D. A classification of marginal tissue recession. **Int J Periodontics Restorative Dent**., v. 5, n. 2, p. 8-13, 1985.

RASPERINI, G.; ROCCUZZO, M.; FRANCETTI, L.; ACUNZO, R.; CONSONNI, D.; SILVESTRI, M. Subepithelial connective tissue graft for treatment of gingival recessions with and without enamel matrix derivative: a multicenter, randomized controlled clinical trial. **Int J Periodontics Restorative Dent**., v. 31, n. 2, p. 133-9, apr. 2011. PMID: 21491012.

SABRI, H.; ALHACHACHE, S.; SAXENA, P.; DUBEY, P.; NAVA, P.; RUFAI, S. H.; SARKARAT, F. Microsurgery in periodontics and oral implantology: a systematic review of current clinical applications and outcomes. **Evid Based Dent**., v. 25, n. 4, p. 211-212, dec. 2024. doi: 10.1038/s41432-024-01024-4. PMID: 38867104.

SAVITHRI, N. K.; SUBRAMANIAN, S.; PRAKASH, P. S. G.; APPUKUTTAN, D. Effect of microsurgical technique for root coverage using modified coronally advanced flap with connective tissue graft- Randomized controlled clinical trial. **Dent Res J.,** (Isfahan), v. 19, n. 87, 20 oct. 2022. PMID: 36426280; PMCID: PMC9680691.

SHANELEC, D. A.; TIBBETTS, L. S. A perspective on the future of periodontal microsurgery. **Periodontology 2000**., v. 11, p. 58-64, 1996. doi: 10.1111/j.1600-0757.1996.tb00075.x.

SRIVASTAVA, R.; MOHAN, R.; SARAVANA BALAJI, M. D.; VIJAY, V. K.; SRINIVASAN, S.; NAVARASU, M.; A Randomized Controlled Trial on a Minimally Invasive Microsurgical Versus Conventional Procedure for the Management of Localized Gingival Recession in Esthetic Zone using **Alloderm. J Pharm Bioallied Sci**., v. 13, Suppl 1, S476-S483, jun. 2021. doi: 10.4103/jpbs.JPBS_756_20. PMID: 34447138; PMCID: PMC8375812.