RECIMA21 - REVISTA CIENTÍFICA MULTIDISCIPLINAR
ISSN 2675-6218

ASPECTOS CLÍNICOS E ANATÔMICOS DA SÍNDROME DO CARCINOMA NEVOIDE BASOCELULAR

CLINICAL AND ANATOMICAL ASPECTS OF BASAL CELL NEVUS CARCINOMA SYNDROME

ASPECTOS CLÍNICOS Y ANATÓMICOS DEL SÍNDROME DE CARCINOMA DE NEVO DE CÉLULAS BASALES

Matheus Harllen Gonçalves Veríssimo[1], Yuri Henrique Gonzaga da Silva[1], Flávia Regina Galvão de Sousa[1], Alexsandra Delgado Alves[2], Annyelle Anastácio Cordeiro[1], Jonas Breno Santos Silva[2], Larissa Alves Assunção de Deus[2], Maria Isabel Araújo André da Silva[2], Mayara Medeiros Lima de Oliveira[2], Suzie Clara da Silva Marques[1], Morgana Maria Souza Gadêlha de Carvalho[1]

Submetido em: 20/09/2021 e210766
Aprovado em: 01/11/2021 https://doi.org/10.47820/recima21.v2i10.766

RESUMO
A Síndrome de Gorlin-Goltz, também conhecida como Síndrome do Carcinoma Nevoide Basocelular (SCNB), é uma condição genética que apresenta anomalias, como a polidactilia, e formação de tumores, como os carcinomas, além do desenvolvimento de cistos odontogênicos, calcificações intracranianas e malformações ósseas. **Objetivo:** Realizar uma revisão integrativa da literatura, com ênfase nos achados clínicos, sobre a SCNB e responder à pergunta de pesquisa, além de apresentar os métodos terapêuticos mais utilizados pelos autores. **Metodologia:** Foi realizada uma busca da literatura através da base de dados eletrônica PubMed, usando o termo (MeSH): "Focal Dermal Hypoplasia". Os artigos foram avaliados quanto aos critérios de inclusão e exclusão pré-estabelecidos e utilizou-se do conector booleano "AND". **Resultados e Discussão:** A partir dessa estratégia de busca, foram encontrados 432 trabalhos na íntegra; destes, 4 artigos encontravam-se duplicados nas estratégias de busca, totalizando, assim, 32 trabalhos adequados aos critérios de inclusão, sendo 14 selecionados. Outrossim, tornou-se evidente a prevalência de alterações na cavidade oral na maioria dos casos, tais como anodontias parciais da mandíbula, hipodontia, anomalias de esmalte, assimetrias faciais, fendas labiais, dentre outras. **Considerações Finais:** Dessa forma, o artigo científico respondeu à pergunta norteadora e estabeleceu resultados satisfatórios para o objetivo pré-estabelecido. Evidenciou-se uma grande quantidade de alterações orofaciais, como hipodontias e anodontias, fendas labiais, malformações gengivais, dentre outras alterações que se adequam ao domínio do CD e estabelecimento de métodos de tratamento para o melhor prognóstico ao paciente, como a exérese dos tumores e tratamentos dermatológicos.

PALAVRAS-CHAVE: Síndrome do Carcinoma Nevoide Basocelular. Hipoplasia Dérmica Focal. Receptor Patched-1.

ABSTRACT
Gorlin-Goltz Syndrome, also known as Basal Cell Nevus Carcinoma Syndrome (SCNB), is a genetic condition that presents abnormalities, such as polydactyly, and the formation of tumors, such as carcinomas, in addition to the development of odontogenic cysts, calcifications intracranial and bone malformations. ***Objective:*** *To carry out a integrative review of the literature, with an emphasis on clinical findings, on SCNB and to answer the research question, in addition to presenting the therapeutic methods most used by the authors.* ***Methodology:*** *A literature search was performed through the electronic database PubMed, using the term (MeSH): "Focal Dermal Hypoplasia". The articles were evaluated for pre-established inclusion and exclusion criteria and the Boolean connector "AND" was used.* ***Results and Discussion:*** *Based on this search strategy, 432 works were found in*

[1] Universidade Estadual da Paraíba. Araruna/PB, Brasil.
[2] Universidade Estadual da Paraíba. Campina Grande/PB, Brasil.

RECIMA21 - REVISTA CIENTÍFICA MULTIDISCIPLINAR
ISSN 2675-6218

full; of these, 4 articles were duplicated in the search strategies, thus totaling 32 works suitable to the inclusion criteria, 14 of which were selected. Furthermore, the prevalence of changes in the oral cavity in most cases became evident, such as partial anodontias of the mandible, hypodontia, enamel anomalies, facial asymmetries, cleft lip, among others. ***Final Considerations:*** *In this way, the scientific article answered the guiding question and established satisfactory results for the pre-established objective. A large number of orofacial alterations was evidenced, such as hypodontias and anodontias, cleft lip, gingival malformations, among other alterations that are appropriate to the DC domain and establishment of treatment methods for the best prognosis for the patient, such as the excision of tumors and dermatological treatments.*

KEYWORDS: *Basal Cell Nervus Sydrome. Focal Dermal Hypoplasia. Patched-1 receptor.*

RESUMEN
El síndrome de Gorlin-Goltz, también conocido como síndrome de carcinoma de nevo de células basales (SCNB), es una condición genética que presenta anomalías, como la polidactilia, y la formación de tumores, como carcinomas, además del desarrollo de quistes odontogénicos, calcificaciones, malformaciones intracraneales y óseas. ***Objetivo:*** *Realizar una revisión integradora de la literatura, con énfasis en los hallazgos clínicos, en la BGC y dar respuesta a la pregunta de investigación, además de presentar los métodos terapéuticos más utilizados por los autores.* ***Metodología:*** *Se realizó una búsqueda bibliográfica a través de la base de datos electrónica PubMed, utilizando el término (MeSH): "Hipoplasia Dérmica Focal". Los artículos fueron evaluados por criterios de inclusión y exclusión preestablecidos y se utilizó el conector booleano "Y".* ***Resultados y Discusión:*** *Con base en esta estrategia de búsqueda, se encontraron 432 trabajos completos; de estos, 4 artículos fueron duplicados en las estrategias de búsqueda, totalizando así 32 trabajos aptos a los criterios de inclusión, de los cuales 14 fueron seleccionados. Además, se hizo evidente la prevalencia de cambios en la cavidad oral en la mayoría de los casos, como anodoncias parciales de la mandíbula, hipodoncia, anomalías del esmalte, asimetrías faciales, labio leporino, entre otros.* ***Consideraciones finales:*** *De esta manera, el artículo científico respondió a la pregunta orientadora y estableció resultados satisfactorios para el objetivo preestablecido. Se evidenció una gran cantidad de alteraciones orofaciales, como hipodoncias y anodoncias, labio leporino, malformaciones gingivales, entre otras alteraciones que son adecuadas al dominio de las CD y establecimiento de métodos de tratamiento para el mejor pronóstico del paciente, como la escisión de tumores. y tratamientos dermatológicos.*

PALABRAS CLAVE: *Síndrome del nervio basocelular. Hipoplasia dérmica focal. Receptor Patched-1.*

INTRODUÇÃO

A Síndrome de Gorlin-Goltz, também conhecida como Síndrome do Carcinoma Nevoide Basocelular (SCNB), é condição hereditária autossômica dominante, causada por uma alteração no gene Patched (PTCH) (QUEIROZ, et al., 2020; SOUZA; MAIA; SILVA, 2020). Outrossim, o PTCH regula as funções de supressão tumoral, organização embrionária e ciclo celular, levando a perda de controle de outros genes responsáveis pela organogênese, odontogênese e carcinogênese (BARROS, et al., 2020; SILVA, et al., 2020).

Essa síndrome é considerada pela literatura como uma condição rara, com prevalência estimada de 1 caso em 60.000 indivíduos. Além disso, atinge todos os grupos étnicos, sendo bastante evidenciada em indivíduos do sexo feminino (BARROS, et al., 2020; QUEIROZ, et al.,

RECIMA21 - REVISTA CIENTÍFICA MULTIDISCIPLINAR
ISSN 2675-6218

2020). Outrossim, a literatura apresenta um apanhado de características evidentes em pacientes acometidos com esta síndrome, como por exemplo o Carcinoma Nevoide Basocelular, principal achado e característica específica para a nomeação da síndrome (FIGUEIREDO, et al., 2018; FIGUEIRA, et al., 2018; BARROS, et al., 2020).

Com relação ao diagnóstico, o estabelecimento de exames adicionais é importante para a análise das características e definição da síndrome, com avaliação das manifestações clínicas e radiográficas (PARK, et al., 2019; CIPRIANO, et al., 2020). A literatura enfatiza a importância do envolvimento multidisciplinar para a formulação do tratamento de pacientes com SCNB, sendo o cirurgião-dentista (CD) um desses profissionais, já que tal síndrome apresenta algumas alterações que podem se desenvolver na cavidade bucal (BARTOS, et al., 2019; QUEIROZ, et al., 2020).

Dessa forma, este artigo científico teve como objetivo realizar uma revisão integrativa da literatura, com ênfase nos achados clínicos, sobre a SCNB e responder à pergunta de pesquisa, além de apresentar os métodos terapêuticos mais utilizados pelos autores.

METODOLOGIA

Esta revisão integrativa da literatura possui uma metodologia qualitativa, sendo baseada em Rother (2007) e em Pereira et al., (2018), e no desenvolvimento da seguinte pergunta de pesquisa: Quais as principais características clínico-anatômicas que são fundamentais para o diagnóstico e tratamento da Síndrome do Carcinoma Nevoide Basocelular?

Para isto, foram utilizadas as bases de dados eletrônica U. S. National Library of Medicine (NLM/PubMed) e Literatura Latino-Americana e do Caribe em Ciências da Saúde (LILACS), e as bibliotecas eletrônicas *Scientific Electronic Library Online* (SciELO) e Cochrane Library, para pesquisar e identificar estudos que respondessem à pergunta norteadora desta revisão integrativa da literatura. As bases de dados e bibliotecas eletrônicas foram pesquisadas para estudos mais atuais possíveis, os quais foram publicados nos últimos anos.

Foi utilizada uma palavra-chave para a composição da chave de pesquisa, sendo o seguinte “MeSHterm”: “Focal Dermal Hypoplasia”. Em seguida, os pesquisadores selecionaram os trabalhos com análise no título e resumo, com base nos critérios de elegibilidade. Foi estabelecido o desenvolvimento de 5 etapas (Figura 1) para a busca pelos artigos e desenvolvimento desta revisão integrativa.

RECIMA21 - REVISTA CIENTÍFICA MULTIDISCIPLINAR
ISSN 2675-6218

Figura 1 – Etapas metodológicas para a seleção dos artigos e desenvolvimento da revisão

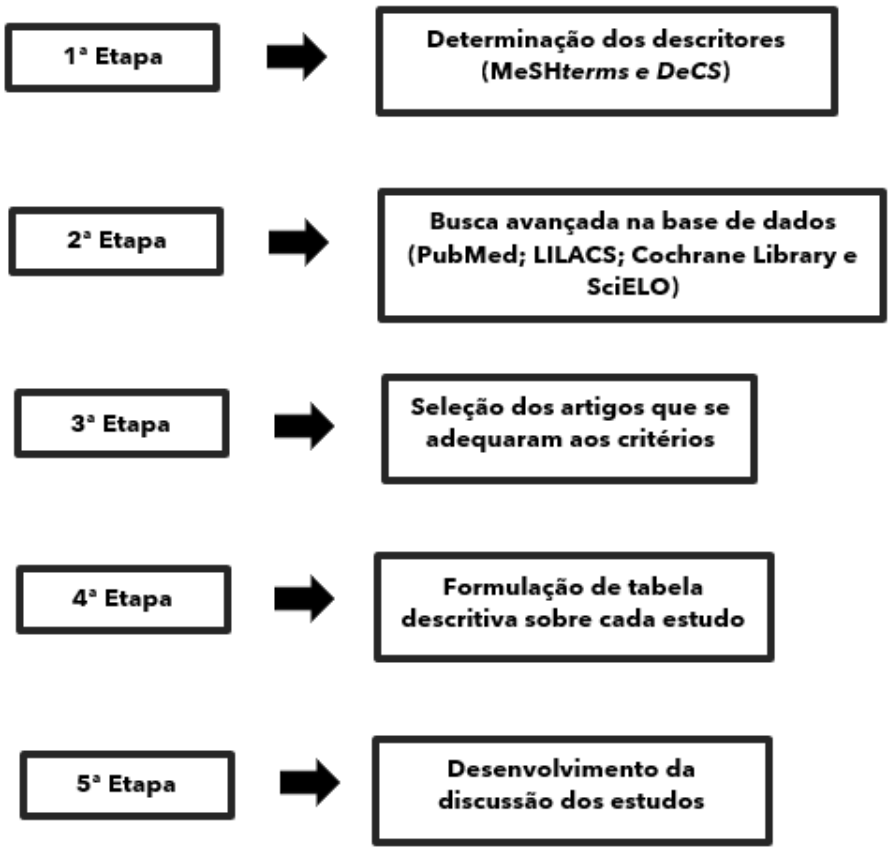

Fonte: Elaborado pelos autores, 2021.

Esta revisão integrativa baseou-se em cinco etapas: Na primeira etapa foi o estabelecimento dos descritores para ambas as bases de dados, sendo uma com a utilização de MeSHterms (*PubMed*) e com DeCS (SciELO, LILACS e Cochrane Library). Em seguida, segunda etapa, fora feito a busca avançada nas bases e análise do quantitativo dos artigos científicos presentes na íntegra. Logo em seguida, na terceira etapa, foram selecionados os artigos que se adequaram aos critérios de elegibilidade estabelecidos pelos pesquisadores. Na quarta e quinta etapa, os pesquisadores formularam uma tabela descritiva sobre os autores, objetivo da pesquisa, resultados e conclusão e em seguida, desenvolvimento da discussão dos artigos científicos para uma análise do melhor manejo do clareamento dental, a fim de se chegar ao sucesso clínico e responder à pergunta norteadora estabelecida no início desta metodologia.

Os critérios de elegibilidade foram os seguintes: relatos de casos; artigos publicados em inglês, português e espanhol; publicações entre janeiro de 2016 e outubro de 2021; artigos que se adequem à temática. Em seguida, artigos que preencheram os critérios de elegibilidade foram identificados e incluídos na revisão. Os trabalhos que preencheram todos os critérios de seleção

RECIMA21 - REVISTA CIENTÍFICA MULTIDISCIPLINAR
ISSN 2675-6218

foram incluídos no estudo, os que não preencheram os critérios e/ou não se mostraram relevantes foram excluídos.

RESULTADOS E DISCUSSÃO

A Síndrome de Gorlin-Goltz, também conhecida como a SCNV, é uma condição hereditária autossômica dominante rara, sendo bastante caracterizada pelo desenvolvimento de carcinomas basocelulares, calcificações na foice cerebral, dentre outras alterações (DOMINGUES, et al*.,* 2014). Além disso, é bastante encontrado em indivíduos com essa síndrome o desenvolvimento manifestações na cavidade oral, como o crescimento de ceratocistos odontogênicos e malformações na maxila e mandíbula, em que é evidente a importância do manejo odontológico no tratamento da Síndrome de Gorlin-Goltz (QUEIROZ, et al*.,* 2020).

Dessa forma, a Síndrome de Gorlin-Goltz apresenta diversas alterações que são importantes de serem estudadas, principalmente no que tange às alterações na cavidade bucal (QUEIROZ, et al*.,* 2020). Com a busca avançada através da utilização do *MeSHterm* e DeCS já mencionados, foram selecionados apenas os artigos que entraram nos critérios de inclusão. Os resultados por análise foram representados na Tabela 1:

Tabela 1 - Seleção dos artigos por análise empregada e estabelecimento dos critérios de inclusão.

	Íntegra	Duplicados	Artigos selecionados
PubMed	436	4	14
SciELO	3	1	0
LILACS	30	2	2
Cochrane	0	0	0

Fonte: Elaborado pelos autores, 2021.

Portanto, a partir dessa estratégia de busca, foram encontrados 466 (quatrocentos e sessenta e seis) trabalhos na íntegra; destes, 7 (sete) artigos encontravam-se duplicados nas estratégias de busca, totalizando, assim, 16 (dezesseis) artigos científicos selecionados.

Para isso, estabeleceu-se a construção da Tabela 2 aos relatos de casos que evidenciaram aspectos clínico-anatômicos, como também genéticos que podem influenciar no fenótipo do paciente. Sendo assim, na Tabela 2 detalhou o caso clínico, aspectos clínico-anatômicos e conclusão/tratamento de cada estudo.

RECIMA21 - REVISTA CIENTÍFICA MULTIDISCIPLINAR
ISSN 2675-6218

Tabela 2 – Relatos de casos detalhados em tabela de resultados.

Autor/Ano	Caso clínico (Sexo e Idade)	Aspectos clínico-anatômicos/genéticos	Conclusão/Tratamento
Gupta *et al.,* 2016.	Sexo feminino aos 8 anos de idade.	A paciente apresentou pápulas compressíveis, macias e amareladas, misturadas com máculas hipopigmentadas e hiperpigmentadas em um padrão blaschkoid e "deformidade em garra de lagosta" afetando seus pés bilaterais. Achados de exames adicionais incluíram baixa estatura, assimetria facial, orelhas de implantação baixa, hipodontia, hipoplasia do esmalte, aumento tonsilar e espinha bífida oculta no nível S1-3 vertebral.	Podemos encontrar apenas quatro relatos de transmissão de pai para filha. Pais foram descritos como tendo um fenótipo mais suave. Curiosamente, as manifestações no pai podem ser tão leves que o diagnóstico correto foi feito apenas quando a filha exibia características clínicas típicas da síndrome de Goltz. Seu pai também teve máculas hipopigmentadas e hiper-pigmentadas em uma distribuição de blasch-koid, deformidade em "garra de lagosta" e cifoescoliose. Nenhum dos outros membros da família eram afetados, sendo informações sufici-entes para se suspeitar do diagnóstico.
Mary *et al.,* 2016.	Três fetos femininos (Os autores buscaram analisar o desenvolver dos aspectos anatômicos da Síndrome de Gorlin-Goltz no crescimento intra-uterino, com análise pós-morte).	Todos os fetos apresen-tavam características dismórficas semelhantes (por exemplo, orelhas desdobradas, lábios finos, malformações gengivais, hamartomas, diastema da linha média). As mal-formações de membros variaram de sindactilia isolada de 4 membros (feto 3) a ectrodactilia (fetos 1 e 2) e hipodactilia de um pé (feto 2). Nenhum dos três fetos apresentaram fendas labiais. Apenas o feto 1 apresentou dentes rudimen-tares.	Os autores confirmam a variabilidade do fenótipo FDH, permitindo delinear evocativas clínicas associações para diagnóstico pré-natal, retardo do crescimento intrauterino, mal-formações de membros, parede anterior/defeitos no diafragma e anomalias oculares, como também a formação de fendas labiais.

RECIMA21 - REVISTA CIENTÍFICA MULTIDISCIPLINAR
ISSN 2675-6218

Ramirez-Botero *et al.*, 2016.	Sexo feminino com 8 anos de idade.	O paciente foi encaminhado para genética aconselhamento e exame físico revelaram severa deficiência intelectual e evidência de conduta auto e heteroagressiva. Além disso, um peso de 12 kg, uma altura de 104 cm e uma cefálica perímetro de 43 cm (todos abaixo de <P3) foram anotados. O paciente exibia assimetria facial, microftalmia esquerda, orelhas displásicas de implantação baixa, a canal auditivo estreito, lábio inferior bífido, oligodontia, um arborescente papiloma na região mentual, prognatismo e queixo pontudo, narinas antevertidas, uma ponte nasal estreita e cabelos ralos com manchas alopecia. Além disso, o exame revelou generalizado atrofia da pele, sindactilia do terceiro e quarto dedo da mão direita, uma mão esquerda dividida, um pé direito fissurado e adactilia do hálux esquerdo. O paciente fez uma tomografia cerebral aos 6 anos com resultados normais.	Ao comparar a literatura de casos de FDH relatados anteriormente com no presente caso, muitas semelhanças fenotípicas são observadas; no entanto, deficiência intelectual severa e auto/heteroagressiva comportamentos não são comuns. Isso leva à questão se esta nova mutação não documentada está relacionada às tais características.
Krakowski *et al.*, 2017.	Sexo feminino; idade não informada.	Apresentou erosão e herniação de gordura da perna posterior esquerda, microftalmia, coloboma ocular e cegueira do olho esquerdo, deformidade no topo da orelha, terceiro e quarto esquerdo sindactilia do dedo do pé esquerdo e polidactilia do dedão do pé esquerdo.	Achados histológicos demonstraram objetivos espessamento do colágeno dérmico. Uma mudança marcante na predominância de colágeno do tipo III (fetal / ferida precoce) para o tipo I (adulto / maduro) foi observada.

RECIMA21 - REVISTA CIENTÍFICA MULTIDISCIPLINAR
ISSN 2675-6218

Lee, Choe & Ahn, 2017.	Sexo feminino com 19 anos de idade.	Apresenta defeitos no couro cabeludo, lesões cutâneas na perna direita e no tronco direito, e sindactilia do quarto e quinto dedos do pé direito. O exame cutâneo revelou múltiplas placas atróficas e uma massa marrom e amarela com hérnia de gordura e telangiectasia localizada principalmente na parte inferior da perna direita. Ela apresentava sindactilia no pé direito e a lesão do couro cabeludo parecia ser atrófica e membranosa. Uma biópsia da panturrilha revelou extensão dérmica superior de células de gordura, atrofia dérmica e perda de colágeno dérmico.	A paciente foi encaminhada para um cirurgião plástico e um departamento de orto-pedia para reparar sua sindactilia.
Pasman, Heifert & Nylund, 2017.	Sexo feminino com 8 anos de idade.	A paciente apresentou baixo ganho de peso e disfagia, como também múltiplos papilomas esofágicos e esofagite eosinofílica.	Ela foi tratada com sucesso com coagulação de plasma de argônio e fluticasona ingerida com propionato, que não foi descrito anteriormente em uma criança.
Severino-Freire *et al.,* 2017.	Caso 1: Sexo feminino com 21 anos de idade. Caso 2: Sexo feminino com 16 anos de idade.	Caso 1: Paciente apresentava lesões hiper-pigmentadas e atróficas lineares em uma distribuição Blaschkoid. As lesões foram localizadas à direita braço, perna direita e tronco esquerdo e envolveu aproximadamente 10% da superfície corporal. Ela também tinha sindactilia de 2-3 e 4-5 dedos da mão esquerda. Caso 2: Lesões perpigmentadas e atróficas localizadas no	As 2 pacientes tinham um fenótipo muito leve e limitado lesões cutâneas, sugerindo que as formas em mosaico da Hipoplasia Dérmica Focal são associadas ao fenótipo mais suave, embora este não esteja em de acordo com a literatura.

RECIMA21 - REVISTA CIENTÍFICA MULTIDISCIPLINAR
ISSN 2675-6218

		hemicorpo esquerdo: nádega, flanco e braço. O exame das unhas revelou estrias longitudinais e entalhes em forma de V na margem livre distal de a terceira e a quarta unhas da mão afetada. Nenhum outro anomalias associadas estavam presentes.	
Alsharif, Hindi & Khoja, 2018.	Sexo feminino com 16 anos de idade.	Apresenta máculas atróficas hipopigmentadas reticuladas e manchas sobre o lado direito do rosto e o braço direito. Ela também está tendo hipoplasia da mama direita com anormalidade do esmalte dentário e anodontia parcial na mandíbula inferior. Cabelo esparso e alopecia parcial no lado direito (couro cabeludo, sobrancelhas e cílios) também foram observados.	O reconhecimento desses traços característicos permitirá aconselhamento e tratamento genético precoce e apropriado. Os autores encontraram uma das manifestações in-comuns da síndrome encontrada na literatura, a hipoplasia da mama direita, sendo submetida a uma cirurgia de aumento de mama com um resultado satisfatório.
Corona-Guerra & Ochoa-Apreza, 2018.	Recém-nascido, sexo feminino, com 15 dias de idade.	Apresenta áreas de alopecia no couro cabeludo, herniação do tecido celular subcutâneo em várias áreas de todos os segmentos corporais, entalhe na asa nasal, fenda na gengiva superior, defeito grave do membro superior esquerdo com rizomelia (encurtamento do segmento proximal) e aplasia do rádio, bem como ectrodactilia do membro pélvico direito.	As lesões cutâneas, principalmente facial, tem conotação estética, mas não há grande problema terapêutico, sendo tratados principalmente pelo dermatologista; lesões papilomatosas em geral são removidas cirurgicamente, mas são recorrentes. É válido ressaltar que a cirurgia plástica e ortopédica precoce melhora as deformidades dos membros.
Frisk *et al.,* 2018.	Relato de uma nova mutação em mosaico no gene PORCN em um paciente masculino com	O paciente tinha várias anormalidades: Seu rosto era assimétrico com uma hipoplasia do lado direito, amplamente	Este relato serve para esclarecer ainda mais o fenótipo de GS em homens, o que é importante uma vez

RECIMA21 - REVISTA CIENTÍFICA MULTIDISCIPLINAR
ISSN 2675-6218

	síndrome de Goltz aos 3 anos de idade.	dentes espaçados e orelhas inseridas baixas. Houve hipo-pigmentação em uma distribuição blascolinear em seu braço direito. Telangiectasia esteve presente em ambos os braços e na perna esquerda em uma distribuição blaschkolinear. Ele tinha pele atrófica com hérnia de gordura nodular agrupada no tronco do lado direito. Havia áreas de aplasia cutânea irregular em sua perna direita. Seu pé direito mostrou parcial ectro-dactilia do segundo dedo do pé. Ele tinha clinodactilia em ambas as mãos e uma sindactilia completa do terceiro e quarto dedos da mão esquerda. Todos as unhas da mão esquerda e as unhas da segunda e o terceiro dedo da mão direita estava estriado. Além disso, ele tinha uma dacriostenose do lado direito, baixa estatura (−4 DP), hérnia inguinal e osteopatia estriada.	que há são, até onde sabemos, apenas 24 pacientes do sexo masculino descritos com um diagnóstico molecular confirmado. A expressividade altamente variável pode ter causado a perda de pacientes do sexo masculino ou mal interpretado até hoje.
Heinz *et al.,* 2018.	Análise do mosaicismo genético no caso de quatro pacientes mulheres com características clínicas da Síndrome do Carcinoma Nevoide Basocelular.	Este estudo sugere que o mosaicismo causada por uma mutação pós-zigótica ocorre com mais frequência do que o assumido até o momento em pacientes do sexo feminino com FDH.	Indivíduos com mosaicismo pós-zigótico correm o risco de transmitir o distúrbio para suas filhas, porque o mosaico materno também pode afetar as gônadas. É importante a prática de testes de DNA dos afetados para identificar o mosaicismo, melhorando a precisão diagnóstica.
Freethy *et al.,* 2019.	Sexo feminino com 36 anos de idade.	Apresentou disfagia e hiperplasia linfóide, com sintomatologia dolorosa	Este relato de caso destaca a necessidade para envolvimento da

RECIMA21 - REVISTA CIENTÍFICA MULTIDISCIPLINAR
ISSN 2675-6218

		e irritação. A paciente foi submetida a uma panen-doscopia com CO2 laser para a lesão com bom resultado clínico.	equipe multidisciplinar para garantir total consideração das opções de gestão.
Roberts, Shein & Jacobson, 2019.	Sexo feminino com 7 anos de idade.	A síndrome apresentou-se mascarada de uma hipertrofia tonsilar lingual. A paciente foi submetida a uma adenotonsilectomia aos dois anos de idade por obstrução apneia do sono. Antes dessa admissão, as manifestações documentadas incluíam apenas alterações leves na pele. Aos 4 anos, ela foi submetida a uma laringo-broncoesofagoscopia após retornando à clínica com piora orofaríngea papiloma e pigarro excessivo. Além disso, alguns exames revelaram uma doença papilomatosa muito grande surgindo da base da língua e parede lateral da faringe com uma laringe normal, exceto pelo paralelepípedo da laringe e brônquios.	Ela se recuperou bem e teve alta do dia seguinte. No acompanhamento, ela estava bem e estava encaminhado para a equipe de doenças infecciosas para consideração de vacinação ou tratamento antiviral.
Cao *et al.,* 2020.	Os autores analisaram dois pacientes com polidactilia, havendo análise genética e clínica.	Outras anomalias, como carcinomas basocelulares, costela e alterações craniofaciais, espinha bífida e neurológicas anormalidades também foram avaliadas. Nenhum deles tinha uma patogênese definitiva. A genética dos pacientes na família foi estudada por sequenciação de todo o exoma.	Os autores descobriram um heterozigoto com mutação em PTCH1. Os autores são os primeiros a descobrir a relação entre a polidactilia e mutação PTCH1 em humanos. A pesquisa descobriu um gene candidato de polidactilia, PTCH1, e pode fornecer uma nova pista para o estudo das correlações genótipo-fenótipo.
Obaya *et al.,* 2019.	Sexo feminino com 4 anos de idade.	Microcefalia, retardo mental, face	O manejo é multidisciplinar e o

RECIMA21 - REVISTA CIENTÍFICA MULTIDISCIPLINAR
ISSN 2675-6218

		assimétrica, cabelos ralos e orelhas quebradiças, papiloma-tose nasal e pericomissural com macrostomia esquerda, estrabismo e catarata do olho direito com cegueira total do olho, microdontia, oligodontia, fusão dentária e hipoplasia do esmalte. Amígdalas hipertróficas com múltiplas lesões papilomatosas	prognóstico depende do grau afetado.
Guadalupe *et al.,* 2018.	Sexo feminino com 15 dias de vida	Áreas de alopecia no couro cabeludo, herniação do tecido celular subcutâneo em várias áreas de todos os segmentos corporais, entalhe na asa nasal, fenda na gengiva superior, defeito grave do membro superior esquerdo com rizomelia (encurtamento do segmento proximal) e aplasia do rádio, bem como ectrodactilia do membro pélvico direito.	As lesões cutâneas, principalmente faciais, tem conotação estética, mas não há grande problema terapêutico; lesões papilomatosas em geral, são removidos cirurgicamente, mas são recorrentes. A cirurgia plástica e ortopédica precoce melhora as deformidades de membros.

Fonte: Elaborado pelos autores, 2021.

No estudo de Gupta et al., (2016), os autores analisaram o caso clínico de uma garota com 8 anos de idade, a qual apresentou pápulas amareladas e máculas hipo e hiperpigmentadas, como também baixa estatura, assimetria facial, hipodontia, hipoplasia do esmalte, dentre outras alterações através de exames adicionais. Este caso pode ser considerado como um caso especial, pois, é difícil a caracterização da síndrome de Gorlin-Goltz quando é perpassado de pai para filho(a).

Mary et al., (2016) analisaram o desenvolvimento das características dessa síndrome em crescimento intrauterino, com análise dos fetos pós-morte. Após análise, todos os fetos apresentaram características dismórficas semelhantes, como diastemas de linha média e malformações gengivais, além disso, nenhum dos três apresentaram fendas labiais. Em suas conclusões, os autores confirmam a variabilidade do fenótipo FDH, em que é possível se fazer o diagnóstico em período pré-natal.

Com relação ao caso clínico de Ramirez-Botero et al., (2016), a paciente de 8 anos de idade apresentou várias características orofaciais da síndrome, tais como: assimetria facial; lábio inferior bífido; oligodontia; papiloma em região mentual e prognatismo. Dentre tais alterações, também foram

RECIMA21 - REVISTA CIENTÍFICA MULTIDISCIPLINAR
ISSN 2675-6218

relatadas outras ao aspecto cognitivo, como deficiência intelectual e conduta agressiva. Diante da nova mutação que não está descritivamente documentada, é possível que tais alterações sejam provenientes dessa problemática.

Krakowski et al., (2017) e Lee, Choe e Ahn (2017) apresentaram, em seus casos clínicos, características referentes aos aspectos dermatológicos dos pacientes, como herniação de gordura na perna esquerda; aumento e diminuição do espessamento da camada de colágeno em análise histológica em determinadas regiões do corpo; lesões cutâneas; formação de massas atróficas; crescimento de camadas de gordura. Alterações no tipo de colágeno em período fetal e em indivíduos adultos foi encontrada, passando do tipo III para I, além da multiprofissionalização para o tratamento dos pacientes com auxílio do cirurgião-plástico.

Pasman, Heifert e Nylund (2017) constataram em uma paciente de 8 anos de idade a presença de papilomas esofágicos e esofagite eosinofílica, sendo tratada, com sucesso, através da coagulação de placa de argônio com fluticasona ingerida com propionato. Já Severino-Freire et al., (2018) e Alsharif, Hindi e Khoja (2018) analisaram as características da síndrome em pacientes jovens de 16 a 21 anos de idade, os quais apresentaram, em comum, lesões hiperpigmentadas; sindactilia; máculas hipopigmentadas; hipoplasia de mama; anormalidades no esmalte e anodontia parcial da mandíbula, enfatizando o conhecimento de tais características para a formulação do melhor método de tratamento e diagnóstico precoce, como também o reconhecimento da hipoplasia de mama em destaque no estudo de Alsharif, Hindi e Khoja (2018), por ser uma característica rara na Síndrome de Gorlin-Goltz.

Houve artigos que desenvolveram a análise das características anatômicas dessa síndrome em recém-nascidos. Corona-Guerra e Ochoa-Apreza (2018) analisaram uma paciente com 15 dias de vida, a qual apresentou fenda na gengiva superior; herniação de tecido subcutâneo; rizomelia e aplasia do rádio. Já Frisk et al., (2018) relataram uma nova mutação em mosaico no gene PORCN em paciente masculino com 3 anos de idade, em que foi possível observar assimetria facial; telangiectasia; dentes espaçados; dentre outras alterações.

Heinz et al., (2019) analisaram o mosaicismo causado por uma mutação pós-zigótica e comprovaram a importância dos testes de DNA de forma prévia ao nascimento do feto, para que se possa fazer o diagnóstico o mais rápido possível. Com relação à pesquisa de Freethy *et al.* (2019) e Roberts, Shein e Jacobson (2019) destacaram a presença do crescimento dos linfonodos, sendo o primeiro com hiperplasia linfóide e o segundo com hipetrofia tonsilar lingual, sendo submetido a uma adenotonsilectomia, em que ambos tiveram envolvimento multidisciplinar.

Na pesquisa mais atualizada, Cao et al., (2020) analisaram, genética e clinicamente, dois pacientes com polidactilia. Outras anomalias, como carcinomas basocelulares, costela e alterações craniofaciais, espinha bífida e neurológicas anormalidades também foram avaliadas. Os autores descobriram um heterozigoto com mutação em PTCH1. Os autores são os primeiros a descobrir a relação entre a polidactilia e mutação PTCH1 em humanos.

RECIMA21 - REVISTA CIENTÍFICA MULTIDISCIPLINAR
ISSN 2675-6218

Para o tratamento, é importante destacar a pluralidade de métodos para serem utilizados, variando desde os aspectos dermatológicos até a remoção dos tumores encontrados. Na maioria dos casos, procura-se estabelecer o delineamento do prognóstico em consonância com uma enorme demanda de profissionais, sendo incluso o CD.

CONSIDERAÇÕES FINAIS

Com a análise dos artigos científicos, é notória a importância da presença dos CDs para a formulação do tratamento para a restauração da saúde bucal do paciente com a SCNV. Além disso, com o resumo dos relatos de casos, evidenciou-se uma grande quantidade de alterações orofaciais, como hipodontias e anodontias, fendas labiais, malformações gengivais, assimetrias faciais, dentre outras alterações que se adequam ao domínio do CD.

Outrossim, pode-se observar a prevalência do estabelecimento de métodos de tratamento para o melhor prognóstico ao paciente, como a exérese dos tumores e tratamentos dermatológicos. Dessa forma, o artigo científico respondeu à pergunta norteadora e estabeleceu resultados satisfatórios para o objetivo pré-estabelecido.

REFERÊNCIAS

ALSHARIF, S.; HINDI, S.; KHOJA, F. Unilateral Focal Dermal Hypoplasia (Goltz Syndrome): Case Report and Literature Review. **Case Reports in Dermatology**, v. 10, p. 101-109, 2018.

BARROS, R. A. N. *et al.* O diagnóstico da síndrome do carcinoma nevoide basocelular (Gorlin-Goltz). **Archives of Health Investigation**, v. 9, n. 3, p. 262-265, 2020.

BARTOS, V. *et al*. Gorlinov-Goltzov syndróm. **Klinicka Onkologie**, v. 32, n. 2, p. 14-128, 2019.

CAO, R. *et al.* Polydactyly Patient Carried a Mutation of PTCH1 Which Has Been Identified in Nevoid Basal Cell Nevus Syndrome. **DNA and Cell Biology**, p. 1-6, 2020.

CIPRIANO, O. B. *et al.* Dentistry for special patients: analysis of the curricular composition of Brazilian public institutions. **Research Society and Development**, v. 9, n. 2, p. e189922135, 2020.

CORONA-GUERRA, G.; OCHOA-APREZA, M. Hipoplasia dérmica focal (síndrome de Goltz). **Boletín Médico Hospital Infantil do México**, v. 75, p. 178-182, 2018.

FIGUEIRA, J. A. *et al.* Delayed Diagnosis of Gorlin–Goltz Syndrome: The Importance of the Multidisciplinary Approach. **Journal Craniofacial Surgery**, v. 29, n. 6, p. e530-e531, 2018.

FIGUEIRÊDO, J. E. C. *et al.* Invasive basal cell carcinoma: A case report. Archives of Health Investigation, v. 7, n. 3, p. 112-4, 2018.

FREETHY, A. *et al.* Rare and unusual case of familial focal dermal hypoplasia (Goltz syndrome) presenting to otolaryngology in the UK. **British Medical Journal**, v. 12, p. e231809, 2019.

FRISK, S. *et al.* Goltz syndrome in males: A clinical report of a male patient carrying a novel PORCN variant and a review of the literature. **Wiley Clinical Case Reports**, v. 6, p. 2103–2110, 2018.

RECIMA21 - REVISTA CIENTÍFICA MULTIDISCIPLINAR
ISSN 2675-6218

GUADALUPE, X. *et al.* Hipoplasia dérmica focal (síndrome de Goltz). Boletín Médico del Hospital Infantil de México, v. 75, n. 3, p. 178-182, 2018.

GUPTA, V. *et al.* Goltz syndrome: a rare case of father-to-daughter transmission. **British Medical Journal***,* 2016. doi:10.1136/bcr-2016- 216599.

HEINZ, L. *et al.* Mosaicismo devido a mutações pós-zigóticas em mulheres com hipoplasia dérmica focal. **British Journal of Dermatology**, v. 108, n. 3, p. 657-661.

KRAKOWSKI, A. C. *et al.* Laser-Induced Neocollagenesis in Focal Dermal Hypoplasia Associated With Goltz Syndrome in a Girl. **JAMA Dermatology**, v. 153, n. 12, p. 1292-1297, 2017.

LEE, S.; CHOE, S. J.; AHN, S. K. Almost Unilateral Focal Dermal Hypoplasia. **Annals of Dermatology**, v. 29, n. 1, 2017.

MARY, L. *et al.* Prenatal Diagnosis of Focal Dermal Hypoplasia: Report of Three Fetuses and Review of the Literature. **American Journal of Medical Genetics**, v. 173, n. 2, p. 479-486, 2016.

OBAYA, M. F. *et al.* Síndrome de Goltz o Hipoplasia dérmica focal. **Revista Cubana de Pediatría**, v. 19, n. 1, p. 1-11, 2019.

PARK, J. H. *et al.* Volume change pattern of decompression of mandibular odontogenic keratocyst. **Maxillofacial Plastic and Reconstructive Surgery**, v. 41, n. 1, p. 2,. 2019.

PASMAN, E. A.; HEIFERT, T. A., NYLUND, C. M. Esophageal squamous papillomas with focal dermal hypoplasia and eosinophilic esophagitis. **World Journal of Gastroenterology**, v. 23, n. 12, p. 2246-2250, 2017.

PEREIRA, A. S. *et al.* **Metodologia da pesquisa científica**. Santa Maria: Ed. UAB/NTE/UFSM, 2018. *E-book*.

QUEIROZ, C. L. S. *et al.* Diagnóstico precoce e tratamento da síndrome de Gorlin-Goltz: acompanhamento de oito anos. **Revista Cubana de Estomatología**, v. 57, n. 1, p. e1942, 2020.

RAMIREZ-BOTERO, A. F. *et al.* Novel PORCN mutation in a severe case of Focal Dermal Hypoplasia. **Congenital Anomalies**, v. 56, p. 138-140, 2016.

ROBERTS, S. T.; SHEIN, G.; JACOBSON, I. Um caso de hipoplasia dérmica focal (síndrome de Goltz) disfarçada de hipertrofia tonsilar lingual. **Case Reports *in* Otolaryngology***,* v. 9536256, 2019.

ROTHER, E. T. Revisão sistemática X revisão narrativa. **Acta pauista de Enfermagem**, v. 20, n. 2, 2007.

SEVERINO-FREIRE, M. *et al.* Mosaic Focal Dermal Hypoplasia (Goltz Syndrome) in Two Female Patients. **Acta *Dermato-Venereologica***, v. 97, p. 853-854, 2017.

SILVA, E. A. *et al.* The importance of the performance of the dentist in the intensive care unit: integrative review. **Research, Society and Development**, v. 9, n. 6, p. e164962011, 2020.

SOUZA, I. A.; MAIA, A. C. D. A.; SILVA, R. S. Contributions of the dentist surgery in the palliative care team in an interdisciplinary perspective. **Research, Society and Development**, v. 9, n. 2, p. e103922061, 2020.