v7.n5.2026

REVISTA CIENTÍFICA - RECIMA21 ISSN 2675-6218

CIRURGIAS PRÉ-PROTÉTICAS COMO SUPORTE À REABILITAÇÃO ORAL: RELATO DE CASO CLÍNICO

PRE-PROSTHETIC SURGERIES AS SUPPORT FOR ORAL REHABILITATION: A CLINICAL CASE REPORT

CIRUGÍAS PREPROTÉSICAS COMO SOPORTE PARA LA REHABILITACIÓN ORAL: REPORTE DE CASO CLÍNICO

Bianca Ferraz Figueiredo Ferreira[1], Maria Eduarda Lebrão Trindade[1], Luana Dourado Bom[1], Andressa Neres Silva[1], Frineia Fernandes Silva Tavares[2], Karina Sarno Paes Alves Dias[3]

e757889
https://doi.org/10.47820/recima21.v7i5.7889

PUBLICADO: 05/2026

RESUMO

A perda dentária, total ou parcial, pode causar alterações funcionais e estéticas que comprometem o equilíbrio do sistema estomatognático. Dentre as complicações decorrentes do edentulismo, destaca-se a Síndrome da Combinação (Síndrome de Kelly), que dificulta a retenção e a estabilidade das próteses. Nesses casos, as cirurgias pré-protéticas, como a frenectomia e a regularização de rebordo alveolar, são fundamentais para melhorar a adaptação e o conforto das reabilitações protéticas, o que favorece resultados funcionais e estéticos mais satisfatórios. Apresenta-se um caso clínico de reabilitação oral em paciente com Síndrome da Combinação, destacando a importância das cirurgias pré-protéticas para o sucesso do tratamento. O trabalho destaca como as cirurgias pré-protéticas e o planejamento multidisciplinar são fundamentais para a eficácia do tratamento protético em casos de edentulismo complexo. Inicialmente, realizou-se frenectomia labial e regularização do rebordo alveolar superior, com adequada cicatrização. Em seguida, iniciou-se a reabilitação com moldagens, confecção de próteses e ajustes clínicos, até a instalação da prótese total superior e parcial inferior, com restabelecimento da função, estética e conforto. Os resultados obtidos demonstraram melhora da função mastigatória, maior estabilidade e adaptação das próteses, além do restabelecimento da estética, da fonética e da qualidade de vida da paciente.

PALAVRAS-CHAVE: Edentulismo. Cirurgia pré-protética. Reabilitação oral.

ABSTRACT

Tooth loss, whether total or partial, can cause functional and aesthetic changes that compromise the balance of the stomatognathic system. Among the complications arising from edentulism, Combination Syndrome (Kelly Syndrome) stands out, hindering the retention and stability of prostheses. In these cases, pre-prosthetic surgeries, such as frenectomy and alveolar ridge regularization, are fundamental to improving the adaptation and comfort of prosthetic rehabilitations, which favors more satisfactory functional and aesthetic results.

---

[1] Graduandas do curso de Odontologia da Faculdade Independente do Nordeste.
[2] Professora do curso de Odontologia da Faculdade Independente do Nordeste.
[3] Doutora em Ciências da Saúde pela Universidade de Montes Claros (Unimontes/MG); Professora do curso de Odontologia da Faculdade Independente do Nordeste.

Este artigo é publicado em acesso aberto (Open Access) sob a licença Creative Commons Atribuição 4.0 Internacional (CC-BY), que permite uso, distribuição e reprodução irrestritos em qualquer meio, desde que o autor original e a fonte sejam creditados.

REVISTA CIENTÍFICA - RECIMA21 ISSN 2675-6218

A clinical case of oral rehabilitation in a patient with Combination Syndrome is presented, highlighting the importance of pre-prosthetic surgeries for the success of the treatment. The work emphasizes how pre-prosthetic surgeries and multidisciplinary planning are fundamental for the effectiveness of prosthetic treatment in cases of complex edentulism. Initially, labial frenectomy and regularization of the upper alveolar ridge were performed, with adequate healing. Next, rehabilitation began with impressions, prosthesis fabrication, and clinical adjustments, culminating in the installation of the upper complete denture and lower partial denture, restoring function, aesthetics, and comfort. The results obtained demonstrated improved masticatory function, greater stability and adaptation of the prostheses, as well as the restoration of aesthetics, phonetics, and the patient's quality of life.

KEYWORDS: *Edentulism. Pre-prosthetic surgery. Oral rehabilitation.*

RESUMEN
La pérdida dentaria, total o parcial, puede provocar alteraciones funcionales y estéticas que comprometen el equilibrio del sistema estomatognático. Entre las complicaciones derivadas del edentulismo, se destaca el Síndrome de Combinación (Síndrome de Kelly), que dificulta la retención y la estabilidad de las prótesis. En estos casos, las cirugías preprotésicas, como la frenectomía y la regularización del reborde alveolar, son fundamentales para mejorar la adaptación y el confort de las rehabilitaciones protésicas, favoreciendo resultados funcionales y estéticos más satisfactorios. Se presenta un caso clínico de rehabilitación oral en una paciente con Síndrome de Combinación, destacando la importancia de las cirugías preprotésicas para el éxito del tratamiento. El trabajo resalta cómo las cirugías preprotésicas y la planificación multidisciplinaria son esenciales para la eficacia del tratamiento protésico en casos de edentulismo complejo. Inicialmente, se realizó frenectomía labial y regularización del reborde alveolar superior, con adecuada cicatrización. Posteriormente, se inició la rehabilitación mediante impresiones, confección de prótesis y ajustes clínicos, hasta la instalación de la prótesis total superior y parcial inferior, con restablecimiento de la función, la estética y el confort. Los resultados obtenidos demostraron mejoría de la función masticatoria, mayor estabilidad y adaptación de las prótesis, además del restablecimiento de la estética, la fonética y la calidad de vida de la paciente.

PALABRAS CLAVE*: Edentulismo. Cirugía preprotésica. Rehabilitación oral.*

INTRODUÇÃO

O edentulismo, caracterizado pela perda parcial ou total dos dentes, apresenta elevada prevalência na população brasileira, conforme evidenciado pela Pesquisa Nacional de Saúde Bucal (SB Brasil 2010) e pelo Estudo Epidemiológico Nacional (SB Brasil 2002–2003). Essa condição pode causar prejuízos funcionais, como alterações na mastigação, fonética e respiração, além de afetar o equilíbrio do sistema estomatognático. Entre suas complicações destaca-se a Síndrome da Combinação, ou Síndrome de Kelly, caracterizada pela presença de maxila totalmente desdentada em oposição a dentes anteriores naturais na mandíbula, frequentemente associada à reabsorção do rebordo anterior maxilar e dos rebordos posteriores mandibulares (Rezende *et al.,* 2014).

Este artigo é publicado em acesso aberto (Open Access) sob a licença Creative Commons Atribuição 4.0 Internacional (CC-BY), que permite uso, distribuição e reprodução irrestritos em qualquer meio, desde que o autor original e a fonte sejam creditados.

Clinicamente, os pacientes apresentam rebordos alveolares estreitos e frágeis, o que dificulta a retenção das próteses totais convencionais, com possibilidade de resultar em mobilidade das próteses, desconforto durante a mastigação e ulcerações na mucosa, o que compromete diretamente a função mastigatória e a qualidade de vida (Zarb *et al.*, 2013). Nesse contexto, a reabilitação com próteses removíveis bem adaptadas e confeccionadas possibilita o restabelecimento da harmonia e da função do sistema estomatognático (Silva Filho; Melo, 2024). Além disso, para otimizar a estabilidade e prolongar a longevidade das próteses removíveis, podem ser indicadas cirurgias pré-protéticas, cuja finalidade é remover alterações congênitas ou adquiridas que comprometem a adaptação e o uso adequado da prótese dentária (Almeida, 2024).

As cirurgias pré-protéticas, como a frenectomia e a regularização de rebordo, são fundamentais na preparação do suporte anatômico, otimizando a retenção e estabilidade das próteses. Em pacientes com Síndrome da Combinação, onde alterações morfológicas severas comprometem o prognóstico, a intervenção cirúrgica prévia é decisiva. Este relato justifica-se ao demonstrar que a associação entre cirurgia e reabilitação não apenas viabiliza o sucesso clínico, mas restaura de forma eficaz a funcionalidade, o conforto e a qualidade de vida do paciente.

No caso apresentado, a intervenção cirúrgica pré-protética mostrou-se mandatória devido à presença de irregularidades no rebordo alveolar e à inserção patológica do freio labial superior, fatores que comprometeriam a estabilidade e o selamento periférico da futura prótese.

Diante do exposto, este trabalho tem como objetivo apresentar um relato de caso clínico de Síndrome da Combinação, no qual foram realizadas frenectomia labial e regularização de rebordo superior previamente à reabilitação protética com próteses removíveis total superior e parcial inferior, com destaque para a relevância dessas intervenções para a obtenção de melhores condições anatômicas, funcionais e estéticas (Cavalcanti *et al.*, 2009). Dessa forma, buscou-se demonstrar, por meio da experiência clínica relatada, a importância do planejamento integrado entre Cirurgia e Prótese no sucesso das reabilitações orais.

1. REFERENCIAL TEÓRICO

1.1. Edentulismo

De acordo com Neville *et al.* (2021), o edentulismo é definido como a ausência de dentes naturais e pode ser categorizado em edentulismo parcial, com a ausência de alguns dentes, ou edentulismo total, quando ocorre a perda completa de todos os dentes. O edentulismo constitui uma condição debilitante e irreversível, e é considerado o “marcador final da carga de doenças para a saúde bucal” (Emami, 2013).

Este artigo é publicado em acesso aberto (Open Access) sob a licença Creative Commons Atribuição 4.0 Internacional (CC-BY), que permite uso, distribuição e reprodução irrestritos em qualquer meio, desde que o autor original e a fonte sejam creditados.

De etiologia multifatorial, o edentulismo resulta de um processo contínuo de doenças bucais e sistêmicas, além de constituir um fenômeno complexo que envolve fatores físicos, biológicos, culturais, econômicos, sociais e comportamentais (Izaque, 2021). Diferentemente de outras doenças crônicas que podem ser tratadas, o edentulismo representa uma condição definitiva, decorrente da progressão da cárie dentária e da doença periodontal. A cárie dentária é apontada como a principal responsável pelo edentulismo em indivíduos com menos de 45 anos, enquanto a doença periodontal predomina como causa da perda dentária em idades mais avançadas (Tyrovolas, 2016).

Além disso, a perda dentária acarreta diversas consequências, como dificuldades na alimentação, prejuízos nutricionais, alterações estéticas e psicológicas, redução da capacidade funcional de fonação, baixa autoestima e comprometimento da interação social e das relações interpessoais, com impacto significativo na qualidade de vida do indivíduo (Tyrovolas, 2016).

1.2. Síndrome da Combinação

A Síndrome da Combinação (do inglês, *Combination Syndrome*), também amplamente conhecida na literatura como Síndrome de Kelly, descreve um conjunto de alterações patológicas e morfológicas que ocorrem em pacientes que utilizam uma prótese total superior contraposta por dentes naturais anteriores inferiores (geralmente de canino a canino) e ausência de dentes posteriores (Kelly, E., 1972). A etiologia da Síndrome da Combinação é compreendida como multifatorial, onde o trauma mecânico crônico das próteses mal adaptadas converge com a fragilidade metabólica e sistêmica característica do paciente idoso (Kelly, 1972; Carlsson, 2004; Winkler, 2015).

De acordo com Kelly, E. (1972) a combinação de prótese total superior com prótese parcial removível inferior pode promover perda óssea na região anterior da maxila, crescimento das tuberosidades, hiperplasia papilar dos tecidos do palato duro e da fibromucosa da região anterior, extrusão dos dentes anteriores inferiores e perda óssea sob a base da prótese parcial inferior.

A intervenção pré-protética por meio de plastias alveolares e enxertos é mandatória na Síndrome da Combinação para restabelecer as dimensões do rebordo e garantir a estabilidade protética (Hupp; Ellis; Tucker, 2015; Misch, 2015).

1.3. Cirurgias pré-protéticas

Assunção *et al.* (2004) relataram que as regiões destinadas ao suporte da prótese total podem passar por alterações nos tecidos moles, caracterizadas por grande mobilidade, excesso de fibrose ou até mesmo processos inflamatórios, como a hiperplasia fibrosa inflamatória, além da

Este artigo é publicado em acesso aberto (Open Access) sob a licença Creative Commons Atribuição 4.0 Internacional (CC-BY), que permite uso, distribuição e reprodução irrestritos em qualquer meio, desde que o autor original e a fonte sejam creditados.

presença de freios e inserções musculares em posições inadequadas. De acordo com Carlsson, Ortorp e Omar (2012), ao longo do tempo, a reabsorção óssea decorrente das extrações dentárias ou traumas, somada às interferências desses freios e inserções, pode comprometer a adaptação da prótese, de modo que muitas vezes se faz necessária a correção por meio de cirurgias.

As cirurgias pré-protéticas correspondem a um conjunto de procedimentos realizados com o objetivo de preparar o leito bucal para receber próteses, sejam elas totais, parciais ou implanto-suportadas. O propósito principal é criar uma base anatômica mais favorável, com maior conforto, retenção e estabilidade para a futura reabilitação protética (Soares *et al.,* 2020).

Essas intervenções podem envolver tanto em tecidos moles quanto duros. Entre os procedimentos em tecidos duros, destacam-se as extrações dentárias, plastias alveolares, remoção de exostoses e regularização do rebordo alveolar (Cardoso *et al.,* 2016). Já nos tecidos moles, incluem-se frenectomias, remoção de fibromas e hiperplasias, bem como a correção de inserções musculares que possam comprometer a adaptação protética (Pereira *et al.,* 2019).

Tais cirurgias melhoram a anatomia local e desempenham papel fundamental na prevenção de futuras complicações protéticas. Rebordos irregulares, presença de tórus ou hiperplasias fibrosas, quando não corrigidos, podem gerar instabilidade, desconforto, dor e até ulcerações traumáticas em usuários de próteses (Santos; Almeida, 2021). Dessa forma, a indicação correta e a execução adequada das técnicas cirúrgicas pré-protéticas são determinantes para o sucesso da reabilitação oral e para a qualidade de vida dos pacientes.

Além disso, estudos ressaltam que outros tratamentos pré-protéticos, cirúrgicos e não cirúrgicos, também são essenciais para garantir resultados duradouros e eficientes. De acordo com De Assis *et al.* (2015), a realização desses tratamentos é imprescindível para o sucesso e a longevidade das reabilitações orais com próteses fixas, removíveis e totais.

1.4. Reabilitação oral

Segundo Zarb *et al.* (2013), a reabilitação oral com próteses removíveis é um dos pilares da odontologia reabilitadora, pois busca restabelecer função mastigatória, estética e fonética em pacientes parcial ou totalmente desdentados. De acordo com Carvalho *et al.* (2023), a prótese total desempenha papel fundamental na recuperação da qualidade de vida, e contribui tanto para aspectos funcionais quanto psicológicos.

A prótese total (PT) é especialmente indicada para pacientes totalmente desdentados, com restauração completa das funções mastigatória, fonética e estética. De acordo com Carvalho *et al.* (2023), o sucesso da prótese total depende não apenas da adaptação da base acrílica, mas também da condição do rebordo alveolar e da mucosa suportante.

Este artigo é publicado em acesso aberto (Open Access) sob a licença Creative Commons Atribuição 4.0 Internacional (CC-BY), que permite uso, distribuição e reprodução irrestritos em qualquer meio, desde que o autor original e a fonte sejam creditados.

De acordo com Petyk, Ferreira e Avelar (2020), a prótese parcial removível é indicada quando ainda existem dentes remanescentes que possam atuar como suporte e auxiliar na preservação dos tecidos periodontais. Para Awawdeh *et al.* (2023), esse tipo de prótese apresenta vantagens como a recuperação funcional, a melhora estética e a manutenção da saúde periodontal, desde que bem planejada e acompanhada. Além disso, trata-se de uma alternativa acessível em comparação com reabilitação por implantes.

Revisões de literatura reforçam que, de acordo com Awawdeh *et al.* (2023), o planejamento criterioso, com a avaliação dos pontos de apoio e dos tipos de grampos, é fundamental para evitar mobilidade dentária, hiperplasia tecidual e insatisfação funcional.

Segundo Newman *et al.* (2016), tanto a prótese total quanto a parcial apresentam indicações distintas, com necessidade de acompanhamento profissional para garantir adaptação e longevidade do tratamento. Awawdeh *et al.* (2023) ressaltam que, mesmo com limitações, como necessidade de manutenção periódica e impacto sobre os tecidos de suporte, ambas as modalidades apresentam altos índices de satisfação quando corretamente indicadas e confeccionadas.

1.5. Integração das cirurgias e a prótese

Segundo Nascimento *et al.* (2024), a perda dentária pode ocasionar consequências locais significativas, como dificuldades mastigatórias, alterações na fala, deslocamento dos dentes remanescentes, comprometimento estético e reabsorção óssea do rebordo alveolar, fatores que impactam diretamente a reabilitação protética. Nesse contexto, a cirurgia pré-protética tem como objetivo corrigir irregularidades ósseas e alterações dos tecidos moles que possam prejudicar a adaptação das próteses e favorecer maior estabilidade e funcionalidade.

De acordo com Soares *et al.* (2020), freios e inserções musculares em posições inadequadas podem dificultar a instalação das próteses, de modo que a intervenção cirúrgica se torna necessária. Assim, uma reabilitação protética eficaz depende, muitas vezes, do preparo cirúrgico prévio dos tecidos bucais remanescentes, de modo a proporcionar condições ideais de suporte. Para tanto, a área basal deve estar livre de alterações patológicas que comprometam a adaptação e a longevidade do tratamento.

Nesse sentido, o êxito das próteses totais está diretamente associado ao aproveitamento integral da área basal, aliado à adaptação precisa das bases, fatores determinantes para garantir suporte adequado e boa retenção (Filho Humberto *et al.,* 2006).

Ainda segundo Nascimento *et al.* (2024), a realização de avaliações críticas pré-protéticas por parte dos profissionais é essencial para definir, de forma criteriosa, a real necessidade de

Este artigo é publicado em acesso aberto (Open Access) sob a licença Creative Commons Atribuição 4.0 Internacional (CC-BY), que permite uso, distribuição e reprodução irrestritos em qualquer meio, desde que o autor original e a fonte sejam creditados.

intervenção cirúrgica. Além disso, reforça-se a importância de uma abordagem interdisciplinar, que contribui para a otimização clínica e funcional do paciente reabilitado.

2. METODOLOGIA

O presente estudo caracteriza-se como uma pesquisa primária, do tipo relato de caso, de natureza descritiva e observacional. O estudo descreve o diagnóstico, planejamento e tratamento de uma paciente do sexo feminino, com 75 anos de idade, portadora da Síndrome da Combinação, atendida na clínica-escola da Faculdade Independente do Nordeste (Fainor), localizada na região Sudoeste da Bahia.

Os critérios diagnósticos foram estabelecidos com base na anamnese e no exame clínico intra e extrabucal, considerando as características típicas da Síndrome da Combinação, como a presença de maxila totalmente edêntula em oposição a dentes anteriores mandibulares, associada à reabsorção do rebordo alveolar anterior maxilar. A escolha da abordagem cirúrgica, incluindo a realização de frenectomia labial e regularização de rebordo alveolar, foi fundamentada na necessidade de adequação do leito protético, visando melhorar a retenção, estabilidade e adaptação das próteses removíveis.

A avaliação dos resultados foi realizada por meio de acompanhamento clínico, considerando a adaptação das próteses, ausência de lesões na mucosa e melhora da função mastigatória, bem como o relato subjetivo da paciente quanto ao conforto, estética e fonética após a reabilitação.

A coleta de dados fundamentou-se na análise das informações registradas em prontuário, referentes ao atendimento realizado pelos autores nas dependências da clínica-escola da Fainor. O levantamento incluiu os achados de anamnese, exame clínico e a evolução do acompanhamento do paciente. Foram analisados dados referentes às características sociodemográficas, histórico médico e odontológico, achados do exame clínico extrabucal e intrabucal, diagnóstico e plano de tratamento. As informações foram organizadas e descritas de forma sequencial, o que possibilita a compreensão da evolução clínica e a correlação dos achados com a literatura científica.

O estudo foi conduzido em conformidade com os princípios éticos estabelecidos pela Declaração de Helsinque e aprovado pelo Comitê de Ética em Pesquisa da Faculdade Independente do Nordeste (CAEE: 93340425.2.0000.5578), sob parecer nº 7.989.954. A paciente participante foi previamente informada sobre os objetivos do estudo e assinou o Termo de

Este artigo é publicado em acesso aberto (Open Access) sob a licença Creative Commons Atribuição 4.0 Internacional (CC-BY), que permite uso, distribuição e reprodução irrestritos em qualquer meio, desde que o autor original e a fonte sejam creditados.

Consentimento Livre e Esclarecido, com autorização para a utilização de seus dados clínicos para fins científicos, com a proteção do sigilo e da confidencialidade das informações.

3. RESULTADOS E DISCUSSÃO

A paciente, do sexo feminino, 75 anos, melanoderma, brasileira e aposentada, compareceu à clínica-escola da Fainor, localizada na região Sudoeste da Bahia, com o objetivo de repor os elementos dentários perdidos para recuperação da função mastigatória e estética do sorriso. Durante a anamnese, relatou ser portadora de hipertensão arterial sistêmica, controlada com uso contínuo de Losartana 50 mg, e foi classificada como paciente ASA II, ou seja, portadora de doença sistêmica leve. A paciente apresentava histórico de periodontite associada à realização de múltiplas exodontias, o que resultou em sua atual condição de edentulismo total na maxila e Classe I de Kennedy na mandíbula, com diagnóstico de Síndrome da Combinação e com necessidade de uma prótese total superior e prótese parcial inferior.

No exame extrabucal, observou-se formato facial ovóide, lábios de tamanho médio, linha mediana facial normal, ausência de dor à palpação e movimentos mandibulares dentro da normalidade (Figura 1. A).

O exame intra-oral evidenciou arcos dentários de formato ovóide e tamanho médio. O volume do rebordo alveolar superior encontrava-se normal na região anterior e aumentado na região posterior, enquanto o rebordo mandibular apresentava discreta reabsorção na região dos molares. O rebordo maxilar apresentava superfície irregular, enquanto no rebordo mandibular estava regular. A fibromucosa encontrava-se preservada em ambas as arcadas; tuberosidades maxilares apresentavam tamanho médio bilateralmente; as inserções musculares estavam a nível de rebordo na região de lábio superior, e apresentavam condição normal nas regiões bucal e lingual; a abóbada palatina tinha profundidade adequada e lesões em tecidos moles inexistentes. Observou-se ainda a presença de cálculo dentário na região dos incisivos inferiores, bem como a necessidade de algumas restaurações, o que indica adequação do meio bucal (Figura 1 B e C).

Este artigo é publicado em acesso aberto (Open Access) sob a licença Creative Commons Atribuição 4.0 Internacional (CC-BY), que permite uso, distribuição e reprodução irrestritos em qualquer meio, desde que o autor original e a fonte sejam creditados.

Figura 1. Vista frontal extrabucal (A). Vista intraoral (B). Linha do sorriso da paciente (C)

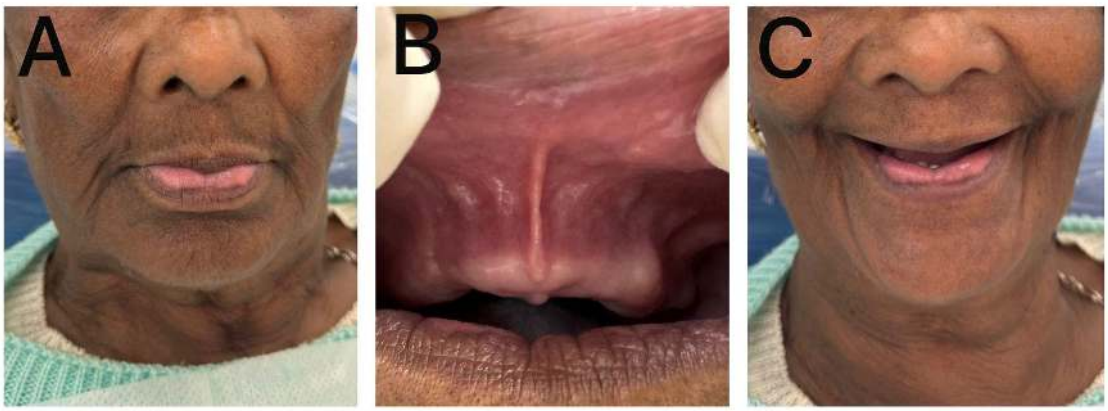

Após a adequação do meio bucal, a paciente foi submetida à frenectomia labial, com o objetivo de corrigir a inserção. Para tal, aferiu-se previamente a pressão arterial e a paciente foi posicionada adequadamente na cadeira odontológica. Realizou-se antissepsia extra oral da face com solução Iodopovidona (PVPI) a 10% e a intra-oral com Digluconato de Clorexidina a 0.12%, e anestesia infiltrativa bilateral nos territórios do nervo alveolar superior anterior, nervo infraorbitário, nasopalatino e papilar, com Lidocaína a 2% com Epinefrina 1:100.000, administrada com seringa Carpule e agulha curta.

Após a anestesia, o lábio superior foi tracionado em direção anterior e posicionado em ângulo de aproximadamente 45°. A técnica cirúrgica utilizada foi a de pinçamento único, na qual uma pinça hemostática foi posicionada paralela à superfície vestibular do rebordo alveolar, o que possibilitou a preensão do freio. A incisão foi realizada com lâmina de bisturi 15c montada em cabo nº 03, foram efetuados cortes acima e abaixo da pinça. Em seguida, procedeu-se à remoção e divulsão dos tecidos com auxílio da pinça. A síntese foi realizada em pontos simples interrompidos, com fio de seda 4 – 0 (Technofio). Foi prescrito à paciente Dipirona Sódica 500 mg de 6 em 6 horas por 5 dias, Azitromicina 500 mg 1 vez ao dia por 3 dias, Dexametasona 2 mg 1 comprimido de 12 em 12 horas por 3 dias. 7 dias depois, a paciente retornou à clínica para remoção dos pontos, e apresentava uma boa cicatrização.

Este artigo é publicado em acesso aberto (Open Access) sob a licença Creative Commons Atribuição 4.0 Internacional (CC-BY), que permite uso, distribuição e reprodução irrestritos em qualquer meio, desde que o autor original e a fonte sejam creditados.

Figura 2. Freio labial inicial (A). Pós imediato pós frenectomia labial (B)

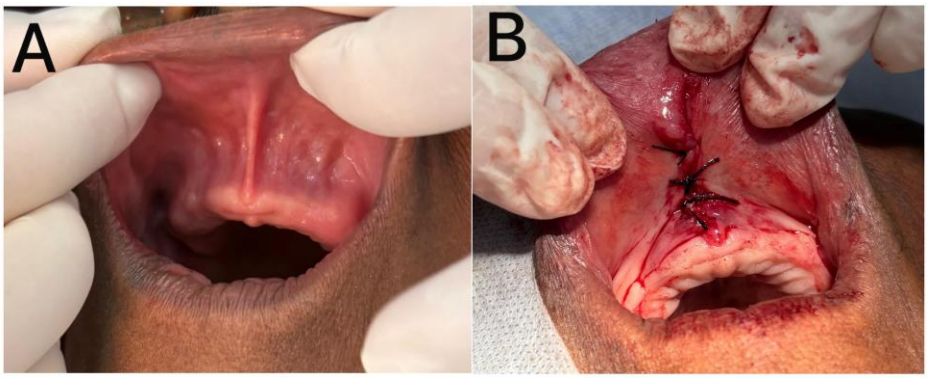

Em uma sessão posterior, foi planejada a regularização do rebordo maxilar, com o objetivo de promover melhor adaptação da prótese. Para a realização do procedimento, aferiu-se previamente a pressão arterial da paciente, que realizou bochecho com Digluconato de Clorexidina a 0,12%, sendo posteriormente posicionada adequadamente na cadeira odontológica. Em seguida, realizou-se antissepsia extra oral da face com solução de PVPI, seguida da anestesia para bloqueio dos nervos alveolar posterior, alveolar médio e infraorbitário, com aplicação de Lidocaína a 2% com Epinefrina 1:100.000, administrada por meio de seringa Carpule com agulha curta.

O procedimento cirúrgico iniciou-se com uma incisão linear na região de rebordo, realizada com lâmina 15c, seguida do descolamento do tecido mole com auxílio de descolador de Molt 2-4. Para otimizar o acesso à região vestibular, foram realizadas duas incisões relaxantes na área de molar, as quais possibilitaram o descolamento adequado do tecido dessa região. Com a exposição óssea obtida, realizou-se o desgaste das espículas ósseas presentes na maxila com o auxílio da fresa Maxicut, associado à irrigação abundante com soro fisiológico, com o objetivo de regularizar o rebordo alveolar. Após a modelagem óssea, procedeu-se à sutura contínua na região do rebordo e sutura simples nas incisões relaxantes com fio de nylon 4.0 (Technofio). Foi realizada a prescrição de Dipirona Sódica 500 mg de 6 em 6 horas por 5 dias, Azitromicina 500 mg 1 vez ao dia por 3 dias, Dexametasona 2 mg 1 comprimido de 12 em 12 horas por 3 dias, com o intuito de promover controle da dor e prevenir infecções pós-operatórias. Sete dias após o procedimento, a paciente retornou à clínica para remoção dos pontos, e apresentava cicatrização satisfatória e sem complicações.

Este artigo é publicado em acesso aberto (Open Access) sob a licença Creative Commons Atribuição 4.0 Internacional (CC-BY), que permite uso, distribuição e reprodução irrestritos em qualquer meio, desde que o autor original e a fonte sejam creditados.

Figura 3. Rebordo alveolar com tuberosidades visíveis (A). Pós imediato da regularização de rebordo (B)

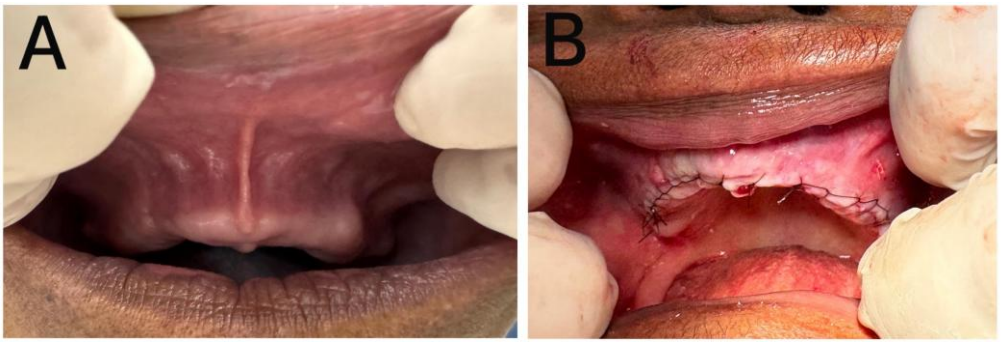

Quinze dias após a completa cicatrização das cirurgias pré-protéticas, iniciou-se o tratamento reabilitador, uma vez que os procedimentos atenderam às expectativas clínicas. Inicialmente, foi realizada a seleção das moldeiras de dentado e desdentado, com escolha das menores disponíveis, e efetuou-se a moldagem anatômica de ambos os arcos com alginato (Hydrogum) em moldeiras de estoque individualizadas com cera periférica. No arco inferior, confeccionaram-se levantes com cera nº 7 nas regiões edêntulas, enquanto no arco superior foi colocado na região palatina.

Em seguida, procedeu-se à modelagem do modelo de estudo em gesso pedra tipo III e à confecção da moldeira individual superior em resina acrílica incolor autopolimerizável, enquanto o modelo de estudo inferior foi encaminhado ao laboratório para o delineamento. Na sessão subsequente, realizou-se o ajuste da moldeira individual no arco superior, vedamento periférico com godiva em bastão termoplástica e moldagem funcional com silicone de condensação leve para a confecção do modelo de trabalho com gesso pedra tipo IV.

Após o recebimento do delineamento, procedeu-se ao preparo da boca, que incluiu o aumento dos cíngulos dos elementos 43, 42, 41, 31, 32 e 33, além da confecção de nichos nos elementos 34 e 45. Em seguida, foi realizada a moldagem funcional por meio de duas técnicas: silicone de condensação (pesado e leve) e alginato (Hydrogum). A utilização do silicone de condensação para moldagem funcional não apresentou reprodução satisfatória dos detalhes anatômicos, o que pode estar relacionado à sua menor hidrofilia e consequente dificuldade de escoamento em superfícies com presença de umidade, condição frequentemente encontrada no meio bucal. Essa característica pode comprometer a fidelidade da moldagem, especialmente em áreas de rebordo irregular ou com difícil controle de saliva. Diante disso, optou-se pela utilização

Este artigo é publicado em acesso aberto (Open Access) sob a licença Creative Commons Atribuição 4.0 Internacional (CC-BY), que permite uso, distribuição e reprodução irrestritos em qualquer meio, desde que o autor original e a fonte sejam creditados.

do alginato irreversível (Hydrogum), que apresenta maior afinidade com ambientes úmidos e melhor capacidade de reprodução em condições clínicas menos controladas, proporcionando resultado mais satisfatório neste caso. Posteriormente, procedeu-se à modelagem final em gesso pedra tipo IV e o modelo inferior foi encaminhado ao laboratório para a confecção da estrutura metálica.

Na etapa seguinte, confeccionou-se a base de prova do arco superior, com a realização dos roletes de cera, os registros intermaxilares e os ajustes do plano de cera, com base na dentição remanescente. Após o retorno da estrutura metálica do laboratório, realizou-se a prova clínica, para verificação de adaptação e estabilidade. Posteriormente, procedeu-se à seleção da cor e do formato dos dentes. Os modelos foram então enviados ao laboratório para a montagem dos dentes.

Na fase de prova estética, foram realizados os ajustes necessários e os modelos retornaram ao laboratório para a etapa de acrilização. Concluindo a etapa clínica, procedeu-se à prova final e aos ajustes oclusais e funcionais necessários. A instalação da prótese total superior e da prótese parcial removível inferior possibilitou a reabilitação do sistema estomatognático, restabelecendo a função mastigatória, a estética e a fonética. A eficácia do tratamento foi corroborada pelo restabelecimento da autoestima da paciente, verificado mediante observação clínica e relato subjetivo favorável.

Figura 4. Aspecto final.



Este artigo é publicado em acesso aberto (Open Access) sob a licença Creative Commons Atribuição 4.0 Internacional (CC-BY), que permite uso, distribuição e reprodução irrestritos em qualquer meio, desde que o autor original e a fonte sejam creditados.

A literatura demonstra que pacientes com Síndrome da Combinação podem apresentar alterações contínuas nos rebordos alveolares, especialmente na maxila anterior, o que reforça a importância de um acompanhamento clínico criterioso ao longo do tempo (Carlsson, 2004). Nesse contexto, o uso de próteses removíveis, aliado à manutenção periódica, contribui para a preservação das estruturas de suporte e para a prevenção de intercorrências, como lesões traumáticas e perda de adaptação (Zarb *et al.*, 2013; Awawdeh *et al.*, 2023). Assim, o prognóstico em médio prazo mostra-se favorável, especialmente quando há adequada execução das cirurgias pré-protéticas e planejamento reabilitador bem conduzido, estando sua estabilidade diretamente relacionada ao acompanhamento profissional contínuo e à adaptação funcional individual da paciente (Soares *et al*., 2020).

Os achados clínicos deste caso são compatíveis com as alterações descritas na literatura em pacientes com Síndrome da Combinação, condição frequentemente associada ao uso de prótese total superior combinada à prótese parcial removível inferior, podendo provocar alterações progressivas nos rebordos alveolares e nos tecidos de suporte (Leite; Ragazini; Cunha Júnior, 2006). No presente caso, o edentulismo total na maxila associado à Classe I de Kennedy na mandíbula favorece modificações morfológicas no rebordo maxilar, como irregularidades ósseas e alterações nas tuberosidades, características frequentemente relatadas em pacientes com essa síndrome.

Considerando o quadro clínico da paciente, a realização de cirurgias pré-protéticas foi fundamental para preparar a cavidade oral antes da reabilitação definitiva. De acordo com Soares *et al.* (2020), tais intervenções corrigem irregularidades nos tecidos moles e ósseos que comprometem a fixação e estabilidade das próteses. Especificamente neste caso, indicou-se a frenectomia labial superior, pois a inserção do freio ao nível do rebordo alveolar dificultaria a adaptação da prótese total. Essa decisão baseia-se em Assunção *et al.* (2004), que destacam como inserções musculares inadequadas estão frequentemente ligadas a falhas na retenção protética.

Além disso, a presença de irregularidades no rebordo maxilar indicou a necessidade de regularização óssea, procedimento recomendado quando há espículas ou alterações que possam interferir na adaptação da prótese. Conforme aponta a literatura, a negligência em realizar tais correções cirúrgicas pode resultar em desconforto, instabilidade da prótese e o surgimento de lesões traumáticas na mucosa de suporte, fatores que inviabilizam o sucesso da reabilitação oral (Soares *et al*., 2020).

Após a adequada cicatrização dos tecidos, iniciou-se a reabilitação oral por meio da confecção de prótese total superior associada à prótese parcial removível inferior, alternativa

Este artigo é publicado em acesso aberto (Open Access) sob a licença Creative Commons Atribuição 4.0 Internacional (CC-BY), que permite uso, distribuição e reprodução irrestritos em qualquer meio, desde que o autor original e a fonte sejam creditados.

amplamente utilizada na odontologia para restabelecer funções mastigatória, fonética e estética em pacientes desdentados ou parcialmente desdentados, conforme relatou Zarb *et al.* (2013). Além disso, de acordo com Awawdeh *et al.* (2023), o planejamento protético adequado favorece a melhor adaptação da estrutura metálica, distribuição das forças mastigatórias e maior estabilidade funcional da prótese.

Dessa forma, os resultados obtidos evidenciam a importância do planejamento integrado entre procedimentos cirúrgicos e reabilitação protética no tratamento de pacientes com edentulismo e alterações estruturais associadas. A avaliação criteriosa das condições anatômicas e funcionais, aliada à realização de intervenções pré-protéticas quando necessárias, contribui significativamente para o sucesso da reabilitação oral e para a melhora da qualidade de vida dos pacientes (Nascimento *et al*., 2024).

4. CONSIDERAÇÕES FINAIS

O presente relato de caso evidencia a relevância da reabilitação oral integrada às cirurgias pré-protéticas em pacientes portadores da Síndrome da Combinação, especialmente aqueles que necessitam de frenectomia e regularização de rebordos alveolares.

Essas intervenções cirúrgicas, quando realizadas de forma adequada, favorecem a adaptação e o uso eficaz de próteses totais e parciais removíveis, além de restaurarem as funções mastigatória, fonética e estética. Além disso, a associação entre cirurgia e prótese contribui significativamente para o conforto, a satisfação e a qualidade de vida do paciente, e evidencia a importância de um planejamento interdisciplinar na prática odontológica reabilitadora.

REFERÊNCIAS

AWAWDEH, M. et al. A systematic review of patient satisfaction with removable partial dentures (RPDs). **Cureus**, [s. l.], v. 15, n. 10, p. 1-12, e38322077, 2023. DOI: 10.7759/cureus.51793. Disponível em: https://pesquisa.bvsalud.org/portal/resource/pt/mdl-38322077. Acesso em: 11 set. 2025.

BARBATO, P. R. et al. Perdas dentárias e fatores sociais, demográficos e de serviços associados em adultos brasileiros: uma análise dos dados do Estudo Epidemiológico Nacional (Projeto SB Brasil 2002-2003). **Cadernos de Saúde Pública**, Rio de Janeiro, v. 23, n. 8, p. 1803-1814, ago. 2007. DOI: https://doi.org/10.1590/S0102-311X2007000800007. Disponível em: https://www.scielo.br/j/csp/a/9G6Gz9X9v3x9X9X9X9X9X9X/. Acesso em: 4 maio 2026.

BASTOS, B. P. et al. Exostose maxilar e cirurgia pré-protética: relato de caso. **Revista Brasileira de Desenvolvimento**, Curitiba, v. 9, n. 6, p. 19162-19171, 2023. DOI:

Este artigo é publicado em acesso aberto (Open Access) sob a licença Creative Commons Atribuição 4.0 Internacional (CC-BY), que permite uso, distribuição e reprodução irrestritos em qualquer meio, desde que o autor original e a fonte sejam creditados.

https://doi.org/10.34117/bjdv9n6-031. Disponível em: https://ojs.braziliandevelopment.com/ojs/index.php/BRJD/article/view/60455. Acesso em: 9 set. 2025.

CARDOSO, A. C. F. **Cirurgia pré-protética de tecidos moles e reabilitação oral com prótese total**. 2016. Dissertação (Mestrado em Medicina Dentária) – Instituto Superior de Ciências da Saúde Egas Moniz, Lisboa, 2016. Disponível em: https://repositorio.ciencias-saudegasmoniz.pt/. Acesso em: 9 set. 2025.

CARLSSON, G. E. Responses of jawbone to pressure. **Gerodontology**, [s. l.], v. 21, n. 3, p. 155-170, 2004. DOI: https://doi.org/10.1111/j.1741-2358.2004.00028.x. Disponível em: https://onlinelibrary.wiley.com/doi/10.1111/j.1741-2358.2004.00028.x. Acesso em: 4 maio 2026.

CARLSSON, G. E.; ORTORP, A.; OMAR, R. What is the evidence base for the efficacies of different complete denture impression procedures? A critical review. **Journal of Dentistry**, [s. l.], v. 41, n. 1, p. 17-23, jan. 2012. DOI: https://doi.org/10.1016/j.jdent.2012.11.015. Disponível em: https://pubmed.ncbi.nlm.nih.gov/23219617/. Acesso em: 9 set. 2025.

DA SILVA FILHO, L. C. B.; MELO, E. H. de. Reabilitação oral em pacientes com síndrome da combinação: revisão de literatura. **Journal of Multidisciplinary Dentistry**, Caruaru, v. 14, n. 1, p. 36–41, 2024. DOI: https://doi.org/10.46875/jmd.v14i1.1047. Disponível em: https://www.jmdentistry.com/jmd/article/view/1047. Acesso em: 8 set. 2025.

ALMEIDA, E. M. S. de. **Contribuição das cirurgias pré-protéticas para adaptação das próteses totais**. 2024. 47 f. Trabalho de Conclusão de Curso (Graduação em Odontologia) – Universidade Federal de Pernambuco, Recife, 2024. Disponível em: https://repositorio.ufpe.br/handle/123456789/55513. Acesso em: 18 set. 2025.

ASSIS, P. D. de et al. Adequação do meio bucal e realização de tratamentos pré-protéticos para reintegrar o paciente odontológico na sequência de reabilitação oral. **Odontologia Clínico-Científica**, Recife, v. 14, n. 4, p. 831–834, out./dez. 2015. Disponível em: http://revodonto.bvsalud.org/scielo.php?script=sci_arttext&pid=S1677-38882015000400010. Acesso em: 11 set. 2025.

CARVALHO, L. S. de et al. Reabilitação oral com prótese em pacientes idosos edêntulos totais: revisão de literatura. **Revista Ibero-Americana de Humanidades, Ciências e Educação**, São Paulo, v. 10, n. 11, p. 1463-1475, nov. 2024. DOI: https://doi.org/10.51891/rease.v10i11.16689. Disponível em: https://periodicorease.pro.br/rease/article/view/16689. Acesso em: 11 set. 2025.

EMAMI, E. et al. O impacto do edentulismo na saúde bucal e geral. **International Journal of Dentistry**, Hoboken, v. 2013, p. 1-16, e498305, 2013. DOI: https://doi.org/10.1155/2013/498305. Disponível em: https://www.hindawi.com/journals/ijd/2013/498305/. Acesso em: 6 set. 2025.

GENNARI FILHO, Humberto et al. Instalação de prótese total: uma revisão. **Revista de Odontologia da UNESP**, Araçatuba, v. 35, n. 1, p. 53-60, 2006. Disponível em:

Este artigo é publicado em acesso aberto (Open Access) sob a licença Creative Commons Atribuição 4.0 Internacional (CC-BY), que permite uso, distribuição e reprodução irrestritos em qualquer meio, desde que o autor original e a fonte sejam creditados.

https://www.revodontolunesp.com.br/article/588017d57f8c9d0a098b492a. Acesso em: 12 set. 2025.

HUPP, J. R.; ELLIS, E.; TUCKER, M. R. **Cirurgia oral e maxilofacial contemporânea**. 6. ed. Rio de Janeiro: Elsevier, 2015.

IZAQUE, V. da S. et al. O impacto do edentulismo na qualidade de vida: autoestima e saúde geral do indivíduo. **Revista Pró-UniverSUS**, Vassouras, v. 12, n. 2, p. 48-54, jul./dez. 2021. DOI: https://doi.org/10.21727/rpu.v12i2.2627. Disponível em: https://editora.univassouras.edu.br/index.php/RPU/article/view/2627. Acesso em: 6 set. 2025.

IZOLANI NETO, O.; MOLERO, V. C.; GOULART, R. M. Frenectomia: revisão de literatura. **Revista Uningá Review**, Maringá, v. 18, n. 3, p. 18-22, abr./jun. 2014. Disponível em: https://revista.uninga.br/uningareview/article/view/1517. Acesso em: 1 set. 2025.

KELLY, E. E. Changes caused by a mandibular removable partial denture opposing a maxillary complete denture. **The Journal of Prosthetic Dentistry**, [s. l.], v. 27, n. 2, p. 140-150, Feb. 1972. DOI: https://doi.org/10.1016/0022-3913(72)90190-3. Disponível em: https://www.sciencedirect.com/science/article/abs/pii/0022391372901903. Acesso em: 4 maio 2026.

MISCH, C. E. **Prótese sobre implantes**. 2. ed. Rio de Janeiro: Elsevier, 2015.

NASCIMENTO, M. M. da S. et al. Cirurgia pré-protética para regularizar o rebordo maxilar: revisão integrativa da literatura. **Brazilian Journal of Health Review**, Curitiba, v. 7, n. 5, p. 1-13, e72981, 2024. DOI: https://doi.org/10.34119/bjhrv7n5-215. Disponível em: https://ojs.brazilianjournals.com.br/ojs/index.php/BJHR/article/view/72981. Acesso em: 13 set. 2025.

NEVILLE, B. W. et al. **Patologia oral e maxilofacial**. 4. ed. Rio de Janeiro: Elsevier, 2016. ISBN 978-8535269160.

NEWMAN, M. G. et al. **Carranza: periodontia clínica**. 12. ed. Rio de Janeiro: Elsevier, 2016. ISBN 978-8535283839.

NUNES, G. J. S. et al. Planejamento e execução da prótese fixa unitária e parcial sob implante: uma revisão de literatura. **Brazilian Journal of Implantology and Health Sciences**, [s. l.], v. 6, n. 11, p. 3543-3557, 2024. DOI: https://doi.org/10.36557/2674-8169.2024v6n11p3543-3557. Disponível em: https://bjihs.emnuvens.com.br/bjihs/article/view/4468. Acesso em: 29 abr. 2026.

PEREIRA, R. S. et al. A importância da cirurgia pré-protética para reabilitação de uma prótese total imediata: relato de caso. **Archives of Health Investigation**, [s. l.], v. 8, n. 6, p. 306-310, 2019. DOI: https://doi.org/10.21270/archi.v8i6.3233. Disponível em: https://www.archhealthinvestigation.com.br/ArcHI/article/view/3233. Acesso em: 29 abr. 2026.

Este artigo é publicado em acesso aberto (Open Access) sob a licença Creative Commons Atribuição 4.0 Internacional (CC-BY), que permite uso, distribuição e reprodução irrestritos em qualquer meio, desde que o autor original e a fonte sejam creditados.

PERES, M. A. et al. Perdas dentárias no Brasil: análise da Pesquisa Nacional de Saúde Bucal 2010. **Revista de Saúde Pública**, São Paulo, v. 47, supl. 3, p. 78-89, dez. 2013. DOI: https://doi.org/10.1590/S0034-8910.2013047004226. Disponível em: https://www.scielo.br/j/rsp/a/Bv8K7VfG7VvFp9vK4vLhJvG/. Acesso em: 6 set. 2025.

PETYK, W. S.; FERREIRA, M. L. G.; AVELAR, V. L. A interface entre a doença periodontal e a reabilitação com prótese parcial removível: uma revisão de literatura. **Revista Uningá**, Maringá, v. 57, n. 4, p. 146-153, out./dez. 2020. DOI: https://doi.org/10.46311/2318-0579.57.eUJ3407. Disponível em: https://revista.uninga.br/uninga/article/view/3407. Acesso em: 11 set. 2025.

SANTOS, R. F.; ALMEIDA, J. P. Cirurgias em tecidos moles e duros para reabilitação protética. **Revista Odontológica do Brasil Central**, Goiânia, v. 30, n. 89, p. 237-251, 2021. DOI: https://doi.org/10.36065/robrac.v30i89.1501. Disponível em: https://robrac.org.br/seer/index.php/ROBRAC/article/view/1501. Acesso em: 2 set. 2025.

SOARES, T. et al. Cirurgias pré-protéticas em tecidos moles e reabilitações de prótese total. **Research, Society and Development**, Vargem Grande Paulista, v. 9, n. 11, p. e2319119646, 2020. DOI: https://doi.org/10.33448/rsd-v9i11.9646. Disponível em: https://rsdjournal.org/index.php/rsd/article/view/9646. Acesso em: 12 set. 2025.

TYROVOLAS, S. et al. Population prevalence of edentulism and its association with depression and self-rated health. **Scientific Reports**, [s. l.], v. 6, art. 37083, p. 1-9, 2016. DOI: https://doi.org/10.1038/srep37083. Disponível em: https://www.nature.com/articles/srep37083. Acesso em: 4 set. 2025.

WINKLER, S. **Essentials of complete denture prosthodontics**. 3. ed. Delhi: AITBS Publishers, 2015.

ZARB, G. A.; HOBKIRK, J.; ECKERT, S. **Tratamento protético para pacientes edêntulos**. 13. ed. Rio de Janeiro: Elsevier, 2013. p. 45-60.

Este artigo é publicado em acesso aberto (Open Access) sob a licença Creative Commons Atribuição 4.0 Internacional (CC-BY), que permite uso, distribuição e reprodução irrestritos em qualquer meio, desde que o autor original e a fonte sejam creditados.