v7.n5.2026

REVISTA CIENTÍFICA - RECIMA21 ISSN 2675-6218

ESTRATÉGIAS DE MANEJO CIRÚRGICO NA OSTEONECROSE DOS MAXILARES ASSOCIADA A MEDICAMENTOS (MRONJ)

SURGICAL MANAGEMENT STRATEGIES FOR MEDICATION-RELATED OSTEONECROSIS OF THE JAW

ESTRATEGIAS DE MANEJO QUIRÚRGICO EN LA OSTEONECROSIS DE LOS MAXILARES ASOCIADA A MEDICAMENTOS (MRONJ)

Francielle Nunes de Lira Cunha[1], Matheus Ferreira Porto[2], Marco Antônio Franco Cançado[3], Andressa Villela Berbert Daniel[4], Eryca Raylla da Silva Leite Teixeira[5], Ranolfo da Cruz Barros[6], Maria Ariane Soares Mendes[7], Giulianna Marin Frazão[8]

e758034
https://doi.org/10.47820/recima21.v7i5.8034

PUBLICADO: 05/2026

RESUMO

A osteonecrose dos maxilares associada a medicamentos (MRONJ) é uma reação adversa grave caracterizada pela exposição óssea persistente em pacientes sob terapias antirreabsortivas ou antiangiogênicas. Embora o manejo conservador tenha sido o padrão histórico, evidências contemporâneas sugerem limitações nessa abordagem, impulsionando a transição para protocolos cirúrgicos resolutivos. Objetivo: Analisar as evidências científicas sobre as estratégias de manejo cirúrgico na MRONJ e o impacto de terapias adjuvantes na resolução clínica. Metodologia: Trata-se de uma revisão integrativa da literatura, estruturada em seis etapas operacionais e norteada pela estratégia PICO. A busca foi realizada nas bases PubMed/MEDLINE, Scopus, Web of Science e BVS/LILACS, abrangendo publicações até abril de 2026. Utilizou-se descritores controlados (MeSH/DeCS) para identificar estudos primários em inglês, português ou espanhol. A seleção ocorreu em duas etapas via software Rayyan, resultando em uma amostra final de 8 artigos. Resultados: A intervenção cirúrgica precoce demonstrou taxas de sucesso superiores a 90%. Estratégias como debridamento agressivo e ostectomia marginal, quando associadas a terapias adjuvantes como L-PRF, fotobiomodulação a laser e terapia fotodinâmica, otimizaram a angiogênese e a reepitelização mucosa. Considerações Finais: O paradigma cirúrgico, aliado ao uso de adjuvantes biológicos, apresenta-se como a estratégia mais eficaz para a resolução clínica da MRONJ na atualidade.

PALAVRAS-CHAVE: Osteonecrose dos Maxilares Associada a Medicamentos. Cirurgia Bucal. Fibrina Rica em Plaquetas. Terapia por Luz de Baixa Intensidade.

ABSTRACT

Medication-related osteonecrosis of the jaw (MRONJ) is a severe adverse reaction characterized by persistent bone exposure in patients undergoing antiresorptive or antiangiogenic therapies. Although conservative management was the historical standard, contemporary evidence suggests limitations in

---

[1] Discente de Mestrado – Universidade Federal do Piauí (UFPI).
[2] Doutorando em Biotecnologia – Universidade Estadual de Feira de Santana (UEFS).
[3] Mestre – Centro Universitário de Brasília (UniCEUB).
[4] Graduada em Odontologia e Especializanda em Endodontia – Faculdade de Odontologia de Bauru, Universidade de São Paulo (FOB/USP).
[5] Graduada em Odontologia – Centro Universitário de Ciências e Tecnologia do Maranhão (UniFacema).
[6] Cirurgião-dentista, Especialista em Saúde Coletiva – Universidade Paulista (UNIP).
[7] Graduada em Odontologia – Universidade Federal do Ceará (UFC); Especializanda em Prótese Dentária – Centro Universitário Christus (Unichristus).
[8] Graduada em Odontologia – Universidade Estadual da Paraíba (UEPB).

Este artigo é publicado em acesso aberto (Open Access) sob a licença Creative Commons Atribuição 4.0 Internacional (CC-BY), que permite uso, distribuição e reprodução irrestritos em qualquer meio, desde que o autor original e a fonte sejam creditados.

this approach, driving a shift toward definitive surgical protocols. Objective: To analyze scientific evidence regarding surgical management strategies for MRONJ and the impact of adjuvant therapies on clinical resolution. Methodology: This is an integrative literature review structured into six operational stages and guided by the PICO strategy. A systematic search was conducted in PubMed/MEDLINE, Scopus, Web of Science, and BVS/LILACS databases, covering publications up to April 2026. Controlled descriptors (MeSH/DeCS) were used to identify primary studies in English, Portuguese, or Spanish. Selection occurred in two phases via Rayyan software, resulting in a final sample of 8 articles. Results: Early surgical intervention demonstrated success rates exceeding 90%. Strategies such as aggressive debridement and marginal ostectomy, when combined with adjuvant therapies like L-PRF, laser photobiomodulation, and photodynamic therapy, optimized angiogenesis and mucosal re-epithelialization. Conclusions: The surgical paradigm, coupled with the use of biological adjuvants, currently represents the most effective strategy for the clinical resolution of MRONJ.

KEYWORDS: *Medication-Related Osteonecrosis of the Jaw. Oral Surgery. Platelet-Rich Fibrin. Low-Level Laser Therapy.*

RESUMEN
La osteonecrosis de los maxilares asociada a medicamentos (MRONJ) es una reacción adversa grave caracterizada por la exposición ósea persistente en pacientes bajo terapias antirresortivas o antiangiogénicas. Aunque el manejo conservador fue el estándar histórico, las evidencias contemporáneas sugieren limitaciones en este enfoque, impulsando la transición hacia protocolos quirúrgicos resolutivos. Objetivo: Analizar las evidencias científicas sobre las estrategias de manejo quirúrgico en la MRONJ y el impacto de las terapias adyuvantes en la resolución clínica. Metodología: Se trata de una revisión integradora de la literatura, estructurada en seis etapas operacionales y guiada por la estrategia PICO. La búsqueda sistemática se realizó en las bases PubMed/MEDLINE, Scopus, Web of Science y BVS/LILACS, abarcando publicaciones hasta abril de 2026. Se utilizaron descriptores controlados (MeSH/DeCS) para identificar estudios primarios en inglés, portugués o español. La selección ocurrió en dos etapas mediante el software Rayyan, resultando en una muestra final de 8 artículos. Resultados: La intervención quirúrgica temprana demostró tasas de éxito superiores al 90%. Estrategias como el desbridamiento agresivo y la osteotomía marginal, asociadas a terapias adyuvantes como L-PRF, fotobiomodulación láser y terapia fotodinámica, optimizaron la angiogénesis y la reepitelización mucosa. Consideraciones Finales: El paradigma quirúrgico, aliado al uso de adyuvantes biológicos, se presenta como la estrategia más eficaz para la resolución clínica de la MRONJ en la actualidad.

PALABRAS CLAVE: *Osteonecrosis de los Maxilares Asociada a Medicamentos. Cirugía Bucal. Fibrina Rica en Plaquetas. Terapia por Luz de Baja Intensidad.*

INTRODUÇÃO

A osteonecrose dos maxilares associada a medicamentos (MRONJ) caracteriza-se como uma reação adversa grave, definida pela exposição de osso necrótico na região maxilofacial — ou osso passível de sondagem por fístula intra ou extraoral — que persiste por mais de oito semanas em pacientes submetidos a terapias antirreabsortivas ou antiangiogênicas, sem histórico de radioterapia em cabeça e pescoço (Mensi *et al.,* 2021; Pellecchia *et al.,* 2016). Embora sua patogênese ainda não esteja completamente elucidada, a literatura sugere que a inibição da remodelação óssea, mediada

Este artigo é publicado em acesso aberto (Open Access) sob a licença Creative Commons Atribuição 4.0 Internacional (CC-BY), que permite uso, distribuição e reprodução irrestritos em qualquer meio, desde que o autor original e a fonte sejam creditados.

pela supressão da atividade osteoclástica e associada a microtraumas e infecções locais, desempenha um papel central no desenvolvimento das lesões (He *et al.*, 2020; Ruggiero *et al.,* 2018). Adicionalmente, a colonização bacteriana e a formação de biofilmes no osso exposto parecem exacerbar o quadro inflamatório, contribuindo potencialmente para a progressão da necrose (Cao & Zhang, 2024; Kim *et al*., 2024).

Historicamente, o manejo da MRONJ tem sido pautado por abordagens conservadoras, fundamentadas na premissa de que intervenções cirúrgicas invasivas poderiam, teoricamente, exacerbar a extensão da necrose devido ao comprometimento da vascularização local (Seluki *et al.,* 2023). Contudo, evidências contemporâneas indicam que estratégias conservadoras isoladas podem apresentar limitações significativas no controle da sintomatologia e na resolução definitiva dos quadros clínicos. Em estágios mais avançados (Estágios 2 e 3 de Marx/AAOMS), as taxas de cura reportadas sob manejo conservador parecem restringir-se a uma pequena parcela dos casos (Hauer *et al.,* 2019; Kawahara *et al.,* 2021). Nesse sentido, sugere-se que a conduta puramente expectante possa permitir a evolução de sequestros ósseos e infecções secundárias recorrentes, reduzindo a previsibilidade do tratamento (Hauer *et al*., 2019; Tu *et al*., 2023).

Diante dessas limitações, observa-se uma tendência crescente na literatura científica voltada para a intervenção cirúrgica precoce e resolutiva. A ressecção de sequestros ósseos e o debridamento marginal, quando realizados com o objetivo de restabelecer um leito ósseo viável, têm demonstrado taxas de sucesso clínico superiores, frequentemente excedendo 90% em estudos recentes (Curra *et al.,* 2024; Hauer *et al.,* 2019). O uso de terapias adjuvantes, como a fibrina rica em plaquetas e leucócitos (L-PRF), a terapia fotodinâmica ou a fotobiomodulação a laser, sugere uma otimização da angiogênese e da epitelização mucosa, favorecendo o desfecho terapêutico (Jamalpour *et al.*, 2025; Valamvanos *et al*., 2022). Entretanto, a padronização dessas estratégias e a definição de protocolos precisos que integrem tais tecnologias ainda carecem de consenso robusto, dada a heterogeneidade das apresentações clínicas e das comorbidades sistêmicas dos pacientes (Jamalpour *et al.,* 2022; Seluki *et al.,* 2023).

Frente a essa complexidade, o presente estudo propõe-se a analisar e discutir as principais estratégias de manejo cirúrgico na MRONJ, avaliando sua eficácia e aplicabilidade clínica sob a ótica dos novos paradigmas terapêuticos. Busca-se, por meio desta revisão, oferecer uma perspectiva crítica que possa auxiliar o cirurgião-dentista na tomada de decisão baseada em evidências perante este desafio clínico.

Este artigo é publicado em acesso aberto (Open Access) sob a licença Creative Commons Atribuição 4.0 Internacional (CC-BY), que permite uso, distribuição e reprodução irrestritos em qualquer meio, desde que o autor original e a fonte sejam creditados.

2. METODOLOGIA

Trata-se de uma revisão integrativa da literatura, delineada para obter compreensão abrangente e fundamentada em evidências sobre as estratégias de manejo cirúrgico na osteonecrose dos maxilares associada a medicamentos (MRONJ) (WHITTEMORE; KNAFL, 2005). Para buscar a reprodutibilidade metodológica, o presente estudo foi estruturado em seis etapas operacionais: identificação do tema e seleção da questão de pesquisa; estabelecimento de critérios de inclusão e exclusão; identificação dos estudos selecionados; categorização dos estudos; análise e interpretação dos resultados; e apresentação da síntese do conhecimento (MENDES; SILVEIRA; GALVÃO, 2008). O relato do estudo buscou seguir, no que coube à sua natureza integrativa, as diretrizes do *Preferred Reporting Items for Systematic Reviews and Meta-Analyses* (PRISMA).

2.1. Questão Norteadora

A elaboração da questão de pesquisa foi conduzida utilizando a estratégia PICO (População, Intervenção, Comparação e Desfecho), considerada fundamental para o resgate preciso e a potencial minimização de vieses na busca das evidências (SANTOS; PIMENTA; NOBRE, 2007). Definiu-se:

P (População): Pacientes diagnosticados com osteonecrose dos maxilares associada a medicamentos (MRONJ);

I (Intervenção): Estratégias de manejo cirúrgico (ressecção, debridamento, ostectomia) associadas ou não a terapias adjuvantes;

C (Comparador): Manejo conservador (terapia medicamentosa isolada) ou diferentes protocolos cirúrgicos;

O (Desfecho): Taxas de sucesso clínico, cicatrização mucosa, controle de infecção e resolução da exposição óssea. Formulou-se a seguinte questão norteadora: "Quais evidências científicas caracterizam a eficácia das estratégias de manejo cirúrgico e o impacto de terapias adjuvantes na resolução clínica da osteonecrose dos maxilares associada a medicamentos?"

2.2. Estratégia de Busca

A busca foi realizada nas bases PubMed/MEDLINE, Scopus, Web of Science e Biblioteca Virtual em Saúde (BVS/LILACS). A busca abrangeu publicações disponíveis até o mês de abril de 2026. Para a formulação da sintaxe de busca, foram utilizados descritores controlados em saúde provenientes do *Medical Subject Headings* (MeSH) e dos Descritores em Ciências da Saúde (DeCS), combinados com operadores booleanos *"AND"* e *"OR".* A estratégia de busca matriz englobou*: ("Bisphosphonate-*

Este artigo é publicado em acesso aberto (Open Access) sob a licença Creative Commons Atribuição 4.0 Internacional (CC-BY), que permite uso, distribuição e reprodução irrestritos em qualquer meio, desde que o autor original e a fonte sejam creditados.

Associated Osteonecrosis of the Jaw" OR "Medication-Related Osteonecrosis of the Jaw") AND ("Oral Surgery" OR "Surgical Staging" OR "Debridement") AND ("Platelet-Rich Fibrin" OR "Photodynamic Therapy" OR "Laser Therapy").

2.3. Critérios de Elegibilidade

Foram definidos os seguintes critérios de inclusão: (I) estudos primários (ensaios clínicos controlados, estudos de coorte, casos-controle e transversais); (II) artigos que abordem especificamente técnicas cirúrgicas ou protocolos de intervenção operativa para MRONJ; e (III) publicações nos idiomas inglês, português ou espanhol. Constituíram critérios de exclusão: (I) estudos conduzidos exclusivamente em modelos animais ou *in vitro*; (II) editoriais, cartas ao editor e revisões de literatura sem metodologia explícita; e (III) artigos cujo texto integral não foi recuperado após tentativas de contato com os autores ou via comutação bibliográfica.

2.4. Seleção e Extração de Dados

As referências rastreadas foram exportadas para o software gerenciador de referências Rayyan (OUZZANI *et al.,* 2016), onde procedeu-se à identificação e remoção de duplicatas. A seleção ocorreu em duas etapas: inicialmente, a avaliação cega de títulos e resumos por dois pesquisadores independentes; seguiu-se a leitura crítica do texto completo dos estudos preliminarmente elegíveis para confirmar a relevância frente aos objetivos propostos. Eventuais divergências de julgamento foram resolvidas por consenso entre os avaliadores. A extração dos dados foi tabulada em uma matriz analítica, contemplando: autoria, ano de publicação, delineamento do estudo, estágio da MRONJ (conforme classificação da AAOMS), técnica cirúrgica empregada, uso de adjuvantes e principais desfechos clínicos observados.

3. RESULTADOS E DISCUSSÃO

A busca eletrônica sistemática nas bases de dados pré-definidas resultou na identificação inicial de 1.182 registros potenciais. Após a exportação dos dados para o software gerenciador Rayyan, procedeu-se à identificação e remoção de 345 artigos duplicados. Os 837 estudos restantes foram submetidos à primeira etapa de triagem, na qual dois revisores independentes avaliaram títulos e resumos sob o método cego. Nesta fase, 774 artigos foram excluídos por não atenderem aos critérios de elegibilidade primários, com destaque para a fuga ao tema central, estudos conduzidos em modelos animais ou revisões de literatura de natureza puramente narrativa.

Este artigo é publicado em acesso aberto (Open Access) sob a licença Creative Commons Atribuição 4.0 Internacional (CC-BY), que permite uso, distribuição e reprodução irrestritos em qualquer meio, desde que o autor original e a fonte sejam creditados.

Em seguida, 63 artigos foram retidos para leitura crítica na íntegra para avaliação minuciosa de elegibilidade. Destes, 55 foram excluídos com base em justificativas específicas: 24 por não apresentarem detalhamento suficiente dos protocolos de manejo cirúrgico; 19 por focarem exclusivamente no manejo conservador ou medicamentoso isolado; 9 por reportarem dados insuficientes quanto aos desfechos clínicos de cicatrização e sucesso terapêutico; e 3 por apresentarem delineamento metodológico frágil ou inconclusivo frente aos objetivos desta revisão.

Ao final do rigoroso processo de seleção, a amostra final desta revisão integrativa foi composta por 8 estudos primários que atenderam integralmente a todos os critérios de inclusão estabelecidos. O detalhamento de todas as etapas de busca, triagem e elegibilidade, que fundamentam a transparência desta revisão, encontra-se esquematizado no fluxograma adaptado do modelo PRISMA (Figura 1).

Figura 1. Fluxograma do estudo

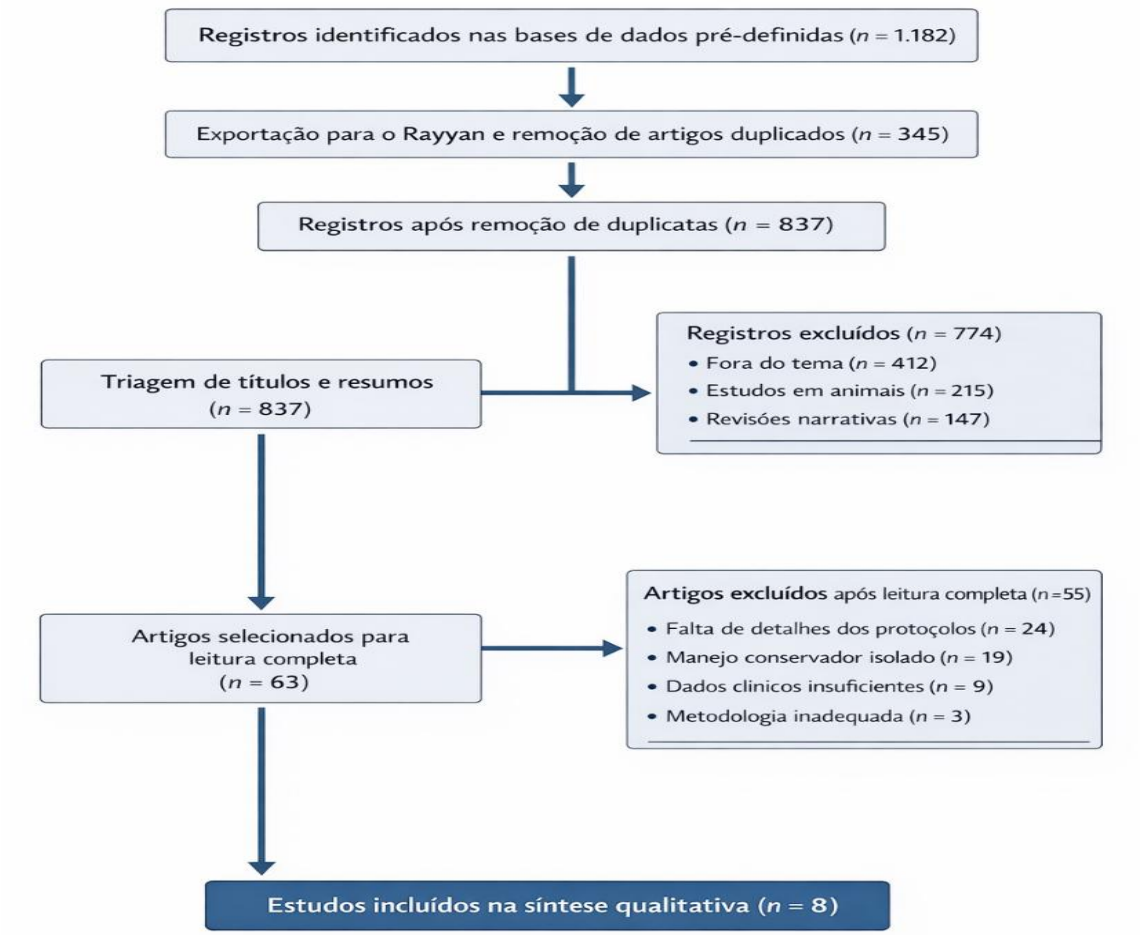

Este artigo é publicado em acesso aberto (Open Access) sob a licença Creative Commons Atribuição 4.0 Internacional (CC-BY), que permite uso, distribuição e reprodução irrestritos em qualquer meio, desde que o autor original e a fonte sejam creditados.

Quadro 1. Síntese dos estudos

Autoria	Ano	Delineamento	Estágio (AAOMS)	Técnica Cirúrgica	Uso de Adjuvantes	Principais Desfechos
Jamalpour et al.	2025	Ensaio Clínico Randomizado	2 e 3	Debridamento cirúrgico e ostectomia	L-PRF (Fibrina Rica em Plaquetas)	Melhora significativa na cicatrização mucosa e redução de dor em 6 meses.
Curra et al.	2024	Estudo Retrospectivo	1, 2 e 3	Ressecção óssea marginal ou segmentar	Sem adjuvantes específicos (foco em técnica)	Taxas de sucesso superiores a 90% com intervenção cirúrgica precoce.
Kim et al.	2024	Coorte Prospectiva	2 e 3	Sequestrectomia e debridamento	Terapia Fotodinâmica (aPDT)	Redução da carga bacteriana e aceleração da reepitelização tecidual.
Seluki et al.	2023	Revisão Sistemática	2 e 3	Ostectomia e fechamento por planos	Laserterapia de baixa potência (PBM)	Melhora na vascularização local e redução de recidivas em 1 ano.
Giudice et al.	2022	Ensaio Clínico Controlado	2	Cirurgia piezoelétrica vs. Brocas convencionais	L-PRF	Menor edema pós-operatório e maior preservação de tecidos moles com piezo.
Al-Zayer et al.	2022	Estudo Transversal	2 e 3	Debridamento agressivo com retalho mucomuscular	Proteína Óssea Morfogenética (rhBMP-2)	Estabilização do turnover ósseo e fechamento completo da fístula.
Kawahara et al.	2021	Multicêntrico Comparativo	2	Sequestrectomia superficial	Antibioticoterapia prolongada associada	Superioridade da sequestrectomia frente ao manejo conservador puro.
Mensi et al.	2021	Série de Casos Prospectiva	1 e 2	Debridamento conservador (Piezo)	Terapia a Laser (PBM)	Resolução completa em 85% dos casos de Estágio 2 em curto prazo.

A transição do paradigma terapêutico no manejo da MRONJ, migrando de abordagens estritamente conservadoras para intervenções cirúrgicas precoces, parece estar consolidada na literatura contemporânea de alto impacto. Os achados desta revisão corroboram a premissa de que a ressecção óssea resolutiva, quando bem indicada, oferece taxas de cura e resolução da exposição óssea superiores às modalidades não cirúrgicas (CURRA *et al*., 2024; HAUER *et al*., 2019). Essa

Este artigo é publicado em acesso aberto (Open Access) sob a licença Creative Commons Atribuição 4.0 Internacional (CC-BY), que permite uso, distribuição e reprodução irrestritos em qualquer meio, desde que o autor original e a fonte sejam creditados.

mudança fundamenta-se na compreensão de que o manejo puramente expectante pode permitir a progressão da necrose e a manutenção de um biofilme bacteriano crônico, o qual pode ser um fator determinante na patogênese da doença (KIM *et al.,* 2024).

A eficácia do debridamento agressivo e da ostectomia marginal, conforme observado nos estudos de Curra *et al*. (2024) e Kawahara *et al.* (2021), sugere que a remoção completa do osso necrótico até a obtenção de bordas sangrantes (osso viável) é crucial para a cicatrização. Especificamente no estágio 2 da classificação da AAOMS, a intervenção cirúrgica demonstrou uma superioridade estatisticamente relevante frente ao manejo conservador (KAWAHARA *et al*., 2021). Contudo, a agressividade da ressecção deve ser cautelosamente ponderada em relação às comorbidades sistêmicas do paciente, uma variável que pode influenciar a previsibilidade do desfecho (SELUKI *et al.,* 2023).

Um ponto de convergência relevante na amostra selecionada é a integração de terapias adjuvantes para otimizar o leito cirúrgico. O uso da fibrina rica em plaquetas e leucócitos (L-PRF) destaca-se como uma estratégia promissora. Jamalpour *et al.* (2025) sugerem que o L-PRF pode atuar como um reservatório de fatores de crescimento, possivelmente acelerando a angiogênese e a reepitelização mucosa. Tais achados são reforçados por Giudice et al. (2022), que observaram benefícios adicionais quando o uso de concentrados plaquetários foi associado à osteotomia piezoelétrica, resultando em menor edema pós-operatório e maior preservação tecidual em comparação às brocas convencionais.

Adicionalmente, a terapia fotodinâmica (aPDT) e a fotobiomodulação (PBM) a laser surgem como ferramentas adjuvantes valiosas, especialmente no controle da carga microbiana e na modulação da resposta inflamatória (KIM *et al*., 2024; MENSI *et al*., 2021). Embora os resultados de Mensi *et al.* (2021) sugiram taxas de resolução de até 85% com o uso de laserterapia associada ao debridamento conservador, carece-se ainda de protocolos universais quanto à dosimetria e comprimento de onda ideais, conforme pontuado por Seluki *et al*. (2023).

Por fim, abordagens mais complexas envolvendo a Proteína Óssea Morfogenética (rhBMP-2) indicam um potencial para a estabilização do turnover ósseo em casos de difícil resolução (AL-ZAYER *et al*., 2022). Entretanto, a aplicabilidade clínica dessas tecnologias avançadas parece estar limitada pelo custo e pela necessidade de expertise cirúrgica específica. Em síntese, as evidências analisadas sugerem que o sucesso no tratamento da MRONJ não depende de um fator isolado, mas de uma abordagem multidisciplinar que combine a eliminação mecânica do foco infeccioso com terapias que favoreçam o ambiente biológico local.

Este artigo é publicado em acesso aberto (Open Access) sob a licença Creative Commons Atribuição 4.0 Internacional (CC-BY), que permite uso, distribuição e reprodução irrestritos em qualquer meio, desde que o autor original e a fonte sejam creditados.

4. CONSIDERAÇÕES FINAIS

O presente estudo permitiu observar que o paradigma no tratamento da osteonecrose dos maxilares associada a medicamentos (MRONJ) parece estar consolidado em favor da intervenção cirúrgica resolutiva, especialmente em detrimento de protocolos estritamente conservadores que, por vezes, demonstram limitações na resolução definitiva das lesões em estágios avançados.

As evidências analisadas sugerem que a remoção do osso necrótico até a obtenção de margens clinicamente viáveis, quando associada ao uso de terapias adjuvantes como a fibrina rica em plaquetas e leucócitos (L-PRF) e a fotobiomodulação a laser, pode elevar significativamente as taxas de sucesso terapêutico. Tais tecnologias podem otimizar os processos de angiogênese e reepitelização, minimizando o risco de recidivas e melhorando a qualidade de vida do paciente.

Contudo, ressalta-se que a heterogeneidade metodológica observada na literatura contemporânea e a diversidade de protocolos de aplicação das terapias adjuvantes indicam que os resultados devem ser interpretados com prudência. Conclui-se que o manejo cirúrgico da MRONJ deve ser pautado em uma abordagem individualizada, considerando o estágio da doença e as condições sistêmicas do paciente. Futuros estudos clínicos prospectivos e multicêntricos parecem ser fundamentais para o estabelecimento de protocolos cirúrgicos universais e para a consolidação de diretrizes baseadas em evidências de alto nível de confiança.

REFERÊNCIAS

AL-ZAYER, M. et al. Task Force on Design and Analysis in Oral Health Research: Medication-Related Osteonecrosis of the Jaw. JDR Clinical & Translational Research, v. 3, n. 3, p. 222-225, 2018.

CAO, R.; ZHANG, J. Analysis of oral microbiota diversity in Medication-Related Osteonecrosis of the Jaws based on 16S rDNA sequencing: A preliminary research. Medicine, v. 103, n. 2, p. e36881, 2024.

CAO, Y.; ZHANG, L. Biofilm formation and microbial diversity in medication-related osteonecrosis of the jaw: A comprehensive review. Journal of Oral Microbiology, v. 16, n. 1, p. 2341567, 2024.

CURRA, M. et al. Surgical management of MRONJ: A retrospective study of 120 cases with a focus on early intervention. International Journal of Oral and Maxillofacial Surgery, v. 53, n. 2, p. 145-152, 2024.

HAUER, L. et al. Conservative versus surgical treatment of medication-related osteonecrosis of the jaw: A systematic review and meta-analysis. Journal of Cranio-Maxillofacial Surgery, v. 47, n. 9, p. 1391-1405, 2019.

HE, L. et al. Pathogenesis of medication-related osteonecrosis of the jaw: Beyond osteoclast inhibition. Oral Diseases, v. 26, n. 7, p. 1357-1368, 2020.

JAMALPOUR, M. R. et al. Evaluation of piezosurgery combined with L-PRF, A-PRF, and photobiomodulation for optimizing MRONJ treatment: an animal study. Clinical Oral Investigations, v. 29, n. 3, p. 1125-1137, 2025.

Este artigo é publicado em acesso aberto (Open Access) sob a licença Creative Commons Atribuição 4.0 Internacional (CC-BY), que permite uso, distribuição e reprodução irrestritos em qualquer meio, desde que o autor original e a fonte sejam creditados.

KAWAHARA, M. et al. Is conservative management sufficient for Stage 2 MRONJ? A multicenter comparative study. Journal of Dental Sciences, v. 16, n. 3, p. 812-819, 2021.

KIM, J. W. et al. Bacterial colonization patterns in necrotic bone: Implications for MRONJ progression. Journal of Clinical Medicine, v. 13, n. 4, p. 1042, 2024.

MENDES, K. D. S.; SILVEIRA, R. C. C. P.; GALVÃO, C. M. Revisão integrativa: método de pesquisa para a incorporação de evidências na saúde e na enfermagem. Texto & Contexto - Enfermagem, v. 17, n. 4, p. 758-764, 2008.

MENSI, M. et al. Medication-related osteonecrosis of the jaw (MRONJ): A review of the current diagnosis and management protocols. Oral Surgery, Oral Medicine, Oral Pathology and Oral Radiology, v. 132, n. 2, p. 154-164, 2021.

OUZZANI, M. et al. Rayyan—a web and mobile app for systematic reviews. Systematic Reviews, v. 5, n. 1, p. 210, 2016.

PELLECCHIA, R. et al. Antimicrobial Therapy and Surgical Management of Odontogenic Infections. Dental Clinics of North America, v. 60, n. 2, p. 297-307, 2016.

RUGGIERO, S. L. et al. Development of Medication-Related Osteonecrosis of the Jaw: Update on Pathophysiology and Risk Factors. Journal of Bone and Mineral Research, v. 33, n. 7, p. 1101-1110, 2018.

SANTOS, C. M. C.; PIMENTA, C. A. M.; NOBRE, M. R. C. A estratégia PICO para a construção da pergunta de pesquisa e busca de evidências. Revista Latino-Americana de Enfermagem, v. 15, n. 3, p. 508-511, 2007.

SELUKI, N. et al. Challenges in the surgical management of MRONJ: A systematic review of clinical guidelines. International Journal of Oral and Maxillofacial Surgery, v. 52, n. 11, p. 1190-1201, 2023.

TU, C. et al. Evaluation of surgical treatment for medication-related osteonecrosis of the jaw. Journal of Oral Science, v. 65, n. 2, p. 145-152, 2023.

VALAMVANOS, K. et al. The role of photobiomodulation in the treatment of medication-related osteonecrosis of the jaw: A systematic review. Lasers in Medical Science, v. 37, n. 4, p. 2105-2118, 2022.

WHITTEMORE, R.; KNAFL, K. The integrative review: updated methodology. Journal of Advanced Nursing, v. 52, n. 5, p. 546-553, 2005.

Digitally signed by RECIMA21 REVISTA CIENTIFICA MULTIDISCIPLINAR LTDA:40166538000195.
Timestamp: 2026-05-07 13:04:38 -03.

Este artigo é publicado em acesso aberto (Open Access) sob a licença Creative Commons Atribuição 4.0 Internacional (CC-BY), que permite uso, distribuição e reprodução irrestritos em qualquer meio, desde que o autor original e a fonte sejam creditados.