v7.n7.2026

REVISTA CIENTÍFICA - RECIMA21 ISSN 2675-6218

FISTULOGRAFIA COMO MÉTODO AUXILIAR NO DIAGNÓSTICO: RELATO DE CASO

FISTULOGRAPHY AS AN AUXILIARY DIAGNOSTIC METHOD: A CASE REPORT

FISTULOGRAFÍA COMO MÉTODO AUXILIAR PARA EL DIAGNÓSTICO: REPORTE DE UN CASO

Arlan Heidemann[1], Claudio Alberto Franzin[2], Ilma Carla de Souza[3], Lucimara Cheles da Silva Franzin[3]

e778333
https://doi.org/10.47820/recima21.v7i7.8333

PUBLICADO: 07/2026

RESUMO

O tratamento endodôntico consiste na remoção do tecido pulpar inflamado ou necrótico, seguida da limpeza e modelagem do(s) canal(is) radicular(es). A fistulografia é o rastreamento radiográfico de uma fístula, introduzindo-se um cone de guta-percha pela abertura do trajeto fistuloso, denominado de parúlide, até que a guta-percha encontre resistência. Após, faz-se uma radiografia periapical para detectar o dente promotor da fístula. O objetivo é relatar um caso clínico de tratamento endodôntico com uso da fistulografia, como um dos meios de diagnóstico. Caso Clínico: Paciente do sexo masculino, 29 anos de idade, compareceu à clínica odontológica queixando-se de uma ferida na gengiva. No exame clínico intrabucal, observou-se o dente 21 com a coroa escurecida, sem dor, e uma fístula entre os dentes 21 e 22. Os testes de sensibilidade pulpar ao frio e de percussão vertical apresentaram respostas negativas. Na radiografia panorâmica, observou-se uma lesão apical abrangendo os dentes 21 e 22. Por meio da fistulografia, foi possível localizar a origem da lesão no dente 21. Concluiu-se que o exame de fistulografia auxiliou no diagnóstico e tratamento endodôntico. Após seis meses, o paciente retornou e observou-se clínica e radiograficamente a cicatrização da fístula e diminuição da lesão apical.

PALAVRAS-CHAVE: Endodontia. Radiografia dentária. Tratamento do canal radicular.

ABSTRACT

Endodontic treatment consists of the removal of inflamed or necrotic pulp tissue, followed by cleaning and shaping of the root canal system. Fistulography is the radiographic tracing of a sinus tract by inserting a gutta-percha cone through the sinus opening, known as a parulis, until resistance is encountered. A periapical radiograph is then taken to identify the tooth responsible for the sinus tract. The objective of this study is to report a clinical case of endodontic treatment in which fistulography was used as an auxiliary diagnostic method. Clinical Case: A 29-year-old male patient attended the dental clinic complaining of a sore on the gingiva. Intraoral clinical examination revealed tooth 21 with a darkened crown, no pain, and a sinus tract between teeth 21 and 22. The cold pulp sensibility and vertical percussion tests showed negative responses. The panoramic radiograph revealed an apical lesion involving teeth 21 and 22. Fistulography made it possible to identify tooth 21 as the origin of the lesion. It was concluded that fistulography aided in the endodontic diagnosis and treatment. After six months, the patient returned, and clinical and radiographic examination showed healing of the sinus tract and a reduction in the apical lesion.

KEYWORDS: *Endodontics. Radiography, dental. Root canal therapy.*

[1] Cirurgião-dentista.
[2] Mestre em Odontologia – Uningá.
[3] Doutora em Odontologia – Uningá

Este artigo é publicado em acesso aberto (Open Access) sob a licença Creative Commons Atribuição 4.0 Internacional (CC-BY), que permite uso, distribuição e reprodução irrestritos em qualquer meio, desde que o autor original e a fonte sejam creditados.

REVISTA CIENTÍFICA - RECIMA21 ISSN 2675-6218

RESUMEN
El tratamiento endodóntico consiste en la eliminación del tejido pulpar inflamado o necrótico, seguida de la limpieza y conformación del sistema de conductos radiculares. La fistulografía consiste en el trazado radiográfico de un trayecto fistuloso mediante la introducción de un cono de gutapercha a través de la abertura de la fístula, denominada parulis, hasta encontrar resistencia. Posteriormente, se realiza una radiografía periapical para identificar el diente responsable del trayecto fistuloso. El objetivo de este estudio es presentar un caso clínico de tratamiento endodóntico en el que se utilizó la fistulografía como método auxiliar de diagnóstico. Caso clínico: Paciente masculino de 29 años de edad acudió a la clínica odontológica quejándose de una herida en la encía. En el examen clínico intraoral, se observó el diente 21 con la corona oscurecida, sin dolor, y un trayecto fistuloso entre los dientes 21 y 22. Las pruebas de sensibilidad pulpar al frío y de percusión vertical presentaron respuestas negativas. En la radiografía panorámica, se observó una lesión apical que abarcaba los dientes 21 y 22. Mediante la fistulografía, fue posible identificar el diente 21 como origen de la lesión. Se concluyó que la fistulografía contribuyó al diagnóstico y al tratamiento endodóntico. Después de seis meses, el paciente regresó y, en la evaluación clínica y radiográfica, se observó la cicatrización del trayecto fistuloso y la reducción de la lesión apical.

PALABRAS CLAVE: *Endodoncia. Radiografía dental. Tratamiento de conductos radiculares.*

INTRODUÇÃO

O tratamento endodôntico consiste na remoção do tecido pulpar inflamado ou necrótico existente no interior do dente, seguida da limpeza e modelagem do canal radicular por meio de limas e medicamentos para desinfecção, além da obturação do(s) canal(is) radicular(es). Para a realização de tal procedimento é necessário obter-se um diagnóstico e seguir todas as etapas do tratamento de forma criteriosa, com segurança, para a obtenção de um resultado satisfatório. O objetivo do tratamento endodôntico é proporcionar a manutenção e função do dente, sem prejuízos à saúde do paciente, de forma que o tratamento devolva os aspectos funcionais do dente (Occhi *et al.*, 2011).

Para que ocorra êxito pré e pós-tratamento endodôntico, deve-se realizar um diagnóstico detalhado, através das informações coletadas com todos os sinais e sintomas, além do auxílio de exames complementares, determinando-se um planejamento ideal para o caso clínico (Patro *et al.*, 2022).

A elaboração de um diagnóstico correto e preciso constitui a etapa inicial do tratamento endodôntico e é fundamental, pois influencia diretamente o sucesso ou o fracasso do tratamento. Durante o processo diagnóstico, devem ser considerados fatores como a idade do paciente, o histórico clínico, os sinais e sintomas e a extensão do comprometimento pulpar e periapical (Patro *et al.*, 2022). O cirurgião dentista necessita coletar e analisar todas as informações (sinais e sintomas), por meio da anamnese, exames extras e intraorais, testes de cavidades, testes

Este artigo é publicado em acesso aberto (Open Access) sob a licença Creative Commons Atribuição 4.0 Internacional (CC-BY), que permite uso, distribuição e reprodução irrestritos em qualquer meio, desde que o autor original e a fonte sejam creditados.

térmicos e radiográficos, a fim de se alcançar um diagnóstico definitivo e quando se fizer necessário, também utilizar o recurso da fistulografia (Lopes; Siqueira Júnior, 2015; Stera *et al.*, 2024). Após o diagnóstico definido, elabora-se um plano de tratamento (Naseri *et al.*, 2017; Mainkar; Kim, 2018).

Quando realizada uma comparação com outros tipos de testes, o teste térmico pode ser considerado um teste simples, porém eficaz, sendo um dos mais utilizados (Patro *et al.*, 2022).

Outro exame complementar é o radiográfico, já que por ele é possível observar e pré-diagnosticar patologias existentes no local. Porém, deve-se ressaltar que para um diagnóstico preciso não se deve realizar apenas um tipo de exame e sim associar o máximo de informações coletadas durante o exame de anamnese, teste térmico, de cavidade, exame radiográfico e exame clínico a fim de se obter um diagnóstico preciso e eficiente (Stera *et al.*, 2024).

Nos casos de abscesso apical perirradicular crônico, caracterizado pelo processo inflamatório, onde ocorre a formação de pus de forma lenta, não causando dor ou desconforto importante ao paciente, pode-se observar a presença de uma fístula cuja origem necessita ser diagnosticada, empregando-se a fistulografia (Lopes; Siqueira Júnior, 2015).

A fistulografia consiste no rastreamento radiográfico de uma fístula. Introduz-se um cone de guta-percha delicadamente através do trajeto fistuloso da saída, denominada de parúlide, até que a guta-percha encontre resistência, a seguir faz-se uma radiografia periapical, a fim de se detectar a causa da fístula, o dente responsável (Lopes; Siqueira Júnior, 2015).

A fistulografia é útil quando a fístula está localizada próxima a mais de um dente ou quando a imagem radiográfica mostra uma lesão envolvendo dentes vizinhos, dificultando a identificação da origem. Nesses casos, o cone de guta-percha ajuda a acompanhar o trajeto da fístula até a região de origem, e o achado deve ser analisado em conjunto com a anamnese, o exame clínico, os testes de sensibilidade pulpar e as radiografias convencionais (Kallel *et al.*, 2021).

Assim, o objetivo deste estudo é relatar um caso clínico de tratamento endodôntico com uso da fistulografia, como um dos meios de diagnóstico.

RELATO DE CASO

Paciente do sexo masculino, 29 anos de idade, compareceu à Clínica Odontológica com queixa de “presença de uma ferida na gengiva nos dentes da frente”. Na anamnese, o paciente declarou-se normossistêmico e relatou trauma na região dentária anterior superior, aos 8 anos de idade, durante acidente de bicicleta. O exame clínico intrabucal mostrou o dente 21 com a

Este artigo é publicado em acesso aberto (Open Access) sob a licença Creative Commons Atribuição 4.0 Internacional (CC-BY), que permite uso, distribuição e reprodução irrestritos em qualquer meio, desde que o autor original e a fonte sejam creditados.

coroa escurecida, e a presença de uma fístula entre os dentes 21 e 22 (Figura 1). Os testes de sensibilidade pulpar ao frio e de percussão vertical apresentaram respostas negativas para o dente 21. Não havia dor. Na radiografia panorâmica, observou-se lesão apical abrangendo os dentes 21 e 22, além de lesão no ápice do dente 45 (Figura 2). O teste da fistulografia, com cone de guta-percha, foi utilizado para localização do dente promotor da fístula (Figuras 3 e 4).

A escolha desse método deveu-se ao fato de a imagem radiográfica panorâmica mostrar uma alteração periapical abrangendo ambos os elementos (21 e 22), o que poderia dificultar a identificação do dente responsável. O rastreamento do trajeto fistuloso permitiu relacionar sua origem à região apical do dente 21, complementando os achados clínicos, a alteração de cor coronária, o histórico de traumatismo e a resposta negativa ao teste de sensibilidade pulpar (Lopes; Siqueira Júnior, 2015; Kallel *et al.*, 2021).

A radiografia periapical mostrou o cone posicionado para a distal do ápice do dente 21. O plano de tratamento constou de indicação de tratamento endodôntico do dente 21 e, posteriormente, do dente 45, que também apresentou lesão apical. Como os achados clínicos, os testes pulpares, a radiografia periapical e a fistulografia foram suficientes para identificar o dente 21 como a provável origem da infecção e definir o tratamento (realizado em três sessões), não foi necessário realizar a tomografia computadorizada de feixe cônico neste caso (Lopes; Siqueira Júnior, 2015; Kallel *et al.*, 2021).

O presente relato de caso foi aprovado pelo Comitê de Ética em Pesquisa da Faculdade Ingá/UNINGÁ, sob CAAE nº 52268321.7.0000.5220 e parecer nº 5.048.036. Trata-se de um estudo retrospectivo, com uso de dados de prontuário, fotografias intrabucais e exames de imagem, preservando-se a identidade do paciente.

Figura 1. Fotografia frontal da região dos dentes 21 e 22



Fonte: Os autores.

Este artigo é publicado em acesso aberto (Open Access) sob a licença Creative Commons Atribuição 4.0 Internacional (CC-BY), que permite uso, distribuição e reprodução irrestritos em qualquer meio, desde que o autor original e a fonte sejam creditados.

Figura 2. Radiografia panorâmica



Fonte: Os autores.

Figura 3. Fistulografia com uso de cone de guta-percha



Fonte: Os autores.

Figura 4. Radiografia periapical da fistulografia



Fonte: Os autores.

Este artigo é publicado em acesso aberto (Open Access) sob a licença Creative Commons Atribuição 4.0 Internacional (CC-BY), que permite uso, distribuição e reprodução irrestritos em qualquer meio, desde que o autor original e a fonte sejam creditados.

Após o diagnóstico, na primeira sessão, montaram-se as mesas clínica e auxiliar (Figuras 5 e 6) para o tratamento endodôntico.

Estabeleceu-se o comprimento aparente do dente (CAD) na radiografia periapical inicial, com auxílio de uma régua plástica (Figura 7).

Figura 5. Mesa clínica para endodontia



Fonte: Os autores.

Figura 6. Mesa auxiliar para endodontia



Fonte: Os autores.

Este artigo é publicado em acesso aberto (Open Access) sob a licença Creative Commons Atribuição 4.0 Internacional (CC-BY), que permite uso, distribuição e reprodução irrestritos em qualquer meio, desde que o autor original e a fonte sejam creditados.

Figura 7. Determinação do comprimento aparente do dente na radiografia inicial

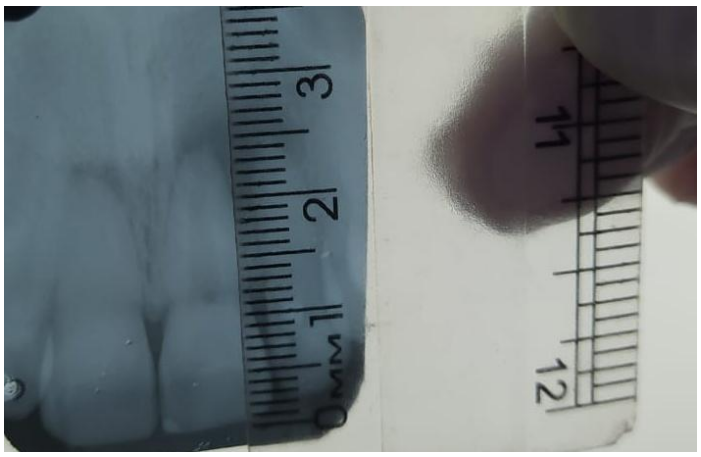

Fonte: Os autores.

O dente 21 foi anestesiado pela técnica infiltrativa (mepivacaína 2%, com 1.100.000 adrenalina). Fez-se a abertura coronária com broca de alta rotação 1012/1014 HL (KG Sorensen, Barueri-SP), procedeu-se a forma de conveniência com broca 3082 HL. Instalou-se o isolamento absoluto com uso do grampo 210, e com a sonda exploradora endodôntica avaliou-se a entrada do canal radicular (Figura 8).

Explorou-se o canal (cateterismo) com lima tipo K #30, no CAD - 3 mm e fez-se a irrigação com hipoclorito de sódio (NaOCl) a 2,5% e aspiração (Figura 9). Em seguida, realizou-se a radiografia periapical para a odontometria. Esta teve como referência o CAD - 2 mm para o comprimento de trabalho provisório - CTP. Utilizou-se uma lima K #50, bem adaptada, denominada de Lima anatômica inicial (LAI), na face incisal do dente 21 (Figura 10).

Figura 8. Uso da sonda endodôntica



Fonte: Os autores.

Este artigo é publicado em acesso aberto (Open Access) sob a licença Creative Commons Atribuição 4.0 Internacional (CC-BY), que permite uso, distribuição e reprodução irrestritos em qualquer meio, desde que o autor original e a fonte sejam creditados.

Figura 9. Exploração inicial com lima tipo K nº 30



Fonte: Os autores.

Figura 10. Radiografia de odontometria com lima tipo K nº 50



Fonte: Os autores.

Posteriormente, estabeleceu-se o comprimento real do dente – CRD, acrescentando-se ao CTP os mm faltantes até o ápice (Rx da odontometria).

O comprimento de trabalho final - CT se fez por meio do CRD - 1 mm. Após a instrumentação inicial com a lima k #50 no CT, irrigação/aspiração, secou-se o canal com cone de papel absorvente, e fez-se um curativo com uma bolinha de algodão e formocresol na câmara pulpar, e após, selamento duplo com cimento provisório e cimento de ionômero de vidro - CIV.

Este artigo é publicado em acesso aberto (Open Access) sob a licença Creative Commons Atribuição 4.0 Internacional (CC-BY), que permite uso, distribuição e reprodução irrestritos em qualquer meio, desde que o autor original e a fonte sejam creditados.

Na segunda sessão, após a instalação do isolamento absoluto, removeu-se o curativo provisório, irrigação/aspiração e procedeu-se ao preparo químico mecânico por meio da LAI #50 e 3 limas sequenciais #55, #60, #70 (lima memória - LM), sempre acompanhado de irrigação/aspiração a cada instrumento.

O escalonamento se fez na sequência LK #80 (CT - 1 mm), LK #90 (CT - 2 mm) (canal bastante amplo). Usou-se o EDTA (*Ethylenediaminetetraacetic acid*), e irrigou-se com hipoclorito de sódio (NaOCl) a 2,5% e aspiração. Secou-se o canal com cone de papel absorvente e fez-se inserção de um curativo de hidróxido de cálcio, propilenoglicol e paramonoclorofenol canforado, selamento duplo com cimento provisório e cimento de ionômero de vidro - CIV.

Na terceira sessão, após a instalação do isolamento absoluto, removeu-se o curativo, irrigação/aspiração e procedeu-se a prova do cone 70 (LM) no CT, e radiografia periapical (Figuras 11 e 12).

Figura 11. Prova do cone principal

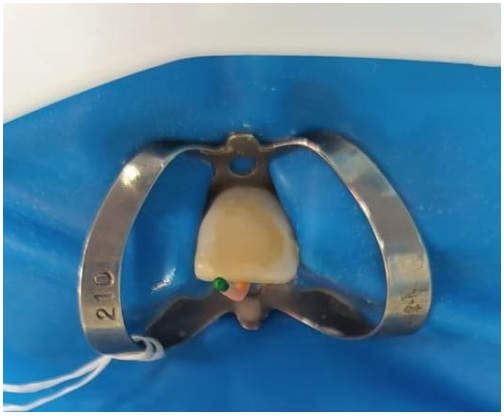

Fonte: Os autores.

Figura 12. Radiografia periapical com o cone principal de guta-percha



Fonte: Os autores.

Este artigo é publicado em acesso aberto (Open Access) sob a licença Creative Commons Atribuição 4.0 Internacional (CC-BY), que permite uso, distribuição e reprodução irrestritos em qualquer meio, desde que o autor original e a fonte sejam creditados.

Após certificação com a radiografia da prova do cone principal, obturou-se o canal com este cone de guta-percha principal, cones de guta-percha acessórios e cimento Sealer, por meio da técnica da condensação lateral (espaçadores digitais). Após a obturação, realizou-se a radiografia periapical do penacho (Figuras 13 e 14). Procedeu-se ao corte dos cones e à condensação vertical com instrumentais de Paiva, limpeza da câmara pulpar, inserção de cimento provisório e cimento de ionômero de vidro. Radiografia final (Figura 15).

Seis meses após a obturação endodôntica, realizou-se uma radiografia periapical de controle, observando-se início da reparação óssea na região apical do dente 21 (Figura 16).

Figura 13. Aspecto clínico do penacho



Fonte: Os autores.

Figura 14. Radiografia periapical do penacho



Fonte: Os autores.

Este artigo é publicado em acesso aberto (Open Access) sob a licença Creative Commons Atribuição 4.0 Internacional (CC-BY), que permite uso, distribuição e reprodução irrestritos em qualquer meio, desde que o autor original e a fonte sejam creditados.

Figura 15. Radiografia final da obturação do canal radicular do dente 21



Fonte: Os autores.

Figura 16. Radiografia após seis meses (proservação)



Fonte: Os autores.

DISCUSSÃO

As fístulas de origem endodôntica advêm em decorrência da necrose pulpar, sendo relacionadas à infecção dos sistemas de canais radiculares (Karamifar; Tondari; Saghiri, 2020; Belmehdi; Bahbah; El Harti, 2025). No caso clínico relatado, o dente 21 apresentou-se com necrose pulpar e presença de fístula.

As fístulas de origem endodôntica podem ser disseminadas por diversas vias; normalmente, a via de escolha será o caminho que apresente o menor grau de resistência, sendo comumente encontrado nas regiões da mucosa vestibular próxima da região apical da raiz, devendo ser utilizado um diagnóstico diferencial e minucioso a fim de proporcionar um tratamento

Este artigo é publicado em acesso aberto (Open Access) sob a licença Creative Commons Atribuição 4.0 Internacional (CC-BY), que permite uso, distribuição e reprodução irrestritos em qualquer meio, desde que o autor original e a fonte sejam creditados.

seguro e eficaz (Karamifar; Tondari; Saghiri, 2020; Belmehdi; Bahbah; El Harti, 2025), semelhante ao realizado neste estudo.

No diagnóstico das fístulas, deve-se considerar a possibilidade de origem endodôntica ou periodontal. As de origem endodôntica costumam estar associadas à necrose pulpar e a alterações periapicais, enquanto as periodontais podem estar relacionadas a bolsas profundas e comprometimento dos tecidos de suporte (Lopes; Siqueira Júnior, 2015; Karamifar; Tondari; Saghiri, 2020).

Segundo Lopes e Siqueira Júnior (2015), o abscesso apical crônico apresenta áreas de necrose por liquefação, com neutrófilos desintegrados e células inflamatórias. O trajeto fistuloso estabelece uma comunicação entre a região infectada e a superfície da mucosa, podendo ser revestido por epitélio ou tecido conjuntivo inflamado.

O tratamento endodôntico quando realizado em dentes com polpa viva propicia um melhor prognóstico quando comparado a dentes que já possuam polpas necróticas; no entanto, no caso apresentado, após seis meses, observou-se início de reparação óssea na região apical (Rossi-Fedele; Ng, 2023).

Os incisivos superiores são frequentemente envolvidos em traumatismos dentários e podem apresentar sequelas tardias, como necrose pulpar e lesões periapicais. Nesses casos, a ausência de dor não exclui comprometimento pulpar, sendo necessária a associação entre exame clínico, testes de sensibilidade e exames radiográficos para definição do diagnóstico (Kahler; Lu; Taha, 2024; Karamifar; Tondari; Saghiri, 2020).

Os incisivos centrais são mais suscetíveis aos traumatismos que os laterais. Entre as causas estão quedas, práticas esportivas, colisões e acidentes com bicicleta. No caso relatado, o trauma ocorreu em um acidente de bicicleta e envolveu o incisivo central superior (Kahler; Lu; Taha, 2024).

A literatura recente confirma que os traumatismos dentários apresentam elevada prevalência em crianças e adolescentes, especialmente na dentição permanente, e que sua ocorrência está associada a fatores individuais, comportamentais e ambientais. Como as sequelas podem surgir anos após o trauma inicial, o acompanhamento clínico e radiográfico é essencial para identificar alterações pulpares e periapicais tardias (Tysiąc-Miśta *et al.*, 2024; Wang *et al.*, 2025).

Em casos de tratamento endodôntico com presença de fístula, faz-se necessário um estudo detalhado dos achados radiográficos sobre os exames físicos intra e extraorais a fim de proporcionar um diagnóstico preciso e confiável, proporcionando ao paciente o tratamento adequado e seguro. Para a obtenção de um diagnóstico seguro, os exames clínicos e

Este artigo é publicado em acesso aberto (Open Access) sob a licença Creative Commons Atribuição 4.0 Internacional (CC-BY), que permite uso, distribuição e reprodução irrestritos em qualquer meio, desde que o autor original e a fonte sejam creditados.

radiográficos, como radiografia panorâmica, radiografia periapical e rastreamento de fístula (fistulografia), são primordiais para obtenção de sucesso do tratamento endodôntico a ser realizado (Karamifar; Tondari; Saghiri, 2020; Stera *et al.*, 2024).

A radiografia periapical associada à fistulografia é um recurso simples e útil para ajudar a identificar o dente de origem da fístula. Entretanto, como fornece uma imagem bidimensional, pode haver sobreposição das estruturas anatômicas. A tomografia computadorizada de feixe cônico (TCFC), por sua vez, permite uma avaliação tridimensional da região, facilitando a análise da localização e da extensão da lesão, do envolvimento das corticais ósseas e de possíveis alterações que não estejam bem definidas nos exames convencionais. Por isso, a TCFC pode ser especialmente útil em casos de maior complexidade diagnóstica (Patel *et al.*, 2019; Abesi; Golikani, 2023).

A TCFC pode identificar alterações periapicais com mais facilidade do que as radiografias bidimensionais, principalmente quando as lesões são pequenas ou ficam sobrepostas a outras estruturas anatômicas. No entanto, os exames têm objetivos diferentes. Enquanto a TCFC permite avaliar a localização e a extensão da lesão em três dimensões, a fistulografia ajuda a acompanhar o trajeto da fístula até sua provável origem. Por isso, os dois métodos podem ser usados de forma complementar, de acordo com as características e a complexidade de cada caso (Patel *et al.*, 2019; Abesi; Golikani, 2023).

A TCFC não deve ser realizada rotineiramente em todos os casos endodônticos. Sua indicação é mais adequada quando os exames clínicos e radiográficos convencionais não fornecem informações suficientes ou quando a imagem tridimensional pode influenciar o diagnóstico, o planejamento ou a conduta clínica. No caso apresentado, a fistulografia, analisada em conjunto com os demais achados, foi suficiente para relacionar o trajeto fistuloso ao dente 21, não sendo necessário solicitar a TCFC. Assim, a escolha do exame deve considerar as características de cada caso, as informações adicionais que ele poderá fornecer e a exposição do paciente à radiação ionizante (Patel *et al.*, 2019).

Apesar de ser um método simples e acessível, a fistulografia apresenta algumas limitações. Como o rastreamento é registrado em uma radiografia bidimensional, pode ocorrer sobreposição de estruturas, dificultando a localização exata da origem da fístula. Além disso, o resultado depende da passagem do cone de guta-percha pelo trajeto fistuloso. Quando esse trajeto é estreito, tortuoso, ramificado ou parcialmente fechado, o cone pode não alcançar a região de origem. Por esse motivo, a fistulografia não deve ser analisada isoladamente, mas em conjunto com a anamnese, o exame clínico, os testes pulpares e os demais exames de imagem (Lopes; Siqueira Júnior, 2015; Kallel *et al.*, 2021).

Este artigo é publicado em acesso aberto (Open Access) sob a licença Creative Commons Atribuição 4.0 Internacional (CC-BY), que permite uso, distribuição e reprodução irrestritos em qualquer meio, desde que o autor original e a fonte sejam creditados.

CONSIDERAÇÕES FINAIS

Concluiu-se que a fistulografia, quando analisada em conjunto com os achados clínicos, os testes pulpares e os exames radiográficos, pode auxiliar na identificação da origem do trajeto fistuloso e na definição da conduta endodôntica. Embora seja um método simples e acessível, apresenta limitações e não deve ser interpretada de forma isolada. Quando os exames convencionais não forem suficientes, a TCFC pode contribuir para uma avaliação mais detalhada.

REFERÊNCIAS

ABESI, F.; GOLIKANI, A. Diagnostic performance of cone-beam computed tomography for apical periodontitis: a systematic review and meta-analysis. *Polish Journal of Radiology*, v. 88, p. e597-e605, 2023. DOI: 10.5114/pjr.2023.134035.

BELMEHDI, Akram; BAHBAH, Soukayna; EL HARTI, Karima. Odontogenic cutaneous sinus tracts: when dental pathology makes its mark on the skin. *Cureus*, v. 17, n. 2, e78355, 2025. DOI: 10.7759/cureus.78355. Disponível em: https://pmc.ncbi.nlm.nih.gov/articles/PMC11875674/. Acesso em: 18 jun. 2026.

KAHLER, B.; LU, J.; TAHA, N. A. Regenerative endodontic treatment and traumatic dental injuries. *Dental Traumatology*, v. 40, n. 6, p. 618-635, 2024. DOI: 10.1111/edt.12979. Disponível em: https://pubmed.ncbi.nlm.nih.gov/38989999/. Acesso em: 31 maio 2026.

KALLEL, I. *et al.* Management of cutaneous sinus tract of odontogenic origin: eighteen months follow-up. *Journal of Conservative Dentistry*, v. 24, n. 2, p. 223-227, 2021. DOI: 10.4103/jcd.jcd_56_21.

KARAMIFAR, K.; TONDARI, A.; SAGHIRI, M. A. Endodontic periapical lesion: an overview on the etiology, diagnosis and current treatment modalities. *European Endodontic Journal*, v. 5, n. 2, p. 54-67, 2020. DOI: 10.14744/eej.2020.42714. Disponível em: https://pubmed.ncbi.nlm.nih.gov/32766513/. Acesso em: 31 maio 2026.

LOPES, H. P.; SIQUEIRA JÚNIOR, J. F. *Endodontia*: biologia e técnica. 4. ed. Rio de Janeiro: Guanabara Koogan, 2015.

MAINKAR, A.; KIM, S. G. Diagnostic accuracy of 5 dental pulp tests: a systematic review and meta-analysis. *Journal of Endodontics*, v. 44, n. 5, p. 694-702, 2018. Disponível em: https://pubmed.ncbi.nlm.nih.gov/29571914/. Acesso em: 31 maio 2026.

NASERI, M. *et al.* Correlation between histological status of the pulp and its response to sensibility tests. *Iranian Endodontic Journal*, v. 12, n. 1, p. 20-24, 2017. Disponível em: https://www.ncbi.nlm.nih.gov/pmc/articles/PMC5282373/. Acesso em: 31 maio 2026.

OCCHI, I. G. P. Avaliação de sucesso e insucesso dos tratamentos endodônticos realizados na clínica odontológica da UNIPAR. *UNINGÁ Review*, v. 8, n. 2, p. 39-46, 2011. Disponível em:

Este artigo é publicado em acesso aberto (Open Access) sob a licença Creative Commons Atribuição 4.0 Internacional (CC-BY), que permite uso, distribuição e reprodução irrestritos em qualquer meio, desde que o autor original e a fonte sejam creditados.

https://www.researchgate.net/publication/328108119_Avaliacao_de_sucesso_e_insucesso_dos_tratamentos_endodonticos_realizados_na_clinica_odontologica_da_UNIPAR. Acesso em: 31 maio 2026.

PATEL, S.; BROWN, J.; SEMPER, M.; ABELLA, F.; MANNOCCI, F. European Society of Endodontology position statement: use of cone beam computed tomography in Endodontics. *International Endodontic Journal*, v. 52, n. 12, p. 1675-1678, 2019. DOI: 10.1111/iej.13187.

PATRO, S. *et al.* Diagnostic accuracy of pulp vitality tests and pulp sensibility tests for assessing pulpal health in permanent teeth: a systematic review and meta-analysis. *International Journal of Environmental Research and Public Health*, v. 19, n. 15, p. 9599, 2022. DOI: 10.3390/ijerph19159599. Disponível em: https://pubmed.ncbi.nlm.nih.gov/35954958/. Acesso em: 31 maio 2026.

ROSSI-FEDELE, G.; NG, Y. L. Effectiveness of root canal treatment for vital pulps compared with necrotic pulps in the presence or absence of signs of periradicular pathosis: a systematic review and meta-analysis. *International Endodontic Journal*, v. 56, Suppl. 3, p. 370-394, 2023. DOI: 10.1111/iej.13833. Disponível em: https://pubmed.ncbi.nlm.nih.gov/36107038/. Acesso em: 31 maio 2026.

STERA, G. *et al.* Diagnostic accuracy of periapical radiography and panoramic radiography in the detection of apical periodontitis: a systematic review and meta-analysis. *La Radiologia Medica*, v. 129, n. 11, p. 1682-1695, 2024. DOI: 10.1007/s11547-024-01882-z. Disponível em: https://pubmed.ncbi.nlm.nih.gov/39225920/. Acesso em: 31 maio 2026.

TYSIĄC-MIŚTA, M. *et al.* Traumatic dental injuries' prevalence across diverse age groups and dentition stages: a systematic review. *Journal of Clinical Medicine*, v. 13, n. 21, p. 6500, 2024. DOI: 10.3390/jcm13216500. Disponível em: https://pmc.ncbi.nlm.nih.gov/articles/PMC11512718/. Acesso em: 31 maio 2026.

WANG, Y. *et al.* Traumatic dental injuries in children and adolescents presenting to a tertiary children's hospital in Shenzhen, China. *BMC Oral Health*, v. 25, n. 1, p. 1102, 2025. DOI: 10.1186/s12903-025-06435-y. Disponível em: https://pubmed.ncbi.nlm.nih.gov/40618087/. Acesso em: 31 maio 2026.

Este artigo é publicado em acesso aberto (Open Access) sob a licença Creative Commons Atribuição 4.0 Internacional (CC-BY), que permite uso, distribuição e reprodução irrestritos em qualquer meio, desde que o autor original e a fonte sejam creditados.