v7.n7.2026

REVISTA CIENTÍFICA - RECIMA21 ISSN 2675-6218

A IMPORTÂNCIA DO ACOMPANHAMENTO CLÍNICO ODONTOLÓGICO PARA A DETECÇÃO DA AGENESIA DENTÁRIA: RELATO DE CASO CLÍNICO

THE IMPORTANCE OF CLINICAL DENTAL FOLLOW-UP FOR THE DETECTION OF DENTAL AGENESIS: A CLINICAL CASE REPORT

LA IMPORTANCIA DEL SEGUIMIENTO ODONTOLÓGICO PARA LA DETECCIÓN DE LA AGENESIA DENTAL: REPORTE DE CASO CLÍNICO

Lucimara Cheles da Silva Franzin[1], Ricardo Otero Furlan Mariano Júnior[2], Claudio Alberto Franzin[3], Suzimara Géa Osório[3], Sandra Torchi[3], Kesley Merry Katherine Iwasaki[3], Lucas Masaru Marubayashi[4], Maria Vitória Santos Lopes[5], Ilma Carla de Souza[1]

e778394
https://doi.org/10.47820/recima21.v7i7.8394

PUBLICADO: 07/2026

RESUMO

Objetivo: Apresentar um caso clínico de agenesia dentária, enfatizando a relevância do acompanhamento odontológico no processo de diagnóstico e definição do plano terapêutico. Relato de Caso: Paciente do sexo masculino, 18 anos de idade, procurou atendimento odontológico queixando-se de diastemas e da aparência do seu sorriso. Ao realizar o exame clínico, constatou-se a ausência dos incisivos laterais (12 e 22), confirmando o diagnóstico de agenesia dentária. O caso foi conduzido por meio de tratamento ortodôntico para abertura de espaço e restabelecimento das guias de desoclusão e das relações oclusais, associado à instalação de implantes na região dos incisivos laterais e reabilitação com laminados cerâmicos de canino a canino para a melhora estética. Resultados: O tratamento resultou na restauração da oclusão, na redução dos diastemas e em expressiva melhora estética do sorriso. Conclusão: Nos casos de anomalias dentárias de número, a atuação conjunta de diferentes especialidades torna-se indispensável, uma vez que a ausência de dentes compromete tanto a função mastigatória quanto a estética do sorriso.

PALAVRAS-CHAVE: Agenesia dentária. Anomalias dentárias. Implantes dentários. Laminados dentários. Ortodontia.

ABSTRACT

Objective: To present a clinical case of dental agenesis, emphasizing the importance of dental follow-up in the diagnosis and definition of the treatment plan. Case Report: An 18-year-old male patient sought dental care complaining of diastemas and the appearance of his smile. Clinical examination revealed the absence of the lateral incisors (12 and 22), confirming the diagnosis of dental agenesis. The case was managed with orthodontic treatment to open space and reestablish the disocclusion guides and occlusal relationships, combined with implant placement in the lateral incisor region and rehabilitation with ceramic veneers from canine to canine for aesthetic improvement. Results: The treatment resulted in the restoration of occlusion, reduction of diastemas, and significant aesthetic improvement of the smile. Conclusion: In cases of anomalies in tooth number, the combined action of different specialties becomes essential, since the absence of teeth compromises both masticatory function and the aesthetics of the smile.

KEYWORDS: *Dental agenesis. Tooth abnormalities. Dental implants. Dental veneers. Orthodontics.*

[1] Doutora em Odontologia – UNINGÁ.
[2] Cirurgião-dentista-UNINGÁ.
[3] Mestre em Odontologia – UNINGÁ.
[4] Doutor em Odontologia – UNINGÁ.
[5] Bacharelanda em Odontologia – UNINGÁ.

Este artigo é publicado em acesso aberto (Open Access) sob a licença Creative Commons Atribuição 4.0 Internacional (CC-BY), que permite uso, distribuição e reprodução irrestritos em qualquer meio, desde que o autor original e a fonte sejam creditados.

REVISTA CIENTÍFICA - RECIMA21 ISSN 2675-6218

RESUMEN
Objetivo: Presentar un caso clínico de agenesia dental, destacando la importancia del seguimiento odontológico en el diagnóstico y en la definición del plan terapéutico. Relato de caso: Paciente masculino, de 18 años, acudió a atención odontológica quejándose de diastemas y de la apariencia de su sonrisa. Durante el examen clínico, se constató la ausencia de los incisivos laterales superiores (12 y 22), confirmando el diagnóstico de agenesia dental. El caso fue tratado mediante ortodoncia para la apertura de espacio y el restablecimiento de las guías de desoclusión y de las relaciones oclusales, asociado a la instalación de implantes en la región de los incisivos laterales y a la rehabilitación con laminados cerámicos de canino a canino para mejorar la estética. Resultados: El tratamiento permitió restaurar la oclusión, reducir los diastemas y obtener una mejora estética significativa de la sonrisa. Conclusión: En los casos de anomalías dentales de número, la actuación conjunta de diferentes especialidades es indispensable, ya que la ausencia de dientes compromete tanto la función masticatoria como la estética de la sonrisa.

PALABRAS CLAVE: *Agenesia dental. Anomalías dentales. Implantes dentales. Laminados dentales. Ortodoncia.*

INTRODUÇÃO

A odontogênese é o ciclo de formação do órgão dentário. À medida que as etapas da constituição e desenvolvimento do dente acontecem, eles ficam sensíveis a induções de agentes modificadores, que podem alterar a fisiologia e morfologia dos tecidos. Essas alterações podem ser provenientes de várias causas, locais ou gerais, e, por vezes, indefinidas[1]. As anomalias de número são comumente encontradas na clínica odontológica e são consideradas as mais graves, acarretando perturbações funcionais da dentição humana, uma vez que podem ter impacto estético e funcional, além de interferir na fonação, mastigação e oclusão[1,2].

As alterações de número podem estar relacionadas com o aumento, de tal forma que todo dente que exceda o total de 32 dentes seja considerado supranumerário, ou com a diminuição da quantidade total de dentes, sendo que, se o total de dentes for inferior a este número, tratar-se-á de agenesia[3]. A agenesia dentária é considerada uma consequência de distúrbios que ocorrem nos estágios de iniciação e proliferação do desenvolvimento dental. Ela é classificada como Hipodontia quando há a ausência de um a seis dentes, Oligodontia quando faltam mais de seis dentes e Anodontia quando não há nenhum dente presente. Vale destacar que esta última forma está frequentemente associada a síndromes genéticas[4–9].

A agenesia dentária pode ser causada por fatores locais, ambientais, sistêmicos, ainda pode estar relacionada com fatores hereditários[7–9]. Entretanto, vários fatores etiológicos têm sido apontados na literatura, tais como a ruptura localizada do germe dentário e a evolução

Este artigo é publicado em acesso aberto (Open Access) sob a licença Creative Commons Atribuição 4.0 Internacional (CC-BY), que permite uso, distribuição e reprodução irrestritos em qualquer meio, desde que o autor original e a fonte sejam creditados.

humana, que predispõem o último dente de cada série a desaparecer[10]. Os dentes mais afetados pela agenesia, depois dos terceiros molares, são os segundos pré-molares e incisivos laterais superiores[11].

O monitoramento da erupção e do desenvolvimento das dentições humanas é um componente fundamental para uma boa saúde oral dos pacientes, uma vez que qualquer transtorno que se desenvolva poderá comprometer funcionalmente a arcada dentária[12]. Sendo assim, a radiografia panorâmica é considerada o exame complementar mais utilizado na avaliação dos pacientes, uma vez que permite a visualização geral das estruturas anatômicas e reconhecimento de patologias, sendo imprescindível no diagnóstico correto de alterações dentárias de número[13]. Diante disso, o diagnóstico precoce de agenesia é essencial para a elaboração de um plano de tratamento oportuno e eficaz, visando minimizar as sequelas desta condição[14].

Portanto, o objetivo desse trabalho é relatar um caso clínico de agenesia dentária diagnosticado tardiamente, aos 18 anos de idade.

RELATO DE CASO CLÍNICO

O presente relato de caso foi aprovado pelo Comitê de Ética em Pesquisa da Faculdade Ingá/UNINGÁ, sob parecer nº 5.048.032 e CAAE nº 52279321.9.0000.5220.

Paciente do sexo masculino, 18 anos, caucasiano, procurou atendimento odontológico em estabelecimento particular, com a necessidade de tratamento ortodôntico devido a diastemas e insatisfação com a oclusão e a estética facial. Após a anamnese, realizou-se o exame clínico, no qual se constatou a agenesia dos incisivos laterais superiores, ausência de guias de lateralidade, além de apresentar *overbite* acentuado, caracterizando mordida profunda e classe II de Angle.

No exame de imagem confirmou-se a ausência bilateral dos incisivos laterais superiores (Figura 1). O plano de tratamento consistiu na instalação do aparelho ortodôntico fixo (Figura 2), para a correção da mordida profunda, minimização dos diastemas, além da instalação de implantes osteointegrados nas regiões dos dentes 12 e 22 (Figuras 3 e 4). Além disso, fez-se necessário o uso de provisórios para manter o espaço protético (Figura 5).

Este artigo é publicado em acesso aberto (Open Access) sob a licença Creative Commons Atribuição 4.0 Internacional (CC-BY), que permite uso, distribuição e reprodução irrestritos em qualquer meio, desde que o autor original e a fonte sejam creditados.

Figura 1. Reconstrução panorâmica e cortes transversais obtidos por tomografia computadorizada de feixe cônico, demonstrando a ausência bilateral dos incisivos laterais superiores



Fonte: Autores, 2026.

Este artigo é publicado em acesso aberto (Open Access) sob a licença Creative Commons Atribuição 4.0 Internacional (CC-BY), que permite uso, distribuição e reprodução irrestritos em qualquer meio, desde que o autor original e a fonte sejam creditados.

Figura 2. Aspecto inicial com o aparelho ortodôntico instalado



Fonte: Autores, 2026.

Figura 3. Implante osteointegrado na região do dente 12

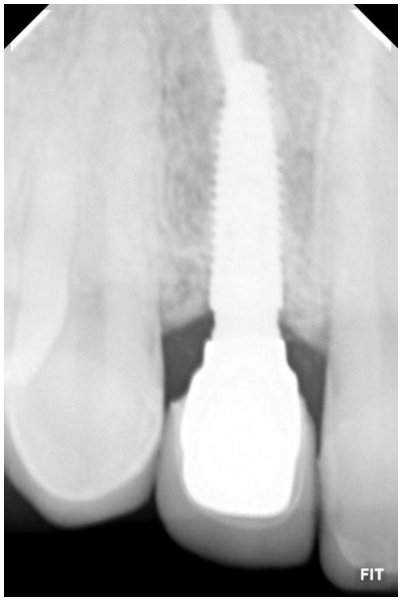

Fonte: Autores, 2026.

Este artigo é publicado em acesso aberto (Open Access) sob a licença Creative Commons Atribuição 4.0 Internacional (CC-BY), que permite uso, distribuição e reprodução irrestritos em qualquer meio, desde que o autor original e a fonte sejam creditados.

Figura 4. Implante osteointegrado na região do dente 22

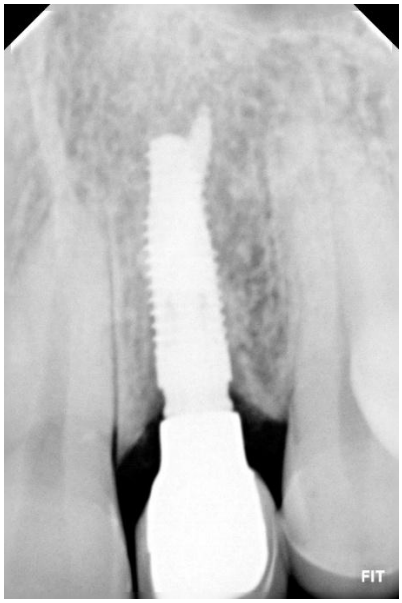

Fonte: Autores, 2026.

Figura 5. Aspecto inicial frontal com os provisórios instalados



Fonte: Autores, 2026.

Após a finalização ortodôntica do caso, obteve-se a oclusão em chave desejada, contudo, os diastemas não foram suficientemente fechados como o paciente gostaria (Figura 6). Dessa forma, optou-se pela associação de laminados cerâmicos como alternativa restauradora para os diastemas remanescentes.

Este artigo é publicado em acesso aberto (Open Access) sob a licença Creative Commons Atribuição 4.0 Internacional (CC-BY), que permite uso, distribuição e reprodução irrestritos em qualquer meio, desde que o autor original e a fonte sejam creditados.

Figura 6. Aspecto clínico após a finalização do tratamento ortodôntico



Fonte: Autores, 2026.

Para o início do tratamento restaurador, foi realizada a moldagem com silicone por adição (Panasil Putty Soft - Ultradent) (Figura 7) para a obtenção do enceramento que serviu como guia para a realização do *mock-up* (Figura 8). O *mock-up* foi realizado utilizando resina bisacrílica A1. Essa etapa é extremamente importante para a demonstração de como ficará o resultado. Dessa forma, o paciente pôde visualizar o resultado esperado, o que funcionou como reforço estético positivo para a adesão ao tratamento.

Figura 7. Moldagem com silicone de adição da arcada superior



Fonte: Autores, 2026.

Este artigo é publicado em acesso aberto (Open Access) sob a licença Creative Commons Atribuição 4.0 Internacional (CC-BY), que permite uso, distribuição e reprodução irrestritos em qualquer meio, desde que o autor original e a fonte sejam creditados.

Figura 8. Enceramento diagnóstico



Fonte: Autores, 2026.

O preparo dos dentes 13, 12, 11, 21, 22 e 23 foi realizado utilizando a técnica das canaletas. Inicialmente, foram confeccionadas canaletas cervicais em cada dente, com limite de 0,5 mm abaixo do término gengival, utilizando uma ponta diamantada esférica 1012 (KG Sorensen, São Paulo, SP, Brasil). Após, deu-se seguimento ao preparo, realizando-se as canaletas verticais com pontas diamantadas tronco-cônicas 2135 (KG Sorensen, São Paulo, SP, Brasil), levando em consideração a angulação de cada terço dos respectivos dentes. Os sulcos de orientação previamente confeccionados foram unidos e receberam polimento e acabamento com pontas diamantadas, discos e borrachas abrasivas.

Após finalizar o preparo, realizou-se o afastamento gengival com fio afastador gengival (Ultrapak, #000 – Ultradent), seguido do fio afastador gengival de maior calibre (Ultrapak, #00 – Ultradent). Em seguida, a moldagem dos dentes preparados foi realizada utilizando silicone por adição (Panasil Putty Soft – Ultradent), pela técnica de dupla impressão (Figura 9). A provisionalização dos preparos foi realizada com pontas diamantadas de granulação fina, discos e borrachas abrasivas. Dessa forma, o molde foi enviado ao laboratório para dar início à confecção dos laminados cerâmicos.

Este artigo é publicado em acesso aberto (Open Access) sob a licença Creative Commons Atribuição 4.0 Internacional (CC-BY), que permite uso, distribuição e reprodução irrestritos em qualquer meio, desde que o autor original e a fonte sejam creditados.

Figura 9. Moldagem para confecção dos laminados cerâmicos enviada para o laboratório

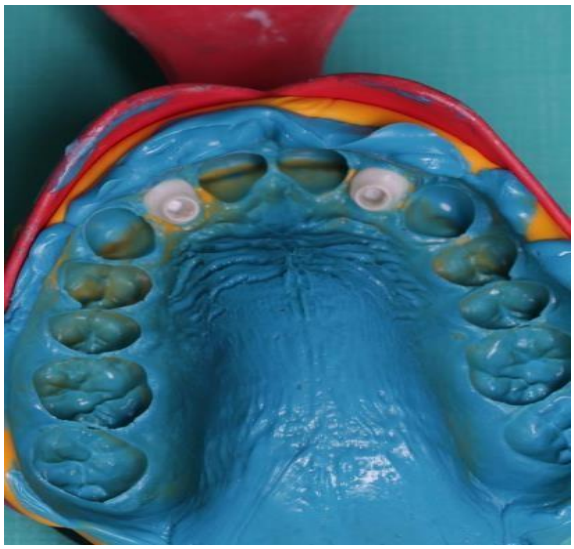

Fonte: Autores, 2026.

Após a confecção dos laminados cerâmicos pelo laboratório de prótese (Figuras 10 e 11), o paciente retornou ao consultório odontológico para a cimentação dos laminados cerâmicos. Previamente, realizou-se a prova das peças no ambiente seco e úmido, seguida da inserção do fio afastador gengival (Ultrapak, #000 – Ultradent) para dar prosseguimento à etapa de cimentação.

Figura 10. Laminados cerâmicos finalizados.



Fonte: Autores, 2026.

Este artigo é publicado em acesso aberto (Open Access) sob a licença Creative Commons Atribuição 4.0 Internacional (CC-BY), que permite uso, distribuição e reprodução irrestritos em qualquer meio, desde que o autor original e a fonte sejam creditados.

Figura 11. Laminados cerâmicos finalizados e posicionados sobre o modelo de trabalho



Fonte: Autores, 2026.

Iniciou-se o condicionamento da parte interna dos laminados com ácido fluorídrico (Variolink Esthetic LC – Ivoclar, Vivadent) por 20 segundos. Após a remoção do mesmo, aplicou-se o ácido fosfórico 37% (Attackteck, Caithec) por 15 segundos para a remoção completa do ácido fluorídrico. Houve a aplicação de silano (Variolink Esthetic LC – Ivoclar, Vivadent). O condicionamento do elemento dental foi realizado com ácido fosfórico 37% (Attackteck, Caithec) por 15 segundos, seguido de lavagem abundante e secagem do elemento previamente à aplicação ativa do adesivo (Variolink Esthetic LC – Ivoclar, Vivadent). As peças foram posicionadas e fotopolimerizadas. Por fim, conseguiu-se um resultado estético e funcional, em que o paciente e o profissional ficaram satisfeitos (Figura 12).

Figura 12. Resultado final do sorriso do paciente



Fonte: Autores, 2026.

Este artigo é publicado em acesso aberto (Open Access) sob a licença Creative Commons Atribuição 4.0 Internacional (CC-BY), que permite uso, distribuição e reprodução irrestritos em qualquer meio, desde que o autor original e a fonte sejam creditados.

DISCUSSÃO

A odontogênese é mediada pela interação entre epitélios e tecidos específicos mesenquimais e pode ser dividida em três fases, sendo: iniciação, proliferação e histogênese[15]. A iniciação é estabelecida pela evaginação do epitélio da lâmina dental, resultando na formação dos germes dentários, e esta se designa como uma banda de tecido em forma de arco em direção à prega vestibular. Por fim, toda proeminência epitelial é seguida de condensação mesenquimatosa[16]. Ao início da etapa de proliferação, ou morfogênese, ocorre uma associação entre a proliferação e movimento celular, que definirá o formato do dente[17]. Durante a fase de histogênese, os tecidos dentários mineralizados e os tecidos não mineralizados circundantes se diferenciam[18]. Desta forma, à medida que os dentes se formam, os ossos do complexo maxilomandibular ossificam-se e as células externas do saco dentário tornam-se operantes na formação óssea, uma vez que os dentes são envoltos por tecido ósseo e preservados pelo ligamento periodontal [19].

As anomalias dentárias são caracterizadas como equívoco da normalidade, causadas por distúrbios no processo de odontogênese. Estas, por sua vez, podem estar relacionadas com a anormalidade de forma, tamanho, número, posição, erupção e morfologia dos dentes[20]. Dentre as possíveis causas de anomalias dentárias estão os: fatores hereditários, fatores congênitos, fatores locais, fatores sistêmicos ou traumáticos, podendo acometer tanto a dentição decídua como a dentição permanente[21]. A severidade da anomalia pode englobar desde um atraso na cronologia de erupção até uma ausência completa do germe dentário[22].

A agenesia dentária é uma alteração comum, e entende-se como uma anomalia de número, dado que há dentes congenitamente ausentes, resultando na diminuição do número total de dentes na arcada, devido a perturbações durante a odontogênese[6]. Um dente congenitamente ausente é designado dessa maneira quando não está erupcionado na cavidade oral e não é visível nos exames radiográficos. Dessa forma, o diagnóstico de agenesia é determinado pela falha na formação ou no desenvolvimento do germe dentário[23]. Este fenômeno pode acontecer em ambas as dentições, no entanto é mais comum ocorrer na dentição permanente[24,25]. Mundialmente, a agenesia dentária na dentição permanente varia entre 1,6 e 9,6%[26].

Geralmente, o terceiro molar é o dente ausente. Dessa forma, alguns estudos nem o incluem na prevalência, dado sua taxa elevada de ausência[27]. Quanto ao segundo dente mais frequentemente ausente, não há consenso entre os segundos pré-molares inferiores e o incisivo lateral superior[2]. Ademais, a literatura aborda que os dentes menos afetados são os

Este artigo é publicado em acesso aberto (Open Access) sob a licença Creative Commons Atribuição 4.0 Internacional (CC-BY), que permite uso, distribuição e reprodução irrestritos em qualquer meio, desde que o autor original e a fonte sejam creditados.

primeiros molares e os incisivos centrais superiores[28]. No caso relatado, o paciente apresentava agenesia bilateral dos incisivos laterais superiores. Embora a agenesia dos incisivos laterais maxilares seja comum, o acometimento bilateral não é frequente[29].

A conduta clínica diante de um caso de agenesia deve ocorrer de maneira multidisciplinar, uma vez que o espaço remanescente decorrente da ausência de um elemento dentário pode acarretar prejuízos ao perfil do paciente. Sendo assim, o tratamento ortodôntico é amplamente utilizado com o objetivo de abrir ou manter espaços, direcionando o alinhamento dentário[30]. Ademais, o tratamento ortodôntico deve ser associado à reabilitação protética da área edêntula. Entre as opções de finalização ortodôntica, estão as próteses fixas ou removíveis, cuja indicação depende de fatores como idade, condição econômica do paciente, disponibilidade óssea, integridade e estética dos dentes adjacentes, além da dimensão do espaço edêntulo[31]. No caso clínico acima relatado, a conduta terapêutica escolhida foi o tratamento compensatório ortodôntico, realizando a retroprojeção dos elementos inferiores, uma vez que o paciente é classificado como classe II de Angle. Além disso, optou-se pela instalação de implantes osteointegrados para a reposição bilateral dos incisivos laterais e reabilitação estética por meio de laminados cerâmicos na região anterior, de canino a canino.

Para a delimitação da conduta terapêutica, deve-se considerar a relação sagital entre arcos dentários, a discrepância dente-osso, posição de erupção dos caninos adjacentes à agenesia, além da expectativa estética do paciente[32]. No entanto, sabe-se que a intervenção odontológica para casos de agenesia dentária bilateral deve ocorrer de maneira multidisciplinar, integrando as áreas de ortodontia, dentística, implantodontia e prótese[33]. Devido à complexidade de intervenções nesse nível, o profissional deve deixar expostas as vantagens e desvantagens de cada tratamento, além do tempo total e custo biológico individual de cada tratamento[33].

CONSIDERAÇÕES FINAIS

Com base neste trabalho, conclui-se que o diagnóstico, embora tardio, a abordagem interdisciplinar e o planejamento individualizado são importantes nos casos de agenesia dentária, a fim de obter sucesso no tratamento e satisfação do paciente.

REFERÊNCIAS

1. Proc P, Mlynarski W, Hardan L, Bourgi R, Cuevas-Suárez CE, Lukomska-Szymanska M. Prevalence of tooth agenesis in young cancer patients: a systematic review and meta-analysis. Dent Med Probl. 2025;62(4):739-750. Doi: 10.17219/dmp/176033

Este artigo é publicado em acesso aberto (Open Access) sob a licença Creative Commons Atribuição 4.0 Internacional (CC-BY), que permite uso, distribuição e reprodução irrestritos em qualquer meio, desde que o autor original e a fonte sejam creditados.

2. Shen Z, Wei J, Zhang J, Zhang Y, Yao J. The prevalence of dental agenesis, supernumerary teeth and odontoma in a Chinese paediatric population: an epidemiological study. BMC Oral Health. 2025;25(1):1-10. Doi: 10.1186/s12903-025-05819-4.

3. Zhang H, Gong X, Xu X, Wang X, Sun Y. Tooth number abnormality: from bench to bedside. Int J Oral Sci. 2023;15(1):1-15. Doi: 10.1038/s41368-022-00208-x.
4. Su L, Lin B, Yu M, Liu Y, Sun S, Feng H, et al. EDA variants are responsible for approximately 90% of deciduous tooth agenesis. Int J Mol Sci. 2024;25(19):10451. Doi: 10.3390/ijms251910451.

5. Guo X, Xu T, Duan X. Genetic-environmental risk factors for tooth agenesis: a familial case-control study in China. Int Dent J. 2025;75(5):100956. Doi: 10.1016/j.identj.2025.100956.

6. Modafferi C, Tucci I, Bogliardi FM, Gimondo E, Chiurazzi P, Tabolacci E, et al. Genetic aspects of tooth agenesis. Genes (Basel). 2025;16(5):582. Doi: 10.3390/genes16050582.
7. Borges GH, Lins-Candeiro CL, Henriques IV, de Brito Junior RB, Pithon MM, Paranhos LR. Exploring the genetics, mechanisms, and therapeutic innovations in non-syndromic tooth agenesis. Morphologie. 2025;109(364):100941. Doi: 10.1016/j.morpho.2024.100941.

8. Adachi J, Aoki Y, Izumi H, Nishiyama T, Nakayama A, Sana M, et al. Novel WNT10A variant in a Japanese case of nonsyndromic oligodontia. Hum Genome Var. 2023;10(1):1-3. Doi: 10.1038/s41439-023-00230-3.

9. Ju Y, Lee JY, Hwang W, Shin J, Kim HS, Hur JK, et al. Exonic and intronic WNT10A variants isolated from Korean children with non-syndromic tooth agenesis. Diagnostics (Basel). 2025;15(3):310. Doi: 10.3390/diagnostics15030310.

10. Gkantidis N, Tacchi M, Oeschger ES, Halazonetis D, Kanavakis G. Third molar agenesis is associated with facial size. Biology (Basel). 2021;10(7):650. Doi: 10.3390/biology10070650.

11. Nadolinski M, Schlenz MA, Rahman A, Krämer N, Schulz-Weidner N. A comparative retrospective study on the prevalence and therapeutic treatment of dental agenesis between healthy children and children with systemic disease or congenital malformation. BMC Pediatr. 2023;23(1):1-8. Doi: 10.1186/s12887-023-04138-3.

12. Roulias P, Kalantzis N, Doukaki D, Pachiou A, Karamesinis K, Damanakis G, et al. Teeth eruption disorders: a critical review. Children (Basel). 2022;9(6):771. Doi: 10.3390/children9060771.

13. Khan AS, Nagar P, Singh P, Bharti M. Changes in the sequence of eruption of permanent teeth; correlation between chronological and dental age and effects of body mass index of 5-15-year-old schoolchildren. Int J Clin Pediatr Dent. 2020;13(4):368-380. Doi: 10.5005/jp-journals-10005-1797

14. Meade MJ, Dreyer CW. Tooth agenesis: an overview of diagnosis, aetiology and management. Jpn Dent Sci Rev. 2023;59:209-218. Doi: 10.1016/j.jdsr.2023.07.001.

15. Novacescu D, Dumitru CS, Zara F, Raica M, Suciu CS, Barb AC, et al. The morphogenesis, pathogenesis, and molecular regulation of human tooth development: a histological review. Int J Mol Sci. 2025;26(13):6209. Doi: 10.3390/ijms26136209.

Este artigo é publicado em acesso aberto (Open Access) sob a licença Creative Commons Atribuição 4.0 Internacional (CC-BY), que permite uso, distribuição e reprodução irrestritos em qualquer meio, desde que o autor original e a fonte sejam creditados.

16. Sui BD, Zheng CX, Zhao WM, Xuan K, Li B, Jin Y. Mesenchymal condensation in tooth development and regeneration: a focus on translational aspects of organogenesis. Physiol Rev. 2023;103(3):1899-1964. Doi: 10.1152/physrev.00019.2022.

17. Shi Y, Yu Y, Li J, Sun S, Han L, Wang S, et al. Spatiotemporal cell landscape of human embryonic tooth development. Cell Prolif. 2024;57(9):e13653. Doi: 10.1111/cpr.13653.

18. Balzano R, Stellini E, Mucignat-Caretta C. Cell differentiation and replication during postnatal development of the murine first molar. Biology (Basel). 2021;10(8):776. Doi: 10.3390/biology10080776

19. Nagata M, Gadhvi GT, Komori T, Arai Y, Tsutsumi-Arai C, Chu AKY, et al. A Hedgehog-Foxf axis coordinates dental follicle-derived alveolar bone formation. Nat Commun. 2025;16(1):1-21. Doi: 10.1038/s41467-025-61050-3.

20. Akitomo T, Tsuge Y, Mitsuhata C, Nomura R. A narrative review of the association between dental abnormalities and chemotherapy. J Clin Med. 2024;13(16):4942. Doi: 10.3390/jcm13164942.

21. Guadalupe E, Matambu T, Akemi MA, Cepeda N, Delgadillo RH, Martinez González GI, et al. Dental developmental anomalies: an updated review. Int J Appl Dent Sci. 2024;10(2):319-323. Doi: 10.22271/oral.2024.v10.i2e.1956.

22. de Aguiar PCS, Mesquita CM, Lerner FE, Borges LB, Rodrigues R, Vieira WA, et al. Association between agenesis of permanent teeth and other dental anomalies in nonsyndromic patients: systematic review. Arch Oral Biol. 2025;173:106223. Doi: 10.1016/j.archoralbio.2025.106223.

23. Katanaki N, Makrygiannakis MA, Kaklamanos EG. The prevalence of congenitally missing permanent teeth in a sample of orthodontic and non-orthodontic Caucasian patients. Healthcare (Basel). 2024;12(5):541. Doi: 10.3390/healthcare12050541.

24. Arif K, Gupta VK, Mishra G, Kumar S, Pai Khot A, Bhatia S, et al. Assessment of prevalence and distribution of congenital missing teeth among patients visiting tertiary care hospital: a radiographic study. J Oral Biol Craniofac Res. 2024;14(3):342-348. Doi: 10.1016/j.jobcr.2024.04.005.

25. Schonberger S, Shapira Y, Pavlidi AM, Finkelstein T. Prevalence and patterns of permanent tooth agenesis among orthodontic patients: treatment options and outcome. Appl Sci. 2022;12(23):12252. Doi: 10.3390/app122312252.

26. Rauniyar A, Clarke J, Law C, Prabhu N. Review of hypodontia and its impact on oral health related quality of life in children. Pediatr Dent J. 2025;35(3):100356. Doi: 10.1016/j.pdj.2025.100356.

27. Madalena IR, Resende HG, Blancato AB, de Menezes-Oliveira MAH, Baratto-Filho F, Santos PF, et al. Exploring the association between third molar agenesis and Carabelli traits: a cross-sectional study. Dent J (Basel). 2025;13(1):23. Doi: 10.3390/dj13010023.

Este artigo é publicado em acesso aberto (Open Access) sob a licença Creative Commons Atribuição 4.0 Internacional (CC-BY), que permite uso, distribuição e reprodução irrestritos em qualquer meio, desde que o autor original e a fonte sejam creditados.

28. Bollen AM. Agenesis of maxillary first molars: report of 4 patients. AJO-DO Clin Companion. 2025;5(4):382-386. Doi: 10.1016/j.xaor.2025.06.004.

29. Swarnalatha C, Paruchuri U, Babu JS, Alquraishi M, Almalaq S, Alnasrallah F, et al. Prevalence of congenitally missing upper lateral incisors in an orthodontic adolescent population. J Orthod Sci. 2020;9(1):15. Doi: 10.4103/jos.jos_28_19.

30. Oliveira GE, Pelegrine HCL, Barros-Filho LAB, Cardoso MA, Ricci WA, Barros LAB, et al. State of the art in the treatment of congenital agenesis with implant-supported prosthesis: a comprehensive multidisciplinary management. Case Rep Dent. 2024;2024:5901688. Doi: 10.1155/2024/5901688.

31. Schneider-Moser UEM, Moser L, Perakis N. Esthetic and periodontal management of missing lower anterior teeth. Semin Orthod. 2024;30(2):206-219. Doi: 10.1053/j.sodo.2023.09.001.

32. da Cunha IP, de Lacerda VR, Silva MF, Bomfim RA. Associated factors of prosthetic rehabilitation in specialized dental care in Brazil: a cross-sectional study. BMC Res Notes. 2023;16(1):1-8. Doi: 10.1186/s13104-023-06318-x.

33. Azzaldeen A, Mai A, Maria A, Muhamad AH. The interdisciplinary management of tooth agenesis: clinical update. Quest Journals Journal of Medical and Dental Science Research. 2024;11(8):45-56. Doi: 10.35629/076X-11084556

Digitally signed by RECIMA21 REVISTA CIENTIFICA MULTIDISCIPLINAR LTDA:40166538000195.
Timestamp: 2026-06-26 12:09:43 -03.

Este artigo é publicado em acesso aberto (Open Access) sob a licença Creative Commons Atribuição 4.0 Internacional (CC-BY), que permite uso, distribuição e reprodução irrestritos em qualquer meio, desde que o autor original e a fonte sejam creditados.