v7.n9.2026

REVISTA CIENTÍFICA - RECIMA21 ISSN 2675-6218

APLICAÇÕES DO PET/CT NO CÂNCER DE MAMA: ESTADIAMENTO, PADRÕES DE DISSEMINAÇÃO E IMPLICAÇÕES CLÍNICAS

APPLICATIONS OF PET/CT IN BREAST CANCER: STAGING, PATTERNS OF SPREAD, AND CLINICAL IMPLICATIONS

APLICACIONES DE LA PET/TC EN EL CÁNCER DE MAMA: ESTADIFICACIÓN, PATRONES DE DISEMINACIÓN E IMPLICACIONES CLÍNICAS

Isadora Rodrigues Brasil[1], Maíra de Sousa Freitas e Silva[1], Paulo Roberto de Melo Reis[2], Larissa Medeiros Vieira[3], Cristiene Costa Carneiro[4]

e798863
https://doi.org/10.47820/recima21.v7i9.8863

PUBLICADO: 09/2026

RESUMO

O câncer de mama é a neoplasia maligna mais frequente entre as mulheres e exige estadiamento adequado. Este estudo teve como objetivo analisar os padrões de disseminação do câncer de mama no estadiamento por tomografia por emissão de pósitrons associada à tomografia por raios X (PET/CT), destacando a capacidade do método na detecção de metástases e seu impacto no tratamento. Trata-se de uma revisão integrativa de literatura conduzida nas bases PubMed, SciELO e BVS, utilizando os descritores “PET/CT”, “PET/CT Scan”, “18F-FDG PET/CT”, “Breast Cancer”, “Neoplasm Staging” e “Neoplasm metastasis”, segundo os Descritores em Ciências da Saúde (DeCS). Foram incluídos 18 artigos originais publicados entre 2015 e 2026. Os resultados identificaram quatro principais padrões de disseminação metastática pelo PET/CT: metástases ósseas, linfonodais extra-axilares, hepáticas e pulmonares. Nos casos localmente avançados e metastáticos, os estudos incluídos relataram bom desempenho do PET/CT com 18F-fluorodesoxiglicose (18F-FDG) no diagnóstico, especialmente para detecção de determinadas metástases ósseas e linfonodais, e para reclassificação do estadiamento. Novos radiofármacos específicos como o 68Ga-DOTATATE mostram-se promissores para tumores com perfis moleculares definidos. Nos casos de subtipos agressivos como triplo-negativo e HER2-positivo, as abordagens com PET/CT com 18F-FDG apresentaram utilidade particularmente relevante nos estudos analisados, sendo eficazes na detecção de metástases ocultas e mudança terapêutica. Inovações como inteligência artificial e radiômica ainda estão em desenvolvimento para predição de resposta ao tratamento e prognóstico. Assim, a integração do PET/CT com 18F-FDG aos métodos de imagem tradicionais aliada aos dados clínicos e histopatológicos é relevante para o estadiamento e melhoria do planejamento terapêutico de pacientes com câncer de mama.

PALAVRAS-CHAVE: PET/CT scan. Tomografia por emissão de pósitrons. Neoplasias de mama. Estadiamento de neoplasias. Metástase neoplásica.

ABSTRACT

Breast cancer is the most common malignant neoplasm among women and requires accurate staging.

[1] Biomédica pela Pontifícia Universidade Católica de Goiás, Brasil.
[2] Doutor em Biologia pela Universidade Federal de Goiás e professor pela Escola de Ciências Médicas e da Vida, Curso de Biomedicina; Pontifícia Universidade Católica de Goiás, Goiânia-Goiás, Brasil.
[3] Médica pela Universidade Estadual de Campinas, Especialista em Medicina Nuclear pela Universidade de São Paulo e Médica Nuclear pelo Instituto de Medicina Nuclear de Goiânia-Goiás, Brasil.
[4] Doutora em Ciências Biológicas pela Universidade Federal de Goiás e professora pela Escola de Ciências Médicas e da Vida, Curso de Biomedicina; Pontifícia Universidade Católica de Goiás, Goiânia-Goiás.

Este artigo é publicado em acesso aberto (Open Access) sob a licença Creative Commons Atribuição 4.0 Internacional (CC-BY), que permite uso, distribuição e reprodução irrestritos em qualquer meio, desde que o autor original e a fonte sejam creditados.

REVISTA CIENTÍFICA - RECIMA21 ISSN 2675-6218

This study aimed to analyze breast cancer dissemination patterns during staging using positron emission tomography combined with X-ray computed tomography (PET/CT), highlighting the method's capability to detect metastases and its impact on treatment. This is an integrative literature review conducted using the PubMed, SciELO, and BVS databases, employing the descriptors "PET/CT," "PET/CT Scan," "18F-FDG PET/CT," "Breast Cancer," "Neoplasm Staging," and "Neoplasm metastasis" in accordance with the Health Sciences Descriptors (DeCS). Eighteen original articles published between 2015 and 2026 were included. The results identified four main patterns of metastatic spread via PET/CT: bone, extra-axillary lymph node, hepatic, and pulmonary metastases. In locally advanced and metastatic cases, the included studies reported good performance of 18F-fluorodeoxyglucose (18F-FDG) PET/CT in diagnosis—particularly for the detection of specific bone and lymph node metastases—and staging reclassification. Novel specific radiopharmaceuticals, such as 68Ga-DOTATATE, show promise for tumors with defined molecular profiles. For aggressive subtypes—such as triple-negative and HER2-positive breast cancer—18F-FDG PET/CT proved particularly useful in the studies analyzed, proving effective in detecting occult metastases and guiding changes in therapeutic strategy. Innovations such as artificial intelligence and radiomics are currently being developed to predict treatment response and prognosis. Thus, integrating 18F-FDG PET/CT with traditional imaging methods—combined with clinical and histopathological data—is relevant for the staging and improved therapeutic planning of breast cancer patients.

KEYWORDS: *PET/CT scan. Positron emission tomography. Breast neoplasms. Neoplasm staging. Neoplastic metastasis.*

RESUMEN
El cáncer de mama es la neoplasia maligna más frecuente entre las mujeres y requiere una estadificación adecuada. Este estudio tuvo como objetivo analizar los patrones de diseminación del cáncer de mama en la estadificación mediante tomografía por emisión de positrones combinada con tomografía computarizada de rayos X (PET/CT), destacando la capacidad del método para detectar metástasis y su impacto en el tratamiento. Esta es una revisión bibliográfica integradora realizada en las bases de datos PubMed, SciELO y BVS, utilizando los descriptores "PET/CT", "PET/CT Scan", "18F-FDG PET/CT", "Breast Cancer", "Neoplasm Staging" y "Neoplasm metastasis", de acuerdo con los Descriptores de Ciencias de la Salud (DeCS). Se incluyeron dieciocho artículos originales publicados entre 2015 y 2026. Los resultados revelaron cuatro patrones principales de diseminación metastásica por PET/CT: metástasis óseas, metástasis en ganglios linfáticos extraaxilares, metástasis hepáticas y metástasis pulmonares. En los casos localmente avanzados y metastásicos, los estudios incluidos informaron un buen rendimiento de la PET/TC con 18F-fluorodesoxiglucosa (18F-FDG) en el diagnóstico, especialmente para la detección de ciertas metástasis óseas y de ganglios linfáticos, y para la reclasificación de la estadificación. Nuevos radiofármacos específicos, como el 68Ga-DOTATATE, se muestran prometedores para tumores con perfiles moleculares definidos. En casos de subtipos agresivos, como el triple negativo y el HER2-positivo, la PET/TC con 18F-FDG demostró ser particularmente útil en los estudios analizados, ya que es eficaz para detectar metástasis ocultas y modificar el tratamiento. Innovaciones como la inteligencia artificial y la radiómica aún están en desarrollo para predecir la respuesta al tratamiento y el pronóstico. Por lo tanto, la integración de la PET/TC con 18F-FDG con los métodos de imagen tradicionales, combinados con datos clínicos e histopatológicos, es relevante para la estadificación y la mejora de la planificación terapéutica de pacientes con cáncer de mama.

PALABRAS CLAVE*: PET/CT scan. Tomografía por emisión de positrones. Neoplasias mamarias. Estadificación de neoplasias. Metástasis neoplásicas.*

Este artigo é publicado em acesso aberto (Open Access) sob a licença Creative Commons Atribuição 4.0 Internacional (CC-BY), que permite uso, distribuição e reprodução irrestritos em qualquer meio, desde que o autor original e a fonte sejam creditados.

1. INTRODUÇÃO

O câncer de mama é a neoplasia maligna mais frequente entre as mulheres em todo o mundo, representando uma das principais causas de mortalidade feminina. A detecção precoce e o acompanhamento adequado da doença são fundamentais para aumentar as chances de cura e reduzir as taxas de mortalidade. Nesse contexto, métodos de imagem funcionais como a tomografia por emissão de pósitrons acoplada à tomografia computadorizada (PET/CT) têm ganhado destaque devido à sua eficácia diagnóstica[1].

Epidemiologicamente, o câncer de mama configura-se como um grave problema de saúde pública em escala global e nacional. De acordo com dados de órgãos de saúde como a Organização Mundial da Saúde (OMS) e o Instituto Nacional de Câncer (INCA), no Brasil, excluindo os tumores de pele não melanoma, este é o tipo de câncer de maior incidência em mulheres. A elevada taxa de morbidade e mortalidade associada a essa doença impõe desafios significativos aos sistemas de saúde, exigindo o direcionamento de vastos recursos para campanhas de rastreamento, tratamento oncológico e reabilitação, o que evidencia a urgência de abordagens cada vez mais assertivas para mitigar o impacto da doença na sociedade[2].

Recentemente, a Comissão Nacional de Incorporação de Tecnologias no Sistema Único de Saúde (CONITEC) publicou recomendação favorável ao uso do PET/CT para pacientes com câncer de mama metastático em situações clínicas específicas, conforme descrito em seu Relatório de Recomendação nº 1095[3]. Essa iniciativa evidencia o crescente interesse na utilização dessa tecnologia como ferramenta complementar para o manejo da doença.

O processo de diagnóstico do câncer de mama baseia-se fundamentalmente nos seguintes aspectos: clínico, radiológico e histopatológico. A investigação geralmente se inicia com a avaliação clínica e é sucedida pela análise por técnicas convencionais de imagem, que desempenham um papel primordial na detecção anatômica e morfológica das lesões. A mamografia atua como o método padrão-ouro para o rastreamento populacional, sendo frequentemente complementada pela ultrassonografia mamária, de grande utilidade na diferenciação entre cistos e nódulos sólidos, e pela ressonância magnética, indicada para avaliações teciduais de maior complexidade. A confirmação diagnóstica definitiva, contudo, é sempre obtida por meio da biópsia da área suspeita, que permite a avaliação histopatológica e a caracterização molecular do tumor[4,5].

À medida que a investigação oncológica avança para o estadiamento sistêmico, a medicina nuclear pode assumir papel relevante em indicações clínicas selecionadas. Esta especialidade médica emprega radiofármacos para avaliar características fisiológicas e metabólicas dos tecidos *in vivo*, complementando as informações anatômicas obtidas pelos

Este artigo é publicado em acesso aberto (Open Access) sob a licença Creative Commons Atribuição 4.0 Internacional (CC-BY), que permite uso, distribuição e reprodução irrestritos em qualquer meio, desde que o autor original e a fonte sejam creditados.

métodos convencionais de imagem. Nesse contexto, destaca-se a Tomografia por Emissão de Pósitrons (PET), que, quando associada à Tomografia Computadorizada (PET/CT), permite a integração de informações metabólicas e anatômicas em um único exame. No câncer de mama, o PET/CT utiliza frequentemente o 18F-FDG para identificar áreas de aumento do metabolismo glicolítico associadas à atividade tumoral. Estudos demonstram que, em cenários clínicos específicos, especialmente no estadiamento de doença localmente avançada ou na investigação de metástases à distância, o PET/CT pode contribuir para a detecção de acometimento linfonodal e de lesões metastáticas, complementando os métodos convencionais de imagem e auxiliando na definição da extensão da doença e no planejamento terapêutico[6,7].

Diante da relevância do câncer de mama como problema de saúde pública e da necessidade de estratégias mais eficazes de diagnóstico e acompanhamento, é imprescindível aprofundar o conhecimento sobre tecnologias como o PET/CT. Sendo assim, esta revisão integrativa foi desenvolvida para responder à seguinte questão de pesquisa: quais evidências científicas sustentam o uso do PET/CT no manejo do câncer de mama, especialmente em relação ao estadiamento da doença, detecção de metástases, monitoramento terapêutico e caracterização biológica tumoral?

O objetivo desta revisão integrativa foi analisar as evidências científicas sobre a utilização do PET/CT no câncer de mama, abordando seu papel no estadiamento da doença, na identificação dos padrões de disseminação metastática, na avaliação da resposta terapêutica, na caracterização tumoral e no suporte à tomada de decisão clínica.

2. METODOLOGIA

Foi realizada uma revisão integrativa da literatura com o objetivo de sintetizar as evidências científicas sobre as aplicações do PET/CT no câncer de mama, incluindo seu papel no estadiamento da doença, detecção de metástases, avaliação da resposta terapêutica, caracterização biológica tumoral e implicações para o manejo clínico das pacientes. A pesquisa foi conduzida nas bases de dados Public Medical Literature Analysis and Retrieval System Online (PubMed), Biblioteca Virtual em Saúde (BVS) e Scientific Electronic Library Online (SciELO). As estratégias de busca foram elaboradas a partir da seguinte questão norteadora: “Quais são as principais aplicações do PET/CT no câncer de mama descritas na literatura científica, especialmente relacionadas ao estadiamento da doença, identificação de metástases, avaliação prognóstica, monitoramento terapêutico e caracterização tumoral?” Foram utilizados descritores controlados identificados nos vocabulários *Medical Subject*

Este artigo é publicado em acesso aberto (Open Access) sob a licença Creative Commons Atribuição 4.0 Internacional (CC-BY), que permite uso, distribuição e reprodução irrestritos em qualquer meio, desde que o autor original e a fonte sejam creditados.

Headings (MeSH) e Descritores em Ciências da Saúde (DeCS), e palavras-chave relacionadas ao PET/CT e o câncer de mama, incluindo os termos “PET/CT”, “PET/CT scan”, “18F-FDG PET/CT”, “tomografia por emissão de pósitrons”, “neoplasias de mama”, “estadiamento de neoplasias” e “metástase neoplásica”, bem como seus correspondentes em inglês. Para cada base de dados, as estratégias de busca foram realizadas por meio de diferentes combinações dos descritores acima, utilizando os operadores booleanos AND e OR, de acordo com a sintaxe específica de cada base de dados (Tabela 1). Os resultados obtidos em cada estratégia foram posteriormente reunidos e submetidos ao processo de remoção de duplicatas.

Os critérios de elegibilidade foram estabelecidos com base no acrônimo PICOS (*Population, Intervention, Comparison, Outcomes e Study Design*), conforme apresentado na Tabela 2. Foram incluídos estudos originais que avaliaram aplicações do PET/CT no estadiamento do câncer de mama, focados na identificação de padrões de disseminação metastática, monitoramento terapêutico e caracterização tumoral. Foram excluídas revisões sistemáticas, metanálises, revisões narrativas ou integrativas, editoriais, cartas ao editor, resumos de congressos, capítulos de livros e relatos de caso. Também foram excluídos estudos que não respondiam à questão norteadora desta revisão ou que abordavam exclusivamente aspectos técnicos do PET/CT sem relação com o manejo clínico do câncer de mama.

Tabela 1. Estratégias de busca utilizadas para identificação dos estudos

Base de dados	Estratégia de busca	Filtros/Limites	Registros recuperados
PubMed	("*Breast Neoplasms*"[*MeSH Terms*] OR "*Breast Cancer*"[*Title/Abstract*]) AND ("*Positron Emission Tomography Computed Tomography*"[*MeSH Terms*] OR "*PET/CT*"[*Title/Abstract*]); ("*Neoplasm Metastasis*"[*MeSH Terms*] OR "*Breast Cancer*"[*Title/Abstract*] OR *staging*[*Title/Abstract*] AND "*18F-FDG PET/CT*"[*Title/Abstract*]).	Publicações entre 2015 e 2026; idiomas inglês e português; texto completo disponível; tipos de estudo: Estudos Observacionais (transversais, caso-controle e coorte), prospectivos ou retrospectivos; data final da busca: 31 de julho de 2026.	73
BVS	(MH:"Neoplasias da Mama" OR TW:"câncer de mama" OR TW:"*breast cancer*") *AND* (MH:"Tomografia por Emissão de Pósitrons	Publicações entre 2015 e 2026; idiomas português e inglês; texto completo disponível; estudo observacional; data final da busca: 31 de julho de 2026.	91

Este artigo é publicado em acesso aberto (Open Access) sob a licença Creative Commons Atribuição 4.0 Internacional (CC-BY), que permite uso, distribuição e reprodução irrestritos em qualquer meio, desde que o autor original e a fonte sejam creditados.

	Computadorizada" *OR* TW:"PET/CT" *OR* TW:"PET/CT scan"); (MH:"Estadiamento de Neoplasias" *OR* MH:"Metástase Neoplásica" OR TW:"estadiamento" *OR* TW:"metástase" *AND* TW:"18F-FDG PET/CT" *OR* TW:"PET/CT")		
SciELO	("câncer de mama" *OR* *"breast cancer"* *OR* "neoplasias de mama") *AND* ("PET/CT" *OR* "PET/CT scan" *OR* "tomografia por emissão de pósitrons")	Publicações entre 2016 e 2026; artigos científicos; idiomas português e inglês; data final da busca: 20 de agosto de 2025.	1

Legenda: MeSH = *Medical Subject Headings*; MH = descritor indexado na BVS (DeCS/MeSH); TW = termo livre (*Text Word*).

Tabela 2. Componentes da pergunta de pesquisa conforme acrônimo PICOS

Descrição	Abreviação	Componentes da pergunta
População	**P**	Mulheres adultas diagnosticadas com câncer de mama, especialmente aquelas com suspeita ou confirmação de doença metastática, independente do subtipo molecular, estágio inicial ou recorrência.
Intervenção/ Exposição	**I**	Avaliação por PET/CT, preferencialmente com 18F-FDG, para aplicação no estadiamento, detecção de metástases, monitoramento terapêutico, caracterização tumoral e suporte à tomada de decisão clínica.
Comparação	**C**	Não obrigatória. Quando presente, foram considerados estudos que comparavam PET/CT com métodos convencionais de imagem, incluindo tomografia computadorizada, cintilografia óssea, ressonância magnética, PET isolado ou outros exames diagnósticos.
Desfecho	**O**	Desempenho do PET/CT no estadiamento da doença, identificação de metástases, alteração da conduta terapêutica, avaliação prognóstica, monitoramento da resposta ao tratamento, caracterização molecular e metabólica, aplicações radiômicas e impacto clínico no manejo do câncer de mama.
Tipos de estudos	**S**	Foram incluídos estudos observacionais (transversais, caso-controle e coorte), prospectivos ou retrospectivos, publicados em periódicos científicos revisados por pares. Foram excluídas revisões sistemáticas, metanálises, revisões narrativas ou integrativas, editoriais, cartas ao editor, resumos de congressos, capítulos de livros e relatos de caso.

Este artigo é publicado em acesso aberto (Open Access) sob a licença Creative Commons Atribuição 4.0 Internacional (CC-BY), que permite uso, distribuição e reprodução irrestritos em qualquer meio, desde que o autor original e a fonte sejam creditados.

A busca bibliográfica foi realizada por dois pesquisadores independentes, seguindo protocolo previamente definido. A triagem e a seleção dos estudos elegíveis foram conduzidas de forma independente pelos dois pesquisadores, sendo as discordâncias resolvidas por consenso. Por meio das estratégias de busca foram identificados 165 registros, sendo 73 provenientes da PubMed, 91 da Biblioteca Virtual em Saúde (BVS) e 1 da SciELO.

Após a remoção de 75 registros duplicados, permaneceram 90 estudos para a etapa de triagem por título e resumo. Nessa etapa, 57 estudos foram excluídos pois não atendiam aos critérios de elegibilidade estabelecidos para o presente estudo.

Assim, 33 artigos foram considerados elegíveis para leitura na íntegra. Após a avaliação dos textos completos, 15 estudos foram excluídos pelos seguintes motivos: abordavam aplicações clínicas do PET/CT em outros tipos de câncer, ou apresentavam foco predominantemente técnico ou metodológico sem relação direta do PET/CT com o manejo clínico do câncer de mama, ou correspondiam a delineamentos não elegíveis, como revisões sistemáticas e metanálises, ou não respondiam à questão norteadora do estudo.

Dessa forma, 18 estudos originais foram incluídos na amostra final da presente revisão integrativa. O processo de identificação, triagem, elegibilidade e inclusão dos estudos encontra-se representado no fluxograma adaptado das recomendações PRISMA2020 (Figura 1).

Este artigo é publicado em acesso aberto (Open Access) sob a licença Creative Commons Atribuição 4.0 Internacional (CC-BY), que permite uso, distribuição e reprodução irrestritos em qualquer meio, desde que o autor original e a fonte sejam creditados.

Figura 1. Fluxograma de triagem de estudos baseado no modelo PRISMA2020

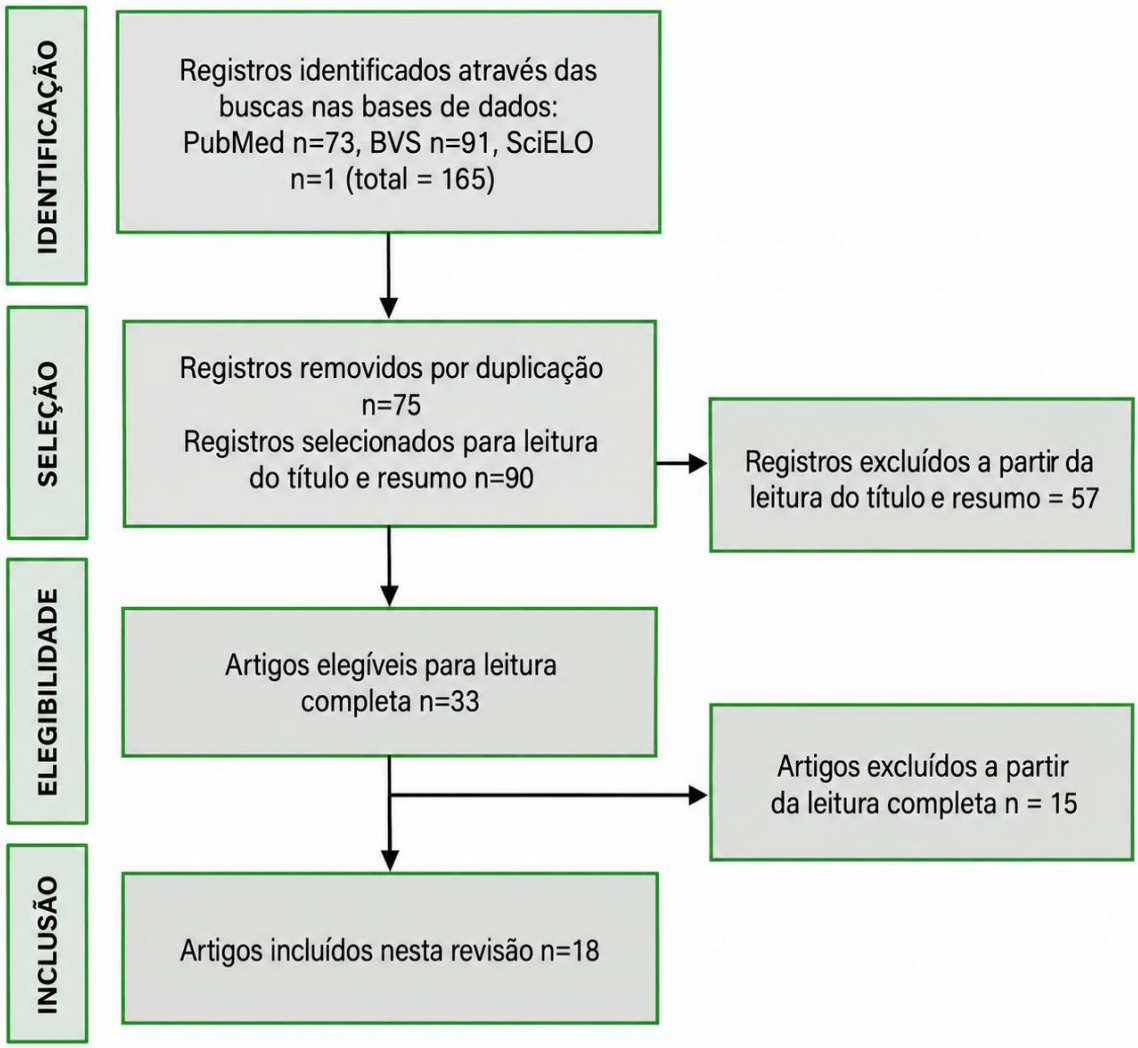

Fonte: elaboração própria, 2026, adaptado das recomendações PRISMA 2020.

3. RESULTADOS E DISCUSSÃO

A seguir, no Quadro 1, estão sumarizados os resultados obtidos a partir desta revisão integrativa de literatura sobre as aplicações do PET/CT no câncer de mama. Os trabalhos estão citados em ordem crescente de cronologia de publicação.

Este artigo é publicado em acesso aberto (Open Access) sob a licença Creative Commons Atribuição 4.0 Internacional (CC-BY), que permite uso, distribuição e reprodução irrestritos em qualquer meio, desde que o autor original e a fonte sejam creditados.

Quadro 1. Aplicações do PET/CT no câncer de mama

Autor / Ano	Delineamento/Objetivo	Principais achados
Chou *et al.* 2015 [8]	Estudo observacional prospectivo de acurácia diagnóstica. Comparar RM, PET/CT e US em BI-RADS 4 ou 5.	RM: Maior sensibilidade. PET/CT: Alta especificidade (zero falso-positivo), mas baixa sensibilidade para tumores não invasivos. A ultrassonografia apresentou desempenho intermediário.
Son *et al.* 2015 [9]	Estudo observacional de coorte retrospectivo prognóstico. Avaliar o valor prognóstico para o câncer de mama utilizando o PET/CT com 18F-FDG.	O volume tumoral metabólico de corpo inteiro (WB MTV) obtido pelo PET/CT com 18F-FDG foi preditor independente de sobrevida global em pacientes com câncer de mama metastático. Valores elevados de WB MTV estiveram associados a pior prognóstico e maior mortalidade.
Ulaner *et al.* 2016 [10]	Estudo observacional retrospectivo de acurácia diagnóstica. Avaliar o PET/CT com 18F-FDG no estadiamento do câncer de mama triplo-negativo.	Identificou metástases ocultas em 13% dos pacientes (ossos, fígado e pulmões), promovendo reclassificação do estadiamento clínico de IIB para IV em 15% dos casos avaliados.
Bitencourt *et al.* 2017 [11]	Estudo observacional retrospectivo, comparativo de métodos diagnósticos. Avaliar o uso do PET/CT com 18F-FDG e as técnicas de imagem convencionais para detecção de metástases à distância.	O PET/CT detectou metástases distantes em 11,1% dos pacientes, principalmente ósseas e linfonodais extra-axilares, sem diferença significativa de sensibilidade em relação aos métodos convencionais de imagem. No pulmão e no fígado também foram encontradas metástases.
Gajjala *et al.* 2017 [12]	Estudo observacional prospectivo, comparativo de métodos diagnósticos. Avaliar o PET/CT com 18F-FDG em comparação aos métodos convencionais.	O PET/CT com 18F-FDG identificou linfonodos avançados, metástases ocultas pulmonares, ósseas, hepáticas e cerebrais, promovendo alteração do estadiamento em 30% e mudança terapêutica em 38% dos pacientes com câncer de mama avançado.
Jacene *et al.* 2020 [13]	Estudo observacional retrospectivo de acurácia diagnóstica. Avaliar a precisão diagnóstica do PET/CT com 18F-FDG e sua correlação com os resultados da biópsia do linfonodo sentinela.	Houve 50,6% de discordância com TC com contraste. PET/CT detectou mais metástases distantes/ocultas, alterando radioterapia de 15 pacientes.
Ko *et al.* 2020 [14]	Estudo observacional de coorte retrospectivo, comparativo de métodos diagnósticos. Avaliar o PET/CT com 18F-FDG no estadiamento do câncer de mama em comparação com os métodos de imagem convencionais.	O PET/CT reclassificou 37% dos pacientes para estágios mais avançados, identificando metástases regionais e à distância (ósseas, pulmonares e hepáticas). O método apresentou maior concordância com biópsias e menos falsos-positivos que os exames convencionais.
Iqbal *et al.* 2021 [15]	Estudo observacional retrospectivo de diagnóstico. Avaliar a acurácia do PET/CT com 18F-FDG no estadiamento de câncer de mama ER+ grau 1–2 e investigar a influência da captação de FDG e de fatores histopatológicos no desempenho diagnóstico do exame.	O PET/CT com 18F-FDG apresentou desempenho insuficiente para o estadiamento de câncer de mama ER+ grau 1–2, com erro de estadiamento em aproximadamente 23% dos pacientes, podendo impactar negativamente as decisões terapêuticas.

Este artigo é publicado em acesso aberto (Open Access) sob a licença Creative Commons Atribuição 4.0 Internacional (CC-BY), que permite uso, distribuição e reprodução irrestritos em qualquer meio, desde que o autor original e a fonte sejam creditados.

Araz *et al.* 2022 [16]	Estudo observacional retrospectivo de diagnóstico. Investigar o papel do PET/CT com 18F-FDG e dos parâmetros metabólicos do tumor de mama primário na previsão da positividade do Receptor Hormonal (HR).	Parâmetros metabólicos do PET/CT, como SUV médio, SUV máximo e TLG, apresentaram associação significativa com o status hormonal tumoral. Tumores HR negativos mostraram maior captação de FDG, enquanto os modelos preditivos apresentaram acurácia moderada (~76%).
Nguyen *et al.* 2022 [17]	Estudo observacional prospectivo, comparativo de métodos de diagnóstico. Avaliar o PET/CT com 68Ga-DOTATATE em pacientes com câncer de mama metastático comparando-o ao PET/CT com 18F-FDG e métodos convencionais.	O PET/CT com DOTA e FDG detectaram a maioria das lesões metastáticas (ósseas, viscerais e linfonodais). A captação variou conforme a expressão hormonal tumoral, com maior captação do DOTA em lesões com alta expressão de receptores hormonais.
Xu *et al.* 2023 [18]	Estudo observacional retrospectivo prognóstico. Investigar a viabilidade de prever a sobrevida livre de progressão em pacientes com câncer de mama com PET/CT e 18F-FDG.	Modelo integrado (radiômica do PET/CT + dados clínicos) mostrou ótima capacidade para prever a SLP.
Gui *et al.* 2025 [19]	Estudo observacional de coorte prospectivo diagnóstico. Avaliar a eficácia do PET/CT direcionado ao HER2 na detecção da expressão HER2 e no monitoramento da resposta terapêutica.	PET/CT HER2 detectou mais lesões (pequenos linfonodos), mapeou heterogeneidade e monitorou resposta precoce em relação ao PET/CT com 18F-FDG.
Özdemir *et al.* 2024 [20]	Estudo observacional retrospectivo de diagnóstico. Investigar o impacto do PET/CT nas decisões de conduta terapêutica para pacientes com câncer de mama em estágio inicial.	O PET/CT deve ser reservado para casos em que haja indicação clínica, considerando o potencial ônus econômico e o impacto mínimo nas decisões de tratamento da equipe multidisciplinar para pacientes com câncer de mama em estágio inicial.
Wu *et al.* 2024 [21]	Estudo observacional retrospectivo, de associação/predição radiômica. Avaliar o PET/CT com 18F-FDG na predição precoce de resposta patológica completa à quimioterapia neoadjuvante no câncer de mama.	A redução precoce do SUVmax no PET/CT foi forte preditor de resposta patológica completa e resposta axilar, apresentando elevada acurácia diagnóstica em diferentes subtipos tumorais.
Bülbül *et al.* 2025 [22]	Estudo observacional de coorte retrospectivo prognóstico. Examinar a relação entre as características de textura da PET/CT com 18F-FDG e a progressão da doença em pacientes diagnosticadas com carcinoma de mama invasivo.	Características de textura do PET/CT predizem progressão da doença e SLP (potencializadas com dados clínicos).
Gunes *et al.* 2025 [23]	Estudo observacional de coorte retrospectivo, de acurácia diagnóstica. Avaliar a precisão diagnóstica do PET/CT com 18F-FDG na detecção de metástases linfonodais em subtipos imunohistoquímicos e sua	Invasão linfovascular maior no Luminal B e HER2+. Alta acurácia (85%) e VPP (88%) no subtipo HER2+.

Este artigo é publicado em acesso aberto (Open Access) sob a licença Creative Commons Atribuição 4.0 Internacional (CC-BY), que permite uso, distribuição e reprodução irrestritos em qualquer meio, desde que o autor original e a fonte sejam creditados.

	correlação com os resultados da biópsia do linfonodo sentinela.	
Urso *et al.* 2025 [24]	Estudo observacional retrospectivo, de desenvolvimento e validação de modelo preditivo/radiômico. Desenvolver modelos de inteligência artificial para prever resposta patológica completa após quimioterapia em câncer de mama, utilizando PET/CT e 18F-FDG.	Modelos radiômicos baseados em PET/CT (tumor primário e linfonodos) apresentaram bom desempenho na predição de resposta patológica completa após quimioterapia neoadjuvante, otimizando a conduta.
Chen *et al.* 2026 [25]	Estudo observacional de coorte prospectivo, de avaliação prognóstica. Avaliar o valor preditivo do PET/CT com [68Ga]Ga-FAPI-04 em diferentes subtipos moleculares de câncer de mama.	O PET/CT com [68Ga]Ga-FAPI-04 é uma técnica não invasiva promissora para o monitoramento dinâmico da resposta à quimioterapia neoadjuvante nos diferentes subtipos moleculares de câncer de mama, apresentando padrões preditivos de resposta patológica completa distintos e específicos para cada subtipo.

Fonte: elaboração própria, 2026. VPP: Valor preditivo positivo. VPN: Valor preditivo negativo. CMI: Câncer de mama invasivo. CT-C: Tomografia computadorizada com contraste. 68Ga-DOTATATE: Radiofármaco análogo da somatostatina utilizado em exames PET/CT para avaliação da expressão de receptores de somatostatina. ER+: Receptor de estrogênio positivo. PR+: Receptor de progesterona positivo. HER2-negativo: Receptor 2 do fator de crescimento epidérmico humano negativo. NAC: Quimioterapia neoadjuvante (*neoadjuvant chemotherapy*). RM 3T: Ressonância magnética de 3 teslas. WB MTV: *Whole-Body Metabolic Tumor Volume* (volume tumoral metabólico de corpo inteiro). TNBC: Câncer de mama triplo-negativo (Triple-Negative Breast Cancer). SLP: Sobrevida livre de progressão. TLG: *Total Lesion Glycolysis* (glicólise total da lesão), calculada pela multiplicação do volume tumoral metabólico (MTV) pela captação média do radiofármaco na lesão (*SUVmean*).

A presente revisão integrativa evidenciou que os estudos analisados indicam utilidade relevante do PET/CT no estadiamento do câncer de mama, principalmente em casos localmente avançados e metastáticos. Além disso, os resultados também demonstraram que o método apresenta desempenho diagnóstico favorável em contextos específicos, como para detectar metástases não identificadas por exames convencionais, especialmente em ossos, pulmões, fígado e linfonodos extra-axilares, contribuindo para a reclassificação do estágio da doença e para um planejamento terapêutico mais adequado[8,10,14].

Entre os principais padrões de disseminação descritos nos estudos incluídos, as metástases ósseas foram o sítio metastático mais frequentemente relatado, acompanhadas por acometimento linfonodal extra-axilar, pulmonar e hepático[10-14,17]. Contudo, essa observação decorre da síntese qualitativa dos estudos e não de uma análise quantitativa da frequência desses sítios metastáticos.

Além disso, os estudos analisados demonstram que o PET/CT teve impacto relevante no estadiamento clínico, principalmente por identificar metástases ocultas não detectadas pelos métodos convencionais, especialmente em ossos, linfonodos extra-axilares, pulmões e fígado. As taxas de reestadiamento variaram de aproximadamente 15% a 37%, dependendo da população estudada e do estágio inicial da doença[10,12-14]. Um aspecto importante é que o

Este artigo é publicado em acesso aberto (Open Access) sob a licença Creative Commons Atribuição 4.0 Internacional (CC-BY), que permite uso, distribuição e reprodução irrestritos em qualquer meio, desde que o autor original e a fonte sejam creditados.

benefício do PET/CT no estadiamento não decorreu apenas da detecção de um maior número de lesões, mas principalmente da identificação de doença metastática previamente não reconhecida, o que frequentemente resultou na migração de pacientes de estágios potencialmente curativos para doença metastática (estágio IV). Assim, o principal impacto clínico do PET/CT foi possibilitar um planejamento terapêutico mais adequado, evitando tanto tratamentos locorregionais insuficientes quanto abordagens curativas em pacientes já portadoras de doença sistêmica. Esta observação parece ser um dos achados mais consistentes entre os estudos de estadiamento incluídos na revisão.

Outro aspecto relevante refere-se ao uso do PET/CT no acompanhamento da resposta terapêutica. Estudos recentes demonstraram que parâmetros metabólicos, como a redução do SUVmax, podem predizer a resposta à quimioterapia neoadjuvante e fornecer informações prognósticas importantes. Nesse contexto, Wu *et al.*[21] destacam que o exame possibilita adaptação precoce do tratamento, evitando terapias ineficazes e contribuindo para melhora do prognóstico e da qualidade de vida das pacientes.

A evolução tecnológica do PET/CT também tem ampliado suas possibilidades de aplicação clínica. Além da introdução de novos radiofármacos, estudos recentes demonstraram o potencial da radiômica e dos modelos de inteligência artificial aplicados às imagens de PET/CT para a estratificação de risco e predição de desfechos clínicos. Xu *et al.*[18] e Bülbül *et al.*[22] verificaram que características radiômicas extraídas do PET/CT, quando associadas a variáveis clínicas, apresentaram capacidade prognóstica para predizer a sobrevida livre de progressão. De forma semelhante, Wu *et al.*[21] e Urso *et al.*[24] demonstraram que modelos baseados em aprendizado de máquina e radiômica derivada do PET/CT podem auxiliar na predição precoce da resposta patológica completa após quimioterapia neoadjuvante. Esses resultados sugerem que a integração entre PET/CT, radiômica e inteligência artificial pode contribuir para abordagens mais individualizadas no manejo do câncer de mama.

No estadiamento do câncer de mama, os estudos incluídos relataram resultados heterogêneos. Em pacientes com doença localmente avançada ou com maior probabilidade de disseminação metastática, o PET/CT demonstrou utilidade relevante na identificação de metástases ocultas e no refinamento do estadiamento clínico, quando comparado a métodos convencionais de imagem[8,12,14,17]. Entretanto, em pacientes com câncer de mama em estágio inicial, os benefícios mostraram-se mais limitados. Nesse contexto, Özdemir *et al.*[20] observaram impacto reduzido do PET/CT sobre as decisões terapêuticas, sugerindo que sua utilização deve ser reservada para situações com indicação clínica específica. Esses achados indicam que a

Este artigo é publicado em acesso aberto (Open Access) sob a licença Creative Commons Atribuição 4.0 Internacional (CC-BY), que permite uso, distribuição e reprodução irrestritos em qualquer meio, desde que o autor original e a fonte sejam creditados.

utilidade do PET/CT varia conforme o estágio da doença e o perfil clínico das pacientes, reforçando a importância de sua aplicação de forma individualizada.

No cenário pós-tratamento, o exame mostrou relevância na identificação precoce de recorrências tumorais. De acordo com Gunes *et al.*[23] e Ko *et al.*[14], alterações metabólicas podem ser detectadas antes mesmo do aparecimento de manifestações clínicas ou alterações morfológicas, permitindo intervenções antecipadas. Além disso, Ulaner *et al.*[10] destacaram a capacidade do PET/CT em diferenciar tecido cicatricial de recidiva tumoral, reduzindo o risco de tratamentos inadequados ou atrasos terapêuticos.

Embora o PET/CT apresente inúmeras vantagens, algumas limitações ainda devem ser consideradas. Os estudos analisados apontaram menor sensibilidade do método para tumores pequenos e micrometástases axilares, indicando que o exame deve ser utilizado como complemento aos métodos convencionais e associado à avaliação clínica e anatomopatológica[8,11]. Adicionalmente, aspectos relacionados à utilização racional do PET/CT devem ser considerados na prática clínica. Embora alguns estudos tenham demonstrado que o exame pode contribuir para maior precisão no estadiamento e na definição da estratégia terapêutica[14,19,23], as evidências incluídas nesta revisão não permitem estabelecer conclusões sobre custo-efetividade. Dessa forma, a indicação do PET/CT deve considerar o contexto clínico, os potenciais benefícios diagnósticos e as recomendações vigentes para cada cenário de utilização.

Por fim, estudos recentes vêm ampliando as possibilidades de aplicação do PET/CT em contextos específicos, como em pacientes submetidos a terapias-alvo ou portadores de variantes moleculares agressivas. As pesquisas de Araz *et al.*[16], Nguyen [17] e Chen *et al.*[25] evidenciaram que o método pode auxiliar no monitoramento de marcadores moleculares específicos, inclusive com o uso de outros radiofármacos como o 68Ga-DOTATATE, favorecendo a individualização terapêutica no tratamento do câncer de mama. Apesar do desenvolvimento de novos radiofármacos direcionados a alvos moleculares específicos, como HER2, receptores hormonais e proteína de ativação de fibroblastos (FAP), o PET/CT com 18F-FDG permanece como o método mais amplamente empregado e mais frequentemente investigado nos diferentes cenários clínicos do câncer de mama analisados nesta revisão. Entretanto, a escolha do radiofármaco deve considerar a indicação clínica, as características biológicas do tumor e os objetivos diagnósticos ou terapêuticos de cada caso.

Este artigo é publicado em acesso aberto (Open Access) sob a licença Creative Commons Atribuição 4.0 Internacional (CC-BY), que permite uso, distribuição e reprodução irrestritos em qualquer meio, desde que o autor original e a fonte sejam creditados.

4. CONSIDERAÇÕES FINAIS

Com base nos estudos incluídos nesta revisão integrativa, conclui-se que o PET/CT demonstrou utilidade relevante no manejo do câncer de mama, especialmente em pacientes com doença localmente avançada ou metastática. Os estudos analisados relataram desempenho diagnóstico favorável na identificação de metástases ósseas, linfonodais extra-axilares, pulmonares e hepáticas, contribuindo para o refinamento do estadiamento, a detecção de lesões ocultas e a reclassificação do estágio da doença em proporção clinicamente relevante em determinados estudos e populações. Além disso, aplicações emergentes envolvendo radiômica, inteligência artificial e radiofármacos específicos indicam potencial para ampliar a capacidade preditiva e prognóstica do método. Dessa forma, o PET/CT pode contribuir para o estadiamento sistêmico e para o planejamento terapêutico quando empregado nas indicações clínicas apropriadas e em conjunto com dados clínicos, anatomopatológicos e outros métodos de imagem.

Apesar desses avanços, algumas limitações do PET/CT permanecem relevantes, incluindo a menor sensibilidade para tumores pequenos e micrometástases axilares, reforçando a necessidade de sua utilização de forma complementar aos métodos convencionais de imagem, associada à avaliação clínica e anatomopatológica.

Esta revisão também apresenta limitações que devem ser consideradas na interpretação dos resultados. Houve heterogeneidade metodológica importante entre os estudos incluídos, abrangendo investigações retrospectivas e prospectivas, estudos diagnósticos, prognósticos, de resposta terapêutica e análises radiômicas. Além disso, o período abrangido pelas publicações (2015–2026) contempla diferentes contextos tecnológicos e clínicos, o que pode influenciar a comparabilidade dos achados. Deve-se destacar ainda que não foi realizada avaliação formal da qualidade metodológica ou do risco de viés dos estudos incluídos. Portanto, os resultados apresentados devem ser interpretados com cautela, considerando as características e limitações de cada delineamento. Futuras revisões poderão se beneficiar da aplicação de instrumentos formais de avaliação metodológica e da utilização de critérios mais homogêneos de seleção e síntese das evidências.

REFERÊNCIAS

1. Vercher-Conejero JL, Pelegrí-Martinez L, Lopez-Aznar D, Cózar-Santiago MDP. Positron emission tomography in breast cancer. *Diagnostics*. 2015;5(1):61-93. Disponível em: https://pmc.ncbi.nlm.nih.gov/articles/PMC4665546/pdf/diagnostics-05-00061.pdf. Acesso em: 20 ago. 2025.

Este artigo é publicado em acesso aberto (Open Access) sob a licença Creative Commons Atribuição 4.0 Internacional (CC-BY), que permite uso, distribuição e reprodução irrestritos em qualquer meio, desde que o autor original e a fonte sejam creditados.

2. Brasil. Instituto Nacional de Câncer. Incidência do câncer de mama. Rio de Janeiro: *INCA*; 2023. Disponível em: https://www.gov.br/inca/pt-br. Acesso em: 20 maio 2026.

3. Ministério da Saúde. Relatório de Recomendação nº 1095: Tomografia por Emissão de Pósitrons (PET-CT) para o diagnóstico de câncer de mama metastático quando os exames de imagem convencionais apresentarem achados equívocos. *Brasília*: Departamento de Gestão e Incorporação de Tecnologias em Saúde (DGITS); 2026. p. 1-138. Disponível em: https://www.gov.br/conitec/pt-br/midias/relatorios/2026/relatorio-de-recomendacao-no-1-095-tomografia-por-emissao-de-positrons-pet-ct/@@display-file/file. Acesso em: 10 jun. 2026.

4. Gonçalves WC, Durães ARC. Neoplasias mamárias e seu meio de diagnóstico: a eficácia da ressonância magnética. *RECIMA21 Rev Cient Multidiscip*. 2023;4(12):1-11. Disponível em: https://recima21.com.br/recima21/article/view/4535/3159. Acesso em: 20 maio 2026.

5. Maia CFC, Atty ATM, Tomazelli JG. Diagnóstico precoce de câncer de mama em mulheres com lesões palpáveis: oferta, realização e necessidade de biópsias no município do Rio de Janeiro. *Rev Bras Cancerol.* 2023;69(3):1-11. Disponível em: https://rbc.inca.gov.br/index.php/revista/article/view/3963/3172. Acesso em: 10 out. 2025.

6. Hadebe B, Harry L, Ebrahim T, Pillay V, Vorster M. The role of PET/CT in breast cancer. *Diagnostics.* 2023;13(4):597. Disponível em: https://www.mdpi.com/2075-4418/13/4/597. Acesso em: 20 jan. 2026.

7. Edmonds CE, O'Brien SR, McDonald ES, Mankoff DA, Pantel AR. PET imaging of breast cancer: current applications and future directions. *J Breast Imaging*. 2024;6(6):586-600. Disponível em: https://academic.oup.com/jbi/article-abstract/6/6/586/7821504. Acesso em: 20 nov. 2025.

8. Chou CP, Peng NJ, Chang TH, Yang TL, Hu C, Lin HS, *et al.* Clinical roles of breast 3T MRI, FDG PET/CT, and breast ultrasound for asymptomatic women with an abnormal screening mammogram. *J Chin Med Assoc.* 2015;78(12):719-725. Disponível em: https://pubmed.ncbi.nlm.nih.gov/26364959/. Acesso em: 15 ago. 2025.

9. Son SH, Lee SW, Jeong SY, Song B, Chae YS, Ahn BC, *et al.* Whole-body metabolic tumor volume, as determined by 18F-FDG PET/CT, as a prognostic factor of outcome for patients with breast cancer who have distant metastasis. *AJR Am J Roentgenol*. 2015;205(4):878-885. Disponível em: http://pubmed.ncbi.nlm.nih.gov/26204115/. Acesso em: 10 out. 2025.

10. Ulaner GA, Castillo R, Goldman DA, Wills J, Riedl CC, Pinker-Domenig K, *et al.* 18F-FDG-PET/CT for systemic staging of newly diagnosed triple-negative breast cancer. *Eur J Nucl Med Mol Imaging*. 2016;43(11):1937-1944. Disponível em: https://pubmed.ncbi.nlm.nih.gov/27129866/. Acesso em: 15 ago. 2025.

11. Bitencourt AGV, Andrade WP, Cunha RR, Conrado JLFA, Lima ENP, Barbosa PNVP, *et al.* Detection of distant metastases in patients with locally advanced breast cancer: role of 18F-fluorodeoxyglucose positron emission tomography/computed tomography and conventional imaging with computed tomography scans. *Radiol Bras.* 2017;50(4):211-215. Disponível em: https://pubmed.ncbi.nlm.nih.gov/28894327/. Acesso em: 15 ago. 2025.

12. Gajjala SR, Hulikal N, Kadiyala S, Kottu R, Kalawat T. Whole-body 18F-fluorodeoxyglucose positron emission tomography-computed tomography (18F-FDG PET/CT) for staging locally

Este artigo é publicado em acesso aberto (Open Access) sob a licença Creative Commons Atribuição 4.0 Internacional (CC-BY), que permite uso, distribuição e reprodução irrestritos em qualquer meio, desde que o autor original e a fonte sejam creditados.

advanced breast cancer: a prospective study from a tertiary cancer centre in south India. *Indian J Med Res*. 2017;145(3):350-356. Disponível em: https://pubmed.ncbi.nlm.nih.gov/29923514/. Acesso em: 15 ago. 2025.

13. Jacene HA, DiPiro PJ, Bellon J, Hu J, Cheng SC, Warren L, *et al.* Discrepancy between FDG-PET/CT and contrast-enhanced CT in the staging of patients with inflammatory breast cancer: implications for treatment planning. *Breast Cancer Res Treat*. 2020;182(2):423-430. Disponível em: http://pubmed.ncbi.nlm.nih.gov/32318957/. Acesso em: 20 jan. 2025.

14. Ko H, Baghdadi Y, Love C, Sparano JA. Clinical utility of 18F-FDG PET/CT in staging localized breast cancer before initiating preoperative systemic therapy. *J Natl Compr Canc Netw*. 2020;18(9):1240-1246. Disponível em: https://pubmed.ncbi.nlm.nih.gov/32886897/. Acesso em: 15 jan. 2026.

15. Iqbal R, Mammatas LH, Aras T, Vogel WV, Brug T, Oprea-Lager DE, *et al.* Diagnostic performance of [18F]FDG PET in staging grade 1-2, estrogen receptor positive breast cancer. *Diagnostics.* 2021;11(11):1-13. Disponível em: https://pubmed.ncbi.nlm.nih.gov/34829301/. Acesso em: 20 set. 2025.

16. Araz M, Soydal C, Gündüz P, Kirmizi A, Bakirarar B, Sak SD, *et al.* Can radiomics analyses in 18F-FDG PET/CT images of primary breast carcinoma predict hormone receptor status? *Mol Imaging Radionucl Ther*. 2022;31(1):49-56. Disponível em: https://pubmed.ncbi.nlm.nih.gov/35114752/. Acesso em: 20 out. 2025.

17. Nguyen A, Fullard K, Sheehan-Dare G, Tang R, Chan L, Ho B, *et al.* Diagnostic value of 68Ga-DOTATATE PET-CT compared with 18F-FDG PET-CT and conventional imaging in metastatic ER+/PR+ breast cancer. *J Med Imaging Radiat Oncol.* 2022;66(3):371-378. Disponível em: https://pubmed.ncbi.nlm.nih.gov/34676675/. Acesso em: 20 out. 2025.

18. Xu X, Sun X, Ma L, Zhang H, Ji W, Xia X, *et al.* 18F-FDG PET/CT radiomics signature and clinical parameters predict progression-free survival in breast cancer patients: a preliminary study. *Front Oncol*. 2023;13:1149791. Disponível em: https://pubmed.ncbi.nlm.nih.gov/36969043/. Acesso em: 20 out. 2025.

19. Gui X, Liang X, Guo X, Yang Z, Song G. Impact of HER2-targeted PET/CT imaging in patients with breast cancer and therapeutic response monitoring. *Oncologist.* 2025;30(1):oyae188. Disponível em: https://pubmed.ncbi.nlm.nih.gov/39083323/. Acesso em: 20 jan. 2026.

20. Özdemir A, Güven M, Binici S, Uygur S, Toktaş O. Impact of 18F-FDG PET/CT in the management decisions of breast cancer board on early stage breast cancer. *Clin Transl Oncol.* 2024;26:1139-1146. Disponível em: https://link.springer.com/article/10.1007/s12094-023-03331-1. Acesso em: 15 jan. 2026.

21. Wu Y, Li Y, Chen B, Zhang Y, Xing W, Guo B, *et al.* 18F-FDG PET/CT for early prediction of pathological complete response in breast cancer neoadjuvant therapy: a retrospective analysis. *Oncologist.* 2024;29(12):1646-1655. Disponível em: https://pubmed.ncbi.nlm.nih.gov/39045652/. Acesso em: 15 set. 2025.

22. Bülbül O, Bülbül HM, Göksel S. Relationship between [18F]FDG PET/CT texture analysis and progression-free survival in patients diagnosed with invasive breast carcinoma. *Eur J Breast*

Este artigo é publicado em acesso aberto (Open Access) sob a licença Creative Commons Atribuição 4.0 Internacional (CC-BY), que permite uso, distribuição e reprodução irrestritos em qualquer meio, desde que o autor original e a fonte sejam creditados.

Health. 2025;21(4):356-366. Disponível em: https://pubmed.ncbi.nlm.nih.gov/40844336/. Acesso em: 20 jan. 2026.

23. Gunes A, Colapkulu-Akgul N, Akgul C, Unlu I, Cinar S. Axillary staging with 18F-FDG PET/CT in early breast cancer: impact of tumor subtypes. *Ann Saudi Med*. 2025;45(3):145-153. Disponível em: https://pubmed.ncbi.nlm.nih.gov/40482189/. Acesso em: 20 jan. 2026.

24. Urso L, Manco L, Cittanti C, Adamantiadis S, Szilagyi KE, Scribano G, *et al.* 18F-FDG PET/CT radiomic analysis and artificial intelligence to predict pathological complete response after neoadjuvant chemotherapy in breast cancer patients. *Radiol Med.* 2025;130(5):543-556. Disponível em: https://pubmed.ncbi.nlm.nih.gov/39875749/. Acesso em: 20 jan. 2026.

25. Chen L, Kong L, Yang J, Xue J, Zheng S, Chen L, *et al.* [68Ga]Ga-labeled fibroblast activation protein inhibitor PET/CT for monitoring neoadjuvant chemotherapy responses in breast cancer subtypes. *Breast Cancer Res.* 2026;28(1):82. Disponível em: https://doi.org/10.1186/s13058-026-02267-y. Acesso em: 20 jun. 2026.

Este artigo é publicado em acesso aberto (Open Access) sob a licença Creative Commons Atribuição 4.0 Internacional (CC-BY), que permite uso, distribuição e reprodução irrestritos em qualquer meio, desde que o autor original e a fonte sejam creditados.