v7.n10.2026

REVISTA CIENTÍFICA - RECIMA21 ISSN 2675-6218

REABILITAÇÃO ESTÉTICA COM RESINAS COMPOSTAS PARA AMELOGÊNESE IMPERFEITA: RELATO DE CASO

AESTHETIC REHABILITATION WITH COMPOSITE RESINS FOR AMELOGENESIS IMPERFECTA: CASE REPORT

REHABILITACIÓN ESTÉTICA CON RESINAS COMPUESTAS PARA AMELOGÉNESIS IMPERFECTA: REPORTE DE CASO

Tony Victor Servelin[1], Lucimara Cheles da Silva Franzin[2], Nubia Inocencya Pavesi Pini[3], Marcelly Tupan Christoffoli Wolowski[4], Ilma Carla de Souza[5]

e7108882
https://doi.org/10.47820/recima21.v7i10.8882

PUBLICADO: 10/2026

RESUMO

A amelogênese imperfeita é uma alteração hereditária que compromete a formação do esmalte dentário e pode repercutir negativamente na estética, na função e na autoestima dos indivíduos acometidos. Embora não seja uma condição frequentemente observada na rotina clínica, seu manejo requer planejamento individualizado e abordagem conservadora, com preservação máxima da estrutura dentária remanescente. Este trabalho relata a reabilitação estética de um paciente adulto, de 39 anos, com diagnóstico clínico de amelogênese imperfeita do tipo hipomaturada, estabelecido à época com auxílio da avaliação radiográfica e sem confirmação genética, por meio de facetas diretas estratificadas em resina composta nos dentes 11, 12, 13, 15, 16, 21, 22, 23, 25 e 26. Foram realizados desgastes mínimos em esmalte nos dentes anteriores, enquanto os dentes posteriores incluídos posteriormente no planejamento receberam restaurações sem preparo dental. O tratamento possibilitou uma abordagem conservadora e minimamente invasiva, com resultado estético satisfatório no período documentado.

PALAVRAS-CHAVE: Amelogênese Imperfeita. Estética Dentária. Resinas Compostas. Sorriso.

ABSTRACT

Amelogenesis imperfecta is a hereditary condition that affects dental enamel formation and may negatively impact aesthetics, function, and patients' self-esteem. Although it is not frequently encountered in routine clinical practice, its management requires individualized planning and a conservative approach aimed at preserving as much remaining dental structure as possible. This study reports the aesthetic rehabilitation of a 39-year-old adult patient with a clinical diagnosis of hypomaturation-type amelogenesis imperfecta, established at the time with the aid of radiographic assessment and without genetic confirmation, using stratified direct composite resin veneers on teeth 11, 12, 13, 15, 16, 21, 22, 23, 25, and 26. Minimal enamel reduction was performed on the anterior teeth, whereas the posterior teeth subsequently added to the treatment plan received restorations without tooth preparation. The treatment provided a conservative and minimally invasive approach, with a satisfactory aesthetic result during the documented follow-up period.

KEYWORDS: *Amelogenesis imperfecta. Esthetics, Dental. Composite resins. Smiling.*

[1] Cirurgião-dentista.
[2] Doutora em Odontologia e docente do Centro Universitário Ingá – UNINGÁ.
[3] Doutora em Odontologia e docente do Centro Universitário Ingá – UNINGÁ.
[4] Doutora em Odontologia Marcelly Tupan Christoffoli Wolowski – UNINGÁ.
[5] Professora Doutora da disciplina de Dentística do curso de Odontologia do Centro Universitário Ingá – UNINGÁ.

Este artigo é publicado em acesso aberto (Open Access) sob a licença Creative Commons Atribuição 4.0 Internacional (CC-BY), que permite uso, distribuição e reprodução irrestritos em qualquer meio, desde que o autor original e a fonte sejam creditados.

REVISTA CIENTÍFICA - RECIMA21 ISSN 2675-6218

RESUMEN
La amelogénesis imperfecta es una alteración hereditaria que compromete la formación del esmalte dental y puede repercutir negativamente en la estética, la función y la autoestima de los pacientes afectados. Aunque no es una condición frecuente en la práctica clínica, su tratamiento requiere una planificación individualizada y un abordaje conservador orientado a preservar al máximo la estructura dentaria remanente. Este trabajo presenta la rehabilitación estética de un paciente adulto de 39 años, con diagnóstico clínico de amelogénesis imperfecta de tipo hipomadurada, establecido en su momento con apoyo de la evaluación radiográfica y sin confirmación genética, mediante carillas directas estratificadas de resina compuesta en los dientes 11, 12, 13, 15, 16, 21, 22, 23, 25 y 26. Se realizaron desgastes mínimos del esmalte en los dientes anteriores, mientras que los dientes posteriores incorporados posteriormente al plan de tratamiento recibieron restauraciones sin preparación dental. El tratamiento permitió un abordaje conservador y mínimamente invasivo, con un resultado estético satisfactorio durante el período de seguimiento documentado.

PALABRAS CLAVE: *Amelogénesis imperfecta. Estética dental. Resinas compuestas. Sonrisa.*

INTRODUÇÃO

A amelogênese imperfeita (AI) é um defeito de origem hereditária (Appelstrand *et al.*, 2022), que afeta o esmalte em sua estrutura e/ou qualidade durante o período da odontogênese (Pousette Lundgren; Dahllöf, 2024), causando alterações estéticas e funcionais nos dentes envolvidos, podendo levar o indivíduo a apresentar problemas de autoestima, além de incômodos em seu dia a dia (Appelstrand *et al.*, 2022). Assim, a identificação e o diagnóstico corretos, associados a um tratamento restaurador adequado, são de suma importância, promovendo uma melhora na qualidade de vida desses indivíduos (Pousette Lundgren; Dahllöf, 2024).

A amelogênese ocorre em três principais fases: secreção, transição e maturação. Na fase de secreção, ocorre um afastamento dos ameloblastos da junção dentino-esmalte; esse afastamento é feito enquanto eles secretam a matriz proteica extracelular (processo de Tomes) (Gachova *et al.*, 2023). Já no estágio de transição, ocorre a formação da estrutura do esmalte em espessura, além de uma diminuição da secreção dessa matriz e uma reestruturação dos ameloblastos (Gachova *et al.*, 2023). Após isso, na fase de maturação, acontece uma degradação das proteínas, substituídas por fluido tecidual, enquanto os ameloblastos aumentam o transporte de minerais, ocasionando um crescimento de cristalitos de esmalte, que só termina quando todo o volume tecidual estiver mineralizado, tornando-se uma matriz de esmalte dura, resistente e desprovida de proteínas (Pandya; Diekwisch, 2021). Qualquer desordem que ocorra

Este artigo é publicado em acesso aberto (Open Access) sob a licença Creative Commons Atribuição 4.0 Internacional (CC-BY), que permite uso, distribuição e reprodução irrestritos em qualquer meio, desde que o autor original e a fonte sejam creditados.

em uma dessas fases pode gerar características com caráter definitivo na estrutura final do elemento dentário, como, por exemplo, a amelogênese imperfeita (Duverger; Lee, 2024).

Há diversos tipos de amelogênese imperfeita descritos na literatura, cada qual apresentando características específicas, sendo descritos pelo menos 14 tipos quando considerados os fenótipos e os padrões de herança (Rhaiem *et al.*, 2024). Com base nos fenótipos dessa alteração, a AI é categorizada em três grupos principais: as formas hipoplásicas, nas quais há deficiência quantitativa da matriz do esmalte, que apresenta menor espessura e presença de fossas e sulcos; a forma hipocalcificada, na qual ocorre falha durante a mineralização primária, resultando em esmalte menos calcificado; e a forma hipomaturada, na qual o esmalte apresenta dureza e espessura normais, porém com alteração de cor, variando do branco ao amarelo-amarronzado, e podendo sofrer descolamentos em lascas (Rhaiem *et al.*, 2024). Assim, indivíduos com AI são candidatos a técnicas restauradoras que podem proporcionar melhora do sorriso, tanto na aparência quanto em sua função (Pousette Lundgren; Dahllöf, 2024).

Diante das possíveis reabilitações estéticas presentes na atualidade, as técnicas restauradoras conservadoras têm tomado espaço na Odontologia, visto que o órgão dental não apresenta reconstrução fisiológica (Olaru; Sachelarie; Calin, 2021). Ao longo do tempo, o desenvolvimento dos sistemas adesivos revolucionou a Odontologia e ampliou a possibilidade de tratamentos mais conservadores em comparação às abordagens restauradoras utilizadas anteriormente (Thalacker, 2022).

Dessa forma, as resinas compostas e outros materiais, como a cerâmica, por exemplo, puderam ser utilizados como opções em tratamentos restauradores, como em reconstruções de cavidades dentais e confecção de coroas. Esses materiais são utilizados para transformar sorrisos através de facetas/laminados, que por meio de variados sistemas de cores e partículas de carga oferecem um aspecto natural e um excelente polimento, tanto em substratos dentais claros, como em substratos mais escuros, graças às propriedades desses compósitos com os atuais sistemas adesivos (Ismail; Paravina, 2022; Ricci; Fahl Jr., 2023).

Portanto, este estudo teve como objetivo relatar a reabilitação estética de dentes anteriores e posteriores superiores acometidos por amelogênese imperfeita, mediante facetas diretas estratificadas em resina composta.

RELATO DE CASO CLÍNICO

Paciente do sexo masculino, brasileiro, de 39 anos, compareceu à Clínica Odontológica do Centro Universitário Ingá (UNINGÁ) com queixa principal de coloração amarelada e má

Este artigo é publicado em acesso aberto (Open Access) sob a licença Creative Commons Atribuição 4.0 Internacional (CC-BY), que permite uso, distribuição e reprodução irrestritos em qualquer meio, desde que o autor original e a fonte sejam creditados.

aparência de seus dentes. Uma das irmãs do paciente relatou apresentar alteração dentária semelhante, porém em grau significativamente mais leve; não houve relato de alteração semelhante nos demais familiares. Seu histórico odontológico anterior revelou que o paciente foi submetido a dois tratamentos endodônticos, nos dentes 42 e 46, em decorrência de lesões de cárie. O exame extraoral não revelou alterações quanto à abertura bucal ou à articulação temporomandibular. O paciente autorizou, mediante termo institucional assinado, o uso de suas radiografias, imagens e documentação clínica para fins científicos.

No exame intraoral, a espessura do esmalte apresentou-se normal, porém com aspecto descamativo nas superfícies dos dentes. Os dentes apresentavam coloração marrom-amarelada, principalmente nos terços cervical e médio. As superfícies dos dentes eram ásperas e rugosas e as coroas clínicas de tamanho normal. O plano oclusal apresentava dentes posteriores levemente desgastados e irregulares com coloração amarela e marrom-escura. Na visão frontal, o paciente apresentava mordida normal com aspecto natural e harmônico, sem apinhamentos ou grandes diastemas. O exame periodontal revelou tecido normal e saudável com recessão gengival controlada no elemento 23; presença de abfração e raiz vestibular exposta no dente 36; os dentes 14 e 24 estavam ausentes, visto que foram retirados durante o tratamento ortodôntico (Figura 1).

Figura 1. Fotografias clínicas pré-operatórias mostrando dentes com superfícies descamativas e formato bem definido, além de descoloração marrom-amarelada e periodonto normal e saudável.



1a 1b

Fonte: O autor (2022).

Este artigo é publicado em acesso aberto (Open Access) sob a licença Creative Commons Atribuição 4.0 Internacional (CC-BY), que permite uso, distribuição e reprodução irrestritos em qualquer meio, desde que o autor original e a fonte sejam creditados.

Com base nas características clínicas observadas — esmalte com espessura aparentemente normal, aspecto descamativo, coloração marrom-amarelada, superfícies ásperas e rugosas e coroas clínicas de tamanho normal — associadas à avaliação radiográfica realizada à época, estabeleceu-se o diagnóstico clínico de amelogênese imperfeita do tipo hipomaturada. Não foi realizada confirmação genética. As radiografias utilizadas na avaliação original não se encontram atualmente disponíveis para revisão retrospectiva, e os diagnósticos diferenciais considerados à época não foram registrados de forma específica. Com base no diagnóstico estabelecido, foi planejada uma reabilitação com facetas diretas em resina composta. A fase inicial do tratamento consistiu em reavaliação estética e confecção de modelos de estudo em gesso para análise da oclusão, seguida de enceramento para definição do formato dos dentes e das guias oclusais.

O tratamento foi iniciado com apresentação simulada da cobertura dos dentes em modelo superior impresso em 3D (enceramento). O resultado foi apresentado ao paciente, que se mostrou satisfeito.

Plano de tratamento inicialmente estabelecido:

1 - Instrução de higiene oral para o paciente;

2 - Prova do *mock-up* para checagem da oclusão e guias de oclusão;

3 - Preparo dos dentes 11, 12, 13, 21, 22 e 23;

4 - Reabilitação direta em resina composta dos dentes 11, 12, 13, 21, 22 e 23;

5 - Acompanhamentos periódicos planejados para 6 meses, 1 ano e 2 anos, acompanhados de orientação de higiene bucal.

A prova do mock-up, confeccionado em resina bisacrílica (STRUCTUR 3, VOCO, Alemanha) por meio do molde impresso em 3D, foi feita na arcada superior (Figura 2). Foram checadas as guias oclusais e a oclusão em máxima intercuspidação habitual (MIH), além do volume vestibular, do tamanho e do formato dos dentes em boca. O mock-up foi avaliado pela equipe docente responsável pelo acompanhamento clínico do caso e aprovado pelo paciente. Durante a continuidade do tratamento, uma semana após a reabilitação dos dentes anteriores, o planejamento restaurador foi ampliado para incluir os dentes 15, 16, 25 e 26, sem necessidade de preparo dental.

Este artigo é publicado em acesso aberto (Open Access) sob a licença Creative Commons Atribuição 4.0 Internacional (CC-BY), que permite uso, distribuição e reprodução irrestritos em qualquer meio, desde que o autor original e a fonte sejam creditados.

Figura 2. Prova do *mock-up*, confeccionado em resina bisacrílica, feita na arcada superior



Fonte: O autor (2022).

O tratamento restaurador foi iniciado com desgastes no esmalte nos terços médio e cervical dos dentes 23, 22, 21, 11, 12 e 13, utilizando pontas diamantadas (FG 1012, FG 2135), com preparo supragengival e desgaste de aproximadamente 0,1 mm a 0,4 mm, tendo alcançado a região de dentina no terço cervical (Figura 3). Foi realizado condicionamento com ácido fosfórico a 37% (Attaque Gel, Biodinâmica Química e Farmacêutica LTDA, Ibiporã, PR, Brasil) por 30 segundos em esmalte e 15 segundos em dentina, seguido de lavagem, conforme o protocolo empregado no caso (Figura 4). O condicionamento incluiu as superfícies vestibular, palatina e interproximais por integrarem as áreas de cobertura restauradora e, consequentemente, a interface adesiva.

Em seguida, foi aplicado o sistema adesivo Adper™ Single Bond 2 (3M do Brasil, Sumaré, SP, Brasil) nas superfícies condicionadas (Figura 4). Foram confeccionadas as conchas palatinas em resina composta (Forma XWE, Ultradent Products, Inc., South Jordan, EUA), seguidas da estratificação da resina para dentina (Forma WD, Ultradent Products, Inc., South Jordan, EUA). Utilizou-se resina de efeito entre os mamelos para obtenção de translucidez nas bordas incisais (Forma Incisal, Ultradent Products, Inc., South Jordan, EUA) e, por último, realizou-se a estratificação da resina para esmalte (Estelite Ômega BL2, Tokuyama Co. Ltd., Japão), seguida de acabamento com disco de lixa (Disco de Lixa, TDV, Pomerode, SC, Brasil).

Depois de uma semana, conforme a ampliação do planejamento restaurador, foi realizada a estratificação da resina nos dentes 15, 16, 25 e 26. Nessas regiões, foi realizado condicionamento ácido nas faces vestibular, ameias e oclusal, seguido da aplicação do adesivo (Scotchbond, 3M do Brasil, Sumaré, SP, Brasil). Em seguida, foi feita a estratificação da resina

Este artigo é publicado em acesso aberto (Open Access) sob a licença Creative Commons Atribuição 4.0 Internacional (CC-BY), que permite uso, distribuição e reprodução irrestritos em qualquer meio, desde que o autor original e a fonte sejam creditados.

para dentina (Forma WD, Ultradent Products, Inc., South Jordan, EUA) e para esmalte (Estelite Ômega BL2, Tokuyama Co. Ltd., Japão). Nesses dentes, não houve necessidade de preparo da estrutura dental, sendo as restaurações confeccionadas diretamente sobre a estrutura hígida.

Finalizada a estratificação, deu-se início à sequência de polimento com discos de lixa (Disco de Lixa, TDV, Pomerode, SC, Brasil), seguindo a ordem da maior para a menor granulação. O polimento foi finalizado com polidores de borracha (Jiffy™ Original Composite System, Ultradent Products, Inc., South Jordan, EUA), nas granulações verde, amarela e branca, seguido de disco de feltro e pasta diamantada (Diamond - FGM Dental Group, Joinville, SC, Brasil) (Figura 5). Ao término das etapas de acabamento e polimento, foram reforçadas ao paciente as orientações de higiene bucal com escova de cerdas macias e fio dental, com solicitação de retorno para controle. O paciente relatou satisfação com o resultado obtido, e a condição gengival observada ao término do tratamento foi preservada (Figura 6).

Figura 3. Desgastes com pontas diamantadas nos terços médio e cervical



3a



3b



3c

Fonte: O autor (2022).

Este artigo é publicado em acesso aberto (Open Access) sob a licença Creative Commons Atribuição 4.0 Internacional (CC-BY), que permite uso, distribuição e reprodução irrestritos em qualquer meio, desde que o autor original e a fonte sejam creditados.

Figura 4. Condicionamento ácido e adesivo sobre os dentes



4a 4b

Fonte: O autor (2022).

Figura 5. Polimento com discos de borracha e feltro

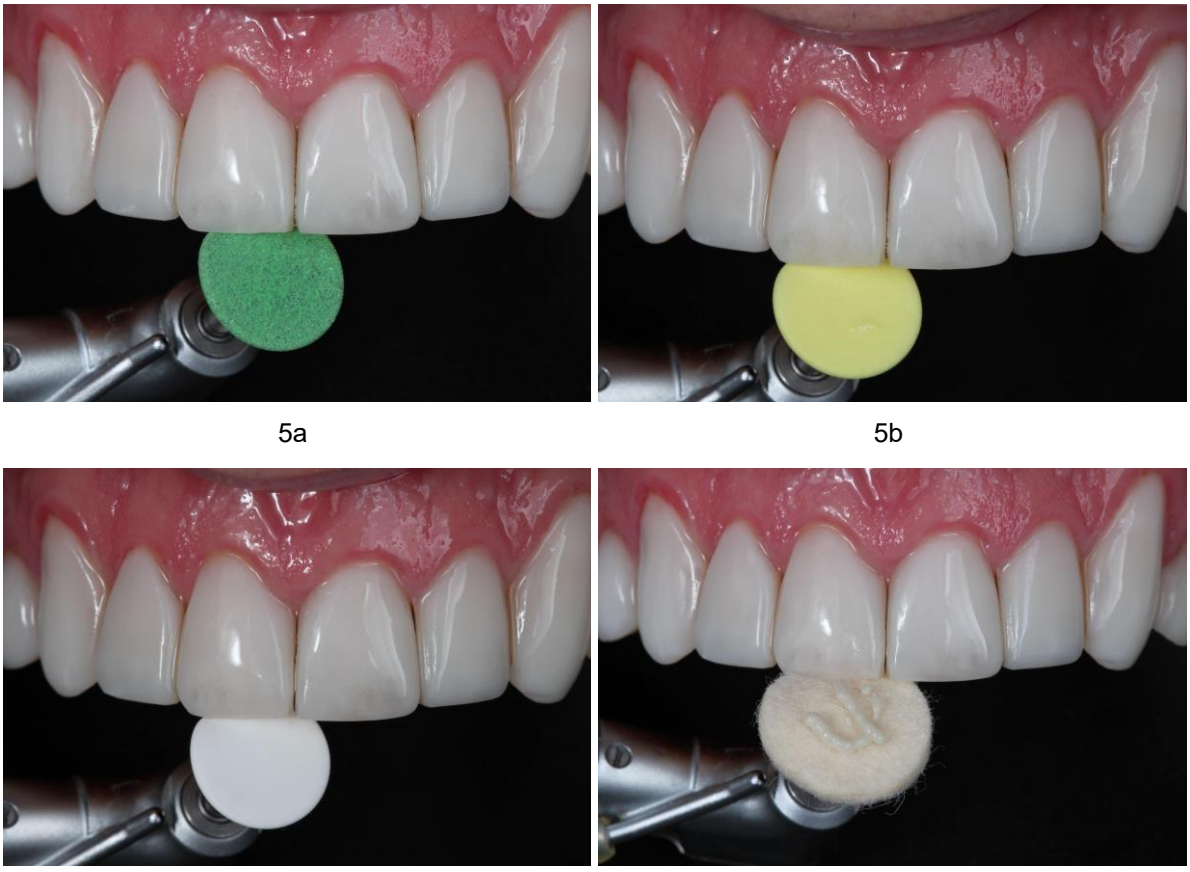

5a 5b

5c 5d

Fonte: O autor (2022).

Este artigo é publicado em acesso aberto (Open Access) sob a licença Creative Commons Atribuição 4.0 Internacional (CC-BY), que permite uso, distribuição e reprodução irrestritos em qualquer meio, desde que o autor original e a fonte sejam creditados.

Figura 6. Aspecto clínico aproximadamente um mês após a finalização do tratamento restaurador



6a 6b

Fonte: O autor (2022).

DISCUSSÃO

Neste estudo, a principal queixa do paciente em relação ao sorriso era a coloração dos dentes, que o incomodava havia muito tempo. Como o paciente já havia sido submetido a tratamento clareador, cujo resultado foi insatisfatório, foram apresentadas como opções de tratamento as facetas diretas em resina composta e os laminados cerâmicos. Diante dessas opções, o paciente escolheu as restaurações diretas em resina composta por possibilitarem o resultado desejado com mínimo desgaste, uma vez que a conservação da estrutura dentária era uma de suas prioridades.

Tratamentos estéticos em dentes com amelogênese imperfeita podem ser um desafio para o cirurgião-dentista, devido aos diversos fenótipos da amelogênese imperfeita e às diversas opções de tratamento indicadas para cada caso (Pousette Lundgren; Dahllöf, 2024; Rhaiem *et al.*, 2024). A diversidade de fenótipos e sua gravidade dependem da mutação do gene, o que irá definir o tipo de AI (Dong; Ruan; Duan, 2023). Diante desses aspectos, o cirurgião-dentista deve optar pelo tratamento mais adequado, buscando satisfação com o resultado final e preservação máxima da estrutura dentária.

As coroas convencionais têm sido utilizadas na reabilitação de pacientes com amelogênese imperfeita, especialmente em situações de maior comprometimento estrutural e estético (Pousette Lundgren; Dahllöf, 2024). Entretanto, outras abordagens restauradoras, como resinas compostas e materiais cerâmicos, também podem apresentar resultados satisfatórios,

Este artigo é publicado em acesso aberto (Open Access) sob a licença Creative Commons Atribuição 4.0 Internacional (CC-BY), que permite uso, distribuição e reprodução irrestritos em qualquer meio, desde que o autor original e a fonte sejam creditados.

devendo a escolha considerar as características clínicas, a extensão do comprometimento dentário e as necessidades individuais do paciente (Rhaiem *et al.*, 2024).

As coroas totais proporcionam boa cobertura dental, resolvendo a questão estética dos dentes acometidos, porém, o desgaste de estrutura dentária saudável é muito elevado, visto que dentes afetados pela AI, geralmente, já sofrem uma perda natural dessas estruturas (Pousette Lundgren; Dahllöf, 2024).

Bin Saleh (2023) concluiu que diversos fatores devem ser considerados na seleção dos materiais restauradores, incluindo o tipo e a gravidade da AI, a idade do paciente, a expectativa quanto ao resultado final, a longevidade do tratamento, a presença de hábitos parafuncionais, a qualidade da higiene bucal e o custo do tratamento. Dessa forma, é de suma importância que o cirurgião-dentista faça um diagnóstico apurado e um planejamento ideal sobre cada tipo de caso.

Na atualidade, as facetas de material cerâmico desempenham papel importante nos tratamentos de dentes inestéticos, apresentando propriedades capazes de mimetizar o esmalte do órgão dental, manter excelente longevidade em boca e apresentar baixo percentual de falha (Klein *et al.*, 2025). Por outro lado, a resina composta também apresenta vantagens clínicas, especialmente pela possibilidade de abordagem minimamente invasiva. Seu desempenho em comparação aos materiais cerâmicos pode variar conforme o tipo de restauração, o substrato dentário, o protocolo empregado e o período de acompanhamento (Mazzetti *et al.*, 2022). Estudos in vitro também demonstram resultados favoráveis quanto à resistência à fratura e à possibilidade de preservação da estrutura dentária (Tribst *et al.*, 2023).

Considerando a preservação máxima da estrutura dentária, as expectativas do paciente e suas condições financeiras, optou-se pela utilização de resina composta, o que permitiu, neste caso, o desgaste mínimo em apenas 6 dos 10 dentes tratados, mantendo 4 dentes totalmente hígidos, o que não seria possível em caso de laminados cerâmicos. Embora alguns estudos indiquem diferenças de desempenho clínico em longo prazo entre restaurações em resina composta e materiais cerâmicos, esses resultados podem variar conforme a indicação clínica, o substrato dentário, o protocolo restaurador e o período de acompanhamento (Mazzetti *et al.*, 2022). Nesse contexto, a resina composta pode representar uma opção adequada para o tratamento da AI, especialmente pela possibilidade de maior conservação do tecido dental (Mazzetti *et al.*, 2022) e pela estratificação, que permite melhor reprodução de opacidade, matizes e características ópticas, favorecendo o resultado estético (Perez *et al.*, 2023).

Como limitações deste relato, destacam-se a indisponibilidade atual das radiografias originais para revisão retrospectiva, a ausência de registro específico dos diagnósticos diferenciais considerados à época e a inexistência, no material disponível, de documentação

Este artigo é publicado em acesso aberto (Open Access) sob a licença Creative Commons Atribuição 4.0 Internacional (CC-BY), que permite uso, distribuição e reprodução irrestritos em qualquer meio, desde que o autor original e a fonte sejam creditados.

clínica e fotográfica que permita apresentar acompanhamento longitudinal além do controle de aproximadamente um mês. Essas limitações restringem a análise retrospectiva do diagnóstico e da longevidade clínica das restaurações, reforçando a necessidade de acompanhamento documentado em longo prazo.

CONSIDERAÇÕES FINAIS

No caso apresentado, a utilização de facetas diretas em resina composta possibilitou uma abordagem conservadora e minimamente invasiva, com preservação da estrutura dentária e resultado estético satisfatório ao término do tratamento. Entretanto, o acompanhamento clínico longitudinal é necessário para avaliar a manutenção dos resultados e o comportamento das restaurações ao longo do tempo.

ABREVIAÇÕES:

AI – Amelogênese imperfeita

REFERÊNCIAS

APPELSTRAND, S. B.; ROBERTSON, A.; SABEL, N. Patient-reported outcome measures in individuals with amelogenesis imperfecta: a systematic review. **European Archives of Paediatric Dentistry**, v. 23, n. 6, p. 885-895, 2022. DOI: 10.1007/s40368-022-00737-3.

BIN SALEH, S. S. Etiology, classification, and restorative management of amelogenesis imperfecta among children and young adults: a scoping review. **Cureus**, v. 15, n. 12, e49968, 2023. DOI: 10.7759/cureus.49968.

DONG, J.; RUAN, W.; DUAN, X. Molecular-based phenotype variations in amelogenesis imperfecta. **Oral Diseases**, v. 29, n. 6, p. 2334-2365, 2023. DOI: 10.1111/odi.14599.

DUVERGER, O.; LEE, J. S. The intricacies of tooth enamel: embryonic origin, development and human genetics. **Journal of Structural Biology**, v. 216, n. 4, 108135, 2024. DOI: 10.1016/j.jsb.2024.108135.

GACHOVA, D.; LIPOVY, B.; DEISSOVA, T.; HOLLA, L. I.; DANEK, Z.; LINHARTOVA, P. B. Polymorphisms in genes expressed during amelogenesis and their association with dental caries: a case-control study. **Clinical Oral Investigations**, v. 27, n. 4, p. 1681-1695, 2023. DOI: 10.1007/s00784-022-04794-2.

ISMAIL, E. H.; PARAVINA, R. D. Color adjustment potential of resin composites: optical illusion or physical reality, a comprehensive overview. **Journal of Esthetic and Restorative Dentistry**, v. 34, n. 1, p. 42-54, 2022. DOI: 10.1111/jerd.12843.

Este artigo é publicado em acesso aberto (Open Access) sob a licença Creative Commons Atribuição 4.0 Internacional (CC-BY), que permite uso, distribuição e reprodução irrestritos em qualquer meio, desde que o autor original e a fonte sejam creditados.

KLEIN, P. *et al.* Survival and complication rates of feldspathic, leucite-reinforced, lithium disilicate and zirconia ceramic laminate veneers: a systematic review and meta-analysis. **Journal of Esthetic and Restorative Dentistry**, v. 37, n. 3, p. 601-619, 2025. DOI: 10.1111/jerd.13351.

MAZZETTI, T. *et al.* 10-year practice-based evaluation of ceramic and direct composite veneers. **Dental Materials**, v. 38, n. 5, p. 898-906, 2022. DOI: 10.1016/j.dental.2022.03.007.

OLARU, M.; SACHELARIE, L.; CALIN, G. Hard dental tissues regeneration—approaches and challenges. **Materials**, v. 14, n. 10, 2558, 2021. DOI: 10.3390/ma14102558.

PANDYA, M.; DIEKWISCH, T. G. H. Amelogenesis: transformation of a protein-mineral matrix into tooth enamel. **Journal of Structural Biology**, v. 213, n. 4, 107809, 2021. DOI: 10.1016/j.jsb.2021.107809.

PEREZ, B. G. *et al.* Masking ability of resin composites: a scoping review. **Journal of Esthetic and Restorative Dentistry**, v. 35, n. 2, p. 333-344, 2023. DOI: 10.1111/jerd.12976.

POUSETTE LUNDGREN, G.; DAHLLÖF, G. Advances in clinical diagnosis and management of amelogenesis imperfecta in children and adolescents. **Journal of Dentistry**, v. 147, 105149, 2024. DOI: 10.1016/j.jdent.2024.105149.

RHAIEM, M.; CHALBI, M.; BOUSAID, S.; ZOUAOUI, W.; CHEMLI, M. A. Dental treatment approaches of amelogenesis imperfecta in children and young adults: a systematic review of the literature. **Journal of Esthetic and Restorative Dentistry**, v. 36, n. 6, p. 881-891, 2024. DOI: 10.1111/jerd.13191.

RICCI, W. A.; FAHL JR., N. Nature-mimicking layering with composite resins through a bio-inspired analysis: 25 years of the polychromatic technique. **Journal of Esthetic and Restorative Dentistry**, v. 35, n. 1, p. 7-18, 2023. DOI: 10.1111/jerd.13021.

THALACKER, C. Dental adhesion with resin composites: a review and clinical tips for best practice. **British Dental Journal**, v. 232, n. 9, p. 615-619, 2022. DOI: 10.1038/s41415-022-4144-7.

TRIBST, J. P. M.; TACH, Q.; DE KOK, P.; DAL PIVA, A. M. O.; KUIJS, R. H.; KLEVERLAAN, C. J. Thickness and substrate effect on the mechanical behaviour of direct occlusal veneers. **International Dental Journal**, v. 73, n. 5, p. 612-619, 2023. DOI: 10.1016/j.identj.2022.11.006.

Este artigo é publicado em acesso aberto (Open Access) sob a licença Creative Commons Atribuição 4.0 Internacional (CC-BY), que permite uso, distribuição e reprodução irrestritos em qualquer meio, desde que o autor original e a fonte sejam creditados.