v7.n9.2026

REVISTA CIENTÍFICA - RECIMA21 ISSN 2675-6218

A IMPORTÂNCIA DA ABORDAGEM MULTIDISCIPLINAR PARA O CONTROLE DE PROBLEMAS EM PRÓTESES IMPLANTOSSUPORTADAS

THE IMPORTANCE OF A MULTIDISCIPLINARY APPROACH TO THE MANAGEMENT OF COMPLICATIONS IN IMPLANT-SUPPORTED PROSTHESES

LA IMPORTANCIA DEL ENFOQUE MULTIDISCIPLINARIO PARA EL CONTROL DE COMPLICACIONES EN PRÓTESIS IMPLANTOSOPORTADAS

Gabriela da Silva Nacer[1], Ivete Aparecida de Mattias Sartori[2], Tatiana Deliberador[2], Carla Cristine Vieira Araujo Machado[3], Elisa Mattias Sartori[2]

e798915
https://doi.org/10.47820/recima21.v7i9.8915

PUBLICADO: 09/2026

RESUMO

Complicações peri-implantares e queixas relacionadas à estética podem estar presentes em pacientes reabilitados proteticamente por implantes. O objetivo deste trabalho foi relatar um caso clínico em maxila em que uma abordagem multidisciplinar permitiu o controle dessas complicações por meio da correção de espaços entre implantes, ação mecânica de limpeza, terapia de oxigênio ativo, estímulo à higienização caseira associada à terapia tópica após a instalação de prótese com desenhos corretos para permitir o acesso mecânico e restabelecimento da Dimensão Vertical de Oclusão (DVO). A experiência vivenciada na resolução deste caso clínico permitiu concluir que o acompanhamento dos casos tratados é necessário para que as queixas e os problemas peri-implantares possam ser identificados e tratados. A abordagem multidisciplinar permitiu devolver saúde e função, gerando satisfação estética e funcional para o paciente antes da reabilitação definitiva.

PALAVRAS-CHAVE: Implante Dentário. Terapia de Tecidos Moles. Prótese Dentária Fixada por Implante. Reabilitação Dentária. Dimensão Vertical de Oclusão.

ABSTRACT

Peri-implant complications and complaints related to aesthetics may be present in patients rehabilitated prosthetically with implants. The objective of this study was to report a clinical case in the maxilla where a multidisciplinary approach allowed the control of these complications through correction of spaces between implants, mechanical cleaning action, active oxygen therapy, promotion of home hygiene associated with topical therapy after the installation of a prosthesis with correct designs to enable mechanical access and restoration of the Vertical Dimension of Occlusion (VDO). The experience gained in resolving this clinical case allowed us to conclude that follow-up of treated cases is necessary for the management of peri-implant complaints and problems. The multidisciplinary approach facilitated the restoration of health and function, generating both aesthetic and functional satisfaction for the patient before definitive rehabilitation.

KEYWORDS: *Dental Implant. Soft Tissue Therapy. Implant-Supported Fixed Dental Prosthesis. Dental Rehabilitation. Vertical Dimension of Occlusion.*

RESUMEN

Las complicaciones periimplantarias y las quejas relacionadas con la estética pueden estar presentes en pacientes rehabilitados protésicamente mediante implantes.

[1] Faculdade ILAPEO, doutoranda em Odontologia.
[2] Faculdade ILAPEO, doutora em Odontologia.
[3] Faculdade ILAPEO, mestre em Odontologia.

Este artigo é publicado em acesso aberto (Open Access) sob a licença Creative Commons Atribuição 4.0 Internacional (CC-BY), que permite uso, distribuição e reprodução irrestritos em qualquer meio, desde que o autor original e a fonte sejam creditados.

REVISTA CIENTÍFICA - RECIMA21 ISSN 2675-6218

El objetivo de este trabajo fue presentar un caso clínico en el maxilar en el que un enfoque multidisciplinario permitió el control de estas complicaciones mediante la corrección de los espacios entre los implantes, la acción mecánica de limpieza, la terapia con oxígeno activo, el estímulo de la higiene domiciliaria asociada a terapia tópica, tras la instalación de una prótesis con un diseño adecuado que permitiera el acceso mecánico y el restablecimiento de la dimensión vertical de oclusión (DVO). La experiencia obtenida en la resolución de este caso clínico permitió concluir que el seguimiento de los casos tratados es necesario para que las quejas y los problemas periimplantarios puedan ser identificados y tratados. El enfoque multidisciplinario permitió devolver la salud y la función, generando satisfacción estética y funcional en el paciente antes de la rehabilitación definitiva.

PALABRAS CLAVE: *Implante Dental. Terapia de Tejidos Blandos. Prótesis Dental Fijada por Implantes. Rehabilitación Dental. Dimensión Vertical de Oclusión.*

INTRODUÇÃO

Para que se obtenha um prognóstico favorável em próteses implantossuportadas, a presença de tecido peri-implantar saudável é fundamental, interferindo também na estética e na saúde geral do indivíduo (LEWGOY *et al.*, 2012).

As doenças peri-implantares compartilham características clínicas e etiológicas semelhantes às doenças periodontais, sendo o acúmulo de biofilme peri-implantar o principal fator etiológico da peri-implantite. Entretanto, a doença apresenta caráter multifatorial, e sua ocorrência e progressão podem ser influenciadas por fatores relacionados ao paciente, como histórico ou presença de periodontite, controle inadequado do biofilme, tabagismo, diabetes mellitus e ausência de manutenção peri-implantar regular. Fatores locais também podem contribuir para o desenvolvimento da doença, incluindo posicionamento inadequado dos implantes, distância insuficiente entre implantes ou entre implantes e dentes adjacentes, presença de cimento residual, dificuldade de acesso aos dispositivos de higiene e de manutenção profissional, além de contornos e perfis de emergência protéticos desfavoráveis, que favorecem a retenção de biofilme. Dessa forma, a prevenção e o controle da peri-implantite devem considerar não apenas a remoção do biofilme, mas também a identificação e a correção dos fatores sistêmicos, comportamentais e locais modificáveis (HERRERA *et al.*, 2023; GALARRAGA-VINUEZA *et al.*, 2025).

O tratamento recomendado para essas enfermidades é uma terapia básica não cirúrgica, que consiste na remoção dos depósitos de biofilme e cálculo, de forma manual ou ultrassônica, incluindo ainda instrução de higiene bucal que deve ser fornecida ao paciente, com ou sem auxílio de agentes químicos associados (KLINGE *et al.*, 2018). Essa forma de tratamento resulta

Este artigo é publicado em acesso aberto (Open Access) sob a licença Creative Commons Atribuição 4.0 Internacional (CC-BY), que permite uso, distribuição e reprodução irrestritos em qualquer meio, desde que o autor original e a fonte sejam creditados.

em uma redução média da profundidade da bolsa de 0,5 a 1,0 mm e em uma redução de 15% a 40% no sangramento à sondagem (HIROOKA; RENVERT, 2019).

A literatura preconiza que um dos agentes químicos que pode ser utilizado é o perborato de sódio, considerado uma fonte de oxigênio ativo com maior facilidade de penetrar nos tecidos e no biofilme para eliminar as bactérias anaeróbicas. É necessário reforçar os cuidados com a higienização e manter a motivação do paciente (LEWGOY *et al.*, 2012; HERRERA *et al.*, 2023).

Para que isso seja possível, é importante salientar a necessidade de adequação das áreas de higienização ao método ensinado, ou seja, o formato interno das próteses deve permitir a ação mecânica do fio dental ou da escova interdental preconizada. A recomendação dos pônticos convexos visa formar um perfil de emergência adequado, constituindo um cuidado importante (LEWGOY *et al.*, 2012). O estudo de Lundgren e Laurell evidenciou que pônticos que apresentam contato adequado com os tecidos moles possibilitam condições periodontais favoráveis, desde que o controle do biofilme dental seja realizado adequadamente (LUNDGREN; LAURELL, 1994).

O objetivo deste trabalho foi relatar um caso clínico com prótese sobre implantes de arco total, instalada há 16 anos, que apresentava um quadro de mucosite, peri-implantite e alteração da dimensão vertical de oclusão, sendo tratado por meio de uma abordagem multidisciplinar.

RELATO DE CASO

Um paciente de 65 anos apresentou-se com queixas relativas à estética de prótese cerâmica implantossuportada total de maxila (dentes superiores que não apareciam quando sorria e conversava) e dificuldade na higienização bucal. O exame clínico inicial revelou necessidade de restabelecimento da dimensão vertical de oclusão (Fig. 1).

Para estabelecer o plano de tratamento, vários exames e análises foram realizados, incluindo fotografias extra e intraorais, além de exames periodontais e radiográficos. O perfil facial do paciente foi analisado, revelando necessidade de restabelecimento do plano oclusal e um colapso dos lábios superior e inferior (Fig. 1). O paciente não apresentava sinais de dor ou sensibilidade na região da cabeça ou pescoço, nem estalidos ou sensibilidade na articulação temporomandibular (ATM).

Os exames radiográfico e intraoral revelaram áreas radiolúcidas nas cervicais de alguns implantes, associadas à presença de bolsas peri-implantares, com profundidade à sondagem maior que 5 mm e sangramento à sondagem. Foi diagnosticada a presença de peri-implantite na região do 22 ao 26 e de mucosite na região do 21 ao 16 (Figs. 2 e 3).

Este artigo é publicado em acesso aberto (Open Access) sob a licença Creative Commons Atribuição 4.0 Internacional (CC-BY), que permite uso, distribuição e reprodução irrestritos em qualquer meio, desde que o autor original e a fonte sejam creditados.

Após minuciosas explicações dadas ao paciente sobre as diferentes modalidades de tratamento, ele concordou com a realização da terapia básica peri-implantar e com a substituição da prótese, com melhoria do contorno para facilitar a higienização e restabelecimento da Dimensão Vertical de Oclusão (DVO). Foi entregue ao paciente o Termo de Consentimento Livre e Esclarecido referente ao tratamento, por ele assinado.

Na primeira sessão clínica foi feito o tratamento da peri-implantite e da mucosite, com curetagem ao redor dos implantes com bolsas maiores que 5 mm, aplicação de jato com pó de bicarbonato e do Blue®m Oral Gel (Blue®m Care, Zwolle, Holanda) em todos os implantes. Foi também realizada a remoção do implante na região do 14, por estar vestibularizado, desfavorecendo a estética e dificultando a higienização, por proximidade com os implantes vizinhos (espaço menor que 3 mm) (Fig. 4). A terapia prescrita no pós-operatório foi: antibiótico (metronidazol 400 mg) por 7 dias, analgésico (dipirona 1 g) e bochecho com enxaguatório bucal Blue®m (Blue®m Care, Zwolle, Holanda) de 8/8 horas para uso diário.

Após 3 meses de acompanhamento, o caso apresentou grande melhora na condição peri-implantar, sem sangramento nas sondagens e diminuição das bolsas para uma profundidade menor que 3 mm. Então, uma nova prótese provisória foi executada. Para realizar o estudo das modificações estéticas e funcionais necessárias, utilizou-se a prótese inicial e nela realizou-se um JIG funcional-estético em resina acrílica Duralay® (Reliance Dental Co, Worth, USA) no qual foi determinada a dimensão vertical de oclusão, levando os côndilos do paciente para a posição guiada, não forçada. Após os testes de confirmação dessas posições, o JIG foi conferido em relação ao comprimento (buscou-se um comprimento maior em 2 mm em relação ao tubérculo do lábio superior em repouso). Para confirmação do comprimento e tamanho foram utilizados os testes fonéticos e estéticos. Após a confirmação, foram realizados dois registros posteriores.

Com a prótese antiga e o JIG em posição, o garfo do arco facial foi moldado com silicone de consistência pesada e o arco facial foi posicionado. Então, a prótese foi removida e foi realizada a moldagem com os transferentes dos minipilares unidos com Pattern Resin® LS (GC Corporation, Tóquio, Japão) e silicone (VPS impression, Neodent, Curitiba, Brasil). Os modelos foram obtidos, a prótese do paciente foi parafusada ao modelo, posicionada no garfo do arco facial para montagem do modelo superior. A montagem do modelo inferior foi realizada com o posicionamento no registro que estava unido à prótese. Os modelos foram assim montados em articulador semiajustável (Fig. 5).

Este artigo é publicado em acesso aberto (Open Access) sob a licença Creative Commons Atribuição 4.0 Internacional (CC-BY), que permite uso, distribuição e reprodução irrestritos em qualquer meio, desde que o autor original e a fonte sejam creditados.

Foi realizada uma prova dos dentes em cera devido à complexidade do caso. Após análise, foi testado aumento de mais 3 mm por meio de um registro com resina composta em 3 pontos de mordida. A necessidade foi aprovada e registros fotográficos foram realizados (Fig. 6).

A prótese provisória foi confeccionada por usinagem em PMMA (polimetilmetacrilato). Na instalação foram realizados os ajustes oclusais pertinentes e verificação dos formatos internos dos pônticos e contatos com o rebordo conferindo os espaços para efetiva higienização. O paciente foi orientado quanto aos cuidados caseiros necessários (Fig. 7). O torque final dos parafusos protéticos foi aplicado e os condutos de acesso foram selados com fita de politetrafluoretileno e resina composta fotopolimerizável.

O restabelecimento da dimensão vertical e das relações dentes/lábios foi acompanhado, não tendo o paciente revelado nenhum desconforto nos 4 meses de acompanhamento. Foi assim encaminhado para reabilitação com prótese definitiva (Fig. 8).

DISCUSSÃO

As doenças peri-implantares compartilham características clínicas e etiológicas semelhantes às doenças periodontais. Diversos tipos de tratamentos são descritos na literatura; entretanto, os resultados variam. O tratamento da mucosite é mais previsível do que o da peri-implantite e, quando realizado adequadamente, reduz a possibilidade de progressão da mucosite para peri-implantite, como observado no presente caso clínico (COSTA *et al.*, 2012; MONJE *et al.*, 2016).

O debridamento mecânico é uma das opções para reduzir a inflamação por meio da remoção do biofilme da superfície do implante. Essa forma de descontaminação pode ser combinada com antibióticos ou utilizada em conjunto com outros métodos de descontaminação química, visando melhores resultados (TOMA; BRECX; LASSERRE, 2019).

No presente caso clínico, o tratamento da mucosite e da peri-implantite foi realizado por meio da associação entre descontaminação mecânica e química, utilizando-se jato de bicarbonato e aplicação de gel com liberação de oxigênio ativo, respectivamente.

A terapia com oxigênio ativo vem sendo descrita na literatura como uma opção coadjuvante para os cuidados com os tecidos orais. No presente caso, foi utilizado o gel oral Blue®m como terapia adjuvante. Essa abordagem, associada aos cuidados clínicos de higienização e à remoção de fatores locais, como a proximidade entre implantes e o formato inadequado das áreas destinadas à higienização, parece ter contribuído para o controle inicial da condição peri-implantar (MAKEYEVA; TAMBOVTSEVA, 2014).

Este artigo é publicado em acesso aberto (Open Access) sob a licença Creative Commons Atribuição 4.0 Internacional (CC-BY), que permite uso, distribuição e reprodução irrestritos em qualquer meio, desde que o autor original e a fonte sejam creditados.

É importante destacar a manutenção periódica das próteses implantossuportadas como fator relevante para o sucesso dos tratamentos. Além da transmissão de informações sobre higiene, de forma verbal e escrita, os pacientes devem ser orientados quanto à importância das consultas periódicas de manutenção. Também é fundamental que o planejamento protético respeite contornos e espaços que favoreçam a adequada higienização (ABLE *et al.*, 2021).

Neste caso clínico, também se evidencia a importância do correto estabelecimento da dimensão vertical de oclusão (DVO) nas reabilitações, uma vez que sua redução pode interferir significativamente na estética. A possibilidade de restabelecimento da DVO tem sido amplamente discutida na literatura (TRENTIN *et al.*, 2016; ABDUO, 2012). A aplicação desses conceitos pode ser observada no presente caso. Além dos benefícios para a composição facial, o restabelecimento da DVO permitiu melhorar a relação entre os dentes e os lábios, proporcionando maior exposição dentária durante a fala e o sorriso.

Existe recomendação de que o aumento da DVO seja realizado de forma criteriosa, a fim de evitar dor e/ou desconforto e favorecer contatos simultâneos e de intensidade semelhante em relação cêntrica. Neste caso clínico, a alteração da DVO, visando à previsibilidade funcional e estética do tratamento, foi realizada em um único momento, uma vez que a prótese foi confeccionada por usinagem. Entretanto, foi realizado acompanhamento cuidadoso. Caso o paciente apresentasse desconforto, a DVO poderia ser reduzida por meio de desgastes. Como não houve desconforto e os testes fonéticos foram satisfatórios, a DVO determinada pôde ser confirmada.

Outro aspecto observado foi a relação entre o contorno facial e a DVO. Estudos indicam que, em casos de perda dentária ou desgastes acentuados, essa relação pode tornar-se desarmônica, resultando em prejuízos estéticos decorrentes de alterações nos tecidos duros e moles e no tônus muscular, o que pode acentuar o aspecto envelhecido da face. Essas alterações estavam presentes na análise inicial e puderam ser amenizadas pelo restabelecimento da DVO durante o processo de reabilitação oral (TRENTIN *et al.*, 2016; ABDUO, 2012).

Há diferentes métodos para a obtenção da DVO e, por se tratar de um procedimento com importante componente clínico e individual, recomenda-se a associação de diferentes métodos para sua determinação (ALHAJJ *et al.*, 2017). Assim, para se chegar a uma posição aceitável, diversos métodos foram associados. Inicialmente, adotou-se o método métrico indireto, que utiliza a dimensão vertical de repouso como parâmetro inicial e considera o espaço funcional livre, empregando-se o compasso de Willis para a realização das medidas (REIS *et al.*, 2008). Também foram associados os métodos da plenitude facial e da proporção facial.

Este artigo é publicado em acesso aberto (Open Access) sob a licença Creative Commons Atribuição 4.0 Internacional (CC-BY), que permite uso, distribuição e reprodução irrestritos em qualquer meio, desde que o autor original e a fonte sejam creditados.

Para facilitar o processo e a visualização do resultado, foi adotada a técnica de confecção do JIG funcional-estético (ALTAMIRO, 2019). Essa técnica permitiu a análise da relação entre dentes e lábios, a avaliação fonética e a comparação entre a dimensão vertical de oclusão e a dimensão vertical de repouso, incluindo a presença do espaço funcional livre ao final do processo. A confirmação do espaço funcional livre também é considerada um dos parâmetros utilizados na determinação e análise da DVO (TRENTIN *et al.*, 2016; REIS *et al.*, 2008; GROSS *et al.*, 2002; CALAMITA *et al.*, 2019).

A reabilitação temporária utilizada permitiu o controle do caso tanto sob o aspecto funcional, incluindo o controle das relações maxilomandibulares estabelecidas e dos formatos que favoreciam a higienização, quanto sob o aspecto estético. O período de acompanhamento permitiu verificar que a dimensão vertical de oclusão estava adequada e que havia proporcionado bem-estar ao paciente. Além disso, o contorno cervical e axial apropriado, associado ao treinamento de higiene fornecido ao paciente, contribuiu para a manutenção da saúde dos tecidos peri-implantares. Dessa forma, os parâmetros estabelecidos na prótese provisória puderam ser transferidos para a prótese definitiva, preparando a condição oral do paciente para a reabilitação definitiva (LEWGOY *et al.*, 2012; MATTIOTTI *et al.*, 2015).

Figura 1. Fotografias extra e intraorais do pré-tratamento. A e B. Análise facial em oclusão e em repouso, verificando a perda da DVO. C. Análise da oclusão intrabucal. D. Análise da vista oclusal.

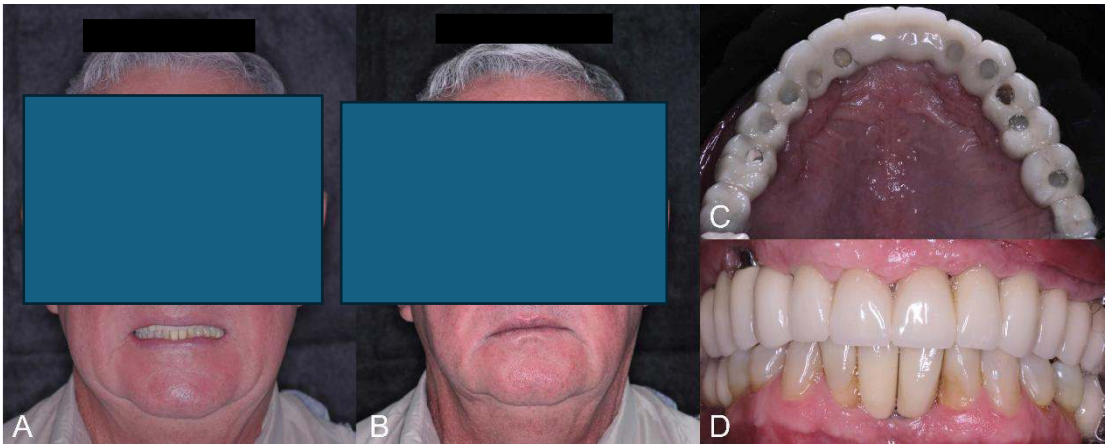

Figura 2. Fotografias da avaliação peri-implantar. A. Sondagem de todos os implantes. B. Vista oclusal da condição peri-implantar.

Este artigo é publicado em acesso aberto (Open Access) sob a licença Creative Commons Atribuição 4.0 Internacional (CC-BY), que permite uso, distribuição e reprodução irrestritos em qualquer meio, desde que o autor original e a fonte sejam creditados.

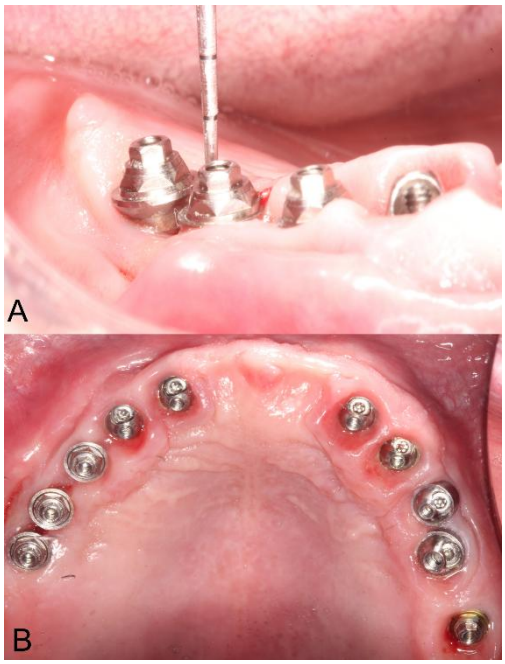

Figura 3. Análise radiográfica para diagnóstico e planejamento. A. Radiografia panorâmica. B. Radiografias periapicais.

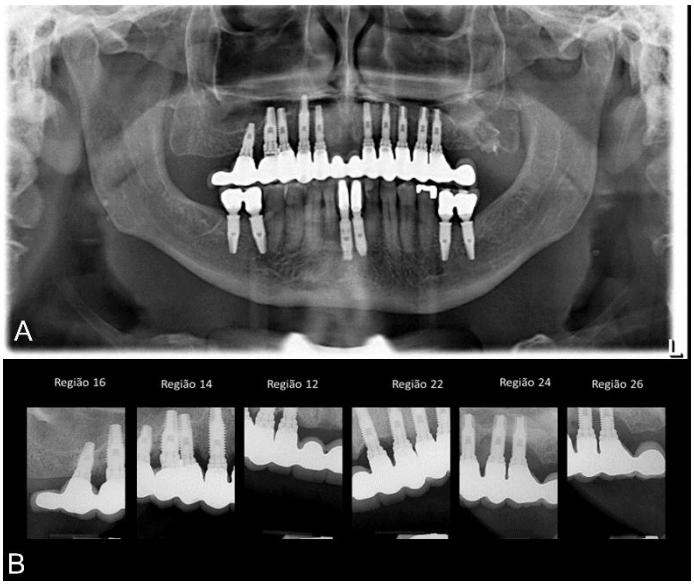

Figura 4. Remoção do implante na região do 14, por estar vestibularizado, desfavorecendo a estética e a higienização adequada. A. Fotografia da região vestibular do elemento 14. B. Imagem do transoperatório, após a remoção do implante.

Este artigo é publicado em acesso aberto (Open Access) sob a licença Creative Commons Atribuição 4.0 Internacional (CC-BY), que permite uso, distribuição e reprodução irrestritos em qualquer meio, desde que o autor original e a fonte sejam creditados.

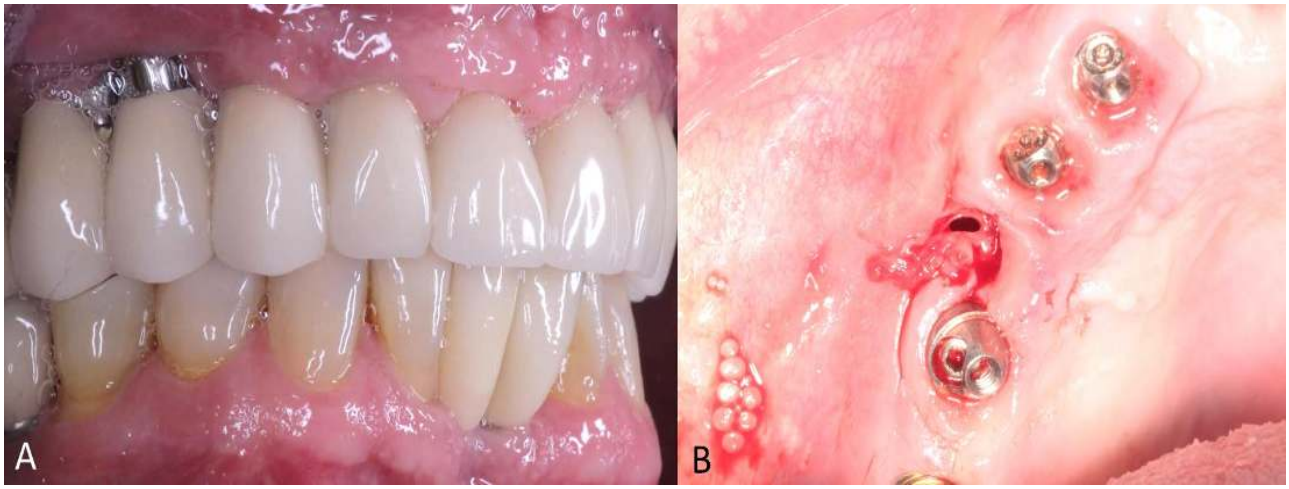

Figura 5. Após 3 meses do tratamento peri-implantar e início do tratamento protético. A. Avaliação da região peri-implantar. B. União dos implantes com resina Pattern. C. Transferência dos implantes superiores com silicone de adição e dos dentes inferiores com alginato.

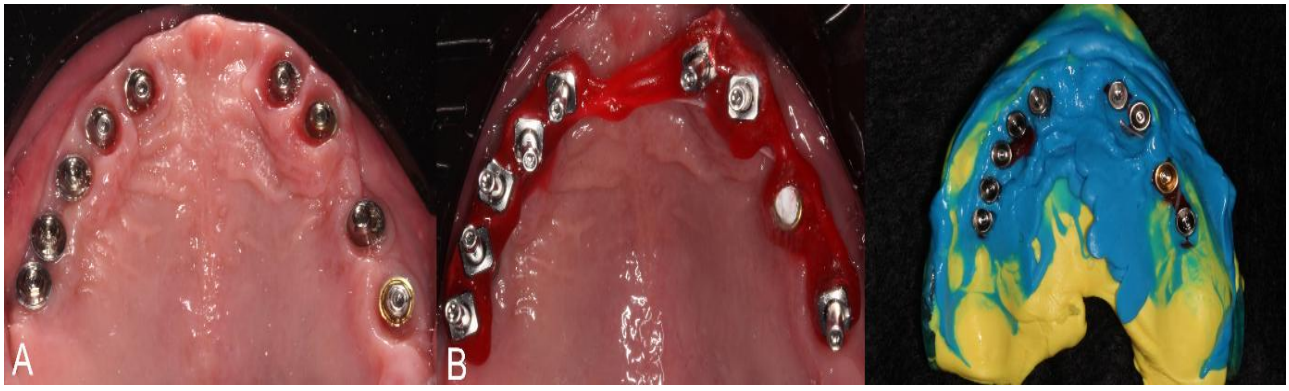

Este artigo é publicado em acesso aberto (Open Access) sob a licença Creative Commons Atribuição 4.0 Internacional (CC-BY), que permite uso, distribuição e reprodução irrestritos em qualquer meio, desde que o autor original e a fonte sejam creditados.

Figura 6. Obtenção da DVO ideal. A. JIG funcional feito com resina Pattern na região dos incisivos, levando em consideração os dentes anteriores e posteriores. B. Uso da técnica de obtenção da DVO com compasso de Willis.

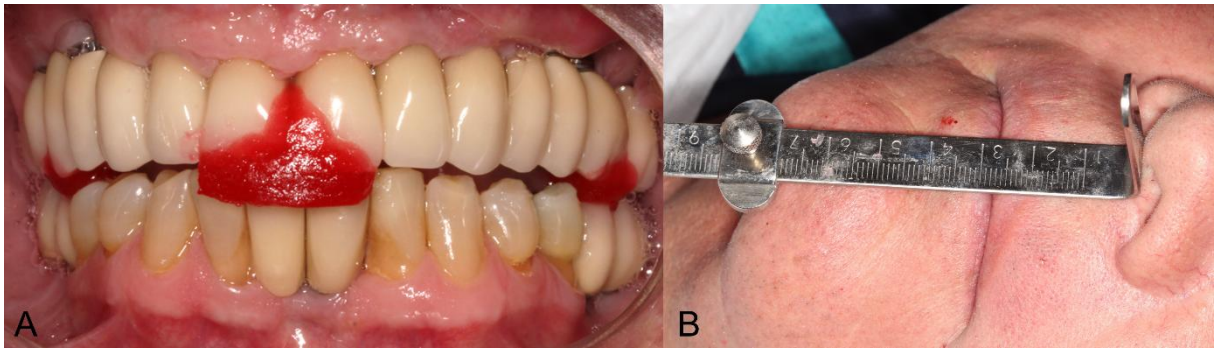

Figura 7. Fase de provas. A. Prótese montada em cera. B. Base de prova instalada nos implantes, com novos registros para o laboratório.



Este artigo é publicado em acesso aberto (Open Access) sob a licença Creative Commons Atribuição 4.0 Internacional (CC-BY), que permite uso, distribuição e reprodução irrestritos em qualquer meio, desde que o autor original e a fonte sejam creditados.

Figura 8. Acompanhamento de 4 meses, após a finalização da etapa de provisório. A. Sorriso final. B. Prótese provisória finalizada. C. Prótese provisória instalada em boca, após todos os ajustes oclusais.

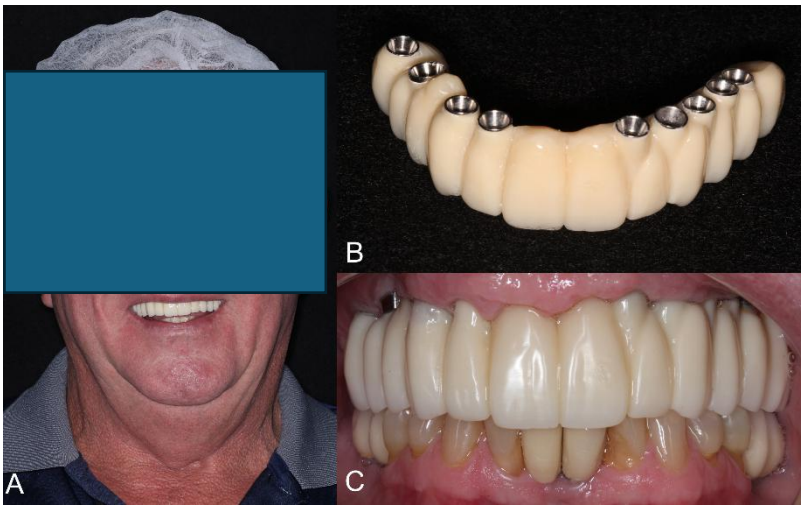

CONSIDERAÇÕES FINAIS

A experiência vivenciada na resolução deste caso clínico permitiu concluir que o acompanhamento dos pacientes reabilitados com implantes é fundamental para a identificação e o tratamento de queixas estéticas e complicações peri-implantares. A abordagem multidisciplinar, envolvendo a Periodontia, no controle da mucosite e da peri-implantite e na manutenção da saúde dos tecidos peri-implantares; a Implantodontia, na avaliação e remoção de fatores locais relacionados ao posicionamento e à proximidade dos implantes; e a Prótese Dentária, na reabilitação funcional e estética, com adequação do desenho protético, restabelecimento da dimensão vertical de oclusão e favorecimento da higienização, permitiu a recuperação da saúde, função e estética, proporcionando maior satisfação ao paciente e condições favoráveis para a reabilitação definitiva.

REFERÊNCIAS

ABDUO, J. Segurança do aumento da dimensão vertical de oclusão: uma revisão sistemática. *Quintessence International*, v. 43, p. 369-380, 2012.

ABLE, F. B.; DE MATTIAS SARTORI, I. A.; YOUNES, I. A.; CAMPANHA BOMBARDA, N. H. Comportamento dos implantes e dos tecidos orais em próteses fixas maxilares, com acompanhamento de 1 a 12 anos: estudo transversal analítico. *International Journal of Oral and*

Este artigo é publicado em acesso aberto (Open Access) sob a licença Creative Commons Atribuição 4.0 Internacional (CC-BY), que permite uso, distribuição e reprodução irrestritos em qualquer meio, desde que o autor original e a fonte sejam creditados.

Maxillofacial Implants, v. 36, n. 4, p. 799-806, jul./ago. 2021. DOI: 10.11607/jomi.8542. PMID: 34411223.

ALHAJJ, M. N.; KHALIFA, N.; ABDUO, J.; AMRAN, A. G.; ISMAIL, I. A. Determinação da dimensão vertical de oclusão em pacientes com prótese total: uma revisão atualizada. *Journal of Oral Rehabilitation*, v. 44, n. 11, p. 896-907, nov. 2017. DOI: 10.1111/joor.12522.

ALTAMIRO, F. *O Esthetic Jig: um dispositivo odontológico original para a reabilitação estética da dimensão vertical de oclusão*. 2019. v. 34.

CALAMITA, M.; COACHMAN, C.; SESMA, N.; KOIS, J. Dimensão vertical de oclusão: decisões no planejamento do tratamento e considerações para o manejo clínico. *Journal of Esthetic Dentistry*, v. 14, n. 2, p. 166-181, 2019.

COSTA, F. O.; TAKENAKA-MARTINEZ, S.; COTA, L. O.; FERREIRA, S. D.; SILVA, G. L.; COSTA, J. E. Doença peri-implantar em indivíduos com e sem manutenção preventiva: acompanhamento de 5 anos. *Journal of Clinical Periodontology*, v. 39, n. 2, p. 173-181, 2012.

GALARRAGA-VINUEZA, M. E. *et al.* Prevalence, incidence, systemic, behavioral, and patient-related risk factors and indicators for peri-implant diseases: an AO/AAP systematic review and meta-analysis. *Journal of Periodontology*, 2025.

GROSS, M. D.; NISSAN, J.; ORMIANER, Z.; DVORI, S.; SHIFMAN, A. Efeito do aumento da dimensão vertical de oclusão sobre a altura facial. *International Journal of Prosthodontics*, v. 15, p. 353-357, 2002.

HERRERA, D. *et al.* Prevention and treatment of peri-implant diseases: the EFP S3 level clinical practice guideline. *Journal of Clinical Periodontology*, v. 50, supl. 26, p. 4-76, 2023. DOI: 10.1111/jcpe.13823.

HIROOKA, H.; RENVERT, S. Diagnóstico da doença peri-implantar. *Implantodontia*, v. 28, n. 2, p. 144-149, abr. 2019. DOI: 10.1097/ID.0000000000000868.

KLINGE, B.; KLINGE, A.; BERTL, K.; STAVROPOULOS, A. Doenças peri-implantares. *European Journal of Oral Sciences*, v. 126, supl. 1, p. 88-94, out. 2018. DOI: 10.1111/eos.12529.

LEWGOY, H. R.; MATSON, M. R.; MATSUSHITA, M. M.; FORGER, S. I.; TORTAMANO NETO, P.; JOLY, J. C. Estabelecimento de um protocolo de higiene para a prevenção de mucosite e peri-implantite. *ImplantNews*, jan./fev., n. 1, p. 11-19, 2012.

LUNDGREN, D.; LAURELL, L. Aspectos biomecânicos das próteses dentárias fixas suportadas por dentes naturais e implantes endósseos. *Periodontology 2000*, v. 4, p. 23-40, fev. 1994. DOI: 10.1111/j.1600-0757.1994.tb00003.x.

MAKEYEVA, I. M.; TAMBOVTSEVA, N. V. Aplicação do dentifrício e enxaguatório bucal “BLUEM” nos cuidados abrangentes de higiene oral de pacientes com doença cardíaca coronariana. *First Moscow State Medical University*, v. 93, n. 3, p. 18-20, 2014.

MATTIOTTI, L.; MELO, A. C. M.; BERNARDES, S. R.; SARTORI, I. A. M. Conceitos oclusais na reabilitação de pacientes com disfunções. *Prosthesis Laboratory Science*, v. 4, n. 16, p. 292-301, 2015.

Este artigo é publicado em acesso aberto (Open Access) sob a licença Creative Commons Atribuição 4.0 Internacional (CC-BY), que permite uso, distribuição e reprodução irrestritos em qualquer meio, desde que o autor original e a fonte sejam creditados.

MONJE, A.; ARANDA, L.; DIAZ, K. T. *et al.* Impacto da terapia de manutenção na prevenção das doenças peri-implantares: revisão sistemática e metanálise. *Journal of Dental Research*, v. 95, n. 4, p. 372-379, 2016.

REIS, K. R.; TELLES, D. M.; FRIED, E.; KAIZER, O. B.; BONFANTE, G. Análise do método de Willis na determinação da dimensão vertical de oclusão. *Revista Brasileira de Odontologia*, v. 65, n. 1, 2008.

TOMA, S.; BRECX, M. C.; LASSERRE, J. F. Avaliação clínica de três modalidades cirúrgicas no tratamento da peri-implantite: ensaio clínico randomizado controlado. *Journal of Clinical Medicine*, v. 8, n. 7, e966, 2019.

TRENTIN, L. M.; REGINATO, V. F.; MAROLI, A.; BORGES, M. T. R.; BACCHI, A. Determinação da dimensão vertical de oclusão em próteses totais: revisão da literatura e relato de caso. *Journal of Oral Investigations*, v. 5, n. 1, p. 50-60, 2016.

Este artigo é publicado em acesso aberto (Open Access) sob a licença Creative Commons Atribuição 4.0 Internacional (CC-BY), que permite uso, distribuição e reprodução irrestritos em qualquer meio, desde que o autor original e a fonte sejam creditados.