v7.n10.2026

REVISTA CIENTÍFICA - RECIMA21 ISSN 2675-6218

# REABILITAÇÃO CIRÚRGICA DE MAXILA ATRÓFICA COM USO DE PRÓTESE CUSTOMIZADA

## *SURGICAL REHABILITATION OF THE ATROPHIC MAXILLA USING A CUSTOM-MADE PROSTHESIS*

## *REHABILITACIÓN QUIRÚRGICA DE MAXILAR ATRÓFICO MEDIANTE EL USO DE PRÓTESIS PERSONALIZADA*

Fernando Altran

e7109130
https://doi.org/10.47820/recima21.v7i10.9130

PUBLICADO: 10/2026

**RESUMO**

A reabilitação de maxila atrófica com próteses customizadas é realizada em pacientes quando não há possibilidade de outros tipos de reabilitação tradicionais, como, por exemplo, os implantes. Nesses casos, são fabricados um guia cirúrgico e uma prótese cirúrgica para a posterior fixação de uma prótese dentária, dando assim a possibilidade de reabilitação cirúrgica e protética ao paciente. Objetivo: apresentar um caso em que foi realizada a reabilitação cirúrgica e protética de um paciente. Conclusão: mesmo em casos de maxila atrófica é possível devolver as funções mastigatórias e estéticas do paciente com esse recurso de prótese customizada.

**PALAVRAS-CHAVE**: Maxila atrófica. Prótese cirúrgica customizada. Reabilitação de maxila atrófica.

***ABSTRACT***

*Rehabilitation of the atrophic maxilla using custom prostheses is performed on patients for whom traditional rehabilitation methods—such as standard dental implants—are not feasible. In this approach, a surgical guide and a surgical prosthesis are fabricated to facilitate the subsequent attachment of a dental prosthesis, thereby enabling both surgical and prosthetic rehabilitation for the patient. Objective: To present a case involving the surgical and prosthetic rehabilitation of a patient. Conclusion: Even in cases of maxillary atrophy, it is possible to restore the patient's masticatory function and aesthetics using this custom prosthesis approach.*

***KEYWORDS:*** *Atrophic maxilla. Custom surgical prosthesis. Rehabilitation of atrophic maxilla.*

***RESUMEN***

*La rehabilitación de maxilar atrófico con prótesis personalizadas se realiza en pacientes cuando otros tipos de rehabilitación tradicionales, como los implantes, no son posibles. En este caso, se fabrica una guía quirúrgica junto con una prótesis quirúrgica para la posterior fijación de una prótesis dental, lo que permite la rehabilitación quirúrgica y protésica del paciente. Objetivo: Presentar un caso de rehabilitación quirúrgica y protésica en un paciente. Conclusión: Incluso en casos de maxilar atrófico, es posible restaurar las funciones masticatorias y estéticas del paciente con esta prótesis personalizada.*

***PALABRAS CLAVE****: Maxilar atrófico. Prótesis quirúrgica personalizada. Rehabilitación de maxilar atrófico.*



Este artigo é publicado em acesso aberto (Open Access) sob a licença Creative Commons Atribuição 4.0 Internacional (CC-BY), que permite uso, distribuição e reprodução irrestritos em qualquer meio, desde que o autor original e a fonte sejam creditados.

## INTRODUÇÃO

A reabilitação de maxilas atróficas representa um desafio significativo na odontologia moderna, especialmente quando métodos tradicionais, como implantes padrão, não são viáveis devido à severa reabsorção óssea. Nestes casos, a utilização de próteses cirúrgicas customizadas surge como uma alternativa terapêutica inovadora. O objetivo deste trabalho é apresentar um relato de caso demonstrando a eficácia da reconstrução maxilar total com placa de titânio trabeculado sob medida, capaz de restaurar a função mastigatória e a estética do paciente.

## METODOLOGIA

O paciente foi submetido a uma anamnese detalhada e exames de imagem, incluindo tomografia computadorizada, para planejamento do procedimento. A cirurgia de reconstrução total da maxila foi realizada em ambiente hospitalar, sob anestesia geral. Utilizou-se uma placa de reconstrução customizada em titânio trabeculado sob medida, confeccionada por sinterização a laser, guiada por um guia cirúrgico específico para osteotomias e perfurações.

**Paciente:** identificação preservada
Idade: 52 anos (à data da cirurgia)
Sexo: Masculino
Nacionalidade: Brasileiro
Estado civil: casado

**Anamnese**
Está tomando algum medicamento? |x| Sim | | Não. Quais? losartana, insulina, paracetamol com codeína, Esio Neuprasol.
Tem algum problema de alergia? | | Sim |x| Não | | Não Sei.
Sua pressão é: | | Normal | | Alta | | Baixa |x| Controlada com medicamento (sobe a pressão em estados mais emotivos)
Tem ou teve algum problema de coração? | | Sim |x| Não Sente falta de ar com frequência? | | Sim |x| Não
Tem diabetes? | X | Sim | | Não | | Não Sei (pré-diabético).
Quando se corta, o sangramento é: |x| Normal | | Excessivo
Sua cicatrização é: |x| Normal | | Complicada



Este artigo é publicado em acesso aberto (Open Access) sob a licença Creative Commons Atribuição 4.0 Internacional (CC-BY), que permite uso, distribuição e reprodução irrestritos em qualquer meio, desde que o autor original e a fonte sejam creditados.

Já fez alguma cirurgia? |x| Sim | | Não. Retirada de tumor no estômago

Gestante? | | Sim |x| Não | | Não Sei

Problemas de saúde que já teve: dor no estômago, tumor no estômago, ansiedade

Queixa principal: muita dificuldade em mastigar alimentos, triturar, sorrir, falar, se socializar, muita dor na gengiva com sangramento, prótese removível superior sem estabilidade, com uso de adesivo (Corega), causando muita dor de estômago e refluxo.

Já teve alguma reação com anestesia dental? | | Sim |x| Não

Quando foi seu último tratamento dentário? Paciente relata que no passado seus dentes estavam moles e precisaram ser extraídos. Utilizou prótese removível durante 2 anos, porém ela nunca ficou estabilizada, sempre precisando de ajustes, e, mesmo assim, não conseguia mantê-la adequadamente para suas funções.

Tentou realizar implantes convencionais com enxerto, sem sucesso. Tem sentido alguma dor nos dentes ou na gengiva? |x| Sim | | Não

Sua gengiva sangra? |x| Sim | | Não | | Durante a higiene |SIM| | às vezes | |

Tem sentido gosto ruim na boca ou boca seca? | | Sim |x| Não

Quantas vezes escova os dentes por dia? 3 vezes ao dia, após as refeições

Usa fio dental? |x| Não | | Diariamente | | às vezes

Sente dores ou estalos no maxilar ou no ouvido? |x| Sim | | Não

Range os dentes de dia ou de noite? |x| Sim | | Não

Já teve alguma ferida ou bolha na face ou nos lábios? | | Sim |x| Não

Fuma? | | Sim |x| Não

O paciente declarou verdadeiras as informações acima prestadas em seu atendimento.

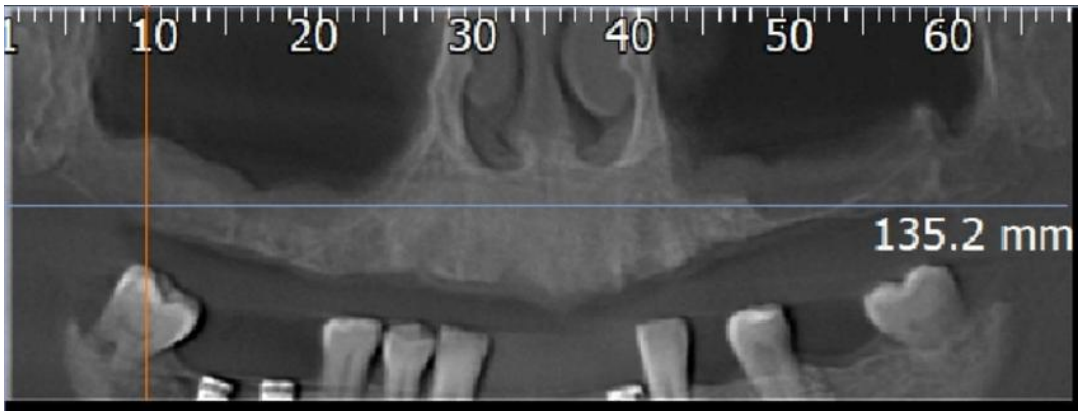




Este artigo é publicado em acesso aberto (Open Access) sob a licença Creative Commons Atribuição 4.0 Internacional (CC-BY), que permite uso, distribuição e reprodução irrestritos em qualquer meio, desde que o autor original e a fonte sejam creditados.

**Exame clínico**

O paciente compareceu ao consultório com o exame tomográfico. O paciente apresenta atrofia alveolar severa da maxila, discrepância no plano oclusal, reposicionamento espacial da mandíbula, espessamento da mucosa palatal, características da Síndrome Combinada, diminuição transversal do arco alveolar maxilar, ausência de elementos dentários, alteração severa da dimensão e contorno do rebordo alveolar. Por meio dos exames de imagem, verificou-se uma extensa área de pneumatização do seio maxilar direito e esquerdo, com extensão para o rebordo alveolar, além de reabsorção da crista alveolar bilateralmente e acentuada reabsorção da tábua óssea vestibular na região anterior da maxila. O paciente apresenta histórico de problemas gástricos, como retirada de tumor gástrico e refluxo, é diabético, apresenta autoestima bastante reduzida e faz uso de medicação para redução de crises emocionais e das dores na boca, necessitando, assim, de uma intervenção cirúrgica em âmbito hospitalar para reconstrução maxilar através de uma placa de reconstrução total sob medida, devido à atrofia maxilar severa, sem condições nem indicações para tratamentos odontológicos convencionais.

**Hipótese diagnóstica / Diagnóstico**

K10.8 Outras doenças especificadas dos maxilares; K08.1 Perda de dentes devido a acidente, extração ou a doenças periodontais localizadas; K08.2 Atrofia do rebordo alveolar sem dentes.

**Procedimentos**

TUSS Descrição conforme RN 465

3020-8114 Reconstrução total de maxila com prótese;

3020-8033 Osteotomias alvéolo-palatinas.

Cirurgia realizada em outubro de 2025.

Reconstrução total maxilar em ambiente hospitalar, sob anestesia geral.

Procedimento realizado sem intercorrências, com duração de 1 h 45 min.

Materiais utilizados:

01 – Reconstrução total da maxila sob medida, com placa, parafusos e componentes, em titânio trabeculado, com tratamento superficial em SLA para aumento da osseointegração, fabricada por meio de sinterização a laser;



Este artigo é publicado em acesso aberto (Open Access) sob a licença Creative Commons Atribuição 4.0 Internacional (CC-BY), que permite uso, distribuição e reprodução irrestritos em qualquer meio, desde que o autor original e a fonte sejam creditados.

01 – Broca esférica para desgastes nas paredes anteriores para melhor adaptação da placa;
01 – Broca diamantada para regularização óssea;
01 – Dissector para incisões delicadas em mucosa oral, com controle de sangramento pela cauterização dos vasos sanguíneos;
01 – Ponta piezoelétrica para osteotomias e osteoplastias, minimizando riscos de lesões na mucosa palatina e lesão de vasos sanguíneos;
01 – Kit de irrigação – para irrigação do motor piezoelétrico durante seu uso, prevenindo superaquecimento;
01 – Membrana de colágeno média – BioGuide.

**Figura 1.** Placa mantenedora de platô





Este artigo é publicado em acesso aberto (Open Access) sob a licença Creative Commons Atribuição 4.0 Internacional (CC-BY), que permite uso, distribuição e reprodução irrestritos em qualquer meio, desde que o autor original e a fonte sejam creditados.

**Figura 2.** Preparo do paciente e material



**Figura 3.** Diérese

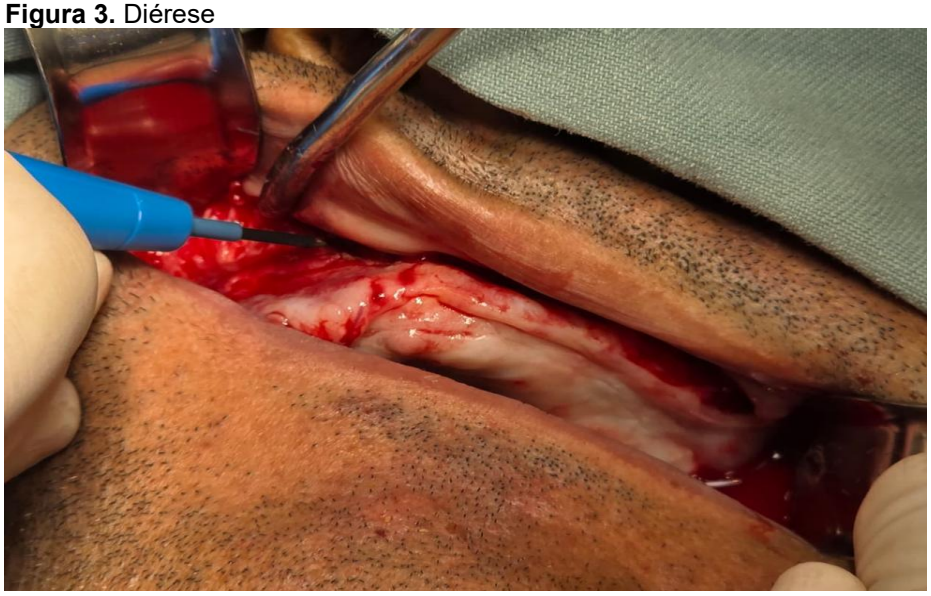



Este artigo é publicado em acesso aberto (Open Access) sob a licença Creative Commons Atribuição 4.0 Internacional (CC-BY), que permite uso, distribuição e reprodução irrestritos em qualquer meio, desde que o autor original e a fonte sejam creditados.

**Figura 4.** Guia de osteotomias e perfurações



**Figura 5.** Prótese de reconstrução total

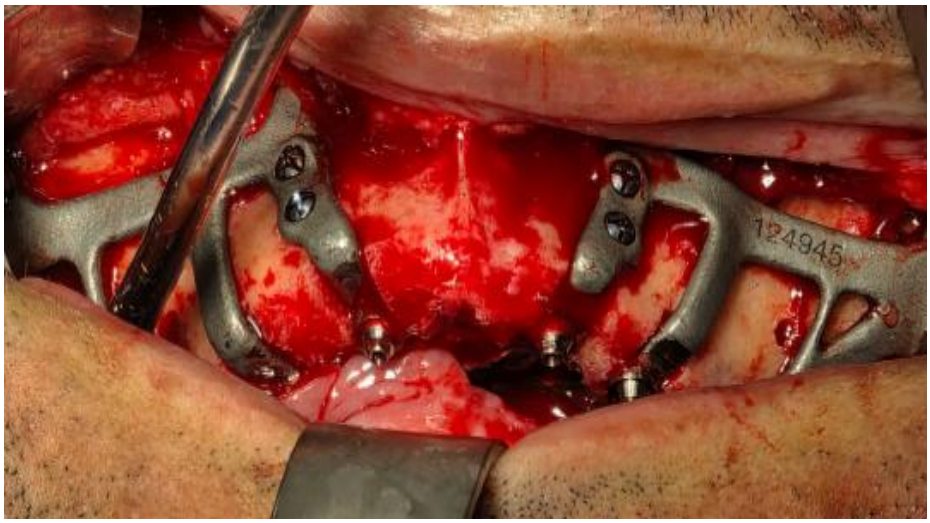




Este artigo é publicado em acesso aberto (Open Access) sob a licença Creative Commons Atribuição 4.0 Internacional (CC-BY), que permite uso, distribuição e reprodução irrestritos em qualquer meio, desde que o autor original e a fonte sejam creditados.

**Figura 6.** Síntese

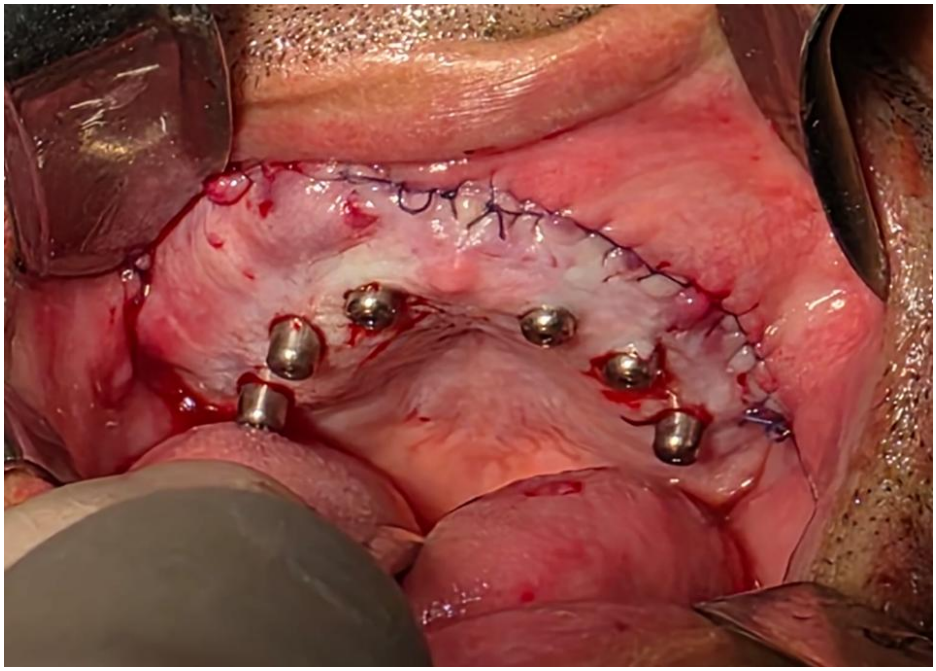

**Figura 7.** Instalação da placa mantenedora de platô





Este artigo é publicado em acesso aberto (Open Access) sob a licença Creative Commons Atribuição 4.0 Internacional (CC-BY), que permite uso, distribuição e reprodução irrestritos em qualquer meio, desde que o autor original e a fonte sejam creditados.

**ACOMPANHAMENTO PÓS-OPERATÓRIO**

**Figura 8.** Pós-operatório sem intercorrências



**Figura 9.** Reabilitação





Este artigo é publicado em acesso aberto (Open Access) sob a licença Creative Commons Atribuição 4.0 Internacional (CC-BY), que permite uso, distribuição e reprodução irrestritos em qualquer meio, desde que o autor original e a fonte sejam creditados.







Este artigo é publicado em acesso aberto (Open Access) sob a licença Creative Commons Atribuição 4.0 Internacional (CC-BY), que permite uso, distribuição e reprodução irrestritos em qualquer meio, desde que o autor original e a fonte sejam creditados.

**Figura 10.** Panorâmica de acompanhamento após 5 meses

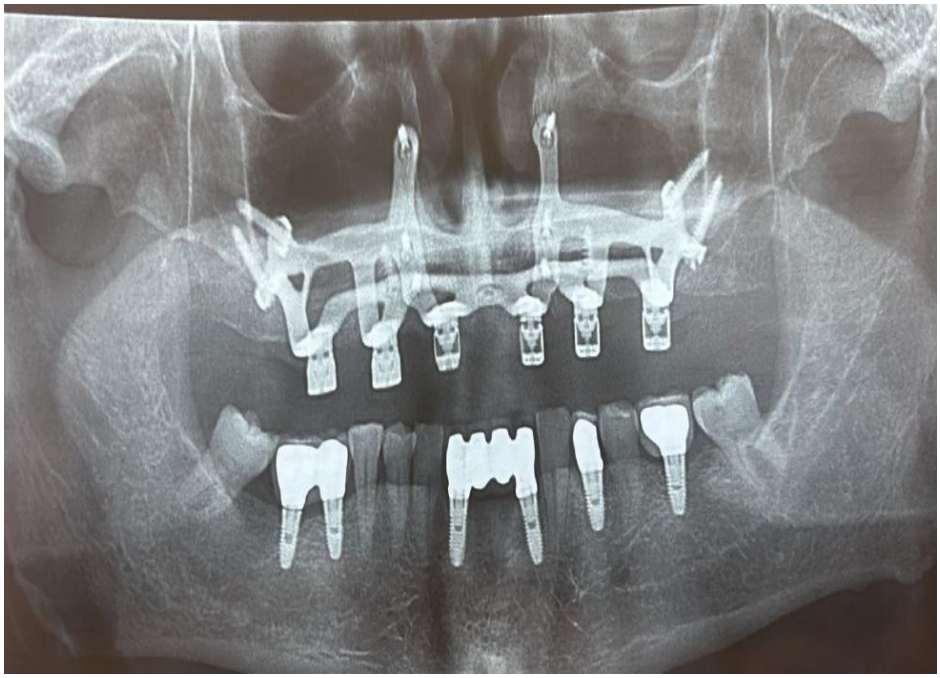

**Figura 11.** Tomografia de acompanhamento após 11 meses

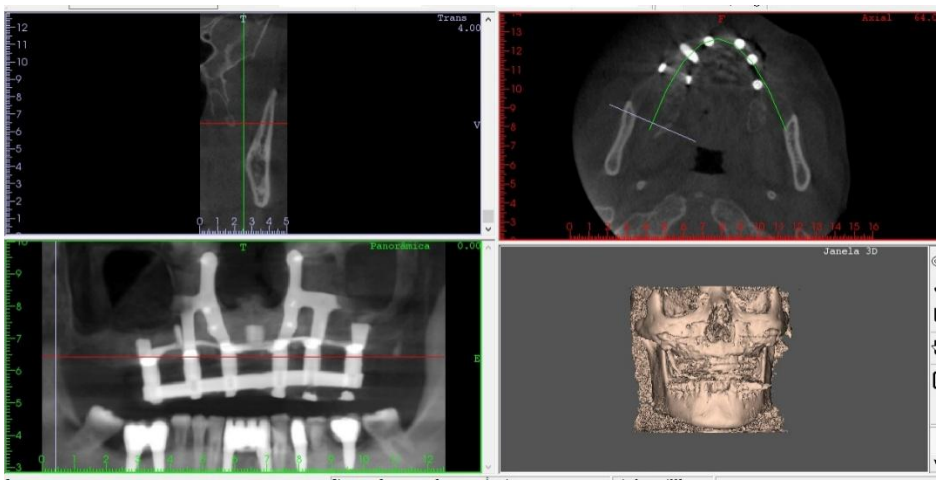


## RESULTADOS E DISCUSSÃO

O procedimento cirúrgico de reconstrução total da maxila com a placa customizada em titânio trabeculado foi realizado com sucesso. Não houve intercorrências intraoperatórias e o



Este artigo é publicado em acesso aberto (Open Access) sob a licença Creative Commons Atribuição 4.0 Internacional (CC-BY), que permite uso, distribuição e reprodução irrestritos em qualquer meio, desde que o autor original e a fonte sejam creditados.

acompanhamento pós-operatório demonstrou excelente integração, com a fixação e a osseointegração do material em perfeitas condições, validando a eficácia da abordagem.

## CONSIDERAÇÕES FINAIS

Conclui-se que a utilização de próteses cirúrgicas customizadas em titânio trabeculado é uma alternativa eficaz e segura para a reabilitação de maxilas atróficas severas. Esse recurso permite a restauração da função mastigatória e da estética, devolvendo ao paciente a qualidade de vida e a reintegração social.

## REFERÊNCIAS

MILAD, Milad Abdusalam A.; IBRAHIM, Abdulsalam E. E.; MOHAMED, Ahmed Glewan. Customized 3D-printed subperiosteal titanium implants for prosthetic rehabilitation of atrophic maxilla in geriatric patients: a case report. *Case Reports in Dentistry*, v. 2026, 1677147, 2026. DOI: https://doi.org/10.1155/crid/1677147.

PRADOS-PRIVADO, María; DIEDERICH, Henri; PRADOS-FRUTOS, Juan Carlos. Implant treatment in atrophic maxilla by titanium hybrid-plates: a finite element study to evaluate the biomechanical behavior of plates. *Metals*, v. 8, n. 8, p. 573, 2018. DOI: https://doi.org/10.3390/met8080573.

SILVA, Gustavo Renan da *et al*. Reabilitação implantossuportada de maxila atrófica: relato de caso clínico. *Brazilian Journal of Implantology and Health Sciences*, v. 7, n. 4, p. 1374-1387, 2025.



Este artigo é publicado em acesso aberto (Open Access) sob a licença Creative Commons Atribuição 4.0 Internacional (CC-BY), que permite uso, distribuição e reprodução irrestritos em qualquer meio, desde que o autor original e a fonte sejam creditados.