v7.n11.2026

REVISTA CIENTÍFICA - RECIMA21 ISSN 2675-6218

PRÓTESE PARCIAL REMOVÍVEL OBTURADORA: TÉCNICA DE MOLDAGEM COM BARREIRA DE FILME DE POLIETILENO – RELATO DE CASO

REMOVABLE PARTIAL OBTURATOR PROSTHESIS: AN IMPRESSION TECHNIQUE USING A POLYETHYLENE FILM BARRIER – A CASE REPORT

PRÓTESIS PARCIAL REMOVIBLE OBTURADORA: TÉCNICA DE IMPRESIÓN CON BARRERA DE PELÍCULA DE POLIETILENO – REPORTE DE CASO

Sarita Pires Vieira, João Carlos Kruschewsky Leahy[1], Fernando Marques Barbosa Porfírio, Paulo Isaías Seraidarian[2]

e7119150
https://doi.org/10.47820/recima21.v7i11.9150

PUBLICADO: 11/2026

RESUMO

As próteses obturadoras são uma alternativa consolidada para a reabilitação de pacientes submetidos à maxilectomia, cujos defeitos comprometem a mastigação, a deglutição, a fala e a estética, com repercussões psicossociais. A moldagem desses defeitos é uma etapa crítica, em razão do risco de extravasamento e de retenção do material de moldagem na cavidade sinusal ou nasal. Este relato de caso descreve a reabilitação protética de uma paciente de 52 anos submetida à maxilectomia parcial posterior direita para tratamento de carcinoma mucoepidermoide de palato, com o emprego de uma técnica de moldagem modificada. Um filme plástico de polietileno de baixa densidade linear (PEBDL) foi interposto como barreira física sobre o silicone de adição denso, na moldagem preliminar e na moldagem com moldeira individual; na etapa de refinamento com silicone fluido, o filme foi mantido apenas sobre a área do defeito, permitindo a cópia dos dentes remanescentes e do palato. A técnica foi empregada como alternativa ao tamponamento com gaze, com o objetivo de reduzir o risco de extravasamento do material para a comunicação buco-sinusal. Obtiveram-se moldes íntegros e modelos de trabalho que permitiram a confecção de uma prótese parcial removível obturadora com estrutura metálica. Após a instalação, observaram-se o vedamento da comunicação buco-sinusal e a melhora da estética, da deglutição e da fala, segundo avaliação clínica e relato da paciente. A técnica mostrou-se viável, simples e de baixo custo no caso apresentado, e sua segurança e eficácia devem ser avaliadas em séries de casos e em estudos comparativos.

PALAVRAS-CHAVE: Obturadores Palatinos. Prótese Maxilofacial. Técnica de Moldagem Odontológica. Carcinoma Mucoepidermoide. Polietileno.

ABSTRACT

Obturator prostheses are a well-established option for the rehabilitation of patients who have undergone maxillectomy, whose defects impair mastication, swallowing, speech and esthetics, with psychosocial consequences. Making impressions of these defects is a critical step because of the risk that impression material may escape into, and be retained in, the sinus or nasal cavity. This case report describes the prosthetic rehabilitation of a 52-year-old woman who underwent right posterior partial maxillectomy for mucoepidermoid carcinoma of the palate, using a modified impression technique.

[1] NEEO – Núcleo de Ensino e Estética em Odontologia.
[2] Doutor em Odontologia Restauradora pela Universidade Estadual Paulista (UNESP). Professor Adjunto IV da Pontifícia Universidade Católica de Minas Gerais (PUC Minas), atuando na graduação e no Programa de Pós-Graduação em Odontologia. Desenvolve pesquisas nas áreas de oclusão dentária, prótese total, bruxismo e disfunções temporomandibulares (DTM/ATM).

Este artigo é publicado em acesso aberto (Open Access) sob a licença Creative Commons Atribuição 4.0 Internacional (CC-BY), que permite uso, distribuição e reprodução irrestritos em qualquer meio, desde que o autor original e a fonte sejam creditados.

A linear low-density polyethylene (LLDPE) plastic film was interposed as a physical barrier over the heavy-body addition silicone in both the preliminary impression and the custom-tray impression; during the light-body wash step, the film was kept only over the defect area, which allowed the remaining teeth and the palate to be recorded. The technique was used as an alternative to gauze packing, with the aim of reducing the risk of impression material escaping into the oroantral communication. Intact impressions and working casts were obtained, which enabled the fabrication of a removable partial obturator prosthesis with a metal framework. After insertion, sealing of the oroantral communication and improvement in esthetics, swallowing and speech were observed, according to clinical assessment and the patient's report. The technique proved feasible, simple and low-cost in the case presented; its safety and effectiveness should be evaluated in case series and comparative studies.

KEYWORDS: *Palatal Obturators. Maxillofacial Prosthesis. Dental Impression Technique. Carcinoma, Mucoepidermoid. Polyethylene.*

RESUMEN

Las prótesis obturadoras constituyen una alternativa consolidada para la rehabilitación de pacientes sometidos a maxilectomía, cuyos defectos comprometen la masticación, la deglución, el habla y la estética. La toma de impresión de estos defectos es una etapa crítica, debido al riesgo de extravasación y retención del material en la cavidad sinusal o nasal. Este reporte de caso describe la rehabilitación protésica de una paciente de 52 años sometida a maxilectomía parcial posterior derecha para el tratamiento de un carcinoma mucoepidermoide del paladar mediante una técnica de impresión modificada. Se interpuso una película plástica de polietileno lineal de baja densidad (PELBD) como barrera física sobre la silicona de adición pesada, en la impresión preliminar y en la impresión con cubeta individual; en la etapa de rectificación con silicona fluida, la película se mantuvo solo sobre el área del defecto, permitiendo registrar los dientes remanentes y el paladar. La técnica se empleó como alternativa al taponamiento con gasa, con el objetivo de reducir el riesgo de extravasación del material hacia la comunicación bucosinusal. Se obtuvieron impresiones íntegras y modelos de trabajo para la confección de una prótesis parcial removible obturadora con estructura metálica. Tras la instalación, se observaron el sellado de la comunicación bucosinusal y la mejora de la estética, la deglución y el habla, según la evaluación clínica y el relato de la paciente. La técnica resultó viable, sencilla y de bajo costo en el caso presentado, y su seguridad y eficacia deben evaluarse en series de casos y estudios comparativos.

PALABRAS CLAVE: *Obturadores Palatinos. Prótesis Maxilofacial. Técnica de Impresión Dental. Carcinoma Mucoepidermoide. Polietileno.*

1. INTRODUÇÃO

O câncer de boca representa importante problema de saúde pública no Brasil (SANTOS, M. O. *et al.*, 2023). A maioria das neoplasias malignas da cavidade oral corresponde ao carcinoma de células escamosas (NEVILLE *et al.*, 2011); entretanto, tumores de glândulas salivares menores também acometem a região, com destaque para o carcinoma mucoepidermoide (CME), a neoplasia maligna de glândulas salivares mais frequente, que tem no palato duro um de seus principais sítios intraorais (GIOVANINI *et al.*, 2007; SANTOS, T. S. *et al.*, 2012; PERAZA *et al.*, 2020).

Este artigo é publicado em acesso aberto (Open Access) sob a licença Creative Commons Atribuição 4.0 Internacional (CC-BY), que permite uso, distribuição e reprodução irrestritos em qualquer meio, desde que o autor original e a fonte sejam creditados.

O tratamento cirúrgico dessas lesões frequentemente resulta em defeitos maxilares que estabelecem comunicação entre a cavidade bucal e o seio maxilar ou a cavidade nasal. Esses defeitos acarretam limitações funcionais, estéticas e psicossociais, como hipernasalidade, refluxo de líquidos e alimentos para a cavidade nasal e dificuldade mastigatória (KEYF, 2001; BEUMER III; MARUNICK; ESPOSITO, 2011). A prótese obturadora tem a função de vedar a comunicação e restituir o contorno palatino e dentário perdido, e permanece como solução previsível para grande parte desses pacientes (CORSALINI *et al.*, 2021).

O problema que motivou este trabalho é que a moldagem de defeitos maxilares comunicantes constitui etapa crítica: o material pode escoar para o seio maxilar ou para a cavidade nasal, rasgar-se durante a remoção ou ficar retido no defeito, com risco de aspiração, obstrução e infecção sinusal (MANCHISI *et al.*, 2022; MURAT *et al.*, 2024). O bloqueio do defeito com gaze, embora amplamente utilizado (MOHAMED *et al.*, 2020; FERNANDES *et al.*, 2024), depende de fixação adequada e exige cuidado na inserção e na remoção. Justifica-se, assim, a divulgação de alternativas simples, de baixo custo e reprodutíveis, especialmente em serviços públicos e de ensino, nos quais o fluxo digital ainda não está amplamente disponível.

O objetivo geral deste artigo é relatar a reabilitação de uma paciente submetida à maxilectomia parcial com prótese parcial removível obturadora, obtida por meio de uma técnica de moldagem modificada, que utiliza filme plástico de polietileno como barreira física. Os objetivos específicos são: (a) descrever detalhadamente as etapas clínicas da técnica; e (b) discutir suas vantagens, limitações e indicações em comparação com as estratégias convencionais e digitais descritas na literatura.

2. REFERENCIAL TEÓRICO

2.1. Fatores de risco do câncer de boca

O desenvolvimento do câncer de boca associa-se a fatores extrínsecos, ou ambientais, e a fatores intrínsecos, ou individuais. Os fatores extrínsecos incluem o tabagismo, o etilismo, a dieta pobre em frutas e vegetais, a exposição à radiação ultravioleta (relevante no câncer de lábio), as infecções virais, em especial pelo papilomavírus humano, e a higiene bucal deficiente. Os fatores intrínsecos referem-se ao indivíduo, como idade, sexo e alterações genéticas espontâneas ou herdadas (BRASIL, 2002; LEITE *et al.*, 2021). Esses fatores relacionam-se sobretudo ao carcinoma de células escamosas, e a associação entre tabaco e álcool potencializa o risco da doença (KUSTERER *et al.*, 2012; LEITE *et al.*, 2021).

O CME, por sua vez, é uma neoplasia de glândulas salivares composta por células mucosas, epidermoides e intermediárias. Em revisão de literatura, Peraza *et al.* (2020) relataram

Este artigo é publicado em acesso aberto (Open Access) sob a licença Creative Commons Atribuição 4.0 Internacional (CC-BY), que permite uso, distribuição e reprodução irrestritos em qualquer meio, desde que o autor original e a fonte sejam creditados.

leve predomínio no sexo feminino, média de idade de aproximadamente 49 anos, o palato duro como segunda localização mais frequente, após a parótida, e a cirurgia como principal modalidade de tratamento.

2.2. Maxilectomia e classificação dos defeitos maxilares

A maxilectomia corresponde à ressecção total ou parcial da maxila, localizada no terço médio da face. Quanto à extensão, costuma ser subdividida em total, quando envolve toda a estrutura maxilar, subtotal, quando remove mais de 50% da maxila, e parcial, quando remove menos de 50% (SÁ, 2010). Do ponto de vista anatômico, convém distinguir a comunicação buco-sinusal (oroantral), entre a cavidade bucal e o seio maxilar, da comunicação buconasal (oronasal), entre a cavidade bucal e a cavidade nasal. Defeitos amplos podem envolver simultaneamente ambas as cavidades.

Para o planejamento protético, a classificação de Aramany (1978) organiza os defeitos maxilares de pacientes parcialmente dentados em seis classes, de acordo com a relação entre o defeito e os dentes remanescentes: Classe I, ressecção que segue a linha média, com dentes apenas no lado contralateral; Classe II, defeito unilateral posterior, com preservação dos dentes anteriores; Classe III, defeito central do palato, com preservação de todos os dentes; Classe IV, defeito que cruza a linha média e envolve ambos os lados; Classe V, defeito posterior bilateral, com preservação dos dentes anteriores; e Classe VI, defeito anterior, com preservação dos dentes posteriores. A classificação orienta a localização dos apoios e retentores e o desenho da estrutura metálica. Complementarmente, Brown e Shaw (2010) propuseram classificação que considera a extensão vertical e horizontal do defeito, amplamente empregada no planejamento reconstrutivo.

2.3. Próteses obturadoras

A reabilitação com próteses obturadoras pode ser realizada em fases: obturador cirúrgico ou imediato, instalado no transoperatório; obturador provisório, utilizado durante a cicatrização; e obturador definitivo, confeccionado após a estabilização dos tecidos (BEUMER III; MARUNICK; ESPOSITO, 2011; NAVEEN; SETHURAMAN; PRAJAPATI, 2011). A instalação imediata favorece a manutenção da fala e da deglutição no pós-operatório e reduz o impacto psicológico da cirurgia (MIRACCA; ANDRADE SOBRINHO; GONÇALVES, 2007; CARVALHO *et al.*, 2009). Esses dispositivos atuam como infraestrutura sobre a qual os tecidos se adaptam em conformação adequada, restabelecendo a aparência do paciente e favorecendo seu convívio social (BONACHELA; KAIZER; KAIZER, 2010). Trata-se de reabilitação que exige abordagem

Este artigo é publicado em acesso aberto (Open Access) sob a licença Creative Commons Atribuição 4.0 Internacional (CC-BY), que permite uso, distribuição e reprodução irrestritos em qualquer meio, desde que o autor original e a fonte sejam creditados.

integrada entre cirurgião e protesista desde o planejamento oncológico (SILVA, D. P. *et al.*, 2004).

O prognóstico protético depende do tamanho e da localização do defeito, do número e da condição dos dentes remanescentes, da qualidade dos tecidos de suporte, de eventual radioterapia e da adesão do paciente ao tratamento (KEYF, 2001; BEUMER III; MARUNICK; ESPOSITO, 2011). A retenção, a estabilidade e o suporte podem ser obtidos com retentores diretos, com o aproveitamento de retenções do próprio defeito e, em alguns casos, com implantes (SILVA, F. C. C. *et al.*, 2022). Obturadores ocos reduzem o peso da prótese, aspecto relevante em defeitos extensos (KEYF, 2001; FERNANDES *et al.*, 2024). Revisões recentes indicam que os obturadores melhoram a qualidade de vida relacionada à saúde, a fala e a função mastigatória, e contribuem para a reintegração social desses pacientes (GOIATO *et al.*, 2006; CORSALINI *et al.*, 2021; MANOJ *et al.*, 2024).

2.4. Moldagem de defeitos maxilares

A obtenção de modelos fiéis é determinante para a adaptação do obturador. Nas técnicas convencionais, o defeito costuma ser bloqueado com gaze, frequentemente vaselinada, antes da moldagem com alginato ou elastômero, para preservar retenções úteis e impedir o escoamento do material para regiões profundas (MOHAMED *et al.*, 2020; FERNANDES *et al.*, 2024). Também foram descritas moldagens seccionadas e em duas etapas: Naveau (2024) propôs a confecção prévia de um bulbo de material elastomérico no interior do defeito, posteriormente incorporado a uma moldagem com alginato, de modo a evitar a retenção do material nas estruturas anatômicas. A retenção de silicone de moldagem no seio maxilar já foi associada a sinusite crônica de difícil diagnóstico, o que reforça a necessidade de protocolos de proteção (MANCHISI *et al.*, 2022).

O fluxo digital, com escaneamento intraoral, desenho assistido por computador e impressão tridimensional, surge como alternativa que dispensa o material de moldagem e elimina o risco de aspiração e de retenção no defeito. Estudos laboratoriais mostraram exatidão clinicamente aceitável de alguns escâneres intraorais em modelos de defeitos maxilares, embora com variação entre equipamentos e tipos de defeito (HATTORI *et al.*, 2024; MURAT *et al.*, 2024). Contudo, revisão sistemática concluiu que a confecção dessas próteses ainda requer a combinação de métodos digitais e convencionais, e que o custo e a complexidade dos programas limitam sua difusão (SRIVASTAVA *et al.*, 2024). Nesse contexto, técnicas convencionais seguras e acessíveis continuam relevantes.

Este artigo é publicado em acesso aberto (Open Access) sob a licença Creative Commons Atribuição 4.0 Internacional (CC-BY), que permite uso, distribuição e reprodução irrestritos em qualquer meio, desde que o autor original e a fonte sejam creditados.

3. METODOLOGIA

Trata-se de estudo descritivo, do tipo relato de caso clínico, redigido de acordo com as recomendações das diretrizes CARE (*CAse REport*) para relatos de caso (RILEY *et al.*, 2017). O atendimento foi realizado no Departamento de Odontologia da Pontifícia Universidade Católica de Minas Gerais (PUC Minas), em Belo Horizonte, MG.

A paciente foi informada sobre o tratamento e sobre a publicação do caso e assinou Termo de Consentimento Livre e Esclarecido (TCLE), autorizando a realização do tratamento e a utilização de seus dados clínicos e das fotografias intraorais para fins científicos, com garantia de anonimato. O relato observou os preceitos da Resolução nº 466/2012 do Conselho Nacional de Saúde (BRASIL, 2013). As imagens não incluem a face da paciente nem outros elementos que permitam sua identificação.

Os materiais utilizados na técnica de moldagem foram: silicone de adição (polivinilsiloxano) Express XT, nas consistências densa e fluida (3M ESPE, St. Paul, MN, EUA); resina acrílica autopolimerizável incolor JET (Artigos Odontológicos Clássico Ltda., São Paulo, SP, Brasil), para a moldeira individual; e filme plástico de polietileno de baixa densidade linear (PEBDL; em inglês, *linear low-density polyethylene*, LLDPE). O filme foi recortado de rolo novo, com luvas estéreis, imediatamente antes do uso, e submetido a desinfecção por fricção com álcool 70%, sendo descartado após cada moldagem.

4. RESULTADOS E DISCUSSÃO

4.1. Relato do caso

Paciente do sexo feminino, 52 anos, procurou o Departamento de Odontologia da PUC Minas para tratamento odontológico. Ao exame clínico, observou-se lesão na região posterior direita da maxila, com aumento de volume e ulceração persistente havia aproximadamente quatro semanas. Realizou-se biópsia incisional, e o exame anatomopatológico estabeleceu o diagnóstico de carcinoma mucoepidermoide. A paciente foi encaminhada ao serviço municipal de oncologia, onde foi submetida à quimioterapia e à ressecção cirúrgica parcial da porção posterior da maxila direita (maxilectomia parcial unilateral). A cirurgia resultou em comunicação buco-sinusal, tratada imediatamente com prótese obturadora provisória (Figura 1).

Este artigo é publicado em acesso aberto (Open Access) sob a licença Creative Commons Atribuição 4.0 Internacional (CC-BY), que permite uso, distribuição e reprodução irrestritos em qualquer meio, desde que o autor original e a fonte sejam creditados.

Figura 1. Prótese obturadora provisória confeccionada em resina acrílica termopolimerizável. Observa-se o volume de material acrílico destinado a preencher o defeito no lado direito da maxila

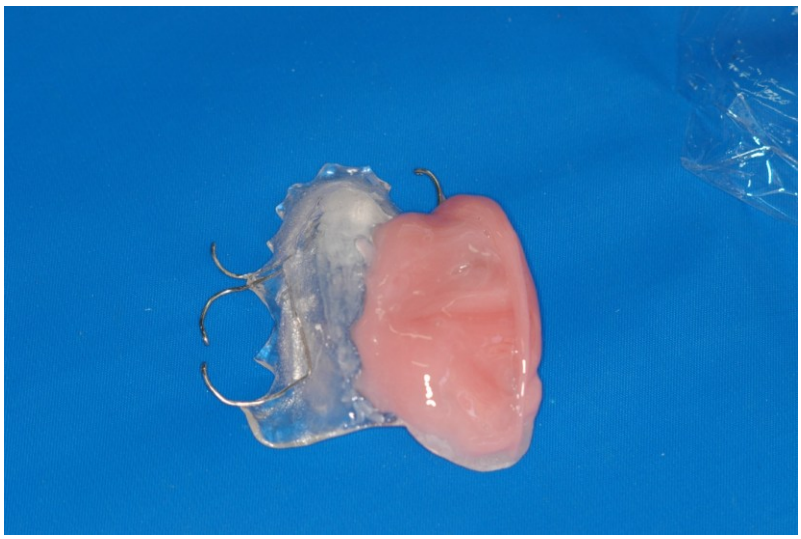

Fonte: Acervo dos autores.

Após o período de cicatrização e de acompanhamento oncológico, o exame clínico evidenciou defeito unilateral posterior direito, com preservação dos incisivos, do canino e do primeiro pré-molar do lado operado, além dos dentes do lado contralateral, configuração compatível com a Classe II de Aramany (ARAMANY, 1978). Planejou-se prótese parcial removível obturadora dentomucossuportada, com estrutura metálica em liga de cobalto-cromo.

4.2. Técnica de moldagem com barreira de filme de polietileno

Na técnica convencional, o fundo do defeito é vedado com gaze antes da moldagem, a fim de impedir a penetração do material de moldagem. Neste caso, como alternativa ao tamponamento com gaze, adaptou-se uma lâmina de filme plástico de PEBDL sobre o material de moldagem, de modo a formar uma barreira física contínua entre o material e a comunicação buco-sinusal.

Na moldagem preliminar, utilizou-se apenas o silicone de adição denso, recoberto pelo filme plástico, para a obtenção do modelo de estudo. Sobre esse modelo, confeccionou-se moldeira individual em resina acrílica autopolimerizável incolor, estendida à região posterior direita, onde se localizava o defeito maxilar (Figura 2).

Este artigo é publicado em acesso aberto (Open Access) sob a licença Creative Commons Atribuição 4.0 Internacional (CC-BY), que permite uso, distribuição e reprodução irrestritos em qualquer meio, desde que o autor original e a fonte sejam creditados.

Figura 2. Moldeira individual confeccionada em resina acrílica autopolimerizável incolor. Observa-se sua extensão à região posterior direita, correspondente ao defeito maxilar



Fonte: Acervo dos autores.

A moldagem de trabalho foi realizada em duas etapas. Na primeira, o silicone de adição denso foi manipulado e inserido na moldeira individual, e todo o material foi recoberto pela lâmina de filme plástico (Figura 3). O conjunto foi levado à boca, e o filme atuou como barreira física, impedindo o escoamento do material para o interior do defeito (Figura 4).

Figura 3. Filme plástico de polietileno de baixa densidade linear (PEBDL) recobrindo todo o silicone de adição denso na moldeira individual



Fonte: Acervo dos autores.

Este artigo é publicado em acesso aberto (Open Access) sob a licença Creative Commons Atribuição 4.0 Internacional (CC-BY), que permite uso, distribuição e reprodução irrestritos em qualquer meio, desde que o autor original e a fonte sejam creditados.

Figura 4. Inserção da moldeira com o silicone denso recoberto pelo filme plástico, que forma uma barreira física entre o material e o defeito maxilar



Fonte: Acervo dos autores.

Após a presa e a remoção do molde, o filme foi retirado da região dos dentes e do palato e mantido apenas sobre a área correspondente ao defeito maxilar (Figura 5). Na segunda etapa, o silicone fluido foi aplicado somente sobre a região dos dentes remanescentes (Figura 6), e realizou-se o refinamento da moldagem. Dessa forma, os dentes e o palato foram copiados com precisão pelo material fluido, enquanto o filme impediu o contato do material com o defeito. Após a remoção do filme, obteve-se o molde final da maxila (Figura 7).

Este artigo é publicado em acesso aberto (Open Access) sob a licença Creative Commons Atribuição 4.0 Internacional (CC-BY), que permite uso, distribuição e reprodução irrestritos em qualquer meio, desde que o autor original e a fonte sejam creditados.

Figura 5. Molde em silicone denso após a remoção da boca, com o filme plástico mantido somente sobre a região do defeito maxilar



Fonte: Acervo dos autores.

Figura 6. Aplicação do silicone fluido somente na região correspondente aos dentes remanescentes

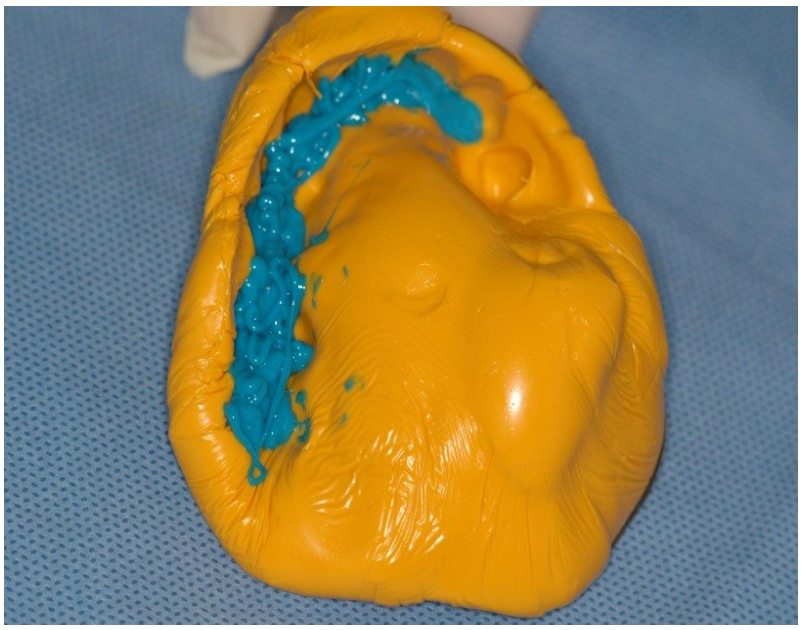

Fonte: Acervo dos autores.

Este artigo é publicado em acesso aberto (Open Access) sob a licença Creative Commons Atribuição 4.0 Internacional (CC-BY), que permite uso, distribuição e reprodução irrestritos em qualquer meio, desde que o autor original e a fonte sejam creditados.

Figura 7. Molde final da maxila após a remoção do filme da região do defeito. Observa-se o silicone fluido na região dos dentes remanescentes

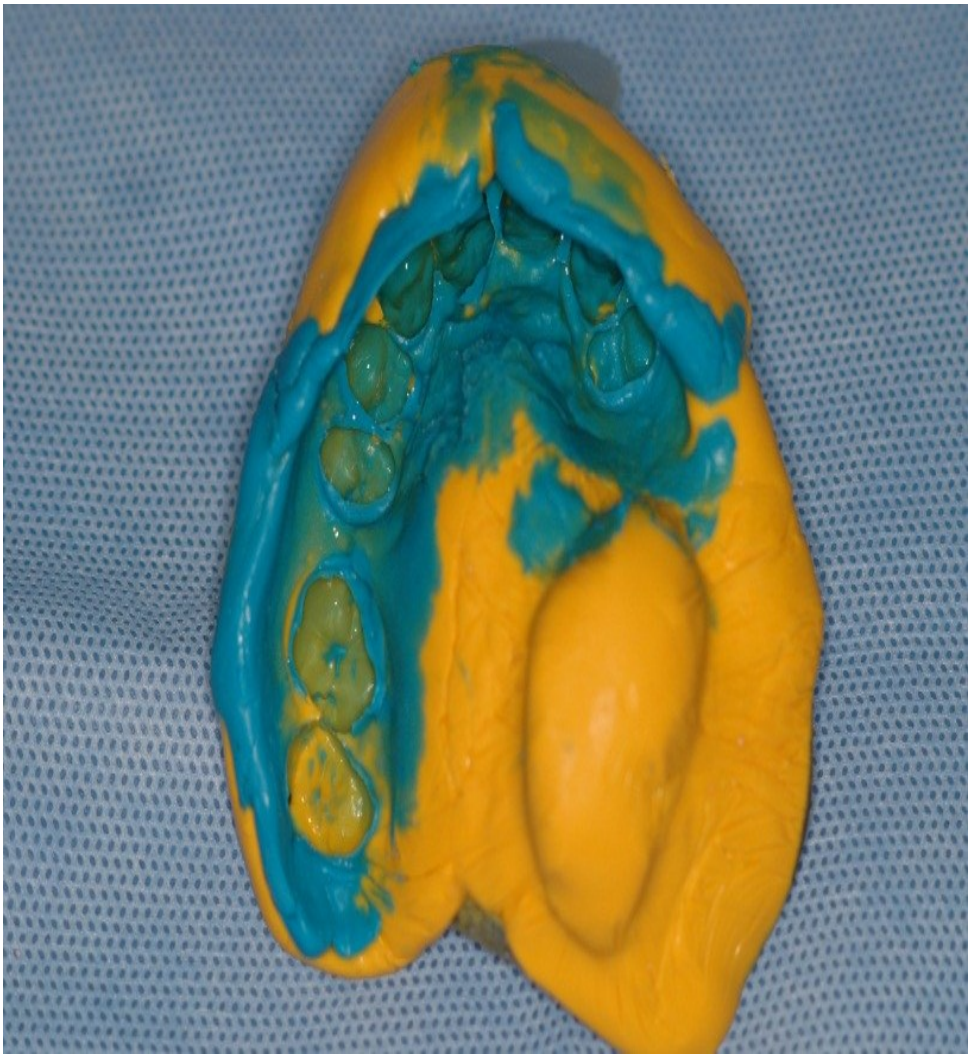

Fonte: Acervo dos autores.

O modelo de trabalho permitiu ao técnico de laboratório a confecção da estrutura metálica, que foi provada na boca e teve adaptação adequada (Figura 8). Os dentes artificiais foram montados sobre base de cera e provados na paciente, para avaliação da retenção, da oclusão e da cor. Em seguida, o conjunto retornou ao laboratório para acrilização, acabamento e polimento.

Este artigo é publicado em acesso aberto (Open Access) sob a licença Creative Commons Atribuição 4.0 Internacional (CC-BY), que permite uso, distribuição e reprodução irrestritos em qualquer meio, desde que o autor original e a fonte sejam creditados.

Figura 8. Estrutura metálica em liga de cobalto-cromo e ouro no modelo de trabalho, com a malha de retenção posicionada na região do defeito maxilar

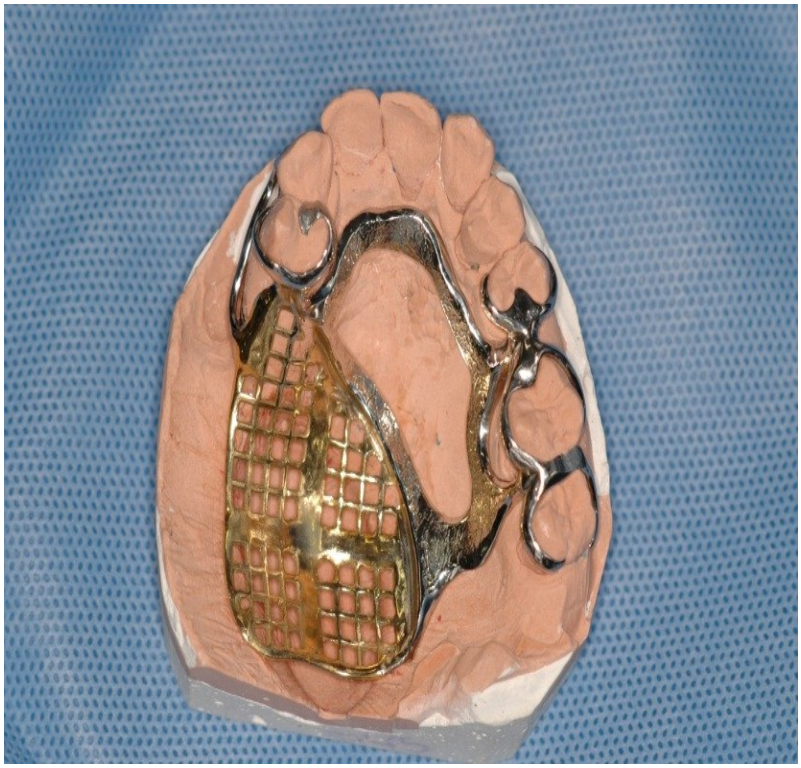

Fonte: Acervo dos autores.

4.3. Desfecho clínico

Durante as moldagens, não foram observados extravasamento ou retenção de material no defeito, rasgamento do filme, aspiração, deglutição de fragmentos, sangramento ou dificuldade de remoção; a paciente relatou ausência de desconforto. O tempo clínico de cada moldagem foi de aproximadamente 5 minutos. Após a instalação, foram necessários apenas ajustes comuns às próteses parciais removíveis convencionais e a prótese promoveu o vedamento da comunicação buco-sinusal (Figura 9). Na avaliação clínica, a equipe observou melhora da estética e da inteligibilidade da fala, e a paciente relatou melhora da deglutição e ausência de refluxo de líquidos para a cavidade nasal. Ressalta-se que esses desfechos não foram mensurados por instrumentos padronizados e correspondem à observação clínica e à percepção da paciente. A paciente recebeu orientações de higiene bucal e da prótese, reforçadas nas consultas de controle, nas quais foram realizados os ajustes necessários.

Este artigo é publicado em acesso aberto (Open Access) sob a licença Creative Commons Atribuição 4.0 Internacional (CC-BY), que permite uso, distribuição e reprodução irrestritos em qualquer meio, desde que o autor original e a fonte sejam creditados.

Figura 9. Vista oclusal da prótese parcial removível obturadora instalada, vedando a comunicação buco-sinusal



Fonte: Acervo dos autores.

4.4. Discussão

Pacientes submetidos à maxilectomia unilateral apresentam comunicação entre a cavidade bucal e o seio maxilar e, conforme a extensão da ressecção, com a cavidade nasal, o que resulta em hipernasalidade, redução da inteligibilidade da fala e refluxo de alimentos e líquidos (KEYF, 2001). No caso relatado, a preservação dos incisivos, do canino e do primeiro pré-molar do lado operado, em defeito compatível com a Classe II de Aramany, favoreceu o suporte, a retenção e a estabilidade da prótese, o que está de acordo com o prognóstico favorável descrito para defeitos unilaterais com dentes anteriores remanescentes (ARAMANY, 1978; KEYF, 2001).

A principal contribuição deste relato é a técnica de moldagem. O tamponamento com gaze, vaselinada ou não, é a estratégia convencional mais citada (MOHAMED *et al.*, 2020; FERNANDES *et al.*, 2024) e tem a vantagem de preservar parte das retenções do defeito. Entretanto, a gaze precisa ser fixada e removida com cuidado e, por ser um material poroso, pode ser parcialmente impregnada pelo material de moldagem. A barreira de filme de PEBDL, por sua vez, é contínua e impermeável e é removida da boca junto com o molde, sem permanecer isoladamente no interior do defeito. O filme é fino e flexível, adapta-se ao contorno do material de moldagem e permite que o silicone denso registre a forma geral do defeito, ainda que sem os

Este artigo é publicado em acesso aberto (Open Access) sob a licença Creative Commons Atribuição 4.0 Internacional (CC-BY), que permite uso, distribuição e reprodução irrestritos em qualquer meio, desde que o autor original e a fonte sejam creditados.

detalhes de superfície. Além disso, trata-se de material de baixo custo e de fácil obtenção, o que favorece seu emprego em serviços públicos e de ensino.

Em comparação com outras estratégias, a técnica apresentada assemelha-se, em seu princípio, às moldagens em duas etapas, nas quais o defeito é tratado separadamente dos dentes remanescentes (NAVEAU, 2024), porém sem a necessidade de confeccionar um bulbo elastomérico intermediário. Diferentemente do escaneamento intraoral, que elimina o material de moldagem, mas depende de equipamentos e programas de custo elevado e ainda apresenta limitações na captura de defeitos profundos e retentivos (SRIVASTAVA *et al.*, 2024; MURAT *et al.*, 2024), a técnica com filme utiliza apenas materiais disponíveis na rotina clínica. O Quadro 1 sintetiza as vantagens e as limitações das principais estratégias de proteção do defeito durante a moldagem.

Quadro 1. Estratégias de proteção do defeito maxilar durante a moldagem: vantagens e limitações

Estratégia	Vantagens	Limitações
Tamponamento com gaze (vaselinada ou não)	Baixo custo; amplamente difundido; preserva parte das retenções do defeito	Exige fixação e remoção cuidadosas; material poroso; risco de deslocamento
Moldagem seccionada ou em duas etapas (bulbo elastomérico)	Registra o defeito separadamente; facilita a remoção em defeitos amplos	Maior número de etapas e de tempo clínico; necessidade de reposicionar as partes
Escaneamento intraoral e fluxo digital	Dispensa o material de moldagem; elimina o risco de aspiração e de retenção no defeito	Custo elevado; curva de aprendizado; dificuldade em defeitos profundos e retentivos
Barreira de filme de PEBDL (presente caso)	Barreira contínua e impermeável, removida junto com o molde; baixo custo; fácil execução	Cópia apenas do contorno geral do defeito; risco de rasgamento e de dobras; evidência limitada a um caso

Fonte: Elaborado pelos autores com base em Beumer III, Marunick e Esposito (2011), Mohamed *et al.* (2020), Naveau (2024), Srivastava *et al.* (2024) e Murat *et al.* (2024).

A técnica também apresenta limitações. Como o filme recobre o material na área do defeito, a cópia dessa região restringe-se ao contorno geral, sem reprodução fina da mucosa, o que pode exigir ajustes de adaptação ou reembasamento da porção obturadora. Dobras do filme podem gerar irregularidades no molde, e o rasgamento do filme, embora não tenha ocorrido neste caso, anularia a proteção; por isso, recomenda-se inspecionar a integridade do filme antes e após cada inserção. Em defeitos muito amplos ou com retenções acentuadas, o filme não impede, isoladamente, o travamento do material denso nas retenções, de modo que o bloqueio parcial das áreas retentivas e a moldagem seccionada podem ser necessários (BEUMER III;

Este artigo é publicado em acesso aberto (Open Access) sob a licença Creative Commons Atribuição 4.0 Internacional (CC-BY), que permite uso, distribuição e reprodução irrestritos em qualquer meio, desde que o autor original e a fonte sejam creditados.

MARUNICK; ESPOSITO, 2011). Por fim, não há dados sobre a eventual interação do filme com outros materiais de moldagem, como o alginato e os poliéteres.

Quanto à originalidade, em levantamento não sistemático realizado pelos autores nas bases PubMed/MEDLINE, LILACS e SciELO, não foram identificados relatos que descrevessem especificamente o uso de filme de polietileno como barreira entre o material de moldagem e o defeito maxilar. Ainda assim, a técnica é apresentada como modificação das técnicas convencionais de proteção do defeito, e não como método comprovadamente inédito ou superior. Por se tratar de um único caso, sem grupo de comparação e sem mensuração padronizada dos desfechos, não é possível afirmar que a técnica seja mais segura que o tamponamento com gaze. Estudos futuros devem comparar as técnicas quanto à incidência de intercorrências, ao tempo clínico, ao conforto do paciente e à exatidão dos modelos, preferencialmente com instrumentos validados de avaliação da fala e da qualidade de vida.

5. CONSIDERAÇÕES FINAIS

A técnica de moldagem com barreira de filme plástico de polietileno de baixa densidade linear mostrou-se viável no caso apresentado: permitiu a obtenção de moldes íntegros e de modelos de trabalho adequados à confecção de prótese parcial removível obturadora, e foi empregada com o objetivo de reduzir o risco de extravasamento do material de moldagem para a comunicação buco-sinusal. Trata-se de procedimento simples, de baixo custo e compatível com a rotina clínica, que pode constituir alternativa ao tamponamento com gaze. Por se tratar de relato de um único caso, seus resultados não podem ser generalizados, e a segurança e a eficácia da técnica devem ser avaliadas em séries de casos e em estudos comparativos.

REFERÊNCIAS

ARAMANY, M. A. Basic principles of obturator design for partially edentulous patients. Part I: classification. **The Journal of Prosthetic Dentistry**, v. 40, n. 5, p. 554-557, 1978. DOI: 10.1016/0022-3913(78)90092-6.

BEUMER III, J.; MARUNICK, M. T.; ESPOSITO, S. J. (ed.). **Maxillofacial rehabilitation**: prosthodontic and surgical management of cancer-related, acquired, and congenital defects of the head and neck. 3. ed. Batavia: Quintessence, 2011.

BONACHELA, W. C.; KAIZER, O. B.; KAIZER, R. O. F. Tratamento protético pós-cirúrgico de ameloblastoma de maxila. **Revista da Faculdade de Odontologia de Passo Fundo**, v. 12, n. 2, 2010.

Este artigo é publicado em acesso aberto (Open Access) sob a licença Creative Commons Atribuição 4.0 Internacional (CC-BY), que permite uso, distribuição e reprodução irrestritos em qualquer meio, desde que o autor original e a fonte sejam creditados.

BRASIL. Ministério da Saúde. Instituto Nacional de Câncer. **Falando sobre câncer da boca**. Rio de Janeiro: INCA, 2002.

BRASIL. Conselho Nacional de Saúde. Resolução nº 466, de 12 de dezembro de 2012. Aprova diretrizes e normas regulamentadoras de pesquisas envolvendo seres humanos. **Diário Oficial da União**: seção 1, Brasília, DF, p. 59, 13 jun. 2013.

BROWN, J. S.; SHAW, R. J. Reconstruction of the maxilla and midface: introducing a new classification. **The Lancet Oncology**, v. 11, n. 10, p. 1001-1008, 2010. DOI: 10.1016/S1470-2045(10)70113-3.

CARVALHO, A. C. G. S. *et al.* Reabilitação bucal imediata após maxilectomia parcial: relato de caso. **Revista de Cirurgia e Traumatologia Buco-Maxilo-Facial**, v. 9, n. 2, p. 33-38, 2009.

CORSALINI, M. *et al.* Obturator prosthesis rehabilitation after maxillectomy: functional and aesthetical analysis in 25 patients. **International Journal of Environmental Research and Public Health**, v. 18, n. 23, 12524, 2021. DOI: 10.3390/ijerph182312524.

FERNANDES, A. *et al.* Modified technique to fabricate a definitive closed bulb hollow obturator for maxillectomy in a patient following COVID-associated mucormycosis: a case report. **Cureus**, v. 16, n. 4, e58468, 2024. DOI: 10.7759/cureus.58468.

GIOVANINI, E. G. *et al.* Carcinoma mucoepidermoide de palato: descrição de um caso clínico. **RFO UPF**, v. 12, n. 1, 2007.

GOIATO, M. C. *et al.* Fatores que levam à utilização de uma prótese obturadora. **Revista de Odontologia de Araçatuba**, v. 27, n. 2, p. 101-106, 2006.

HATTORI, M. *et al.* Digitization of dentate and edentulous maxillectomy and mandibulectomy defects with three different intraoral scanners: a comparative in vitro study. **Journal of Clinical Medicine**, v. 13, n. 22, 6810, 2024. DOI: 10.3390/jcm13226810.

KEYF, F. Obturator prostheses for hemimaxillectomy patients. **Journal of Oral Rehabilitation**, v. 28, n. 9, p. 821-829, 2001.

KUSTERER, L. E. F. L. *et al.* Reabilitação com obturador maxilar após cirurgia oncológica: relato de casos. **Revista de Cirurgia e Traumatologia Buco-Maxilo-Facial**, v. 12, n. 4, p. 9-16, 2012.

LEITE, R. B. *et al.* The influence of tobacco and alcohol in oral cancer: literature review. **Jornal Brasileiro de Patologia e Medicina Laboratorial**, v. 57, 2021. Disponível em: http://old.scielo.br/scielo.php?script=sci_arttext&pid=S1676-24442021000100300. Acesso em: 6 nov. 2026.

MANCHISI, M. *et al.* Maxillary sinusitis caused by retained dental impression material: an unusual case report and literature review. **Nigerian Journal of Clinical Practice**, v. 25, n. 4, p. 379-385, 2022. DOI: 10.4103/njcp.njcp_1662_21.

MANOJ, N. *et al.* Role of obturator in restoring quality of life and function in maxillary oncological defect cases: a systematic review. **Oral Oncology Reports**, v. 11, 100636, 2024.

Este artigo é publicado em acesso aberto (Open Access) sob a licença Creative Commons Atribuição 4.0 Internacional (CC-BY), que permite uso, distribuição e reprodução irrestritos em qualquer meio, desde que o autor original e a fonte sejam creditados.

MIRACCA, R. A. A.; ANDRADE SOBRINHO, J.; GONÇALVES, A. J. Reconstrução com prótese imediata pós-maxilectomia. **Revista do Colégio Brasileiro de Cirurgiões**, v. 34, n. 5, p. 297-302, 2007.

MOHAMED, K. *et al.* Delayed surgical obturator: case series. **Indian Journal of Surgical Oncology**, v. 11, n. 1, p. 154-158, 2020. DOI: 10.1007/s13193-019-00992-9.

MURAT, S. *et al.* The accuracy of intraoral scanners in maxillary defects with different model variations. **Diagnostics**, v. 14, n. 21, 2368, 2024. DOI: 10.3390/diagnostics14212368.

NAVEAU, A. Preliminary impression for maxillary defect: a two-step technique. **Journal of Prosthodontics**, v. 33, p. 611-616, 2024. DOI: 10.1111/jopr.13766.

NAVEEN, Y. G.; SETHURAMAN, R.; PRAJAPATI, P. Definitive maxillary obturator prostheses. **International Journal of Prosthetic Dentistry**, v. 2, n. 1, p. 22-26, 2011.

NEVILLE, B. W. *et al.* **Patologia oral e maxilofacial**. 3. ed. Rio de Janeiro: Elsevier, 2011.

PERAZA, A. *et al.* Mucoepidermoid carcinoma: an update and review of the literature. **Journal of Stomatology, Oral and Maxillofacial Surgery**, v. 121, n. 6, p. 713-720, 2020. DOI: 10.1016/j.jormas.2020.06.003.

RILEY, D. S. *et al.* CARE guidelines for case reports: explanation and elaboration document. **Journal of Clinical Epidemiology**, v. 89, p. 218-235, 2017. DOI: 10.1016/j.jclinepi.2017.04.026.

SÁ, S. P. **Próteses obturadoras para pacientes maxilectomizados**: estado atual da tecnologia e necessidades de aprimoramentos. 2010. Tese (Doutorado) – Instituto de Medicina Social, Universidade do Estado do Rio de Janeiro, Rio de Janeiro, 2010.

SANTOS, M. O. *et al.* Estimativa de incidência de câncer no Brasil, 2023-2025. **Revista Brasileira de Cancerologia**, v. 69, n. 1, e-213700, 2023. DOI: 10.32635/2176-9745.RBC.2023v69n1.3700.

SANTOS, T. S. *et al.* Carcinoma mucoepidermoide no palato: relato de caso. **Revista Portuguesa de Estomatologia, Medicina Dentária e Cirurgia Maxilofacial**, v. 53, n. 1, p. 29-33, 2012.

SILVA, D. P. *et al.* Reabilitação protética de pacientes maxilectomizados: uma contribuição da odontologia e um convite à reflexão. **Pesquisa Brasileira em Odontopediatria e Clínica Integrada**, v. 4, n. 2, p. 125-130, 2004.

SILVA, F. C. C. *et al.* Retention alternatives for mouth rehabilitation with maxillary obturator prosthesis after partial maxilectomy. **Research, Society and Development**, v. 11, n. 3, e11611326468, 2022. DOI: 10.33448/rsd-v11i3.26468.

SRIVASTAVA, G. *et al.* Digital workflow feasibility for the fabrication of intraoral maxillofacial prosthetics after surgical resection: a systematic literature review. **Acta Odontologica Scandinavica**, v. 83, p. 392-403, 2024. DOI: 10.2340/aos.v83.40870.

Este artigo é publicado em acesso aberto (Open Access) sob a licença Creative Commons Atribuição 4.0 Internacional (CC-BY), que permite uso, distribuição e reprodução irrestritos em qualquer meio, desde que o autor original e a fonte sejam creditados.