v7.n10.2026

REVISTA CIENTÍFICA - RECIMA21 ISSN 2675-6218

CARCINOMA ESPINOCELULAR ORAL LOCALMENTE AVANÇADO EM PACIENTE SEM EXPOSIÇÃO AO TABACO E AO ÁLCOOL: RELATO DE CASO

LOCALLY ADVANCED ORAL SQUAMOUS CELL CARCINOMA IN A PATIENT WITHOUT EXPOSURE TO TOBACCO OR ALCOHOL: A CASE REPORT

CARCINOMA ESPINOCELULAR ORAL LOCALMENTE AVANZADO EN UN PACIENTE SIN EXPOSICIÓN AL TABACO NI AL ALCOHOL: RELATO DE UN CASO

Daniela Daike Dias[1], Emilly Marceli Severino Romano[1], Maria Eduarda Do Nascimento Viana[1], Vinícius Cavalheri Pina[1], Daniella Londero Silva Batisti[2], Daniela de Cassia Faglioni Boleta-Ceranto[3]

e7109166
https://doi.org/10.47820/recima21.v7i10.9166

PUBLICADO: 07/2026

RESUMO

O carcinoma espinocelular (CEC) oral está classicamente associado à exposição crônica ao tabaco e ao álcool; entretanto, sua ocorrência em indivíduos sem esses fatores de risco reforça a participação de outros mecanismos na carcinogênese oral e a importância do acompanhamento de desordens orais potencialmente malignas. Trata-se de um relato de caso clínico de uma paciente de 75 anos, sem histórico de tabagismo ou etilismo, com diagnóstico prévio de líquen plano oral e lesões leucoplásicas acompanhadas clinicamente por vários anos, que desenvolveu CEC avançado envolvendo palato duro, palato mole e região adjacente ao trígono retromolar. A investigação clínica, anatomopatológica e imaginológica demonstrou doença localmente avançada, classificada como T4aN0M0 (estádio IVA), com comprometimento ósseo e de tecidos profundos. A paciente foi submetida à ressecção cirúrgica ampla, seguida de radioterapia adjuvante. Durante o tratamento, apresentou complicações relevantes, incluindo mucosite oral grave, xerostomia, candidíase recorrente, disfagia, trismo e comunicação oronasal residual, demandando acompanhamento multidisciplinar e suporte odontológico. O caso evidencia que o CEC oral pode apresentar comportamento agressivo mesmo na ausência dos fatores de risco clássicos e reforça a necessidade de acompanhamento longitudinal de pacientes com desordens orais potencialmente malignas. Destaca-se, ainda, a importância do cirurgião-dentista na identificação de alterações clínicas suspeitas, no encaminhamento precoce para biópsia e no manejo das complicações decorrentes do tratamento oncológico.

PALAVRAS-CHAVE: Carcinoma Espinocelular. Líquen Plano Oral. Diagnóstico Precoce. Radioterapia.

ABSTRACT

Oral squamous cell carcinoma (SCC) is classically associated with chronic exposure to tobacco and alcohol; however, its occurrence in individuals without these risk factors underscores the role of other mechanisms in oral carcinogenesis and the importance of monitoring oral potentially malignant disorders. This is a clinical case report of a 75-year-old female patient with no history of smoking or alcohol consumption, who had a previous diagnosis of oral lichen planus and leukoplakic lesions that had been clinically monitored for several years and developed advanced SCC involving the hard palate, soft palate, and the region adjacent to the retromolar trigone. Clinical, pathological, and imaging investigations revealed locally advanced disease, classified as T4aN0M0 (stage IVA), with involvement of bone and deep tissues.

[1] Graduanda(o) em Odontologia – Universidade Paranaense – UNIPAR.
[2] Doutoranda em Biotecnologia, Professora da Universidade Paranaense – UNIPAR.
[3] Doutora em Odontologia – Fisiologia Oral Unicamp, Professora da Universidade Paranaense – UNIPAR.

Este artigo é publicado em acesso aberto (Open Access) sob a licença Creative Commons Atribuição 4.0 Internacional (CC-BY), que permite uso, distribuição e reprodução irrestritos em qualquer meio, desde que o autor original e a fonte sejam creditados.

The patient underwent wide surgical resection, followed by adjuvant radiation therapy. During treatment, she experienced significant complications, including severe oral mucositis, xerostomia, recurrent candidiasis, dysphagia, trismus, and residual oronasal fistula, requiring multidisciplinary follow-up and dental support. This case demonstrates that oral squamous cell carcinoma can exhibit aggressive behavior even in the absence of classic risk factors and reinforces the need for long-term follow-up of patients with potentially malignant oral disorders. It also highlights the importance of the dentist in identifying suspicious clinical changes, ensuring early referral for biopsy, and managing complications arising from cancer treatment.

KEYWORDS: *Squamous Cell Carcinoma. Oral Lichen Planus. Early Diagnosis. Radiation Therapy.*

RESUMEN

El carcinoma espinocelular (CEC) oral se asocia tradicionalmente con la exposición crónica al tabaco y al alcohol; sin embargo, su aparición en personas sin estos factores de riesgo refuerza la participación de otros mecanismos en la carcinogénesis oral y la importancia del seguimiento de los trastornos orales potencialmente malignos. Se presenta un relato de caso clínico de una paciente de 75 años, sin antecedentes de tabaquismo ni consumo de alcohol, con un diagnóstico previo de liquen plano oral y lesiones leucoplásicas que habían sido objeto de seguimiento clínico durante varios años, quien desarrolló un CEC avanzado que afectaba el paladar duro, el paladar blando y la región adyacente al trígono retromolar. La investigación clínica, anatomopatológica y de imágenes demostró una enfermedad localmente avanzada, clasificada como T4aN0M0 (estadio IVA), con afectación ósea y de los tejidos profundos. La paciente se sometió a una resección quirúrgica amplia, seguida de radioterapia adyuvante. Durante el tratamiento, presentó complicaciones relevantes, entre ellas mucositis oral grave, xerostomía, candidiasis recurrente, disfagia, trismo y comunicación oronasal residual, lo que requirió un seguimiento multidisciplinario y apoyo odontológico. Este caso pone de manifiesto que el carcinoma espinocelular oral puede presentar un comportamiento agresivo incluso en ausencia de los factores de riesgo clásicos y refuerza la necesidad de un seguimiento a largo plazo de los pacientes con trastornos orales potencialmente malignos. Además, se destaca la importancia del odontólogo en la identificación de alteraciones clínicas sospechosas, en la derivación temprana para una biopsia y en el manejo de las complicaciones derivadas del tratamiento oncológico.

PALABRAS CLAVE*: Carcinoma espinocelular. Liquen plano oral. Diagnóstico precoz. Radioterapia.*

1. INTRODUÇÃO

O carcinoma espinocelular (CEC) constitui a neoplasia maligna mais frequente da cavidade oral, correspondendo a aproximadamente 90% das malignidades dessa região. Apesar dos avanços nas estratégias diagnósticas e terapêuticas, a doença permanece associada a elevada morbidade, sobretudo quando identificada em estágios avançados, nos quais o comprometimento anatômico e funcional pode exigir abordagens terapêuticas extensas e repercutir significativamente sobre a mastigação, deglutição, fala e qualidade de vida. A etiopatogênese do CEC oral é multifatorial, sendo o tabagismo e o consumo de bebidas alcoólicas reconhecidos como seus principais fatores de risco modificáveis (Tan *et al.*, 2023; IARC, 2023).

Este artigo é publicado em acesso aberto (Open Access) sob a licença Creative Commons Atribuição 4.0 Internacional (CC-BY), que permite uso, distribuição e reprodução irrestritos em qualquer meio, desde que o autor original e a fonte sejam creditados.

Entretanto, a ausência desses fatores não exclui a possibilidade de desenvolvimento da doença. Nas últimas décadas, tem-se reconhecido um subgrupo de pacientes com CEC oral que não apresenta histórico de tabagismo nem de consumo de álcool, cuja etiopatogênese permanece incompletamente esclarecida. Evidências sugerem que esses casos podem apresentar características epidemiológicas próprias e estar relacionados a mecanismos diversos, incluindo susceptibilidade genética, alterações epigenéticas e imunológicas, disbiose da microbiota oral e processos inflamatórios crônicos. Estudos contemporâneos têm identificado, em determinadas populações investigadas, um subgrupo de pacientes com CEC oral sem exposição aos fatores de risco convencionais, no qual mulheres em faixas etárias mais avançadas têm sido descritas com maior frequência. Esses achados sugerem que modelos de risco centrados exclusivamente em tabaco e álcool podem não contemplar todos os indivíduos suscetíveis ao CEC oral (Harada *et al.*, 2023; Tran *et al.*, 2023).

Nesse contexto, as desordens orais potencialmente malignas (DOPM) assumem especial relevância, por compreenderem alterações da mucosa oral associadas a risco aumentado de desenvolvimento de câncer. Entre as condições atualmente reconhecidas nesse grupo encontram-se a leucoplasia, o líquen plano oral e as lesões liquenoides orais, embora o potencial de transformação maligna varie consideravelmente entre elas. A leucoplasia apresenta risco estabelecido de progressão para malignidade, particularmente quando exibe características clínicas não homogêneas, maior extensão ou displasia epitelial. Em metanálise recente envolvendo 41.231 pacientes, a proporção global de transformação maligna da leucoplasia oral foi estimada em 6,64%, reforçando a necessidade de estratificação de risco e acompanhamento longitudinal desses indivíduos (IARC, 2023; Pimenta-Barros *et al.*, 2025).

O líquen plano oral também é reconhecido como uma DOPM, embora seu potencial de transformação maligna tenha sido historicamente objeto de debate em razão, entre outros fatores, da heterogeneidade dos critérios diagnósticos empregados nos estudos. Metanálise recente envolvendo 101 estudos e 38.083 pacientes estimou taxa global de transformação maligna de aproximadamente 1,43%, com risco superior nos casos associados à displasia epitelial, reforçando a necessidade de acompanhamento longitudinal desses pacientes (González-Moles; Ramos-García, 2024; González-Moles; Ramos-García, 2025).

Embora apenas uma proporção dos pacientes com DOPM evolua para malignidade, o risco não se restringe necessariamente ao local inicialmente acometido, justificando vigilância clínica contínua de toda a mucosa oral. Mudanças no padrão habitual das lesões, como aumento dimensional, aparecimento de áreas eritematosas, ulceração, alterações verrucosas ou exofíticas e desenvolvimento de sintomatologia dolorosa, devem aumentar a suspeição clínica e

Este artigo é publicado em acesso aberto (Open Access) sob a licença Creative Commons Atribuição 4.0 Internacional (CC-BY), que permite uso, distribuição e reprodução irrestritos em qualquer meio, desde que o autor original e a fonte sejam creditados.

podem indicar a necessidade de nova avaliação histopatológica. Dessa forma, a identificação precoce de modificações clínicas em pacientes previamente diagnosticados com DOPM constitui etapa fundamental para reduzir atrasos diagnósticos e permitir intervenção em fases menos avançadas da doença (Birur *et al.*, 2022).

Diante desse cenário, torna-se relevante documentar a ocorrência de CEC oral em indivíduos que não apresentam os principais fatores de risco epidemiológicos convencionais, sobretudo quando existe histórico prolongado de desordens orais potencialmente malignas. Assim, o presente estudo, de caráter descritivo e longitudinal, tem como objetivo relatar a evolução clínica, o diagnóstico, o tratamento e o acompanhamento de uma paciente idosa, sem histórico de tabagismo ou etilismo, com antecedentes de líquen plano oral e lesões leucoplásicas, que desenvolveu carcinoma espinocelular oral localmente avançado, ressaltando a importância da vigilância longitudinal das DOPM e da atuação do cirurgião-dentista na identificação de alterações sugestivas de malignidade.

2. MÉTODO

Trata-se de um estudo descritivo, de abordagem qualitativa, do tipo relato de caso clínico, elaborado a partir do acompanhamento de uma paciente de 75 anos com diagnóstico de carcinoma espinocelular da cavidade oral. As informações utilizadas para a construção do relato foram obtidas a partir da história clínica, dos registros de acompanhamento odontológico, dos exames clínicos e complementares, dos laudos anatomopatológicos e imaginológicos e das informações referentes ao tratamento cirúrgico e radioterápico, bem como do acompanhamento odontológico realizado durante e após a terapia oncológica.

Os registros disponíveis foram revisados retrospectivamente e organizados em sequência cronológica, considerando-se os antecedentes clínicos e odontológicos, os achados dos exames clínicos, anatomopatológicos e imaginológicos, o tratamento oncológico instituído e o acompanhamento odontológico subsequente. Foram sistematizados dados referentes ao histórico de desordens orais potencialmente malignas, evolução clínica da lesão, características do exame intraoral, investigação diagnóstica, estadiamento tumoral, tratamento instituído, achados anatomopatológicos da peça cirúrgica, complicações decorrentes do tratamento oncológico e medidas de suporte odontológico. A evolução temporal foi organizada desde os primeiros registros histopatológicos das alterações da mucosa oral, em 2018, até o acompanhamento realizado após o tratamento oncológico, em 2026.

Este artigo é publicado em acesso aberto (Open Access) sob a licença Creative Commons Atribuição 4.0 Internacional (CC-BY), que permite uso, distribuição e reprodução irrestritos em qualquer meio, desde que o autor original e a fonte sejam creditados.

O registro fotográfico utilizado no relato compreendeu imagens provenientes do acompanhamento clínico da paciente, incluindo documentação cedida por profissional da Unidade de Saúde, registros pertencentes ao arquivo clínico da Universidade Paranaense (UNIPAR) e fotografias realizadas pelos autores durante o acompanhamento. Os dados foram organizados preservando-se a identidade da paciente e restringindo-se a apresentação às informações pertinentes à compreensão clínica e científica do caso.

A divulgação das informações clínicas e das imagens foi realizada mediante autorização da paciente por meio de Termo de Consentimento Livre e Esclarecido, respeitando-se os princípios éticos aplicáveis à publicação de relatos de caso. O protocolo de pesquisa foi apreciado e aprovado pelo Comitê de Ética em Estudos em Seres Humanos sob parecer nº 8.563.362.

3. RELATO DE CASO

Paciente do sexo feminino, 75 anos, residente em Umuarama (PR), com histórico médico de diabetes mellitus tipo 2, hipertensão arterial, hipotireoidismo e dislipidemia. Negava tabagismo e etilismo. Mantinha acompanhamento odontológico periódico devido à presença de desordens orais potencialmente malignas.

Em 2018, foi submetida à investigação histopatológica de múltiplas alterações da mucosa oral. As biópsias evidenciaram líquen plano em lábio inferior, leucoplasia em língua e mucocele de retenção em região posterior esquerda da língua, sem evidências de malignidade, permanecendo em acompanhamento clínico periódico.

Como antecedente oncológico, apresentou carcinoma basocelular do dorso nasal em 2023, tratado por exérese cirúrgica com reconstrução por retalho em Z e margens livres, evoluindo sem recidiva.

Em novembro de 2025, durante o seguimento odontológico, relatou dor progressiva e aumento volumétrico de lesão em palato. Ao exame clínico, observou-se lesão vegetante extensa envolvendo palato duro e palato mole à esquerda, estendendo-se ao rebordo alveolar e região próxima ao trígono retromolar, sem linfonodomegalias cervicais palpáveis (Figura 1).

Diante da situação, a paciente foi encaminhada para atendimento especializado na Universidade Paranaense (UNIPAR), para investigação diagnóstica.

Ao exame clínico intrabucal, observou-se mácula arroxeada em lábio inferior, associada à descamação epitelial da mucosa labial e área eritematosa adjacente. Verificou-se também placa branca não removível à raspagem na região de incisivos centrais. Em região de palato duro

Este artigo é publicado em acesso aberto (Open Access) sob a licença Creative Commons Atribuição 4.0 Internacional (CC-BY), que permite uso, distribuição e reprodução irrestritos em qualquer meio, desde que o autor original e a fonte sejam creditados.

e mole, estendendo-se até a região de molares, identificou-se lesão única, de aspecto moriforme, limites mal definidos, coloração eritematosa com pontos esbranquiçados, superfície rugosa e vegetante, medindo aproximadamente 6 cm de extensão, associada à sintomatologia dolorosa e tempo de evolução de aproximadamente 40 dias (Figura 2).

Como conduta frente ao quadro clínico apresentado, procedeu-se à realização de biópsia incisional, que revelou carcinoma espinocelular intraoral, motivando encaminhamento imediato ao serviço de cirurgia oncológica.

A tomografia computadorizada demonstrou lesão expansiva medindo 4,1 × 2,1 × 1,2 cm, com destruição óssea do palato, comprometimento do músculo bucinador e extensão para o espaço mastigatório esquerdo, sugerindo neoplasia localmente avançada (T4a), sem linfonodos cervicais suspeitos. O exame levantou ainda suspeita radiológica de disseminação perineural, posteriormente não confirmada pelo exame anatomopatológico definitivo da peça cirúrgica.

Após estadiamento clínico e avaliação multiprofissional, a paciente foi submetida, em 12 de dezembro de 2025, à maxilectomia total, linfadenectomia radical modificada esquerda, reconstrução com retalho miocutâneo e traqueostomia.

O exame anatomopatológico definitivo confirmou carcinoma espinocelular invasivo convencional, bem diferenciado (grau 1), medindo 4,2 × 3,0 cm, com infiltração óssea, ausência de invasão angiolinfática, perineural e extracapsular, além de 20 linfonodos cervicais livres de metástases (0/20). As margens cirúrgicas encontravam-se livres, estabelecendo estadiamento pT4a pN0 M0 (estádio IVA).

A evolução pós-operatória foi favorável, com boa integração do retalho e cicatrização satisfatória, apresentando apenas pequena área de necrose distal ao pedículo, conduzida conservadoramente.

Posteriormente, iniciou radioterapia adjuvante (60 Gy em 30 frações). Durante o tratamento, desenvolveu mucosite oral grau III, xerostomia, odinofagia e candidíase oral, acompanhadas de comunicação oronasal residual e escape nasal de líquidos (Figura 3).

Para manejo das toxicidades, foi instituído protocolo odontológico intensivo composto por laserterapia/fotobiomodulação seriada, higiene oral especializada, antifúngicos tópicos e suporte reabilitador, permitindo manutenção da alimentação e recuperação progressiva dos tecidos orais.

A evolução clínica da paciente, desde o diagnóstico das desordens orais potencialmente malignas até o tratamento do carcinoma espinocelular e o manejo odontológico das complicações decorrentes da terapia oncológica, encontra-se sintetizada cronologicamente na Figura 4.

Este artigo é publicado em acesso aberto (Open Access) sob a licença Creative Commons Atribuição 4.0 Internacional (CC-BY), que permite uso, distribuição e reprodução irrestritos em qualquer meio, desde que o autor original e a fonte sejam creditados.

4. DISCUSSÃO

O carcinoma espinocelular (CEC) representa a principal neoplasia maligna da cavidade oral e permanece fortemente associado à exposição cumulativa ao tabaco e ao álcool. Entretanto, a ocorrência da doença em indivíduos sem esses fatores de risco clássicos evidencia a heterogeneidade de sua carcinogênese e reforça a necessidade de considerar outros elementos clínicos e biológicos na avaliação individual do risco (Tan *et al.*, 2023; Harada *et al.*, 2023). No presente caso, destaca-se o desenvolvimento de CEC oral localmente avançado em uma paciente idosa que negava histórico de tabagismo e etilismo, mas apresentava acompanhamento longitudinal por alterações da mucosa oral, incluindo líquen plano oral e leucoplasia. Essa combinação torna o caso particularmente relevante, pois desloca a análise de uma carcinogênese centrada exclusivamente nos fatores ambientais tradicionais para a importância das desordens orais potencialmente malignas (DOPM) e de sua vigilância clínica.

Nesse contexto, o histórico de líquen plano oral merece atenção especial. Embora apenas uma parcela dos pacientes acometidos evolua para malignidade, evidências contemporâneas sustentam seu potencial de transformação maligna e justificam sua inclusão entre as DOPM (IARC, 2023; González-Moles; Ramos-García, 2024). Revisão sistemática e metanálise publicada em 2024, reunindo 101 estudos e 38.083 pacientes, estimou taxa agrupada de transformação maligna de 1,43% para o líquen plano oral, enquanto nos casos associados à displasia a proporção alcançou 5,13% (González-Moles; Ramos-García, 2024). Esses dados são particularmente relevantes para a interpretação do presente caso, no qual o acompanhamento histopatológico anterior não demonstrava malignidade, embora a paciente permanecesse sob vigilância clínica em razão das alterações crônicas da mucosa oral.

A leucoplasia constitui igualmente uma DOPM de reconhecida relevância clínica, apresentando risco de transformação que varia de acordo com características clínicas e histopatológicas, como aspecto não homogêneo, extensão da lesão e presença e grau de displasia epitelial (IARC, 2023; Pimenta-Barros *et al.*, 2025). A coexistência, no histórico da paciente, de alterações diagnosticadas como líquen plano oral e lesões leucoplásicas reforçava, portanto, a necessidade de acompanhamento longitudinal da mucosa oral, independentemente da ausência de exposição ao tabaco e ao álcool.

A associação entre inflamação crônica e carcinogênese no líquen plano oral também tem recebido crescente suporte biológico. Alterações moleculares relacionadas a características fundamentais da carcinogênese têm sido identificadas em amostras de líquen plano oral. Revisão sistemática e metanálise envolvendo 110 estudos e mais de 7.000 amostras avaliou a

Este artigo é publicado em acesso aberto (Open Access) sob a licença Creative Commons Atribuição 4.0 Internacional (CC-BY), que permite uso, distribuição e reprodução irrestritos em qualquer meio, desde que o autor original e a fonte sejam creditados.

expressão de biomarcadores relacionados aos hallmarks of cancer, identificando alterações potencialmente envolvidas nos mecanismos iniciais de transformação maligna dessa DOPM (Keim-Del Pino; Ramos-García; González-Moles, 2024). No entanto, no presente relato, deve-se evitar estabelecer relação causal direta entre o líquen plano oral e o CEC subsequente. O histórico de DOPM deve ser interpretado como um contexto clínico de risco que justificava vigilância longitudinal, e não como demonstração de que a neoplasia tenha necessariamente se originado de uma das lesões previamente biopsiadas.

Essa distinção é especialmente importante porque os exames anatomopatológicos anteriores não demonstraram malignidade. Assim, um dos aspectos mais instrutivos do caso é justamente a mudança do padrão clínico ao longo do acompanhamento. Em 2025, a paciente passou a apresentar dor associada ao crescimento progressivo da lesão, com alteração de superfície e desenvolvimento de aspecto vegetante envolvendo palato duro e mole. Mudanças clínicas em lesões previamente acompanhadas, incluindo crescimento, ulceração, endurecimento e alterações de superfície ou coloração, devem aumentar a suspeição de transformação maligna e podem justificar nova avaliação histopatológica (Neville *et al.*, 2016; Birur *et al.*, 2022). Portanto, o acompanhamento de uma DOPM não deve se limitar à existência de um diagnóstico histopatológico prévio, mas requer reavaliação contínua da correlação clinicopatológica e nova amostragem sempre que houver modificação significativa de seu comportamento.

A confirmação do CEC foi seguida pelo estadiamento locorregional, que demonstrou doença avançada com comprometimento ósseo, porém sem evidências de metástases linfonodais cervicais. Após o tratamento cirúrgico, o exame anatomopatológico definitivo revelou carcinoma espinocelular convencional bem diferenciado (G1), com infiltração de tecido ósseo, margens cirúrgicas livres e ausência de metástases nos 20 linfonodos examinados, estabelecendo-se o estadiamento patológico pT4a pN0 M0, estádio IVA. Esses achados demonstram uma característica importante do caso: apesar da ausência de comprometimento linfonodal, a invasão de estruturas adjacentes determinou sua classificação como doença localmente avançada. O sistema TNM considera a extensão anatômica do tumor primário, o comprometimento linfonodal e a presença de metástases à distância elementos fundamentais para a estratificação prognóstica e o planejamento terapêutico (Amin *et al.*, 2017).

A extensão da doença determinou uma abordagem cirúrgica ampla, realizada por meio de maxilectomia total, linfadenectomia radical modificada esquerda, reconstrução com retalho miocutâneo e traqueostomia, seguida de radioterapia adjuvante de 60 Gy em 30 frações. O emprego de tratamento multimodal é frequentemente necessário em carcinomas localmente

Este artigo é publicado em acesso aberto (Open Access) sob a licença Creative Commons Atribuição 4.0 Internacional (CC-BY), que permite uso, distribuição e reprodução irrestritos em qualquer meio, desde que o autor original e a fonte sejam creditados.

avançados da cavidade oral, sendo a indicação da terapia adjuvante estabelecida de acordo com o estágio tumoral e os fatores anatomopatológicos de risco (NCCN, 2024). Dessa forma, o tratamento instituído buscou maximizar o controle locorregional da doença, embora tenha implicado importante morbidade anatômica e funcional.

Entretanto, os benefícios oncológicos dessas estratégias devem ser ponderados frente à morbidade decorrente tanto da ressecção extensa quanto da radioterapia. No presente caso, durante o tratamento adjuvante foram documentadas mucosite oral grau III, xerostomia, odinofagia e candidíase oral, além de comprometimento significativo da alimentação. Essas manifestações integram o espectro de toxicidades frequentemente observado durante a radioterapia de cabeça e pescoço, decorrente dos efeitos do tratamento sobre a mucosa oral, as glândulas salivares e outros tecidos do campo irradiado (Albuquerque *et al.*, 2021). A intensidade da mucosite observada no presente caso comprometeu a ingestão por via oral e demandou suporte nutricional enteral temporário, demonstrando como as toxicidades orais podem repercutir não apenas localmente, mas também sobre o estado nutricional e a continuidade do tratamento oncológico.

Nesse cenário, a atuação odontológica durante a terapia antineoplásica ultrapassa o tratamento pontual das lesões orais e integra uma estratégia de suporte destinada à prevenção, identificação precoce e manejo das toxicidades. No presente caso, foram empregados cuidados locais, manejo da candidíase e da xerostomia e sessões de fotobiomodulação. As diretrizes clínicas da Multinational Association of Supportive Care in Cancer/International Society of Oral Oncology (MASCC/ISOO) recomendam a fotobiomodulação intraoral, utilizando protocolos específicos, para a prevenção da mucosite oral em adultos submetidos à radioterapia de cabeça e pescoço, com ou sem quimioterapia, ressaltando-se as considerações de segurança pertinentes aos pacientes com câncer oral (Elad *et al.*, 2020). Assim, sua utilização no caso relatado apresenta respaldo na literatura e evidencia a importância da participação do cirurgião-dentista na equipe multiprofissional responsável pelo paciente oncológico.

Além das toxicidades relacionadas à radioterapia, a extensão da ressecção cirúrgica resultou em importante comprometimento anatômico e funcional. A comunicação oronasal residual ocasionou escape de líquidos para a cavidade nasal, episódios de engasgo e impossibilidade de utilização satisfatória de uma prótese total superior convencional. Defeitos palatomaxilares decorrentes de maxilectomias podem comprometer funções essenciais, incluindo mastigação, deglutição e fala, tornando a reabilitação funcional parte integrante do cuidado ao paciente submetido ao tratamento do câncer oral (König *et al.*, 2025).

Este artigo é publicado em acesso aberto (Open Access) sob a licença Creative Commons Atribuição 4.0 Internacional (CC-BY), que permite uso, distribuição e reprodução irrestritos em qualquer meio, desde que o autor original e a fonte sejam creditados.

Nesse sentido, a prótese obturadora constitui uma alternativa estabelecida para a reabilitação de defeitos maxilares, possibilitando restabelecer, ao menos parcialmente, a separação entre as cavidades oral e nasal e contribuir para a recuperação da fala, deglutição e mastigação. Revisão sistemática e metanálise recente comparando reconstrução cirúrgica e obturação protética após maxilectomia demonstrou resultados globalmente semelhantes entre as estratégias em relação à qualidade de vida e aos desfechos funcionais avaliados, embora a heterogeneidade dos estudos ainda não permita estabelecer superioridade universal de uma modalidade sobre a outra (König *et al.*, 2025).

Essa evidência é particularmente pertinente ao presente caso, uma vez que a paciente foi submetida à reconstrução com retalho miocutâneo, mas permaneceu com comunicação oronasal residual e limitação protética. Assim, o planejamento de um obturador palatino individualizado deve ser entendido como complementação reabilitadora da reconstrução cirúrgica, e não como estratégia concorrente a ela. A escolha e o planejamento da reabilitação devem considerar a extensão e configuração do defeito, as condições dos tecidos irradiados, o suporte protético disponível, a dentição remanescente, a capacidade funcional e as condições sistêmicas da paciente (König *et al.*, 2025). A integração com a Fonoaudiologia também se mostra relevante diante das repercussões do defeito sobre a fala e a deglutição.

Por fim, o presente caso evidencia que a ausência de tabagismo e etilismo não deve reduzir a suspeição clínica diante de alterações persistentes ou progressivas da mucosa oral. Estudos contemporâneos demonstram a existência de um subgrupo de pacientes com CEC oral sem exposição aos fatores de risco convencionais, incluindo mulheres em faixas etárias mais avançadas, reforçando a heterogeneidade epidemiológica da doença (Harada *et al.*, 2023; Tran *et al.*, 2023). Mais do que representar simplesmente uma exceção epidemiológica, a evolução observada neste caso demonstra a importância da vigilância longitudinal das DOPM e da comparação entre o padrão habitual das lesões e suas modificações ao longo do tempo. O cirurgião-dentista ocupa posição estratégica nesse processo, desde o reconhecimento das alterações clínicas que indicam nova biópsia até o manejo das toxicidades do tratamento antineoplásico e a reabilitação das sequelas funcionais. Dessa forma, o acompanhamento odontológico longitudinal constitui componente relevante do cuidado integral ao paciente com câncer da cavidade oral.

Este artigo é publicado em acesso aberto (Open Access) sob a licença Creative Commons Atribuição 4.0 Internacional (CC-BY), que permite uso, distribuição e reprodução irrestritos em qualquer meio, desde que o autor original e a fonte sejam creditados.

Figura 1. Aspecto clínico intraoral evidenciando lesão ulcerada em palato mole e região posterior da cavidade oral, apresentando áreas eritematosas, placas esbranquiçadas e superfície irregular



Fonte: Fotografia cedida por cirurgiã-dentista da Unidade de Saúde de Umuarama, 2025.

Figura 2. Lesão vegetante em palato duro e mole observada no exame clínico intrabucal



Fonte: Arquivo clínico da Universidade Paranaense (UNIPAR), 2025.

Figura 3. Aspecto clínico intraoral evidenciando comunicação oronasal residual decorrente do defeito pós-cirúrgico, com perda de continuidade dos tecidos palatomaxilares



Fonte: Fotografia realizada pelos autores durante visita domiciliar à paciente (2026).

Este artigo é publicado em acesso aberto (Open Access) sob a licença Creative Commons Atribuição 4.0 Internacional (CC-BY), que permite uso, distribuição e reprodução irrestritos em qualquer meio, desde que o autor original e a fonte sejam creditados.

Figura 4. Linha do tempo da evolução clínica, diagnóstico e tratamento da paciente

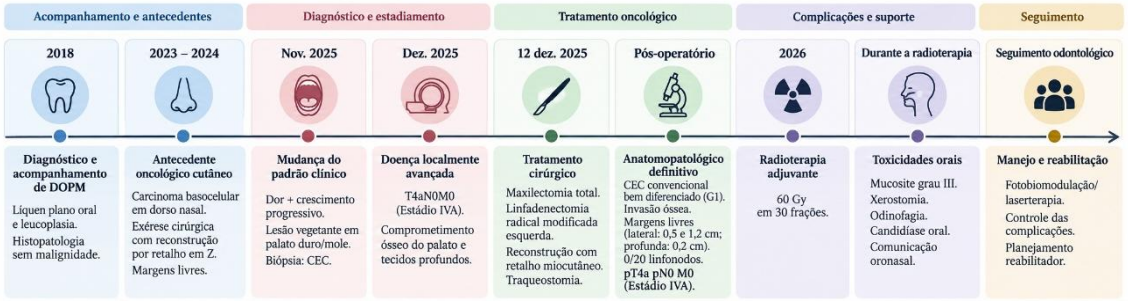

Fonte: Elaborada pelos autores (2026).

5. CONSIDERAÇÕES FINAIS

O presente caso demonstra que o carcinoma espinocelular oral pode ocorrer de forma localmente avançada mesmo na ausência dos principais fatores de risco epidemiológicos, como tabagismo e etilismo. O histórico de desordens orais potencialmente malignas reforça a importância do acompanhamento longitudinal da mucosa oral, com atenção especial a mudanças no padrão clínico de lesões previamente diagnosticadas, que devem motivar reavaliação e, quando indicada, nova investigação histopatológica. Entretanto, a coexistência temporal entre o histórico dessas desordens e o diagnóstico posterior do CEC não permite estabelecer relação causal entre as lesões previamente acompanhadas e o desenvolvimento da neoplasia.

A evolução clínica também evidencia a importância da atuação integrada do cirurgião-dentista ao longo de todo o cuidado oncológico, desde o reconhecimento de alterações suspeitas e encaminhamento para diagnóstico até o manejo das toxicidades decorrentes do tratamento e o planejamento da reabilitação das sequelas funcionais. Dessa forma, a vigilância clínica contínua e a abordagem multiprofissional constituem elementos relevantes para o cuidado integral de pacientes com desordens orais potencialmente malignas e câncer da cavidade oral.

Como principal limitação, destaca-se a própria natureza do relato de caso, que não permite estabelecer associações causais, estimar o risco de desenvolvimento do CEC nem generalizar o comportamento clínico observado para outros pacientes sem exposição ao tabaco e ao álcool. Os achados devem, portanto, ser interpretados no contexto clínico individual da paciente relatada.

6. DECLARAÇÃO DE USO DE INTELIGÊNCIA ARTIFICIAL

Este artigo é publicado em acesso aberto (Open Access) sob a licença Creative Commons Atribuição 4.0 Internacional (CC-BY), que permite uso, distribuição e reprodução irrestritos em qualquer meio, desde que o autor original e a fonte sejam creditados.

Durante a elaboração deste manuscrito, foram utilizadas as ferramentas de inteligência artificial ChatGPT (OpenAI) e NotebookLM (Google) como recursos auxiliares para brainstorming, organização e aprimoramento da estrutura textual, bem como para apoio na sistematização e consulta dos materiais utilizados na preparação do artigo. As ferramentas não foram utilizadas para tomada de decisões clínicas, estabelecimento de diagnóstico ou geração autônoma de conclusões científicas. Todo o conteúdo produzido com auxílio dessas ferramentas foi revisado criticamente, verificado e validado pelos autores, que assumem integral responsabilidade pela precisão, integridade e conteúdo final do manuscrito.

REFERÊNCIAS

ALBUQUERQUE, R. *et al.* Oral complications of radiotherapy in patients with head and neck cancer. **Brazilian Oral Research**, São Paulo, v. 35, p. 1-10, 2021.

AMIN, M. B. *et al.* **AJCC Cancer Staging Manual**. 8. ed. Chicago: Springer, 2017.
BIRUR, P. N. *et al.* Consensus guidelines on management of oral potentially malignant disorders. **Indian Journal of Cancer**, v. 59, n. 3, p. 442-453, 2022. DOI: 10.4103/ijc.IJC_128_21.

ELAD, S. *et al.* MASCC/ISOO clinical practice guidelines for the management of mucositis secondary to cancer therapy. **Cancer**, v. 126, n. 19, p. 4423-4431, 2020. DOI: 10.1002/cncr.33100.

GONZÁLEZ-MOLES, M. Á.; RAMOS-GARCÍA, P. An evidence-based update on the potential for malignancy of oral lichen planus and related conditions: a systematic review and meta-analysis. **Cancers**, v. 16, n. 3, art. 608, 2024. DOI: 10.3390/cancers16030608.

GONZÁLEZ-MOLES, M. Á.; RAMOS-GARCÍA, P. Malignant transformation of oral lichen planus: where are we now? **Medicina Oral, Patología Oral y Cirugía Bucal**, v. 30, n. 1, p. e65-e75, 2025. DOI: 10.4317/medoral.26834.

HARADA, H. *et al.* Characteristics of oral squamous cell carcinoma focusing on cases unaffected by smoking and drinking: a multicenter retrospective study. **Head & Neck**, v. 45, n. 7, p. 1812-1822, 2023. DOI: 10.1002/hed.27398.

IARC WORKING GROUP ON THE EVALUATION OF CANCER-PREVENTIVE INTERVENTIONS. **Oral Cancer Prevention**. Lyon: International Agency for Research on Cancer, 2023. IARC Handbooks of Cancer Prevention, v. 19.

KEIM-DEL PINO, C.; RAMOS-GARCÍA, P.; GONZÁLEZ-MOLES, M. Á. A molecular hypothesis on malignant transformation of oral lichen planus: a systematic review and meta-analysis of cancer hallmarks expression in this oral potentially malignant disorder. **Cancers**, v. 16, n. 15, art. 2614, 2024. DOI: 10.3390/cancers16152614.

KÖNIG, J. *et al.* Comparative analysis of surgical and prosthetic rehabilitation in maxillectomy: a systematic review and meta-analysis on quality-of-life scores and objective speech and masticatory measurements. **The Journal of Prosthetic Dentistry**, v. 133, n. 1, p. 305-314, 2025. DOI: 10.1016/j.prosdent.2023.11.023.

Este artigo é publicado em acesso aberto (Open Access) sob a licença Creative Commons Atribuição 4.0 Internacional (CC-BY), que permite uso, distribuição e reprodução irrestritos em qualquer meio, desde que o autor original e a fonte sejam creditados.

NATIONAL COMPREHENSIVE CANCER NETWORK (NCCN). **Head and Neck Cancers**: NCCN Clinical Practice Guidelines in Oncology. Plymouth Meeting, 2024.

NEVILLE, B. W. *et al.* **Patologia oral e maxilofacial**. 4. ed. Rio de Janeiro: Elsevier, 2016.

PIMENTA-BARROS, L. A. *et al.* Malignant transformation of oral leukoplakia: systematic review and comprehensive meta-analysis. **Oral Diseases**, v. 31, n. 1, p. 69-80, 2025. DOI: 10.1111/odi.15140.

TAN, Y. *et al.* Oral squamous cell carcinomas: state of the field and emerging directions. **International Journal of Oral Science**, v. 15, art. 44, 2023. DOI: 10.1038/s41368-023-00249-w.

TRAN, Q. *et al.* Oral cavity cancer in young, non-smoking, and non-drinking patients: a contemporary review. **Critical Reviews in Oncology/Hematology**, v. 190, art. 104112, 2023. DOI: 10.1016/j.critrevonc.2023.104112.

Este artigo é publicado em acesso aberto (Open Access) sob a licença Creative Commons Atribuição 4.0 Internacional (CC-BY), que permite uso, distribuição e reprodução irrestritos em qualquer meio, desde que o autor original e a fonte sejam creditados.