v7.n10.2026

REVISTA CIENTÍFICA - RECIMA21 ISSN 2675-6218

DIAGNÓSTICO TARDIO DE CARCINOMA ESPINOCELULAR DE LÁBIO INFERIOR: A IMPORTÂNCIA DA CORRELAÇÃO CLÍNICO-PATOLÓGICA E DO ENCAMINHAMENTO OPORTUNO

LATE DIAGNOSIS OF SQUAMOUS CELL CARCINOMA OF THE LOWER LIP: THE IMPORTANCE OF CLINICOPATHOLOGICAL CORRELATION AND TIMELY REFERRAL

DIAGNÓSTICO TARDÍO DE CARCINOMA ESPINOCELULAR DEL LABIO INFERIOR: LA IMPORTANCIA DE LA CORRELACIÓN CLÍNICO-PATOLÓGICA Y DE LA DERIVACIÓN OPORTUNA

Ana Beatriz Belasco[1], Amanda Tolotto Valoto[1], Brunna Cardoso Moura Andrade[1], Camilla Narumi Obo[1], Marielso Staudt[2], Fabíola Adriana Garcia Mello Dyna[3], Daniela de Cassia Faglioni Boleta-Ceranto[1]

e7109183
https://doi.org/10.47820/recima21.v7i10.9183

PUBLICADO: 10/2026

RESUMO

O carcinoma espinocelular (CEC) é uma neoplasia maligna que acomete frequentemente o lábio inferior, sobretudo em indivíduos expostos a fatores de risco como radiação ultravioleta e tabagismo. Apesar da acessibilidade da região ao exame clínico, divergências entre os achados clínicos e histopatológicos podem dificultar o diagnóstico, especialmente diante de lesões persistentes ou progressivas. Este estudo objetiva relatar um caso de CEC de lábio inferior com diagnóstico tardio após sucessivas avaliações, destacando a importância da correlação clínico-patológica e do encaminhamento oportuno. Paciente do sexo masculino, 71 anos, lavrador, com histórico de tabagismo e exposição solar ocupacional crônica sem fotoproteção, apresentava lesão persistente em lábio inferior. Em 2024, foi submetido a biópsia incisional que revelou acantose, hiperceratose e atipias intraepiteliais, sem definição diagnóstica conclusiva diante da incompatibilidade clínico-patológica. Em 2025, nova biópsia resultou em diagnóstico de queilite actínica, sendo instituído tratamento tópico. Diante da persistência e progressão da lesão, o paciente foi avaliado por cirurgião-dentista e encaminhado para atendimento odontológico universitário, onde nova abordagem cirúrgica e análise histopatológica confirmaram CEC. Posteriormente, foi encaminhado ao serviço oncológico especializado para tratamento cirúrgico definitivo. O caso evidencia que lesões labiais persistentes ou progressivas requerem reavaliação mesmo diante de resultados histopatológicos prévios não conclusivos, ressaltando a importância da correlação clínico-patológica e do encaminhamento oportuno para reduzir atrasos diagnósticos e favorecer o manejo adequado.

PALAVRAS-CHAVE: Biópsia. Queilite. Diagnóstico Bucal. Detecção Precoce de Câncer. Patologia Bucal.

ABSTRACT

Squamous cell carcinoma (SCC) is a malignant neoplasm that frequently affects the lower lip, particularly in individuals exposed to risk factors such as ultraviolet radiation and smoking. Although the region is easily accessible for clinical examination, discrepancies between clinical and histopathological findings can complicate diagnosis, especially in the case of persistent or progressive lesions.

[1] Graduanda em Odontologia.
[2] Cirurgião-dentista na Prefeitura Municipal de Cruzeiro do Oeste-PR.
[3] Graduada em Odontologia, Mestre em Sustentabilidade pela Universidade Estadual de Maringá, Doutoranda em Ciência Animal com Ênfase em Produtos Bioativos, pela Universidade Paranaense - UNIPAR.

Este artigo é publicado em acesso aberto (Open Access) sob a licença Creative Commons Atribuição 4.0 Internacional (CC-BY), que permite uso, distribuição e reprodução irrestritos em qualquer meio, desde que o autor original e a fonte sejam creditados.

This study aims to report a case of lower lip SCC with a delayed diagnosis following successive evaluations, highlighting the importance of clinical-pathological correlation and timely referral. A 71-year-old male farmer with a history of smoking and chronic occupational sun exposure without sun protection presented with a persistent lesion on his lower lip. In 2024, he underwent an incisional biopsy that revealed acanthosis, hyperkeratosis, and intraepithelial atypia, with no conclusive diagnosis due to clinical-pathological inconsistencies. In 2025, a new biopsy resulted in a diagnosis of actinic cheilitis, and topical treatment was initiated. Given the persistence and progression of the lesion, the patient was evaluated by a dental surgeon and referred to a university dental clinic, where a new surgical approach and histopathological analysis confirmed SCC. Subsequently, he was referred to a specialized oncology service for definitive surgical treatment. This case demonstrates that persistent or progressive lip lesions require reevaluation even in the face of previous inconclusive histopathological findings, highlighting the importance of clinical-pathological correlation and timely referral to reduce diagnostic delays and facilitate appropriate management.

KEYWORDS: *Biopsy. Cheilitis. Oral Diagnosis. Early Cancer Detection. Oral Pathology.*

RESUMEN

El carcinoma espinocelular (CEC) es una neoplasia maligna frecuente en el labio inferior, especialmente en personas expuestas a factores de riesgo como la radiación ultravioleta y el tabaquismo. Aunque esta región es fácilmente accesible al examen clínico, las discrepancias entre los hallazgos clínicos e histopatológicos pueden retrasar el diagnóstico. Este estudio presenta un caso de CEC de labio inferior con diagnóstico tardío tras evaluaciones sucesivas, destacando la importancia de la correlación clínico-patológica y de la derivación oportuna. Un paciente de 71 años, agricultor, fumador y con exposición solar ocupacional crónica sin protección, presentaba una lesión persistente en el labio inferior. En 2024, una biopsia incisional reveló acantosis, hiperqueratosis y atipias intraepiteliales, sin diagnóstico concluyente debido a la incompatibilidad clínico-patológica. En 2025, una nueva biopsia indicó queilitis actínica y se inició tratamiento tópico. Ante la persistencia y progresión de la lesión, el paciente fue evaluado por un cirujano dentista y derivado a un servicio universitario de odontología, donde un nuevo abordaje quirúrgico y el análisis histopatológico confirmaron CEC. Posteriormente, fue derivado a un servicio oncológico especializado para tratamiento definitivo. El caso demuestra que las lesiones labiales persistentes o progresivas requieren reevaluación, incluso ante resultados histopatológicos previos no concluyentes, reforzando la importancia de la correlación clínico-patológica y la derivación oportuna para reducir retrasos diagnósticos.

PALABRAS CLAVE*: Biopsia. Queilitis. Diagnóstico bucal. Detección temprana del cáncer. Patología bucal.*

1. INTRODUÇÃO

O câncer constitui um importante problema de saúde pública mundial, associado à elevada morbimortalidade e a impactos sociais e econômicos significativos. No Brasil, o Instituto Nacional de Câncer (INCA) estima aproximadamente 781 mil novos casos de câncer por ano para o triênio 2026–2028, dos quais cerca de 518 mil correspondem a neoplasias quando excluídos os tumores de pele não melanoma (INCA, 2026). Nesse cenário, as neoplasias que

Este artigo é publicado em acesso aberto (Open Access) sob a licença Creative Commons Atribuição 4.0 Internacional (CC-BY), que permite uso, distribuição e reprodução irrestritos em qualquer meio, desde que o autor original e a fonte sejam creditados.

acometem a região de cabeça e pescoço merecem atenção não apenas por sua frequência, mas também pelas possíveis repercussões funcionais, estéticas e psicossociais decorrentes da doença e de seu tratamento.

Entre as neoplasias malignas da região oral, os cânceres de lábio e cavidade oral representam relevante problema clínico e epidemiológico. Globalmente, os cânceres de lábio e cavidade oral apresentaram aproximadamente 390 mil novos casos e 188 mil mortes em 2022, ocorrendo com maior frequência em homens e indivíduos de idade mais avançada (World Health Organization, 2025). No Brasil, estima-se a ocorrência de 17.190 novos casos anuais de câncer da cavidade oral no triênio 2026–2028, sendo 12.260 em homens e 4.930 em mulheres (INCA, 2026).

O carcinoma espinocelular (CEC) constitui a principal neoplasia maligna dos lábios, apresentando predileção pelo lábio inferior. Sua ocorrência está relacionada especialmente à exposição crônica à radiação ultravioleta, além de fatores como idade avançada, sexo masculino, fototipo claro e tabagismo (Canton *et al.*, 2023; Vasilovici *et al.*, 2022). Clinicamente, pode manifestar-se como áreas leucoplásicas ou eritroplásicas, crostas, erosões, ulcerações, endurecimento ou lesões nodulares, características que podem se sobrepor às observadas em desordens potencialmente malignas.

O diagnóstico das lesões labiais depende da integração entre história clínica, fatores de risco, características morfológicas, evolução da lesão e exame histopatológico. Embora a biópsia seja fundamental para o diagnóstico definitivo, seus resultados devem ser interpretados em conjunto com o comportamento clínico da alteração. Assim, a persistência ou progressão de uma lesão clinicamente suspeita, especialmente diante de resultados histopatológicos não conclusivos ou incompatíveis com sua evolução, deve motivar reavaliação, consideração de nova amostragem e, quando necessário, encaminhamento para avaliação especializada (Lingen *et al.*, 2017).

Apesar da acessibilidade dos lábios à inspeção clínica, o diagnóstico das neoplasias dessa região pode ocorrer tardiamente. O atraso diagnóstico pode envolver fatores relacionados ao paciente, como desconhecimento dos sinais e sintomas e demora na procura por atendimento, e fatores relacionados à trajetória assistencial, incluindo dificuldades no reconhecimento de alterações suspeitas, obtenção de diagnóstico definitivo e encaminhamento para serviços especializados (Lima *et al.*, 2021). A identificação precoce assume particular importância, uma vez que a extensão da doença no momento do diagnóstico influencia a abordagem terapêutica e pode repercutir nos resultados funcionais e estéticos.

Este artigo é publicado em acesso aberto (Open Access) sob a licença Creative Commons Atribuição 4.0 Internacional (CC-BY), que permite uso, distribuição e reprodução irrestritos em qualquer meio, desde que o autor original e a fonte sejam creditados.

Diante desse cenário, relatos que evidenciem discrepâncias entre o comportamento clínico e os achados histopatológicos podem contribuir para a compreensão dos desafios envolvidos na investigação das lesões labiais e reforçar a importância da vigilância clínica longitudinal. Nesse contexto, o presente estudo tem como objetivo relatar um caso de CEC de lábio inferior com diagnóstico tardio após sucessivas avaliações clínicas e histopatológicas, destacando a importância da correlação clínico-patológica, da reavaliação de lesões persistentes ou progressivas e do encaminhamento oportuno para o estabelecimento do diagnóstico e da conduta terapêutica adequada.

2. FUNDAMENTAÇÃO TEÓRICA

2.1. Câncer, carcinogênese e neoplasias cutâneas

O câncer compreende um conjunto heterogêneo de doenças caracterizadas por alterações celulares que favorecem a proliferação sustentada, resistência aos mecanismos de controle do crescimento e da morte celular e, em diferentes contextos, capacidade de invasão e disseminação. A carcinogênese constitui um processo multifatorial e progressivo, envolvendo alterações genéticas e epigenéticas e modificações nas interações entre as células neoplásicas e o microambiente tumoral, que contribuem para a aquisição e manutenção do fenótipo maligno (Hanahan, 2022).

Entre os agentes envolvidos na carcinogênese, a radiação ultravioleta (UV) apresenta especial importância para as neoplasias desenvolvidas em regiões fotoexpostas. A exposição cumulativa à radiação UV promove danos moleculares e alterações nos queratinócitos, contribuindo para o desenvolvimento de lesões precursoras e carcinomas cutâneos. Nesse contexto, a exposição solar crônica e ocupacional constitui importante fator relacionado ao desenvolvimento do carcinoma espinocelular (CEC), especialmente em indivíduos com características de maior suscetibilidade aos efeitos da radiação solar (Queirolo *et al.*, 2024).

As neoplasias malignas da pele podem ser agrupadas, de maneira geral, em melanoma e cânceres de pele não melanoma, entre os quais se destacam o carcinoma basocelular (CBC) e o carcinoma espinocelular. O CBC apresenta predominantemente comportamento local, enquanto o CEC, originado da transformação maligna de queratinócitos, apresenta potencial de invasão local e disseminação, particularmente na presença de características clínicas e histopatológicas associadas a maior risco. O melanoma, por sua vez, origina-se dos melanócitos e apresenta comportamento biológico distinto. O reconhecimento das características clínicas e

Este artigo é publicado em acesso aberto (Open Access) sob a licença Creative Commons Atribuição 4.0 Internacional (CC-BY), que permite uso, distribuição e reprodução irrestritos em qualquer meio, desde que o autor original e a fonte sejam creditados.

patológicas dessas neoplasias é essencial para definição diagnóstica, estratificação de risco e planejamento terapêutico (Queirolo *et al.*, 2024).

2.2. Carcinoma espinocelular e particularidades do lábio inferior

O carcinoma espinocelular caracteriza-se pela proliferação maligna de queratinócitos e apresenta graus variáveis de diferenciação e comportamento biológico. Entre os fatores associados ao seu desenvolvimento destacam-se a exposição cumulativa à radiação ultravioleta, idade avançada, características fenotípicas relacionadas à maior suscetibilidade ao dano actínico e condições relacionadas à imunossupressão. O diagnóstico definitivo fundamenta-se na avaliação histopatológica, enquanto características relacionadas ao tumor e ao paciente são consideradas para definição da abordagem terapêutica e do acompanhamento (Queirolo *et al.*, 2024).

O lábio inferior apresenta particularidades anatômicas e ambientais que o tornam especialmente suscetível aos efeitos cumulativos da radiação solar. A exposição crônica do vermelhão labial à radiação UV pode produzir alterações progressivas do epitélio, frequentemente relacionadas à queilite actínica e ao desenvolvimento do CEC. Estudos demonstram predomínio dessas alterações em indivíduos do sexo masculino, de idade mais avançada e com histórico de exposição solar prolongada, sendo o lábio inferior o sítio mais frequentemente acometido (Mello *et al.*, 2019; Silva *et al.*, 2020).

Clinicamente, o CEC labial pode apresentar manifestações variadas, incluindo áreas leucoplásicas ou eritroplásicas, crostas, erosões, ulcerações, endurecimento e lesões exofíticas. Algumas dessas características também podem ocorrer em alterações potencialmente malignas, particularmente na queilite actínica, dificultando a diferenciação exclusivamente pelo exame clínico. Dessa forma, a avaliação das lesões do lábio deve considerar conjuntamente sua apresentação clínica, fatores de risco, evolução temporal e achados histopatológicos (Mello *et al.*, 2019; Carneiro *et al.*, 2023).

2.3. Queilite actínica, diagnóstico e correlação clínico-patológica

A queilite actínica é uma desordem potencialmente maligna associada principalmente à exposição crônica à radiação ultravioleta e apresenta predileção pelo lábio inferior. Clinicamente, pode manifestar-se por ressecamento, descamação, perda da delimitação do vermelhão, atrofia, áreas esbranquiçadas ou eritematosas, fissuras, crostas, erosões e ulcerações. A diversidade

Este artigo é publicado em acesso aberto (Open Access) sob a licença Creative Commons Atribuição 4.0 Internacional (CC-BY), que permite uso, distribuição e reprodução irrestritos em qualquer meio, desde que o autor original e a fonte sejam creditados.

das manifestações clínicas e a possibilidade de diferentes graus de alteração histopatológica conferem relevância à avaliação cuidadosa dessas lesões, particularmente quando apresentam persistência ou modificações ao longo do acompanhamento (Carneiro *et al.*, 2023).

Em revisão sistemática com metanálise, Carneiro *et al.* (2023) analisaram 13 estudos, totalizando 728 pacientes com queilite actínica, e identificaram como características clínicas frequentes o ressecamento, a perda da delimitação do vermelhão, a descamação e a atrofia. A taxa agrupada de transformação maligna foi de 14%, e determinadas manifestações, incluindo ulceração e áreas eritematosas, apresentaram associação com o CEC de lábio. Esses achados demonstram a relevância do acompanhamento clínico das alterações actínicas e reforçam que determinadas modificações clínicas devem motivar investigação criteriosa (Carneiro *et al.*, 2023).

Do ponto de vista histopatológico, a queilite actínica pode apresentar alterações epiteliais de diferentes graus de severidade, incluindo atrofia ou hiperplasia epitelial, hiperceratose, alterações citológicas e arquiteturais relacionadas à displasia e alterações do tecido conjuntivo decorrentes do dano actínico. Além disso, essas alterações podem apresentar distribuição heterogênea ao longo do vermelhão labial, de maneira que diferentes regiões de uma mesma lesão podem apresentar graus distintos de comprometimento. Consequentemente, uma amostra incisional pode representar adequadamente a região biopsiada sem necessariamente contemplar a área de maior severidade existente em outro ponto da lesão (Nico; Rivitti; Lourenço, 2007).

A biópsia constitui procedimento fundamental para o diagnóstico das desordens potencialmente malignas e das neoplasias do lábio, porém seus resultados devem ser interpretados em conjunto com as informações clínicas. A seleção adequada da área a ser biopsiada, a descrição das características da lesão e a comunicação das informações clínicas relevantes ao patologista favorecem a integração entre os achados clínicos e microscópicos. Em lesões extensas ou heterogêneas, essa correlação assume importância adicional diante da possibilidade de diferentes áreas apresentarem graus distintos de alteração histopatológica (Nico; Rivitti; Lourenço, 2007; Carneiro *et al.*, 2023).

Quando o comportamento clínico da lesão não corresponde ao esperado a partir do diagnóstico inicialmente estabelecido, especialmente diante de persistência, crescimento, ulceração ou outras características suspeitas, a investigação deve ser reconsiderada. Recomendações baseadas em evidências para avaliação de alterações potencialmente malignas da cavidade oral orientam que lesões clinicamente suspeitas sejam submetidas à biópsia ou prontamente encaminhadas para avaliação especializada. Da mesma forma, alterações inicialmente consideradas não suspeitas devem ser reavaliadas quando não

Este artigo é publicado em acesso aberto (Open Access) sob a licença Creative Commons Atribuição 4.0 Internacional (CC-BY), que permite uso, distribuição e reprodução irrestritos em qualquer meio, desde que o autor original e a fonte sejam creditados.

apresentam resolução ou quando permanece a possibilidade de uma desordem potencialmente maligna (Lingen *et al.*, 2017).

2.4. Diagnóstico diferencial, tratamento, prognóstico e importância do diagnóstico precoce

O diagnóstico diferencial das alterações persistentes do lábio inferior compreende condições inflamatórias, infecciosas e traumáticas, além de desordens potencialmente malignas e neoplasias. No contexto do dano solar crônico, assume especial importância a diferenciação entre queilite actínica, alterações epiteliais displásicas e carcinoma espinocelular, uma vez que essas condições podem compartilhar determinadas características clínicas. A sobreposição entre queilite actínica e CEC labial reforça a importância da análise histopatológica e da correlação dos resultados microscópicos com a apresentação e evolução clínica da lesão (Mello *et al.*, 2019; Carneiro *et al.*, 2023).

O tratamento do CEC deve ser individualizado de acordo com características relacionadas ao tumor e ao paciente. Para tumores localizados e passíveis de ressecção, a cirurgia constitui uma das principais modalidades terapêuticas, permitindo simultaneamente a remoção da neoplasia e a avaliação histopatológica do espécime. Outras modalidades, incluindo radioterapia e terapias sistêmicas, podem ser consideradas conforme extensão da doença, características de risco, condições clínicas e possibilidade de tratamento cirúrgico. Após o tratamento, o acompanhamento permanece necessário para avaliação de recorrências e identificação de novas alterações (Queirolo *et al.*, 2024).

O prognóstico do carcinoma espinocelular está relacionado a características clínicas e histopatológicas da neoplasia e à extensão da doença no momento do diagnóstico. Dessa forma, a identificação de lesões suspeitas, a confirmação diagnóstica e o encaminhamento adequado assumem importância para que a abordagem terapêutica seja estabelecida oportunamente. A avaliação clínica e anatomopatológica também contribui para a identificação de características associadas a maior risco e para o planejamento do tratamento e do acompanhamento (Queirolo *et al.*, 2024).

Apesar de os lábios e a cavidade oral serem regiões acessíveis à inspeção clínica, o diagnóstico do câncer pode ocorrer tardiamente. O atraso diagnóstico apresenta caráter multifatorial e pode compreender fatores relacionados ao paciente, como desconhecimento ou subvalorização dos sinais e sintomas e demora na procura por assistência, além de aspectos relacionados à trajetória assistencial, como dificuldades no reconhecimento das alterações

Este artigo é publicado em acesso aberto (Open Access) sob a licença Creative Commons Atribuição 4.0 Internacional (CC-BY), que permite uso, distribuição e reprodução irrestritos em qualquer meio, desde que o autor original e a fonte sejam creditados.

suspeitas, realização da investigação diagnóstica e encaminhamento para atendimento especializado (Lima *et al.*, 2021).

Nesse contexto, a persistência ou progressão de uma lesão labial deve motivar acompanhamento e reavaliação, particularmente quando seu comportamento clínico não corresponde ao resultado histopatológico previamente obtido ou à resposta esperada ao tratamento instituído. A integração entre avaliação clínica, análise histopatológica, acompanhamento longitudinal e encaminhamento para serviços especializados, quando indicado, constitui elemento fundamental para reduzir atrasos na definição diagnóstica e favorecer a continuidade do cuidado (Lingen *et al.*, 2017; Lima *et al.*, 2021).

3. MÉTODO

Trata-se de um estudo descritivo, de abordagem qualitativa, do tipo relato de caso clínico, elaborado a partir do acompanhamento de um paciente do sexo masculino, de 71 anos, com diagnóstico de carcinoma espinocelular de lábio inferior. As informações utilizadas para a construção do relato foram obtidas a partir da história clínica, dos registros de acompanhamento médico e odontológico, dos exames clínicos, dos laudos anatomopatológicos referentes às diferentes etapas da investigação diagnóstica e das informações relacionadas às condutas terapêuticas instituídas, ao tratamento oncológico e ao acompanhamento odontológico realizado após a confirmação diagnóstica.

Foram sistematizados dados referentes aos antecedentes médicos e odontológicos, aos fatores de risco para o desenvolvimento de neoplasias labiais, à história e evolução clínica da lesão, às características dos exames extra e intraoral, às sucessivas investigações histopatológicas, às condutas terapêuticas adotadas, aos encaminhamentos realizados, ao tratamento oncológico definitivo e à posterior reabilitação oral. A evolução temporal foi organizada desde a procura por assistência em 2024, incluindo as diferentes etapas da investigação diagnóstica, até o acompanhamento realizado após o tratamento cirúrgico oncológico, em 2026.

O registro fotográfico utilizado no relato compreendeu imagens provenientes do acompanhamento clínico do paciente, incluindo documentação pertencente ao arquivo clínico da Universidade Paranaense (UNIPAR) e registros realizados pelos profissionais envolvidos em seu acompanhamento. Os dados clínicos, histopatológicos e terapêuticos foram organizados cronologicamente, preservando-se a identidade do paciente e restringindo-se a apresentação às informações pertinentes à compreensão clínica e científica do caso.

Este artigo é publicado em acesso aberto (Open Access) sob a licença Creative Commons Atribuição 4.0 Internacional (CC-BY), que permite uso, distribuição e reprodução irrestritos em qualquer meio, desde que o autor original e a fonte sejam creditados.

A divulgação das informações clínicas e das imagens foi realizada mediante autorização do paciente por meio de Termo de Consentimento Livre e Esclarecido, respeitando-se os princípios éticos aplicáveis à publicação de relatos de caso. O protocolo foi apreciado e aprovado pelo Comitê de Ética em Pesquisa Envolvendo Seres Humanos da Universidade Paranaense (UNIPAR), sob parecer número 8.632.348 e CAAE 00262326.7.0000.0109.

4. RELATO DE CASO

Paciente do sexo masculino, 71 anos, casado, lavrador, portador de Diabetes Mellitus e Hipertensão Arterial Sistêmica, ambas controladas, e usuário de próteses totais removíveis superior e inferior. Apresentava histórico de tabagismo por mais de 60 anos, com consumo de quatro a cinco cigarros de palha por dia, tendo cessado o hábito aproximadamente dois anos antes do atendimento. Referiu ainda consumo de bebidas alcoólicas por cerca de 50 anos, inicialmente destiladas e, posteriormente, fermentadas. Em razão da atividade profissional, relatou exposição solar crônica durante a jornada de trabalho, sem uso habitual de medidas de fotoproteção.

Durante a anamnese, o paciente relatou prurido e ardência em lábio inferior havia mais de 20 anos. Aproximadamente dez anos após o início dos sintomas, percebeu o aparecimento de uma mancha esbranquiçada, inicialmente assintomática e sem crescimento aparente. Apesar da longa evolução, procurou assistência médica somente em janeiro de 2024, por insistência de familiares. A evolução clínica da alteração labial previamente ao atendimento odontológico está apresentada na Figura 1.

Em dezembro de 2024, foi realizada a primeira biópsia incisional da lesão. O exame histopatológico evidenciou acantose, hiperceratose e atipias intraepiteliais, sendo descrita incompatibilidade entre os achados microscópicos e as manifestações clínicas. Diante da ausência de definição diagnóstica, o paciente foi encaminhado ao serviço de Dermatologia, onde foi submetido a uma segunda biópsia incisional, em junho de 2025, cujo laudo histopatológico estabeleceu o diagnóstico de queilite actínica.

Após esse diagnóstico, foi instituído tratamento tópico com propionato de clobetasol (Dermovat®) e extrato fluido de *Chamomilla recutita* (Ad-Muc®). Entretanto, a lesão permaneceu em progressão durante o período de acompanhamento, sendo posteriormente indicada crioterapia. O procedimento não foi realizado, uma vez que o paciente optou por buscar outras avaliações profissionais.

Este artigo é publicado em acesso aberto (Open Access) sob a licença Creative Commons Atribuição 4.0 Internacional (CC-BY), que permite uso, distribuição e reprodução irrestritos em qualquer meio, desde que o autor original e a fonte sejam creditados.

Diante da persistência e progressão da alteração, o paciente procurou espontaneamente uma Unidade Básica de Saúde (UBS), sendo posteriormente avaliado por um cirurgião-dentista durante visita domiciliar. Ao exame clínico, observou-se extensa alteração em lábio inferior, com áreas esbranquiçadas e amareladas, associadas à ulceração e bordas irregulares (Figura 2). Considerando as características clínicas da lesão, o profissional o encaminhou para atendimento na clínica odontológica da Universidade Paranaense (UNIPAR), campus Umuarama.

Em vista da persistência e da progressão clínica da lesão, bem como do histórico das avaliações histopatológicas anteriores, optou-se por nova investigação diagnóstica. Em novembro de 2025, foi realizada abordagem cirúrgica da lesão na UNIPAR, com obtenção de material para análise histopatológica. As etapas do procedimento cirúrgico estão apresentadas na Figura 3, e o aspecto macroscópico do espécime removido, na Figura 4. O espécime foi encaminhado ao Serviço de Histopatologia da Área de Patologia da Faculdade de Odontologia de Piracicaba da Universidade Estadual de Campinas (FOP/UNICAMP), cujo laudo estabeleceu o diagnóstico de carcinoma espinocelular. O caso também foi submetido à avaliação pela Universidade Federal de Santa Catarina (UFSC), tendo como hipóteses diagnósticas queilite actínica com ulceração e carcinoma espinocelular.

Após a confirmação do diagnóstico de CEC, o paciente foi encaminhado para tratamento em serviço oncológico especializado no Hospital Uopeccan, em Umuarama. No intervalo entre o procedimento realizado na UNIPAR, em novembro de 2025, e o tratamento cirúrgico definitivo no serviço oncológico, em março de 2026, observou-se nova manifestação clínica da lesão (Figura 5). No serviço de referência, nova avaliação anatomopatológica confirmou o diagnóstico de carcinoma espinocelular, sendo realizado tratamento cirúrgico. Não houve indicação de tratamento complementar com quimioterapia ou radioterapia, permanecendo o paciente em acompanhamento. O aspecto clínico após o tratamento cirúrgico está demonstrado na Figura 6.

Após o tratamento oncológico, o paciente retornou para acompanhamento odontológico e reabilitação oral, sendo confeccionadas novas próteses totais superior e inferior, com restabelecimento dos parâmetros estéticos e funcionais. Durante o acompanhamento, foi identificada candidíase em região de comissura labial, para a qual foi instituída terapêutica antifúngica. O paciente também recebeu orientações quanto à higienização das próteses e à adoção de medidas de fotoproteção labial. O resultado final da reabilitação oral e o aspecto clínico após a instalação das próteses estão apresentados na Figura 7.

5. DISCUSSÃO

Este artigo é publicado em acesso aberto (Open Access) sob a licença Creative Commons Atribuição 4.0 Internacional (CC-BY), que permite uso, distribuição e reprodução irrestritos em qualquer meio, desde que o autor original e a fonte sejam creditados.

O caso apresentado evidencia a complexidade que pode envolver o diagnóstico do carcinoma espinocelular (CEC) de lábio inferior, particularmente quando a lesão apresenta evolução prolongada e sucessivas avaliações histopatológicas que não demonstram, inicialmente, a alteração de maior gravidade posteriormente identificada. Embora o lábio seja uma região diretamente acessível à inspeção clínica, o diagnóstico tardio do câncer pode resultar da combinação de fatores relacionados ao paciente e à trajetória assistencial, incluindo demora na procura por atendimento, características clínicas pouco valorizadas, dificuldades no reconhecimento da malignidade e intervalos até a investigação diagnóstica ou o encaminhamento especializado (Lima *et al.*, 2021).

O perfil clínico do paciente reúne características frequentemente descritas em indivíduos com queilite actínica e CEC labial. Tratava-se de homem de 71 anos, trabalhador rural, com exposição solar ocupacional crônica sem uso rotineiro de fotoproteção, além de histórico prolongado de tabagismo e consumo de álcool. Estudos brasileiros demonstram predominância da queilite actínica e do CEC de lábio em homens de idade mais avançada, particularmente naqueles submetidos à exposição solar cumulativa, sendo o lábio inferior o sítio predominantemente acometido. Nesse contexto, as características individuais e ocupacionais observadas no paciente configuravam elementos relevantes para a avaliação do risco e deveriam ser consideradas conjuntamente com o comportamento clínico da lesão (Mello *et al.*, 2019; Silva *et al.*, 2020).

Além dos fatores de risco, a trajetória temporal chama atenção pela longa duração dos sintomas. O paciente relatava prurido e ardência no lábio inferior havia mais de 20 anos e o surgimento posterior de uma área esbranquiçada, permanecendo por período prolongado sem buscar atendimento profissional. A procura por assistência ocorreu somente em 2024, após incentivo familiar. Esse comportamento encontra correspondência com os achados da revisão sistemática de Lima *et al.* (2021), na qual fatores atribuídos ao paciente, como desconhecimento ou subvalorização dos sinais e sintomas, ausência de dor, expectativa de resolução espontânea e demora na procura por assistência, foram identificados entre as causas do atraso diagnóstico do câncer oral. Assim, no presente caso, parte importante do intervalo anterior ao início da investigação ocorreu antes mesmo do primeiro atendimento profissional.

A primeira biópsia incisional, realizada em 2024, revelou acantose, hiperceratose e atipias intraepiteliais, tendo sido registrada incompatibilidade entre os achados microscópicos e a apresentação clínica. Posteriormente, uma segunda biópsia, realizada em 2025, resultou no diagnóstico de queilite actínica. A sequência desses resultados não permite concluir que os exames anteriores tenham sido incorretos, uma vez que as alterações relacionadas ao dano

Este artigo é publicado em acesso aberto (Open Access) sob a licença Creative Commons Atribuição 4.0 Internacional (CC-BY), que permite uso, distribuição e reprodução irrestritos em qualquer meio, desde que o autor original e a fonte sejam creditados.

actínico podem apresentar distribuição heterogênea ao longo do vermelhão labial, e uma amostra incisional representa necessariamente apenas a área selecionada para análise. Dessa forma, diferentes regiões de uma mesma lesão podem apresentar graus distintos de alteração epitelial, constituindo uma possível explicação para discrepâncias entre o comportamento clínico global e os achados de uma amostra histopatológica específica (Nico; Rivitti; Lourenço, 2007; Carneiro *et al.*, 2023).

Essa possibilidade foi demonstrada por Nico, Rivitti e Lourenço (2007), que compararam biópsias incisionais previamente realizadas com a avaliação histopatológica do vermelhão labial removido por vermilionectomia em pacientes com queilite actínica difusa. Houve concordância entre a biópsia e a alteração de maior gravidade encontrada na peça completa em apenas 50% dos casos, enquanto em 40% foram identificadas alterações mais graves no espécime cirúrgico. Além disso, focos de CEC superficialmente invasivo apresentaram distribuição descontínua em alguns pacientes. Esses resultados são particularmente relevantes para a interpretação do presente caso, pois demonstram que uma biópsia incisional pode caracterizar corretamente a região amostrada sem necessariamente representar o foco de maior severidade presente em uma lesão extensa ou heterogênea (Nico; Rivitti; Lourenço, 2007).

A relação entre queilite actínica e CEC labial também deve ser considerada na interpretação da sequência diagnóstica. Revisão sistemática com metanálise publicada por Carneiro *et al.* (2023), envolvendo 13 estudos e 728 pacientes, encontrou taxa agrupada de transformação maligna da queilite actínica de 14%. Ulceração, crostas e áreas eritematosas apresentaram associação com carcinoma labial. De modo semelhante, estudos clinicopatológicos brasileiros demonstraram sobreposição entre a apresentação clínica da queilite actínica e o diagnóstico histopatológico de CEC, evidenciando que a avaliação clínica isolada pode não ser suficiente para determinar a gravidade da alteração (Mello *et al.*, 2019; Silva *et al.*, 2020; Carneiro *et al.*, 2023).

Essa sobreposição clínica permanece relevante em evidências mais recentes. Revisão sistemática e metanálise publicada em 2026, ao analisar características dermatoscópicas de 205 CECs labiais e 122 casos de queilite actínica, identificou achados compartilhados entre as duas condições, incluindo áreas brancas sem estrutura, descamação e alterações vasculares. Embora algumas características tenham apresentado frequências distintas, os autores destacaram que a sobreposição pode limitar a diferenciação entre queilite actínica e CEC e que a confirmação histopatológica permanece necessária em situações de difícil distinção. Esses achados contemporâneos reforçam que a investigação de uma lesão labial deve integrar os aspectos

Este artigo é publicado em acesso aberto (Open Access) sob a licença Creative Commons Atribuição 4.0 Internacional (CC-BY), que permite uso, distribuição e reprodução irrestritos em qualquer meio, desde que o autor original e a fonte sejam creditados.

clínicos e histopatológicos, particularmente quando sua evolução não corresponde ao diagnóstico previamente estabelecido (Reis *et al.*, 2026).

Nesse contexto, a correlação clínico-patológica representa um dos principais aspectos deste relato. O resultado histopatológico deve ser interpretado em conjunto com a história, os fatores de risco, as características morfológicas e, principalmente, a evolução da lesão. A persistência, o aumento de tamanho, a ulceração ou a ausência de resposta ao tratamento constituem elementos que justificam reavaliação, mesmo diante de uma biópsia anterior que não tenha demonstrado malignidade. Diretrizes baseadas em evidências recomendam biópsia ou encaminhamento imediato para avaliação especializada diante de lesões orais clinicamente suspeitas e orientam acompanhamento seguido de nova investigação quando alterações inicialmente consideradas não suspeitas persistem ou não apresentam resolução (Lingen *et al.*, 2017).

Após o diagnóstico histopatológico de queilite actínica, foram instituídas medidas terapêuticas tópicas e posteriormente indicada crioterapia, que não chegou a ser realizada porque o paciente buscou novas avaliações. Entretanto, a lesão permaneceu e apresentou progressão clínica. Esse momento da trajetória é particularmente relevante: diante de uma alteração persistente ou progressiva, a investigação não deve ser considerada definitivamente encerrada apenas pela existência de um resultado histopatológico anterior. A manutenção da suspeita clínica e a reavaliação da necessidade de nova amostragem tornam-se especialmente importantes em lesões extensas e potencialmente heterogêneas (Nico; Rivitti; Lourenço, 2007; Lingen *et al.*, 2017; Carneiro *et al.*, 2023).

A continuidade da investigação ocorreu após avaliação por cirurgião-dentista da atenção primária, que identificou uma lesão extensa no lábio inferior, com áreas esbranquiçadas e amareladas, ulceração e bordas irregulares, encaminhando o paciente para atendimento universitário especializado. A nova abordagem, motivada pela persistência e progressão clínica, culminou na obtenção de material para análise histopatológica e no diagnóstico definitivo de CEC. A sequência observada ilustra a importância da vigilância longitudinal e do encaminhamento quando a evolução clínica permanece incompatível com o comportamento esperado, conforme recomendado para alterações potencialmente malignas e lesões suspeitas da cavidade oral (Lingen *et al.*, 2017).

A sequência apresentação clínica → hipótese diagnóstica → investigação histopatológica → acompanhamento da evolução → identificação de discordância clínico-patológica → nova investigação → confirmação do CEC → encaminhamento oncológico sintetiza o aspecto central deste caso. Mais do que considerar cada resultado histopatológico

Este artigo é publicado em acesso aberto (Open Access) sob a licença Creative Commons Atribuição 4.0 Internacional (CC-BY), que permite uso, distribuição e reprodução irrestritos em qualquer meio, desde que o autor original e a fonte sejam creditados.

isoladamente, a trajetória demonstra a necessidade de integrar informações obtidas em diferentes momentos do acompanhamento. Essa abordagem é particularmente pertinente para lesões actínicas extensas, nas quais a heterogeneidade microscópica pode limitar a representatividade de uma única amostra (Nico; Rivitti; Lourenço, 2007; Carneiro *et al.*, 2023).

Após a confirmação do CEC, o paciente foi encaminhado para atendimento oncológico especializado. Entre o diagnóstico e o tratamento cirúrgico definitivo ocorreu nova manifestação clínica da lesão. Entretanto, na ausência de informações documentais completas sobre margens cirúrgicas e demais parâmetros anatomopatológicos da intervenção anterior, não é possível atribuir essa manifestação à persistência tumoral, doença residual ou recorrência propriamente dita. Essa distinção é importante para evitar inferências causais não sustentadas pelos dados disponíveis e reforça a necessidade de interpretar a evolução oncológica à luz das informações clínicas e histopatológicas documentadas.

No presente caso, o tratamento oncológico definitivo foi cirúrgico, sem indicação registrada de quimioterapia ou radioterapia, sendo mantido acompanhamento posterior. A cirurgia constitui modalidade terapêutica fundamental para CEC localizado e passível de ressecção, enquanto a necessidade de tratamentos complementares depende da extensão da doença e de características clínicas e histopatológicas específicas. Assim, a condução terapêutica deve ser individualizada e baseada na avaliação oncológica e anatomopatológica do tumor (Queirolo *et al.*, 2024).

O acompanhamento odontológico após o tratamento oncológico também integrou a continuidade do cuidado, envolvendo avaliação da mucosa oral, manejo de intercorrências, orientações de higiene e fotoproteção labial e reabilitação protética. Essa etapa assume importância diante das possíveis repercussões funcionais e psicossociais relacionadas ao câncer e ao seu tratamento, reforçando que a assistência ao paciente não se encerra com a remoção da neoplasia, mas deve contemplar acompanhamento e reabilitação conforme suas necessidades clínicas.

De forma global, o atraso diagnóstico observado neste caso deve ser compreendido como multifatorial, e não atribuído isoladamente ao paciente, a determinado profissional ou a um exame histopatológico. Houve um prolongado intervalo antes da procura inicial por assistência, seguido de uma trajetória que incluiu avaliações clínicas, biópsias, tratamento para queilite actínica, persistência e progressão da lesão, nova avaliação e encaminhamento até a confirmação do CEC. Revisões sobre atraso diagnóstico em câncer oral demonstram justamente a participação simultânea de fatores relacionados ao paciente e aos diferentes momentos do percurso assistencial, indicando que estratégias de diagnóstico precoce devem abranger

Este artigo é publicado em acesso aberto (Open Access) sob a licença Creative Commons Atribuição 4.0 Internacional (CC-BY), que permite uso, distribuição e reprodução irrestritos em qualquer meio, desde que o autor original e a fonte sejam creditados.

educação em saúde, reconhecimento clínico, investigação adequada e acesso oportuno aos serviços especializados (Lima *et al.*, 2021).

Dessa forma, o principal aprendizado proporcionado pelo caso reside na necessidade de manter a vigilância clínica diante de lesões labiais persistentes ou progressivas, mesmo quando avaliações histopatológicas anteriores não demonstram malignidade. A possibilidade de heterogeneidade microscópica, a sobreposição clínica entre queilite actínica e CEC e as limitações inerentes à amostragem incisional tornam indispensável a correlação entre história, fatores de risco, aspecto clínico, evolução temporal e histopatologia. Quando esses elementos se mostram discordantes, a reavaliação da lesão, a consideração de nova biópsia e o encaminhamento oportuno constituem medidas fundamentais para o estabelecimento do diagnóstico definitivo (Nico; Rivitti; Lourenço, 2007; Lingen *et al.*, 2017; Carneiro *et al.*, 2023; Reis *et al.*, 2026).

Figura 1. Aspecto clínico inicial da lesão em lábio inferior

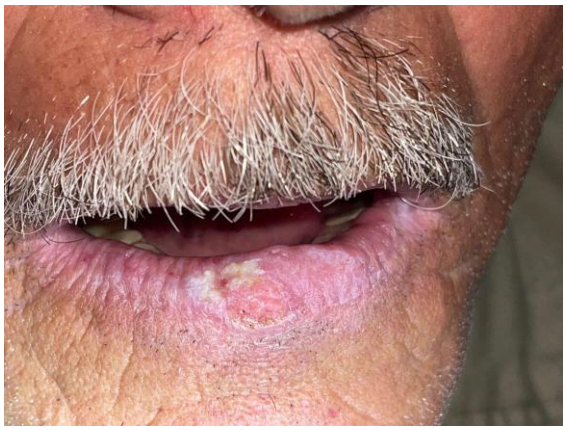

Fonte: Acervo dos autores.

Este artigo é publicado em acesso aberto (Open Access) sob a licença Creative Commons Atribuição 4.0 Internacional (CC-BY), que permite uso, distribuição e reprodução irrestritos em qualquer meio, desde que o autor original e a fonte sejam creditados.

Figura 2. Aspecto clínico da lesão em lábio inferior durante acompanhamento domiciliar



Fonte: Acervo dos autores.

Figura 3. Procedimento de biópsia da lesão em lábio inferior. A) Incisão e remoção da lesão; B) Sutura; C) Aspecto ao término do procedimento

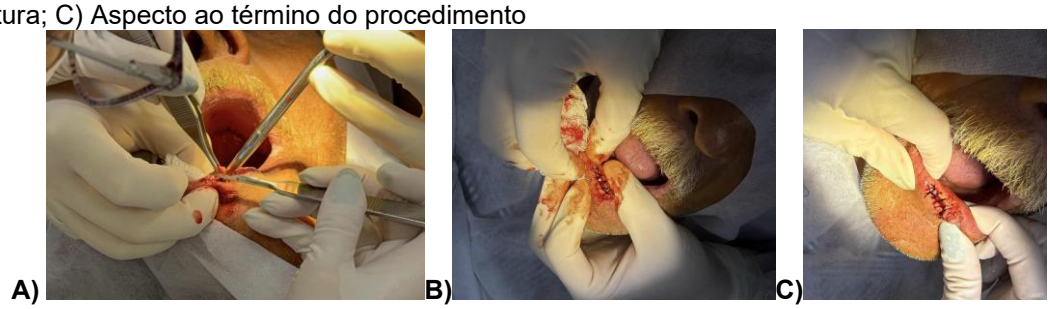

Fonte: Acervo dos autores.

Figura 4. Aspecto macroscópico e dimensões do espécime removido. A) Largura: 0,6 cm; B) Espessura: 0,4 cm; C) Comprimento: 1,0 cm



Fonte: Acervo dos autores.

Figura 5. Aspecto clínico da lesão no período entre o procedimento realizado na UNIPAR e o tratamento oncológico definitivo

Este artigo é publicado em acesso aberto (Open Access) sob a licença Creative Commons Atribuição 4.0 Internacional (CC-BY), que permite uso, distribuição e reprodução irrestritos em qualquer meio, desde que o autor original e a fonte sejam creditados.



Fonte: Acervo dos autores.

Figura 6. Aspecto clínico após o tratamento cirúrgico oncológico



Fonte: Acervo dos autores.

Figura 7. Aspecto clínico após a reabilitação protética. A) Vista frontal sem as novas próteses; B) Vista frontal após a instalação das próteses totais; C) Vista intrabucal

A)  B)  C) 

Fonte: Acervo dos autores.

6. CONSIDERAÇÕES FINAIS

O caso apresentado evidencia os desafios envolvidos no diagnóstico do carcinoma espinocelular de lábio inferior, especialmente diante de lesões de evolução prolongada, clinicamente persistentes ou progressivas e submetidas a avaliações histopatológicas sucessivas. A trajetória descrita demonstra que o diagnóstico tardio pode resultar de uma combinação de fatores relacionados tanto à demora na procura inicial por assistência quanto às

Este artigo é publicado em acesso aberto (Open Access) sob a licença Creative Commons Atribuição 4.0 Internacional (CC-BY), que permite uso, distribuição e reprodução irrestritos em qualquer meio, desde que o autor original e a fonte sejam creditados.

diferentes etapas do percurso diagnóstico, devendo, portanto, ser compreendido sob uma perspectiva multifatorial.

A sequência de achados histopatológicos observada no caso reforça a importância da correlação clínico-patológica. Em lesões labiais extensas e potencialmente heterogêneas, uma biópsia incisional representa a área amostrada e pode não contemplar regiões com alterações de maior gravidade. Dessa forma, resultados histopatológicos prévios compatíveis com alterações potencialmente malignas não excluem a necessidade de nova investigação quando a evolução clínica se mostra discordante, sobretudo diante de persistência, crescimento, ulceração ou ausência de resposta ao tratamento instituído.

Nesse contexto, a integração entre história clínica, fatores de risco, características morfológicas, evolução temporal e achados histopatológicos é fundamental para a tomada de decisão. A persistência de discordância entre esses elementos deve motivar reavaliação da lesão, consideração de nova amostragem e, quando indicado, encaminhamento oportuno para avaliação especializada, evitando que um resultado isolado encerre prematuramente o processo investigativo.

O caso também ressalta a importância da continuidade do cuidado e da comunicação entre os diferentes profissionais e níveis de atenção envolvidos na trajetória do paciente. A atuação integrada entre atenção primária, serviços odontológicos, dermatológicos, anatomopatológicos e oncológicos pode favorecer a identificação de mudanças no comportamento da lesão e contribuir para o estabelecimento do diagnóstico e tratamento em momento oportuno.

Assim, mais do que atribuir o atraso diagnóstico a uma etapa específica da assistência, este relato reforça a necessidade de vigilância clínica longitudinal e correlação clínico-patológica contínua diante de lesões persistentes ou progressivas do lábio inferior. A reavaliação diante de resultados discordantes e o encaminhamento oportuno constituem elementos essenciais para o reconhecimento do carcinoma espinocelular e para a adequada condução desses pacientes.

7. DECLARAÇÃO DE USO DE INTELIGÊNCIA ARTIFICIAL

Durante a elaboração deste manuscrito, foi utilizada a ferramenta de inteligência artificial generativa ChatGPT (OpenAI) como recurso auxiliar para revisão linguística, aprimoramento da clareza e coesão textual, reorganização de trechos e adequação da redação ao estilo científico.

Este artigo é publicado em acesso aberto (Open Access) sob a licença Creative Commons Atribuição 4.0 Internacional (CC-BY), que permite uso, distribuição e reprodução irrestritos em qualquer meio, desde que o autor original e a fonte sejam creditados.

A ferramenta também foi utilizada como apoio na estruturação do manuscrito e na identificação de aspectos que demandavam verificação na literatura científica. As informações clínicas, os dados do paciente, os resultados dos exames, a interpretação dos achados e as conclusões apresentadas no estudo foram analisados e validados pelos autores. As referências bibliográficas utilizadas foram verificadas em suas fontes originais antes da inclusão no manuscrito. Todo o conteúdo gerado ou modificado com auxílio da inteligência artificial foi revisado criticamente pelos autores, que assumem integral responsabilidade pela precisão, integridade e conteúdo final do trabalho.

REFERÊNCIAS

CANTON, E. J. *et al.* Carcinoma de células escamosas de lábio inferior: excisão e reconstrução com retalho nasolabial. *Revista Brasileira de Cirurgia Plástica*, v. 38, n. 4, e0767, 2023. DOI: 10.5935/2177-1235.2023RBCP0767-PT.

CARNEIRO, M. C. *et al.* Clinicopathological Analysis of Actinic Cheilitis: A Systematic Review with Meta-analyses. *Head and Neck Pathology*, v. 17, n. 3, p. 708-721, 2023. DOI: 10.1007/s12105-023-01543-z.

HANAHAN, D. Hallmarks of Cancer: New Dimensions. *Cancer Discovery*, v. 12, n. 1, p. 31-46, 2022. DOI: 10.1158/2159-8290.CD-21-1059.

INSTITUTO NACIONAL DE CÂNCER (Brasil). *Estimativa 2026: incidência de câncer no Brasil*. Rio de Janeiro: INCA, 2026. Disponível em: https://www.gov.br/inca/pt-br/assuntos/cancer/numeros/estimativa/. Acesso em: 23 set. 2026.

LIMA, A. M. C. *et al.* Delay in diagnosis of oral cancer: a systematic review. *Medicina Oral, Patología Oral y Cirugía Bucal*, v. 26, n. 6, p. e815-e824, 2021. DOI: 10.4317/medoral.24808.

LINGEN, M. W. *et al.* Evidence-based clinical practice guideline for the evaluation of potentially malignant disorders in the oral cavity: a report of the American Dental Association. *The Journal of the American Dental Association*, v. 148, n. 10, p. 712-727.e10, 2017. DOI: 10.1016/j.adaj.2017.07.032.

MELLO, F. W.; MELO, G.; MODOLO, F.; RIVERO, E. R. C. Actinic cheilitis and lip squamous cell carcinoma: literature review and new data from Brazil. *Journal of Clinical and Experimental Dentistry*, v. 11, n. 1, p. e62-e69, 2019. DOI: 10.4317/jced.55133.

NICO, M. M. S.; RIVITTI, E. A.; LOURENÇO, S. V. Actinic cheilitis: histologic study of the entire vermilion and comparison with previous biopsy. *Journal of Cutaneous Pathology*, v. 34, n. 4, p. 309-314, 2007. DOI: 10.1111/j.1600-0560.2006.00606.x.

QUEIROLO, P. *et al.* Guidelines for the diagnosis and treatment of cutaneous squamous cell carcinoma: a GRADE approach for evidence evaluation and recommendations by the Italian Association of Medical Oncology. *ESMO Open*, v. 9, n. 5, 103005, 2024. DOI: 10.1016/j.esmoop.2024.103005.

Este artigo é publicado em acesso aberto (Open Access) sob a licença Creative Commons Atribuição 4.0 Internacional (CC-BY), que permite uso, distribuição e reprodução irrestritos em qualquer meio, desde que o autor original e a fonte sejam creditados.

REIS, I. A. *et al.* Dermoscopic features of lip squamous cell carcinoma and actinic cheilitis: a systematic review and meta-analysis. *JDDG: Journal der Deutschen Dermatologischen Gesellschaft*, v. 24, n. 2, p. 158-175, 2026. DOI: 10.1111/ddg.15982.

SILVA, L. V. O. *et al.* Demographic and clinicopathologic features of actinic cheilitis and lip squamous cell carcinoma: a Brazilian multicentre study. *Head and Neck Pathology*, v. 14, n. 4, p. 899-908, 2020. DOI: 10.1007/s12105-020-01142-2.

VASILOVICI, A. *et al.* Actinic Cheilitis — From Risk Factors to Therapy. *Frontiers in Medicine*, v. 9, 805425, 2022. DOI: 10.3389/fmed.2022.805425.

WORLD HEALTH ORGANIZATION. *Oral health*. Geneva: WHO, 2025. Disponível em: https://www.who.int/news-room/fact-sheets/detail/oral-health. Acesso em: 23 set. 2026.

Este artigo é publicado em acesso aberto (Open Access) sob a licença Creative Commons Atribuição 4.0 Internacional (CC-BY), que permite uso, distribuição e reprodução irrestritos em qualquer meio, desde que o autor original e a fonte sejam creditados.