v7.n11.2026

REVISTA CIENTÍFICA - RECIMA21 ISSN 2675-6218

HIPERPLASIA DE CÉLULAS NEUROENDÓCRINAS DO LACTENTE: REVISÃO SISTEMÁTICA

NEUROENDOCRINE CELL HYPERPLASIA OF INFANCY: A SYSTEMATIC REVIEW

HIPERPLASIA DE CÉLULAS NEUROENDOCRINAS DEL LACTANTE: UNA REVISIÓN SISTEMÁTICA

Lia Lara Martins Vieira de Carvalho[1], Enzo Mugayar Campanholo[2], Emanoelle Cristina Machado da Silva[1], Luciana Dias de Andrade[1], Amanda Graziele Silva Barbosa[1], Fabricio Pereira Madureira[3]

e7119231
https://doi.org/10.47820/recima21.v7i11.9231

PUBLICADO: 11/2026

RESUMO

A hiperplasia de células neuroendócrinas do lactente (NEHI) é uma doença pulmonar difusa rara, pertencente ao grupo das doenças pulmonares intersticiais da infância, que acomete principalmente lactentes nos primeiros meses de vida. O objetivo deste estudo é sintetizar as evidências disponíveis sobre a acurácia diagnóstica, manejo terapêutico e desfechos clínicos da hiperplasia de células neuroendócrinas do lactente. Trata-se de uma revisão sistemática da literatura, cuja busca bibliográfica foi realizada nas bases PubMed/MEDLINE, Scopus, Web of Science, SciELO e LILACS. Foram considerados estudos observacionais que apresentem dados referentes às características diagnósticas, radiológicas, histopatológicas, terapêuticas ou prognósticas da NEHI, sem restrição de tempo ou idioma. A seleção foi realizada por dois revisores independentes. A amostra final foi composta por 10 estudos observacionais de coorte publicados entre 2018 e 2026. A tomografia computadorizada de alta resolução consolidou-se como método diagnóstico principal da NEHI, evidenciando opacidades em vidro fosco no lobo médio e na língula, enquanto a biópsia pulmonar permaneceu restrita a apresentações atípicas. O escore clínico e os testes de função pulmonar comprovaram sensibilidade. As condutas terapêuticas fundamentaram-se em medidas de suporte, com destaque para a oxigenoterapia domiciliar e o suporte nutricional precoce, registrando-se grande heterogeneidade no emprego de corticosteroides e macrolídeos. O prognóstico a longo prazo revelou-se favorável, caracterizado por desmame completo do oxigênio, remissão da taquipneia, recuperação do déficit ponderal e normalização dos parâmetros espirométricos.

PALAVRAS-CHAVE: Doenças Pulmonares Intersticiais. Células Neuroendócrinas. Hiperplasia. Lactente.

ABSTRACT

Neuroendocrine cell hyperplasia of infancy (NEHI) is a rare diffuse lung disease belonging to the group of childhood interstitial lung diseases, primarily affecting infants during their first months of life. This study aims to synthesize available evidence regarding the diagnostic accuracy, therapeutic management, and clinical outcomes of NEHI. This is a systematic literature review; the bibliographic search was conducted across the PubMed/MEDLINE, Scopus, Web of Science, SciELO, and LILACS databases. Observational studies presenting data on the diagnostic, radiological, histopathological, therapeutic, or prognostic characteristics of NEHI were included, with no restrictions on time or language.

[1] Médica residente em Pediatria no Hospital Regional de Taguatinga (HRT).
[2] Médico residente em Pediatria no Hospital Regional de Taguatinga (HRT).
[3] Médico pediatra do Hospital Regional de Taguatinga (HRT).

Este artigo é publicado em acesso aberto (Open Access) sob a licença Creative Commons Atribuição 4.0 Internacional (CC-BY), que permite uso, distribuição e reprodução irrestritos em qualquer meio, desde que o autor original e a fonte sejam creditados.

Study selection was performed by two independent reviewers. The final sample consisted of 10 observational cohort studies published between 2018 and 2026. High-resolution computed tomography emerged as the primary diagnostic method for NEHI, revealing ground-glass opacities in the middle lobe and lingula, whereas lung biopsy remained reserved for atypical presentations. Clinical scoring systems and pulmonary function tests demonstrated sensitivity. Therapeutic management relied on supportive measures—notably home oxygen therapy and early nutritional support—with significant heterogeneity observed in the use of corticosteroids and macrolides. Long-term prognosis proved favorable, characterized by complete weaning from oxygen, resolution of tachypnea, recovery from weight deficits, and normalization of spirometric parameters.

KEYWORDS: *Lung Diseases, Interstitial. Neuroendocrine Cells. Hyperplasia. Infant.*

RESUMEN
La hiperplasia de células neuroendocrinas del lactante (NEHI) es una enfermedad pulmonar difusa rara, perteneciente al grupo de las enfermedades pulmonares intersticiales de la infancia, que afecta principalmente a lactantes en los primeros meses de vida. El objetivo de este estudio es sintetizar la evidencia disponible sobre la precisión diagnóstica, el manejo terapéutico y los desenlaces clínicos de la hiperplasia de células neuroendocrinas del lactante. Se trata de una revisión sistemática de la literatura, cuya búsqueda bibliográfica se realizó en las bases PubMed/MEDLINE, Scopus, Web of Science, SciELO y LILACS. Se consideraron estudios observacionales que presentaran datos sobre las características diagnósticas, radiológicas, histopatológicas, terapéuticas o pronósticas de la NEHI, sin restricción de período ni de idioma. La selección fue realizada por dos revisores independientes. La muestra final estuvo compuesta por 10 estudios observacionales de cohorte publicados entre 2018 y 2026. La tomografía computarizada de alta resolución se consolidó como el principal método diagnóstico de la NEHI, al evidenciar opacidades en vidrio esmerilado en el lóbulo medio y en la língula, mientras que la biopsia pulmonar quedó restringida a las presentaciones atípicas. La puntuación clínica y las pruebas de función pulmonar demostraron sensibilidad. Las conductas terapéuticas se basaron en medidas de soporte, con destaque para la oxigenoterapia domiciliaria y el soporte nutricional precoz, y se registró una gran heterogeneidad en el empleo de corticosteroides y macrólidos. El pronóstico a largo plazo resultó favorable, caracterizado por el destete completo del oxígeno, la remisión de la taquipnea, la recuperación del déficit ponderal y la normalización de los parámetros espirométricos.

PALABRAS CLAVE: *Enfermedades Pulmonares Intersticiales. Células Neuroendocrinas. Hiperplasia. Lactante.*

1. INTRODUÇÃO

As doenças respiratórias representam importante causa de morbidade no primeiro ano de vida, destacando-se o vírus sincicial respiratório (VSR), importante causa de hospitalização de lactentes (Munro *et al.*, 2023). A bronquiolite por VSR acomete especialmente menores de 12 meses e pode apresentar evolução grave, relacionada à inflamação e à obstrução das pequenas vias aéreas imaturas. Nesse contexto, torna-se fundamental a avaliação criteriosa dos quadros

Este artigo é publicado em acesso aberto (Open Access) sob a licença Creative Commons Atribuição 4.0 Internacional (CC-BY), que permite uso, distribuição e reprodução irrestritos em qualquer meio, desde que o autor original e a fonte sejam creditados.

respiratórios na infância, incluindo doenças pulmonares menos frequentes e de apresentação difusa (Bechini *et al.*, 2026).

A hiperplasia de células neuroendócrinas do lactente (NEHI) é uma doença pulmonar difusa rara, pertencente ao grupo das doenças pulmonares intersticiais da infância, que acomete principalmente lactentes nos primeiros meses de vida (Nathan *et al.*, 2025). Inicialmente descrita como taquipneia persistente da infância, caracteriza-se pelo aumento de células neuroendócrinas nas vias aéreas distais. Essas células participam do desenvolvimento pulmonar, da produção de surfactante e da regulação respiratória, sendo sua hiperplasia uma característica marcante da doença (Nathan *et al.*, 2025; Jin; Wei, 2024).

A NEHI apresenta prevalência real difícil de determinar em razão da apresentação clínica inespecífica e do subdiagnóstico. Manifesta-se predominantemente no primeiro ano de vida, com início mediano aos 3 meses; em uma coorte europeia, 63,5% dos pacientes eram meninos e a idade mediana ao diagnóstico foi de 9 meses (Jin; Wei, 2024; Marczak *et al.*, 2025a). Embora o prognóstico seja geralmente favorável, podem persistir manifestações respiratórias e nutricionais, além de repercussões psicossociais, justificando acompanhamento prolongado (Dervaux *et al.*, 2023).

Clinicamente, a NEHI manifesta-se principalmente por taquipneia persistente, retrações torácicas, crepitações e hipoxemia, podendo também ocorrer baixo ganho ponderal e necessidade de oxigenoterapia (Balinotti *et al.*, 2021; Arteta Acosta *et al.*, 2023). Na coorte francesa, taquipneia esteve presente em 100% dos casos, retrações em 79,6%, crepitações em 66,7% e hipoxemia em 59,3%, enquanto 83,6% dos pacientes receberam oxigênio (Fabre *et al.*, 2022). A ausência de resposta adequada a broncodilatadores e corticosteroides também pode contribuir para a suspeita diagnóstica (Piedragil-Segura; Hernández-Ruiz, 2024).

O diagnóstico é predominantemente clínico e radiológico, com destaque para a TCAR, que evidencia opacidades em vidro fosco no lobo médio e na língula, associadas a aprisionamento aéreo (Balinotti *et al.*, 2021; Arteta Acosta *et al.*, 2023; Piedragil-Segura; Hernández-Ruiz, 2024). A sobreposição clínica com outras doenças dificulta o diagnóstico, tornando necessária a exclusão de outras condições; a biópsia é reservada para casos selecionados (Fabre *et al.*, 2022; Piedragil-Segura; Hernández-Ruiz, 2024).

Além dos achados radiológicos, a NEHI caracteriza-se pelo aumento de células neuroendócrinas nas pequenas vias aéreas, identificadas por imunomarcação para bombesina e serotonina, geralmente sem fibrose significativa (Presti *et al.*, 2022; Ramirez-Suarez *et al.*, 2024). A correlação entre os achados clínicos, radiológicos e histopatológicos auxilia o

Este artigo é publicado em acesso aberto (Open Access) sob a licença Creative Commons Atribuição 4.0 Internacional (CC-BY), que permite uso, distribuição e reprodução irrestritos em qualquer meio, desde que o autor original e a fonte sejam creditados.

diagnóstico, sendo a biópsia reservada para apresentações atípicas ou quando há necessidade de excluir outras doenças.

Quanto ao tratamento, a NEHI é manejada predominantemente com medidas de suporte, uma vez que não há terapia farmacológica específica ou universalmente estabelecida (Pérez *et al.*, 2022). A oxigenoterapia é necessária na maioria dos casos e pode ser prolongada, enquanto o suporte nutricional e o manejo de comorbidades também desempenham papel importante. Embora diferentes fármacos tenham sido utilizados, corticosteroides e outras terapias não demonstraram benefício consistente (Nathan *et al.*, 2025).

A evolução da NEHI costuma ser favorável e gradual, com melhora da taquipneia e redução progressiva da necessidade de oxigênio, embora alguns pacientes permaneçam sintomáticos por anos (Pérez *et al.*, 2022). O estado nutricional relaciona-se à evolução respiratória e à duração da oxigenoterapia, reforçando a importância do acompanhamento do crescimento, do desenvolvimento e da função pulmonar (Arteta Acosta *et al.*, 2023; Nathan *et al.*, 2025).

A NEHI é uma doença pulmonar difusa rara e de difícil reconhecimento, devido à sobreposição com doenças respiratórias comuns. Apesar do prognóstico geralmente favorável, pode causar hipoxemia, alterações nutricionais, necessidade prolongada de oxigênio e persistência de sintomas. Assim, esta revisão sistemática busca reunir evidências sobre suas características clínicas, diagnóstico, tratamento e prognóstico, contribuindo para o reconhecimento e manejo adequado da doença.

O objetivo geral deste estudo é sintetizar as evidências disponíveis sobre a acurácia diagnóstica, manejo terapêutico e desfechos clínicos da hiperplasia de células neuroendócrinas do lactente.

2. METODOLOGIA

Este estudo consiste em uma revisão sistemática da literatura, conduzida de acordo com as recomendações do PRISMA 2020 (*Preferred Reporting Items for Systematic Reviews and Meta-Analyses*), com o objetivo de sintetizar as evidências disponíveis sobre a hiperplasia de células neuroendócrinas do lactente. A questão de pesquisa foi estruturada segundo o modelo PICOS (População, Intervenção, Comparador, *Outcomes* e *Study design*), conforme apresentado a seguir:

Este artigo é publicado em acesso aberto (Open Access) sob a licença Creative Commons Atribuição 4.0 Internacional (CC-BY), que permite uso, distribuição e reprodução irrestritos em qualquer meio, desde que o autor original e a fonte sejam creditados.

Quadro 1. Estratégia PICOS

Componente	Descrição
P (População)	Lactentes e crianças com diagnóstico confirmado ou suspeito de hiperplasia de células neuroendócrinas do lactente (NEHI), independentemente do sexo, comorbidades ou gravidade clínica.
I (Intervenção/Exposição)	Métodos diagnósticos (clínico, TCAR, biópsia) e intervenções terapêuticas (oxigenoterapia, suporte nutricional, farmacoterapia).
C (Comparador)	Cuidados habituais, condutas conservadoras ou comparação entre métodos diagnósticos/terapêuticos (quando aplicável).
O (Desfechos)	Achados radiológicos e histopatológicos, métodos diagnósticos, necessidade e duração da oxigenoterapia, evolução clínica, comprometimento de crescimento e prognóstico.
S (Desenho dos estudos)	Estudos observacionais (coortes, caso-controle, transversais)

Fonte: Dados da pesquisa, 2026.

A busca bibliográfica foi realizada nas bases PubMed/MEDLINE, Scopus, Web of Science, SciELO e LILACS, utilizando descritores controlados dos vocabulários MeSH (*Medical Subject Headings*) e DeCS (Descritores em Ciências da Saúde), associados a termos livres. Foram empregados termos como "*Neuroendocrine Cell Hyperplasia of Infancy*", "*NEHI*", "*persistent tachypnea of infancy*", "*childhood interstitial lung disease*", "*neuroendocrine cells*", "*infant*", "*diagnosis*", *"computed tomography*", "*histopathology*", "*treatment"*, "*oxygen therapy*" e "*prognosis*", bem como seus correspondentes em português e espanhol. As estratégias de busca foram adaptadas às especificidades de cada base de dados, utilizando operadores booleanos AND e OR.

Foram considerados estudos observacionais que apresentem dados referentes às características diagnósticas, radiológicas, histopatológicas, terapêuticas ou prognósticas da NEHI, sem restrição de tempo ou idioma. Foram excluídos artigos duplicados, revisões narrativas, editoriais, cartas ao editor, dissertações, teses, estudos sem dados específicos sobre NEHI e publicações cujo texto completo não esteja disponível.

Este artigo é publicado em acesso aberto (Open Access) sob a licença Creative Commons Atribuição 4.0 Internacional (CC-BY), que permite uso, distribuição e reprodução irrestritos em qualquer meio, desde que o autor original e a fonte sejam creditados.

A seleção dos estudos ocorreu em quatro etapas: identificação dos registros, remoção das duplicatas, triagem de títulos e resumos e leitura integral dos artigos potencialmente elegíveis. A seleção foi realizada por dois revisores independentes, com resolução das divergências por consenso. O processo de identificação, triagem, elegibilidade e inclusão dos estudos foi apresentado em diagrama de fluxo conforme o PRISMA 2020.

A extração dos dados foi realizada em planilha padronizada, contemplando características metodológicas, perfil clínico-demográfico, achados de imagem, condutas terapêuticas e desfechos clínicos. Os dados foram organizados de forma descritiva e comparativa.

A avaliação da qualidade metodológica dos estudos foi conduzida por meio da *Newcastle-Ottawa Scale* (NOS), instrumento composto por oito itens organizados em três domínios: Seleção, Comparabilidade e Desfecho. O sistema de pontuação utiliza estrelas e atinge um escore máximo de nove pontos (Wells *et al*., 2000), sendo considerados de boa qualidade metodológica aqueles artigos que alcançaram nota igual ou superior a seis.

A síntese dos resultados foi realizada de forma narrativa e descritiva, considerando a heterogeneidade dos desenhos dos estudos, das populações avaliadas e dos desfechos investigados.

Por se tratar de uma revisão sistemática baseada em dados secundários provenientes de estudos previamente publicados, não houve necessidade de submissão ao Comitê de Ética em Pesquisa. Foram observados os princípios de integridade científica, transparência metodológica e respeito aos direitos autorais das publicações utilizadas.

3. RESULTADOS

A busca nas bases de dados retornou um total de 1.007 registros, distribuídos entre SCOPUS (n = 348), Web of Science (n = 295), MEDLINE/PubMed (n = 271), LILACS (n = 90) e SciELO (n = 3). Após a remoção de 218 duplicatas, 789 estudos foram submetidos à triagem por título e resumo, resultando na exclusão de 773 registros que não atendiam aos critérios de elegibilidade. Foram selecionados 16 artigos para leitura na íntegra, dos quais seis foram excluídos por apresentarem desfechos divergentes (n = 4) ou desenho de estudo inadequado (n = 2), totalizando uma amostra final de 10 estudos primários incluídos na revisão (Figura 1).

Este artigo é publicado em acesso aberto (Open Access) sob a licença Creative Commons Atribuição 4.0 Internacional (CC-BY), que permite uso, distribuição e reprodução irrestritos em qualquer meio, desde que o autor original e a fonte sejam creditados.

Figura 1. Fluxograma do processo de seleção dos estudos primários incluídos na revisão.

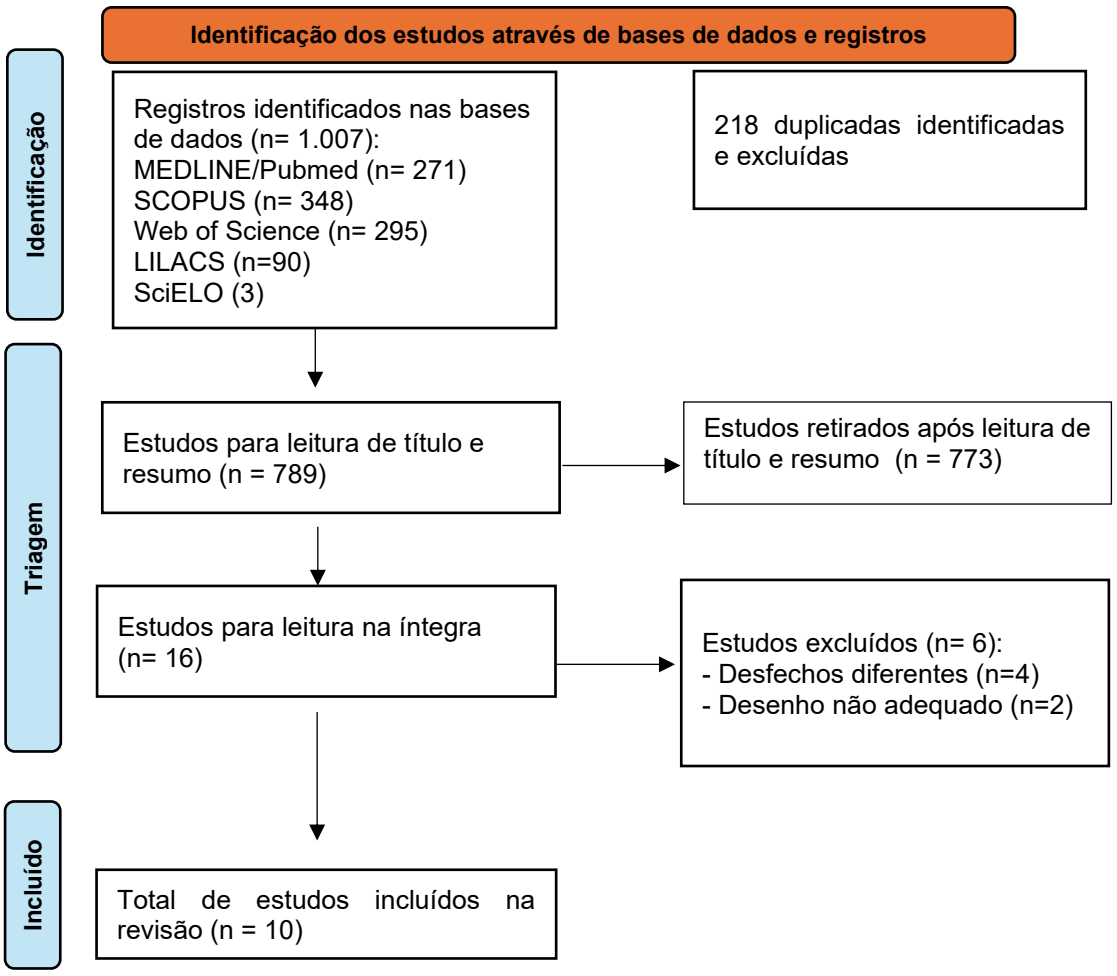

Fonte: Dados da pesquisa, 2026.

A amostra final foi composta por 10 estudos observacionais de coorte publicados entre 2018 e 2026, sendo sete retrospectivos e três prospectivos. As pesquisas foram conduzidas nos Estados Unidos (n = 2), França (n = 2), Argentina (n = 1), Israel (n = 1), além de colaborações multinacionais na Polônia e Alemanha (n = 1), colaborações multinacionais de seis países europeus (n = 1) e coortes multicêntricas envolvendo 17 países da Europa (n = 2). O tamanho amostral variou de 23 a 481 participantes, abrangendo lactentes e crianças com diagnóstico confirmado ou suspeito de hiperplasia de células neuroendócrinas do lactente (NEHI).

Este artigo é publicado em acesso aberto (Open Access) sob a licença Creative Commons Atribuição 4.0 Internacional (CC-BY), que permite uso, distribuição e reprodução irrestritos em qualquer meio, desde que o autor original e a fonte sejam creditados.

O Quadro 2 apresenta as características gerais dos estudos incluídos na revisão.

Quadro 2. Características gerais dos estudos incluídos na revisão

Autores (Ano) / País	Tipo de Estudo	População e Amostra
Nevel *et al*. (2018) / Estados Unidos	Coorte retrospectiva	42 crianças com diagnóstico de NEHI
Liptzin *et al*. (2020) / Estados Unidos	Coorte retrospectiva	199 crianças com NEHI
Seidl *et al*. (2020) / Alemanha, Polônia, Reino Unido, Espanha, Turquia e Itália	Coorte prospectiva	35 crianças com PTI/NEHI
Breuer *et al*. (2021) / Israel	Coorte retrospectiva	481 lactentes avaliados
Balinotti *et al*. (2021) / Argentina	Coorte prospectiva	23 crianças com NEHI
Marczak *et al*. (2021) / Polônia e Alemanha	Coorte prospectiva	31 crianças com PTI/NEHI
Fabre *et al*. (2022) / França	Coorte retrospectiva	54 crianças com NEHI
Dervaux *et al*. (2023) / França	Coorte retrospectiva	54 crianças com NEHI
Marczak *et al*. (2025a) / Estudo multicêntrico de 17 países europeus	Coorte retrospectiva	378 crianças com PTI/NEHI
Marczak *et al*. (2026) / Estudo multicêntrico de 17 países europeus	Coorte retrospectiva	378 crianças com PTI/NEHI

Fonte: Dados da pesquisa, 2026.

O Quadro 3 apresenta os principais resultados referentes aos achados diagnósticos, condutas terapêuticas e desfechos clínicos dos estudos incluídos na revisão.

Este artigo é publicado em acesso aberto (Open Access) sob a licença Creative Commons Atribuição 4.0 Internacional (CC-BY), que permite uso, distribuição e reprodução irrestritos em qualquer meio, desde que o autor original e a fonte sejam creditados.

Quadro 3. Achados diagnósticos, condutas terapêuticas e desfechos clínicos

Autores (Ano)	Achados de Imagem e Métodos Diagnósticos	Condutas Terapêuticas	Desfechos Clínicos e Prognóstico
Nevel *et al*. (2018)	TCAR com vidro fosco central típico em 100% dos casos, com mediana de idade de 7 meses. Biópsia pulmonar em 40,5%, com mediana de 11 meses.	Oxigenoterapia domiciliar em 97,6% com fluxo máximo mediano de 1 LPM. Gastrostomia em 31% com mediana de 9 meses. Corticoide inalatório em 38%, oral em 34% e broncodilatador inalatório em 60%.	Desmame do O_2 contínuo em 50% aos 32 meses e noturno aos 87,5 meses pós-início; durações medianas de 30,1 e 41 meses. Comprometimento de crescimento em 74%, associado à maior duração de oxigenoterapia contínua (p = 0,03).
Liptzin *et al*. (2020)	Diagnóstico por TCAR típica associada a curso clínico em 62% e por biópsia em 38%. Escore Clínico de NEHI ≥ 7 com sensibilidade de 87% na coorte total.	-	-
Seidl *et al*. (2020)	TCAR com vidro fosco central típico em 100% dos casos. Biópsia pulmonar em 46%. Espirometria e frequência respiratória normais aos 5 e 9 anos de idade.	Aos 5 anos: oxigenoterapia em 3%, gastrostomia em 0%. Corticoide inalatório em 19%, salmeterol/fluticasona em 7%, macrolídeo em 13%, hidroxicloroquina em 7%.	Desmame do O_2 em 100% aos 10 anos de idade. Cura clínica em 74% aos 5 anos de idade e em 80% aos 9 anos. Espirometria e frequência respiratória normais a longo prazo na idade escolar.

Este artigo é publicado em acesso aberto (Open Access) sob a licença Creative Commons Atribuição 4.0 Internacional (CC-BY), que permite uso, distribuição e reprodução irrestritos em qualquer meio, desde que o autor original e a fonte sejam creditados.

Breuer *et al*. (2021)	TCAR com vidro fosco e aprisionamento aéreo. Pletismografia com aprisionamento aéreo severo. CRF ≥ 150% do previsto com sensibilidade de 86,7% e especificidade de 95,5%.	-	SpO_2 mediana basal de 89,5% (IIQ 80%-92%) em ar ambiente na avaliação fisiológica inicial (mediana de idade de 8,2 meses, IIQ 6,3-14).
Balinotti *et al*. (2021)	TCAR típica com vidro fosco em lobo médio (70%) e língula (65%), aprisionamento aéreo em 45%. Biópsia em 20%. iPFT com padrão obstrutivo em 75% dos testados.	Oxigenoterapia domiciliar em 75%. Suporte enteral por sonda nasogástrica em 30%.	Desmame do O_2 domiciliar após duração mediana de 17 meses (IIQ 12-25) e idade mediana de 24 meses (IIQ 18-30). Resolução espontânea de taquipneia e hipoxemia em 85% entre 2 e 3 anos. Comprometimento de crescimento em 50%.
Marczak *et al*. (2021)	TCAR típica com vidro fosco em lobo médio e língula (100%). Pletismografia com VR z-score mediano de 5,28, sRaw de 6,6 e resistência periférica de 0,58 kPa/(l/s). Obstrução espirométrica basal em 23,7% da amostra.	Protocolo inalatório sequencial: broncodilatadores (fenoterol/ipratrópio ou salmeterol) em 100% por 6 semanas; corticoide inalatório (fluticasona) em 100% por mais 12 semanas devido a resposta clínica incompleta ao broncodilatador.	Desmame do O_2 em 38,9% dos oxigenodependentes em 18 semanas. Redução da taquipneia (53,3%), tiragens (43,8%), intolerância ao exercício (52,2%) e estertores (29,2%). Melhora do VEF_1 z-score (-2,21 para -0,47) e VR z-score (5,28 para 1,07).

Este artigo é publicado em acesso aberto (Open Access) sob a licença Creative Commons Atribuição 4.0 Internacional (CC-BY), que permite uso, distribuição e reprodução irrestritos em qualquer meio, desde que o autor original e a fonte sejam creditados.

Fabre *et al*. (2022)	TCAR típica com vidro fosco em lobo médio e língula (100%), aprisionamento aéreo em 59,3%. Biópsia pulmonar em 38,9% (típica em 52,4%). Escore Clínico de NEHI ≥ 7 em 76%, com sensibilidade de 75,9%.	Oxigenoterapia inicial em 83,6%. Pulsos de metilprednisolona por via intravenosa em 83,3%. Suporte nutricional em 51,9% (gastrostomia n=12, sonda n=4, dieta calórica n=12). Azitromicina em 70,2%, hidroxicloroquina em 36,2%.	-
Dervaux *et al*. (2023)	TCAR de controle com redução do vidro fosco em 56,8%. Espirometria de controle com normalização em 48% e padrão obstrutivo persistente com distensão em 29,6%. Melhora de VEF_1 em 40,7%.	Oxigenoterapia inicial em 83,3%. Suporte enteral em 31,5% (gastrostomia n=12, sonda n=4). Pulsos de metilprednisolona por via intravenosa em 83,3%. Inalatórios finais (corticoide/broncodilatador) em 44,4%; azitromicina em 42,6%.	Desmame de O_2 em 62,2% dos tratados (35,7% < 2 anos, 70,5% de 2-6 anos, 100% > 7 anos); O_2 contínuo final em 31,5%. Cura clínica em 27,8%. Comprometimento de crescimento persistente em 52,2%.
Marczak *et al*. (2025a)	TCAR com vidro fosco em lobo médio e língula (100%), extensão paramediastinal em 77,2%, aprisionamento aéreo em 29,6%. Biópsia em 23,5%. Escore Clínico de NEHI ≥ 7 em 86,5%.	-	-

Este artigo é publicado em acesso aberto (Open Access) sob a licença Creative Commons Atribuição 4.0 Internacional (CC-BY), que permite uso, distribuição e reprodução irrestritos em qualquer meio, desde que o autor original e a fonte sejam creditados.

Marczak *et al*. (2026)	TCAR de controle com resolução de vidro fosco em 0% (18 meses) e 50% (2 anos). Espirometria de controle com normalização em 65% (2 anos), 93% (6 anos) e 100% (10-14 anos). Pletismografia com VR/CPT elevado em 83% aos 4 anos.	Oxigenoterapia domiciliar em 73,5%. Suporte por gastrostomia em 4,2% e suporte nutricional total em ~28,5%. Corticoide sistêmico em ~40-50%. Inalatórios (corticoide/broncodilatador) em 53,4%.	Desmame de O_2 aos 18 meses em 61%, 2 anos em 42%, 6 anos em 29%, 10 anos em 27%, 0% aos 14 anos. Taquipneia residual em 40% (2 anos) e 0% (10 anos). Comprometimento de crescimento em 45% (baseline), 22% (2 anos), 8% (6 anos), 0% aos 14 anos.

Fonte: Dados da pesquisa, 2026.

No âmbito diagnóstico, a tomografia computadorizada de alta resolução (TCAR) de tórax foi o método principal para a identificação da NEHI, demonstrando opacidades em vidro fosco com acometimento universal do lobo médio e da língula, frequentemente associadas a aprisionamento aéreo e extensão paramediastinal. A utilização da biópsia pulmonar foi reservada a quadros atípicos e com confirmação histopatológica de hiperplasia de células neuroendócrinas em apenas cerca de metade dos casos biopsiados. Complementarmente, o Escore Clínico de NEHI (≥ 7) evidenciou sensibilidade diagnóstica, enquanto as avaliações funcionais respiratórias e pletismográficas comprovaram aprisionamento aéreo e obstrução periférica grave, destacando-se a capacidade residual funcional com acurácia discriminatória expressiva.

Quanto às condutas terapêuticas e ao prognóstico, o manejo fundamentou-se predominantemente em medidas de suporte, com ampla utilização de oxigenoterapia domiciliar e suporte nutricional via dieta hipercalórica, sonda ou gastrostomia. O uso de fármacos variou entre as coortes, abrangendo broncodilatadores e corticosteroides inalatórios, bem como pulsos de corticosteroides sistêmicos e macrolídeos. A evolução clínica em longo prazo revelou um prognóstico favorável, caracterizado pelo desmame gradual do oxigênio, regressão progressiva da taquipneia, recuperação ponderal e normalização dos parâmetros espirométricos em até 100% dos indivíduos.

O Quadro 4 apresenta a análise da qualidade metodológica dos estudos incluídos.

Este artigo é publicado em acesso aberto (Open Access) sob a licença Creative Commons Atribuição 4.0 Internacional (CC-BY), que permite uso, distribuição e reprodução irrestritos em qualquer meio, desde que o autor original e a fonte sejam creditados.

Quadro 4. Qualidade metodológica dos estudos incluídos, segundo a Newcastle-Ottawa Scale

Estudo	Seleção (Máx: 4★)	Comparabilidade (Máx: 2★)	Desfecho (Máx: 3★)	Pontuação Total (Máx: 9★)	Classificação
Nevel *et al*. (2018)	★★★	★	★★★	7/9	Boa Qualidade
Liptzin *et al*. (2020)	★★★	-	★★★	6/9	Boa Qualidade
Seidl *et al*. (2020)	★★★	★	★★★	7/9	Boa Qualidade
Breuer *et al*. (2021)	★★★★	★	★★★	8/9	Boa Qualidade
Balinotti *et al*. (2021)	★★★	-	★★★	6/9	Boa Qualidade
Marczak *et al*. (2021)	★★★	★	★★★	7/9	Boa Qualidade
Fabre *et al*. (2022)	★★★	★	★★★	7/9	Boa Qualidade
Dervaux *et al*. (2023)	★★★	★	★★★	7/9	Boa Qualidade
Marczak *et al*. (2025a)	★★★	★	★★★	7/9	Boa Qualidade
Marczak *et al*. (2026)	★★★	★	★★★	7/9	Boa Qualidade

Fonte: Dados da pesquisa, 2026.

Observou-se que todos os 10 estudos incluídos apresentaram um rigor metodológico adequado, com pontuações variando entre 6 e 8 estrelas de um máximo de 9. A maioria dos estudos (n=7) obteve 7 estrelas, dois alcançaram 6 estrelas e um estudo alcançou 8 estrelas.

Este artigo é publicado em acesso aberto (Open Access) sob a licença Creative Commons Atribuição 4.0 Internacional (CC-BY), que permite uso, distribuição e reprodução irrestritos em qualquer meio, desde que o autor original e a fonte sejam creditados.

4. DISCUSSÃO

A hiperplasia de células neuroendócrinas do lactente é caracterizada por início precoce de taquipneia, retrações torácicas e hipoxemia crônica de intensidade variável (Nevel *et al*., 2018; Balinotti *et al*., 2021). A análise dos estudos incluídos nesta revisão evidencia que, a despeito do curso clínico prolongado e da frequente necessidade de suporte de oxigênio na primeira infância, a evolução a longo prazo é favorável, resultando na resolução dos sintomas e na normalização da função pulmonar na idade escolar.

Na presente revisão foi identificado que a tomografia computadorizada de alta resolução revela opacidades em vidro fosco localizadas de forma típica no lobo médio e na língula em até 100% dos pacientes, associadas a graus variáveis de aprisionamento aéreo (Nevel *et al*., 2018; Balinotti *et al*., 2021; Fabre *et al*., 2022; Marczak *et al*., 2025a), o que pode ser explicado fisiopatologicamente pelo aumento de células neuroendócrinas que secretam excesso de neuropeptídeos vasoativos e broncoativos como a bombesina e o peptídeo relacionado ao gene da calcitonina, promovendo obstrução das pequenas vias aéreas, aprisionamento de ar e potencial acúmulo de fluido pulmonar decorrente da perturbação da barreira endotelial local (Jin; Wei, 2024; Nathan *et al*., 2025).

A presença desse padrão tomográfico, especialmente em lobos específicos, confere ao exame de imagem um papel de destaque no diagnóstico desta condição, reduzindo a necessidade de investigação invasiva na abordagem clínica inicial (Ferraro *et al*., 2020). Desse modo, o mapeamento das opacidades e da retenção gasosa por meio desse recurso correlaciona-se com a gravidade da hipoxemia sistêmica observada nos lactentes (Jin; Wei, 2024).

Embora a biópsia pulmonar cirúrgica tenha sido empregada em parcelas das coortes analisadas nesta revisão, a confirmação histopatológica típica ocorreu em apenas cerca de 50% dos pacientes submetidos ao procedimento (Nevel *et al*., 2018; Seidl *et al*., 2020; Balinotti *et al*., 2021; Fabre *et al*., 2022; Marczak *et al*., 2025a). Essa discrepância corrobora as evidências de que os critérios histopatológicos convencionais falham em contemplar a totalidade dos pacientes com curso clínico típico, o que aponta para possíveis limitações de sensibilidade da imunomarcação ou para a existência de endótipos distintos (Miraftabi *et al*., 2024).

Diante da acurácia diagnóstica insatisfatória e do risco cirúrgico, incluindo taxas de mortalidade pós-operatória documentadas na literatura, os consensos não recomendam a realização rotineira de procedimentos cirúrgicos invasivos (Marczak *et al*., 2025b). Além disso, a abordagem histopatológica deve ser restrita a apresentações clínicas atípicas, deterioração

Este artigo é publicado em acesso aberto (Open Access) sob a licença Creative Commons Atribuição 4.0 Internacional (CC-BY), que permite uso, distribuição e reprodução irrestritos em qualquer meio, desde que o autor original e a fonte sejam creditados.

clínica inexplicável ou necessidade de exclusão de outras pneumopatias graves (Lelii *et al*., 2017).

O Escore Clínico de NEHI representa uma ferramenta útil para a triagem de lactentes sintomáticos, e os dados desta revisão revelam que a pontuação igual ou superior a sete apresentou sensibilidade de 87% em uma coorte norte-americana (Liptzin *et al*., 2020), de 75,9% em uma coorte francesa (Fabre *et al*., 2022) e de 86,5% em uma coorte multicêntrica europeia (Marczak *et al*., 2025a). A aplicação dessa ferramenta é benéfica para organizar a suspeita na avaliação inicial, evitando exames de imagem precoces e minimizando a radiação desnecessária na primeira infância (Ferraro *et al*., 2020; Lelii *et al*., 2017).

Na presente revisão foi identificado que as provas funcionais revelam capacidade residual funcional acima de 150% do previsto (Breuer *et al*., 2021), padrão obstrutivo em 75% dos pacientes testados (Balinotti *et al*., 2021), elevação do z-score de volume residual para 5,28 (Marczak *et al*., 2021) e aumento da razão entre o Volume Residual e a Capacidade Pulmonar Total (VR/CPT) em 83% das crianças avaliadas aos quatro anos (Marczak *et al*., 2026). Esses achados correlacionam-se à fisiopatologia da doença, em que a hiperplasia celular induz a secreção excessiva de neuropeptídeos vasoativos e broncoativos, estimulando a contração permanente do músculo liso bronquiolar (Nathan *et al*., 2025).

Os dados desta revisão revelaram prevalência de comprometimento de crescimento na NEHI, com variações entre 45% e 74% dos lactentes, e a necessidade de suporte enteral invasivo (Nevel *et al*., 2018; Balinotti *et al*., 2021; Fabre *et al*., 2022; Dervaux *et al*., 2023; Marczak *et al*., 2026). Diante disso, a instituição precoce de aporte calórico por sonda nasogástrica ou gastrostomia se fez necessária para conter e reverter o déficit ponderal (Balinotti *et al*., 2021; Fabre *et al*., 2022). Estudos apontam a otimização nutricional como prioridade no manejo precoce de doenças intersticiais da infância, em que o aporte calórico otimizado, atingindo até 120% da dose diária apropriada para a idade, compensa as perdas induzidas pela hipoxemia e reduz a gravidade das manifestações clínicas (Marczak *et al*., 2025b; Nathan *et al*., 2025).

Adicionalmente, um estudo apresentou uma associação significativa entre a maior duração da oxigenoterapia contínua e a gravidade do comprometimento de crescimento na infância (Nevel *et al*., 2018). Esse fenômeno pode ser explicado pelos mecanismos fisiopatológicos da NEHI, nos quais a hipoxemia intermitente e o trabalho respiratório aumentado elevam o gasto calórico basal. Sob essa ótica, a sobrecarga muscular respiratória prejudica a coordenação entre sucção e deglutição durante a alimentação, promovendo a ocorrência de episódios de microaspiração e refluxo gastroesofágico por pressão intratorácica negativa, resultando em desnutrição secundária crônica (Jin; Wei, 2024).

Este artigo é publicado em acesso aberto (Open Access) sob a licença Creative Commons Atribuição 4.0 Internacional (CC-BY), que permite uso, distribuição e reprodução irrestritos em qualquer meio, desde que o autor original e a fonte sejam creditados.

Esta revisão evidenciou heterogeneidade e alta frequência na prescrição de medicamentos, com o uso de pulsos intravenosos de metilprednisolona, em associação a corticosteroides inalatórios, broncodilatadores e macrolídeos (Nevel *et al*., 2018; Marczak *et al*., 2021; Fabre *et al*., 2022; Dervaux *et al*., 2023; Marczak *et al*., 2026). Contudo, a literatura ressalta a inexistência de ensaios clínicos randomizados que demonstrem benefício terapêutico modificador desses medicamentos nessa condição (Ferraro *et al*., 2020; Marczak *et al*., 2025b).

Adicionalmente, torna-se difícil observar os efeitos dessas drogas frente ao curso natural benigno e de resolução espontânea da afecção (Lelii *et al*., 2017; Nathan *et al*., 2025). Sob esse cenário, observa-se a preocupação com riscos iatrogênicos inerentes ao uso prolongado de corticosteroides em organismos em desenvolvimento (Jin; Wei, 2024; Marczak *et al*., 2025b).

O prognóstico dos pacientes com NEHI caracterizou-se pela evolução favorável e ausência de mortalidade decorrente da afecção, conforme verificado nas coortes analisadas nesta revisão. Esse curso autolimitado difere do panorama reservado de outras pneumopatias intersticiais infantis, nas quais mutações nos genes SFTPB e ABCA3 ou a displasia alvéolo-capilar associada ao gene FOXF1 acarretam elevada letalidade e indicação de transplante (Ferraro *et al*., 2020; Marczak *et al*., 2025b).

Paralelamente, os resultados demonstram dissociação clínico-funcional ao longo do acompanhamento tardio (Seidl *et al*., 2020; Dervaux *et al*., 2023; Marczak *et al*., 2026). Embora ocorra normalização do volume expiratório no primeiro segundo na idade escolar e adolescência (Seidl *et al*., 2020; Dervaux *et al*., 2023; Marczak *et al*., 2026), a pletismografia indicou persistência do aprisionamento aéreo com relação VR/CPT elevada em 83% das crianças aos quatro anos (Marczak *et al*., 2026). Tais achados sugerem a necessidade de monitoramento pulmonar contínuo até a idade adulta (Marczak *et al*., 2025b).

5. CONSIDERAÇÕES FINAIS

Em suma, as evidências sintetizadas indicam que o diagnóstico da hiperplasia de células neuroendócrinas do lactente consolidou-se em bases não invasivas, com a tomografia computadorizada de alta resolução de tórax, o que reduz a indicação de biópsias cirúrgicas. No âmbito terapêutico, o suporte clínico centrado na oxigenoterapia domiciliar titulada e no aporte nutricional precoce demonstrou ser o manejo de escolha, enquanto regimes farmacológicos não exibiram benefícios modificadores frente ao curso natural da condição. O prognóstico a longo prazo revelou-se favorável, evidenciando sobrevida, resolução progressiva da dependência de

Este artigo é publicado em acesso aberto (Open Access) sob a licença Creative Commons Atribuição 4.0 Internacional (CC-BY), que permite uso, distribuição e reprodução irrestritos em qualquer meio, desde que o autor original e a fonte sejam creditados.

oxigênio, normalização espirométrica e recuperação do déficit ponderal, embora alterações subclínicas possam persistir na infância tardia.

A sistematização destes achados reforça a relevância da identificação precoce para evitar condutas iatrogênicas decorrentes de procedimentos invasivos e corticoterapia desnecessária nessa faixa etária. Todavia, a heterogeneidade de condutas e a escassez de dados padronizados mostram a necessidade de novas pesquisas, como coortes prospectivas e ensaios clínicos controlados, para investigar protocolos de desmame de oxigênio e mensurar o impacto metabólico do suporte enteral.

REFERÊNCIAS

ARTETA ACOSTA, C.; PUENTES FLORES, O.; ROMÁN MATTEUCCI, H.; VILLARROEL MOYA, G. Hiperplasia de células neuroendocrinas pulmonares en la infancia, un raro caso de taquipnea en el lactante. **Revista Ciencias Biomédicas**, v. 12, n. 4, p. 202-209, 2023. Disponível em: https://doi.org/10.32997/rcb-2023-4672.

BALINOTTI, J. E.; MAFFEY, A.; COLOM, A.; ROLDÁN, O.; DÍAZ, W.; MEDÍN, M.; RACIMO, M.; TEPER, A. Clinical, functional, and computed tomography findings in a cohort of patients with neuroendocrine cell hyperplasia of infancy. **Pediatric Pulmonology**, v. 56, n. 6, p. 1681-1686, 2021. Disponível em: https://doi.org/10.1002/ppul.25319.

BECHINI, A.; SALVATI, C.; DEL RICCIO, M.; BONITO, B.; STANCANELLI, E.; BRUSCHI, M.; IONITA, G.; IAMARINO, J.; BENTIVEGNA, D.; BUSCEMI, P. Carga e características da bronquiolite associada ao vírus sincicial respiratório em lactentes hospitalizados na Itália: uma revisão sistemática. **Influenza and Other Respiratory Viruses**, 2026. Disponível em: https://doi.org/10.1002/iid3.70420.

BREUER, O.; COHEN-CYMBERKNOH, M.; PICARD, E.; BENTUR, L.; BAR-YOSEPH, R.; SHOSEYOV, D.; TSABARI, R.; KEREM, E.; HEVRONI, A. The Use of Infant Pulmonary Function Tests in the Diagnosis of Neuroendocrine Cell Hyperplasia of Infancy. **Chest**, v. 160, n. 4, p. 1397-1405, 2021. Disponível em: https://doi.org/10.1016/j.chest.2021.05.032.

DERVAUX, M.; THUMERELLE, C.; FABRE, C.; ABOU-TAAM, R.; BIHOUEE, T.; BROUARD, J.; CLEMENT, A.; DELACOURT, C.; DELESTRAIN, C.; EPAUD, R.; GHDIFAN, S.; HADCHOUEL, A.; HOUDOUIN, V.; LABOURET, G.; PERISSON, C.; REIX, P.; RENOUX, M. C.; TROUSSIER, F.; WEISS, L.; MAZENQ, J.; NATHAN, N.; DUBUS, J. C. Long-term evolution of neuroendocrine cell hyperplasia of infancy: the FRENCHI findings. **European Journal of Pediatrics**, v. 182, n. 2, p. 949-956, 2023. Disponível em: https://doi.org/10.1007/s00431-022-04734-y.

FABRE, C.; THUMERELLE, C.; DERVAUX, M.; ABOU-TAAM, R.; BIHOUEE, T.; BROUARD, J.; CLEMENT, A.; DELACOURT, C.; DELESTRAIN, C.; EPAUD, R.; GHDIFAN, S.; HADCHOUEL, A.; HOUDOUIN, V.; LABOURET, G.; PERISSON, C.; REIX, P.; RENOUX, M. C.; TROUSSIER, F.; WEISS, L.; MAZENQ, J.; NATHAN, N.; DUBUS, J. C. French national cohort of neuroendocrine cell hyperplasia of infancy (FRENCHI) study: diagnosis and initial management. **European Journal of Pediatrics**, v. 181, n. 8, p. 3067-3073, 2022. Disponível em: https://pubmed.ncbi.nlm.nih.gov/35678871/.

Este artigo é publicado em acesso aberto (Open Access) sob a licença Creative Commons Atribuição 4.0 Internacional (CC-BY), que permite uso, distribuição e reprodução irrestritos em qualquer meio, desde que o autor original e a fonte sejam creditados.

FERRARO, V. A.; ZANCONATO, S.; ZAMUNARO, A.; CARRARO, S. Children's Interstitial and Diffuse Lung Diseases (ChILD) in 2020. **Children**, v. 7, n. 12, p. 280, 2020. Disponível em: https://doi.org/10.3390/children7120280.

JIN, L.; WEI, W. It is time to get to know the neuroendocrine cell hyperplasia of infancy. **Clinical Respiratory Journal**, v. 18, n. 8, e13827, 2024. Disponível em: https://doi.org/10.1111/crj.13827.

LELII, M.; PATRIA, M. F.; PINZANI, R.; TENCONI, R.; MORI, A.; BONELLI, N.; PRINCIPI, N.; ESPOSITO, S. Role of High-Resolution Chest Computed Tomography in a Child with Persistent Tachypnoea and Intercostal Retractions: A Case Report of Neuroendocrine Cell Hyperplasia. **International Journal of Environmental Research and Public Health**, v. 14, n. 10, p. 1113, 2017. Disponível em: https://doi.org/10.3390/ijerph14101113.

LIPTZIN, D. R.; PICKETT, K.; BRINTON, J. T.; AGARWAL, A.; FISHMAN, M. P.; CASEY, A.; TOWE, C. T.; TAYLOR, J. B.; KURLAND, G.; HAGOOD, J. S.; WAMBACH, J.; SRIVASTAVA, R.; AL-SALEH, H.; DELL, S. D.; YOUNG, L. R.; DETERDING, R. R. Neuroendocrine Cell Hyperplasia of Infancy: Clinical Score and Comorbidities. **Annals of the American Thoracic Society**, v. 17, n. 6, p. 724-728, 2020. Disponível em: https://doi.org/10.1513/annalsats.201908-617oc.

MARCZAK, H.; KRENKE, K.; GRIESE, M.; CARLENS, J.; SEIDL, E.; GILBERT, C.; EMIRALIOGLU, N.; TORRENT-VERNETTA, A.; WILLEMSE, B.; EPAUD, R.; DELESTRAIN, C.; LOUVRIER, C.; KOUCKÝ, V.; NATHAN, N. An update on diagnosis and treatments of childhood interstitial lung diseases. **Breathe**, v. 21, n. 1, p. 250004, 2025b. Disponível em: https://doi.org/10.1183/20734735.0004-2025.

MARCZAK, H.; KRENKE, K.; GRIESE, M.; PERADZYŃSKA, J.; LANGE, J.; KULUS, M.; GROCHOWSKA, M.; SEIDL, E.; DUBUS, J. C.; RODLER, J.; SCHWERK, N.; CARLENS, J.; BREUER, O.; HEVRONI, A.; CASTILLO-CORULLÓN, S.; ALDECO, M.; BUCHVALD, F. F.; NIELSEN, K. G.; MAYELL, S.; TORRENT, A.; BRAVO-LÓPEZ, M.; REGAMEY, N.; STEHLING, F.; LATZIN, P.; ZSCHOCKE, A.; HATZIAGOROU, E.; AYATS, R.; ŞIŞMANLAR EYÜBOĞLU, T.; ERDEM, E.; PROESMANS, M.; CUNNINGHAM, S.; MORIKI, D.; PEKCAN, S.; COBANOGLU, N.; NAEHRLICH, L.; LEX, C.; ULLMANN, N.; BADEN, W.; KRIKOVSZKY, D.; GABOLI, M.; DIEZ MONGE, N.; NARANJO VIVAS, D.; RUBAK, S. L. M.; WILLEMSE, B.; PETRARCA, L.; WIEMERS, A.; SCHRAMM, D.; MUELLER, C.; PRENZEL, F.; KOUCKY, V.; LÓPEZ-ANDREU, J. A.; NATHAN, N. Diagnostic evaluation and clinical findings in children with persistent tachypnea of infancy/neuroendocrine cell hyperplasia of infancy: a European multicenter retrospective study. **Chest**, v. 168, p. 171-182, 2025a. Disponível em: https://doi.org/10.1016/j.chest.2025.02.023.

MARCZAK, H.; KRENKE, K.; GRIESE, M.; PERADZYŃSKA, J.; LANGE, J.; KULUS, M.; GROCHOWSKA, M.; SEIDL, E.; DUBUS, J. C.; RODLER, J.; SCHWERK, N.; CARLENS, J.; BREUER, O.; HEVRONI, A.; CASTILLO-CORULLÓN, S.; ALDECO, M.; BUCHVALD, F. F.; NIELSEN, K. G.; MAYELL, S.; TORRENT, A.; BRAVO-LÓPEZ, M.; REGAMEY, N.; STEHLING, F.; LATZIN, P.; ZSCHOCKE, A.; HATZIAGOROU, E.; AYATS, R.; ŞİŞMANLAR EYÜBOĞLU, T.; ERDEM, E.; PROESMANS, M.; CUNNINGHAM, S.; MORIKI, D.; PEKCAN, S.; COBANOGLU, N.; NAEHRLICH, L.; LEX, C.; ULLMANN, N.; BADEN, W.; KRIKOVSZKY, D.; GABOLI, M.; DIEZ MONGE, N.; NARANJO VIVAS, D.; RUBAK, S. L. M.; WILLEMSE, B.; PETRARCA, L.; WIEMERS, A.; SCHRAMM, D.; MUELLER, C.; PRENZEL, F.; KOUCKY, V.; LÓPEZ-ANDREU, J. A.; NATHAN, N. Management and Long-Term Outcomes of Persistent Tachypnea of Infancy/Neuroendocrine Cell Hyperplasia of Infancy. **Chest**, 2026. Disponível em: https://doi.org/10.1016/j.chest.2026.01.019.

Este artigo é publicado em acesso aberto (Open Access) sob a licença Creative Commons Atribuição 4.0 Internacional (CC-BY), que permite uso, distribuição e reprodução irrestritos em qualquer meio, desde que o autor original e a fonte sejam creditados.

MARCZAK, H.; PERADZYŃSKA, J.; SEIDL, E.; GRIESE, M.; URBANKOWSKI, T.; LANGE, J.; BOGUSŁAWSKI, S.; KRENKE, K. The improved clinical course of persistent tachypnea of infancy with inhaled bronchodilators and corticosteroids. **Pediatric Pulmonology**, v. 56, n. 12, p. 3952-3959, 2021. Disponível em: https://doi.org/10.1002/ppul.25674.

MIRAFTABI, P.; KIRJAVAINEN, T.; LOHI, J.; MARTELIUS, L. The original histopathologic description of neuroendocrine cell hyperplasia of infancy is not applicable to every patient with the disease. **Pediatric Pulmonology**, v. 59, n. 11, p. 3016-3019, 2024. Disponível em: https://doi.org/10.1002/ppul.27118.

MUNRO, A. P. S.; MARTINÓN-TORRES, F.; DRYSDALE, S. B.; FAUST, S. N. The disease burden of respiratory syncytial virus in infants. **Current Opinion in Infectious Diseases**, v. 36, n. 5, p. 379-384, 2023. Disponível em: https://pubmed.ncbi.nlm.nih.gov/37610444/.

NATHAN, N.; GROCHOWSKA, M.; KRENKE, K.; EPAUD, R.; REIX, P.; GRIESE, M.; LOUVRIER, C.; SORÉZE, Y.; MULARD, C.; DONNET, B.; DUCOU LE POINTE, H.; DUFOUR-BARBA, C.; COULOMB L'HERMINÉ, A.; DUBUS, J. C.; MARCZAK, H. Persistent tachypnoea of infancy and neuroendocrine cell hyperplasia of infancy: from systematic review to future directions. **ERJ Open Research**, v. 11, n. 6, p. 00274-2025, 2025. Disponível em: https://doi.org/10.1183/23120541.00274-2025.

NEVEL, R. J.; GARNETT, E. T.; SCHAUDIES, D. A.; YOUNG, L. R. Growth trajectories and oxygen use in neuroendocrine cell hyperplasia of infancy. **Pediatric Pulmonology**, v. 53, n. 5, p. 656-663, 2018. Disponível em: https://doi.org/10.1002/ppul.23958.

PÉREZ, J.; COLOM, A.; BALINOTTI, J.; CÁRDENAS, M.; MEDÍN, M.; MAFFEY, A.; TEPER, A. Taquipnea persistente de la infancia: hiperplasia de células neuroendocrinas, una revisión. **Neumología Pediátrica**, v. 17, n. 2, p. 52-55, 2022. Disponível em: https://pesquisa.bvsalud.org/portal/resource/pt/biblio-1379486.

PIEDRAGIL-SEGURA, A.; HERNÁNDEZ-RUIZ, J. Hiperplasia de células neuroendócrinas na infância: uma doença subdiagnosticada. Relato de caso. **Neumología y Cirugía de Tórax**, v. 83, n. 2, p. 166-170, 2024. Disponível em: https://www.medigraphic.com/cgi-bin/new/resumenI.cgi?IDARTICULO=119286.

PRESTI, S.; PARISI, G. F.; PAPALE, M.; GITTO, E.; MANTI, S.; LEONARDI, S. Interstitial lung disease in children: “specific conditions of undefined etiology” becoming clearer. **Children**, v. 9, p. 1744, 2022. Disponível em: https://www.mdpi.com/2227-9067/9/11/1744.

RAMIREZ-SUAREZ, K. I.; MARTINEZ-CORREA, S.; TIERRADENTRO-GARCIA, L. O.; WHITE, A. M.; MEDINA PEREZ, M.; OTERO, H. J.; BIKO, D. M.; YOUNG, L. R.; POGORILER, J.; LICHTENBERGER, J. P.; RAPP, J. B. Pediatric diffuse lung disease in infants: imaging findings and histopathologic correlation. **RadioGraphics**, v. 44, n. 11, 2024. Disponível em: https://pmc.ncbi.nlm.nih.gov/articles/PMC11580020/.

SEIDL, E.; CARLENS, J.; SCHWERK, N.; WETZKE, M.; MARCZAK, H.; LANGE, J.; KRENKE, K.; MAYELL, S. J.; ESCRIBANO, A.; SEIDENBERG, J.; AHRENS, F.; HEBESTREIT, H.; NÄHRLICH, L.; SISMANLAR, T.; ASLAN, A. T.; SNIJDERS, D.; ULLMANN, N.; KAPPLER, M.; GRIESE, M. Persistent tachypnea of infancy: Follow up at school age. **Pediatric Pulmonology**, v. 55, n. 11, p. 3119-3125, 2020. Disponível em: https://doi.org/10.1002/ppul.25004.

Este artigo é publicado em acesso aberto (Open Access) sob a licença Creative Commons Atribuição 4.0 Internacional (CC-BY), que permite uso, distribuição e reprodução irrestritos em qualquer meio, desde que o autor original e a fonte sejam creditados.

WELLS, G. A.; SHEA, B. J.; O'CONNELL, D.; PETERSON, J.; WELCH, V.; LOSOS, M.; TUGWELL, P. **The Newcastle-Ottawa Scale (NOS) for assessing the quality of nonrandomised studies in meta-analyses**. Ottawa: Ottawa Hospital Research Institute, 2000.

Este artigo é publicado em acesso aberto (Open Access) sob a licença Creative Commons Atribuição 4.0 Internacional (CC-BY), que permite uso, distribuição e reprodução irrestritos em qualquer meio, desde que o autor original e a fonte sejam creditados.