v7.n11.2026
REVISTA CIENTÍFICA - RECIMA21 ISSN 2675-6218

ABORDAGEM CIRÚRGICA PRÉ-PROTÉTICA PARA REABILITAÇÃO ORAL: RELATO DE CASO

PRE-PROSTHETIC SURGICAL APPROACH FOR ORAL REHABILITATION: A CASE REPORT

ABORDAJE QUIRÚRGICO PREPROTÉSICO PARA LA REHABILITACIÓN ORAL: REPORTE DE CASO

Gabrielle Lopes Pereira[1], Karine Santos Almeida[1], Raissa Novais Pinto Caires[1], Raphael Barbosa Moreira[1], Karina Sarno Paes Alves Dias[2]

e7119491
https://doi.org/10.47820/recima21.v7i11.9491

PUBLICADO: 11/2026

RESUMO

A perda dentária pode comprometer as funções mastigatória e fonética, além de repercutir na estética, autoestima e qualidade de vida. A reabilitação com próteses parciais removíveis (PPR) exige planejamento integrado, considerando as condições anatômicas e funcionais. Alterações como exostoses ósseas e inserções inadequadas de freios podem dificultar a adaptação protética, tornando necessários procedimentos cirúrgicos pré-protéticos. Objetivo: Relatar um caso clínico de cirurgia pré-protética associada à reabilitação oral, destacando a integração entre cirurgia bucal e prótese dentária. Metodologia: Estudo descritivo, do tipo relato de caso, envolvendo paciente do sexo feminino, ASA II, usuária de PPR há longo período, com dificuldades de retenção, adaptação e conforto. Ao exame clínico, foram identificadas exostoses mandibulares e inserção alta do freio labial superior. O planejamento incluiu avaliação clínica, exames complementares, registros fotográficos, procedimentos cirúrgicos pré-protéticos e posterior reabilitação com PPR superior e inferior. Resultados: Foram realizadas a remoção das exostoses mandibulares e a frenectomia labial superior. Após o acompanhamento pós-operatório dos procedimentos cirúrgicos, a evolução clínica permitiu a continuidade do tratamento reabilitador e a instalação das próteses parciais removíveis superior e inferior. Não houve acompanhamento clínico após a instalação das próteses. Conclusão: A abordagem integrada possibilitou a adequação anatômica necessária à continuidade da reabilitação protética. O caso evidencia a importância do planejamento individualizado e da articulação entre cirurgia bucal e prótese dentária, embora a ausência de acompanhamento após a instalação das próteses limite a avaliação dos resultados reabilitadores em longo prazo.

PALAVRAS-CHAVE: Cirurgia Bucal. Prótese Parcial Removível. Reabilitação Bucal. Freio Labial.

ABSTRACT

Tooth loss can impair masticatory and phonetic functions and negatively affect self-esteem and quality of life.

[1] Graduandos em odontologia pela Faculdade Independente do Nordeste (FAINOR).

[2] Doutora em Ciências da Saúde pela Universidade Estadual de Montes Claros (Unimontes/MG), mestre em Periodontia pela São Leopoldo Mandic (SLM/Campinas-SP) e professora do curso de Odontologia da Faculdade Independente do Nordeste (FAINOR).

Este artigo é publicado em acesso aberto (Open Access) sob a licença Creative Commons Atribuição 4.0 Internacional (CC-BY), que permite uso, distribuição e reprodução irrestritos em qualquer meio, desde que o autor original e a fonte sejam creditados.

Rehabilitation with removable partial dentures (RPDs) requires integrated planning that considers anatomical and functional conditions. Alterations such as bony exostoses and inadequate frenum attachments may compromise prosthetic adaptation, requiring pre-prosthetic surgery. Objective: To report a clinical case of pre-prosthetic surgery associated with oral rehabilitation, highlighting the integration of oral surgery and dental prosthetics. Methodology: This descriptive case report involved a female patient classified as ASA II who had used RPDs for several years and presented difficulties with retention, adaptation, and comfort. Clinical examination revealed mandibular exostoses and a high maxillary labial frenum attachment. Treatment included clinical evaluation, complementary examinations, photographic records, removal of the mandibular exostoses, maxillary labial frenectomy, and subsequent rehabilitation with maxillary and mandibular RPDs. Results: Following mandibular exostosis removal and maxillary labial frenectomy, clinical progress allowed continuation of the rehabilitative treatment. Maxillary and mandibular RPDs were subsequently placed. No clinical follow-up was conducted after denture placement. Conclusion: Pre-prosthetic surgery enabled anatomical preparation for oral rehabilitation. This case highlights the importance of individualized planning and integration between oral surgery and dental prosthetics. However, the absence of follow-up after denture placement limits conclusions regarding long-term rehabilitative outcomes.

KEYWORDS: *Oral Surgery. Removable Partial Denture. Mouth Rehabilitation. Labial Frenum.*

RESUMEN

La pérdida dental puede afectar las funciones masticatoria y fonética, así como la autoestima y la calidad de vida. La rehabilitación mediante prótesis parciales removibles (PPR) requiere una planificación integrada, considerando las condiciones anatómicas y funcionales. Alteraciones como las exostosis óseas y las inserciones inadecuadas de los frenillos pueden comprometer la adaptación protésica y requerir procedimientos quirúrgicos preprotésicos. Objetivo: Reportar un caso clínico de cirugía preprotésica asociada a la rehabilitación oral, destacando la integración entre cirugía bucal y prótesis dental. Metodología: Estudio descriptivo, tipo reporte de caso clínico, de una paciente de sexo femenino, clasificada como ASA II, usuaria de PPR durante varios años, con dificultades de retención, adaptación y comodidad. El examen clínico identificó exostosis mandibulares e inserción alta del frenillo labial superior. El tratamiento incluyó evaluación clínica, exámenes complementarios, registros fotográficos, eliminación de las exostosis, frenectomía labial y posterior rehabilitación mediante PPR superior e inferior. Resultados: Tras la eliminación de las exostosis mandibulares y la frenectomía labial superior, la evolución clínica permitió continuar el tratamiento rehabilitador. Posteriormente, se instalaron las prótesis parciales removibles superior e inferior. No se realizó seguimiento clínico tras su instalación. Conclusión: La cirugía preprotésica permitió adecuar las condiciones anatómicas para la rehabilitación oral. El caso destaca la importancia de la planificación individualizada y de la integración entre cirugía bucal y prótesis dental. Sin embargo, la ausencia de seguimiento tras la instalación de las prótesis limita la evaluación de los resultados rehabilitadores a largo plazo.

PALABRAS CLAVE*: Cirugía Bucal. Prótesis Parcial Removible. Rehabilitación Bucal. Frenillo Labial.*

Este artigo é publicado em acesso aberto (Open Access) sob a licença Creative Commons Atribuição 4.0 Internacional (CC-BY), que permite uso, distribuição e reprodução irrestritos em qualquer meio, desde que o autor original e a fonte sejam creditados.

INTRODUÇÃO

A perda de elementos dentários pode provocar alterações funcionais e repercussões psicossociais, tornando necessária a adoção de estratégias reabilitadoras compatíveis com as condições clínicas de cada paciente. Entre essas possibilidades, a prótese parcial removível (PPR) requer avaliação das estruturas remanescentes e das características anatômicas do leito protético, uma vez que esses fatores interferem no planejamento e no desempenho do dispositivo. De acordo com Gerzson *et al*. (2022), a perda dentária pode comprometer a função e o bem-estar do paciente. Nesse contexto, a reabilitação do paciente parcialmente edêntulo depende não apenas do planejamento protético, mas também das condições anatômicas dos tecidos de suporte, visto que exostoses e inserções de tecidos moles que interfiram no leito protético podem exigir procedimentos cirúrgicos prévios à confecção da prótese (CARR; BROWN, 2016).

Segundo Jorge *et al*. (2006), o sucesso da prótese parcial depende de planejamento cuidadoso, preparação adequada da boca e precisão na preparação da estrutura protética. Além dos aspectos técnicos relacionados ao planejamento e à confecção da prótese, a satisfação do paciente está relacionada à recuperação da função mastigatória, ao conforto, à estética, à estabilidade e à possibilidade de higienização adequada (WÖSTMANN *et al*., 2005). Determinadas características dos tecidos duros e moles podem limitar o desenho ou o funcionamento de uma PPR. Quando essas alterações comprometem o espaço protético, ocasionam trauma ou impedem a adequada extensão do aparelho, procedimentos cirúrgicos prévios podem ser incorporados ao planejamento reabilitador. Alterações como exostoses mandibulares e inserções anômalas de tecidos moles podem dificultar a reabilitação protética, tornando necessária, em determinadas situações, a realização de cirurgias pré-protéticas para a adequação anatômica do meio bucal (SOARES *et al*., 2020; SILVA *et al*., 2021). De acordo com Soares *et al*. (2020), esses procedimentos podem proporcionar melhores condições aos rebordos alveolares e aos tecidos moles, favorecendo a adaptação das próteses e contribuindo para maior previsibilidade do tratamento reabilitador.

O acompanhamento clínico e a manutenção da higiene oral também são importantes para preservar a saúde dos tecidos, a função da prótese e a satisfação do paciente ao longo do tempo. Wöstmann *et al*. (2005) ressaltam a importância da higienização regular da prótese parcial dentária, bem como das superfícies dentárias e dos tecidos que permanecem em contato com o aparelho. Dessa forma, a reabilitação oral deve considerar tanto a adequação anatômica prévia quanto os cuidados necessários à manutenção das condições funcionais e da saúde bucal, de modo a favorecer o desempenho da prótese e o conforto do paciente.

Diante desse contexto, o presente estudo tem como objetivo relatar um caso clínico de abordagem cirúrgica pré-protética associada à reabilitação oral de uma paciente usuária de próteses

Este artigo é publicado em acesso aberto (Open Access) sob a licença Creative Commons Atribuição 4.0 Internacional (CC-BY), que permite uso, distribuição e reprodução irrestritos em qualquer meio, desde que o autor original e a fonte sejam creditados.

parciais removíveis (PPRs) há longo período, cujas próteses apresentavam comprometimento funcional e inadequação às condições anatômicas do rebordo residual. A prótese superior apresentava perda de retenção após um acidente doméstico, enquanto a prótese inferior encontrava-se adaptada sobre exostoses mandibulares, ocasionando dor e desconforto durante o uso e comprometendo sua utilização adequada. Diante dessas limitações, foram indicadas intervenções cirúrgicas pré-protéticas, associadas à confecção de novas próteses, com o propósito de favorecer condições anatômicas e funcionais adequadas à reabilitação oral. Nesse sentido, busca-se descrever as condições clínicas e anatômicas iniciais da paciente, apresentar o planejamento e a execução dos procedimentos cirúrgicos e das etapas reabilitadoras, bem como discutir a contribuição da abordagem integrada entre cirurgia bucal e prótese dentária para o restabelecimento de condições satisfatórias de retenção, estabilidade, suporte e conforto das próteses removíveis.

A relevância do presente relato está na abordagem integrada de diferentes alterações anatômicas, com indicação de remoção das exostoses mandibulares, realização de frenectomia labial superior e preservação da exostose palatina mediante adaptação do desenho protético. Essa conduta permite discutir a importância de avaliar individualmente a interferência de cada alteração sobre a reabilitação, evitando intervenções cirúrgicas desnecessárias quando as condições anatômicas podem ser contornadas pelo planejamento protético.

RELATO DE CASO CLÍNICO

Foi atendida na clínica-escola uma paciente do sexo feminino, com 51 anos de idade, classificada como ASA II, em uso diário de fluoxetina, losartana e hidroclorotiazida. Apresentava padrão facial ovoide e fazia uso diário de PPRs superior e inferior há aproximadamente 17 anos. Durante a anamnese, foram identificadas dificuldades relacionadas ao uso das próteses, especialmente quanto à adaptação, retenção e conforto.

Na avaliação clínica intrabucal, observaram-se exostose palatina (Figura 1) e exostoses mandibulares bilaterais (Figura 2). Considerando o planejamento protético, optou-se pela manutenção da variação anatômica palatina, uma vez que seria possível adaptar o desenho da prótese à sua presença. Para a confecção da prótese parcial removível superior, foi planejada uma placa palatina em formato de U, permitindo contornar a exostose palatina e viabilizar a reabilitação protética sem a necessidade de sua remoção cirúrgica. Também foi identificada inserção alta do freio labial superior (Figura 3), alteração anatômica que poderia interferir na adaptação, estabilidade e retenção da PPR superior. Diante dessa condição e considerando o planejamento reabilitador, indicou-se a realização da frenectomia labial superior como procedimento cirúrgico pré-protético.

Este artigo é publicado em acesso aberto (Open Access) sob a licença Creative Commons Atribuição 4.0 Internacional (CC-BY), que permite uso, distribuição e reprodução irrestritos em qualquer meio, desde que o autor original e a fonte sejam creditados.

Figura 1. Fotografia intrabucal superior

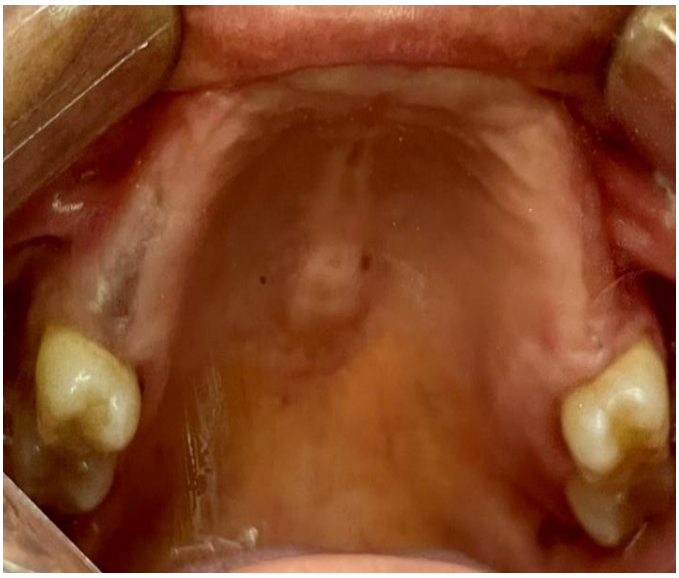

Fonte: Os autores (2026).

Figura 1. Fotografia intrabucal inferior



Fonte: Os autores (2026).

Este artigo é publicado em acesso aberto (Open Access) sob a licença Creative Commons Atribuição 4.0 Internacional (CC-BY), que permite uso, distribuição e reprodução irrestritos em qualquer meio, desde que o autor original e a fonte sejam creditados.

Figura 2. Aspecto clínico inicial do freio labial superior



Fonte**:** Os autores (2026).

Na avaliação dos rebordos residuais, identificou-se rebordo maxilar retentivo e irregular, correspondente à Classe IV de Kennedy, e rebordo mandibular retentivo e irregular, com maior reabsorção no lado esquerdo, correspondente à Classe II de Kennedy, modificação 1. Esses achados foram considerados na definição do planejamento protético e da abordagem pré-protética.

Como exame complementar, foi realizada radiografia panorâmica (Figura 4), utilizada como recurso auxiliar na avaliação das estruturas ósseas e das condições anatômicas relacionadas ao planejamento cirúrgico e protético.

Este artigo é publicado em acesso aberto (Open Access) sob a licença Creative Commons Atribuição 4.0 Internacional (CC-BY), que permite uso, distribuição e reprodução irrestritos em qualquer meio, desde que o autor original e a fonte sejam creditados.

Figura 3. Radiografia panorâmica



Fonte: Os autores (2026).

A primeira intervenção cirúrgica consistiu na remoção das exostoses mandibulares, associada à regularização do rebordo alveolar (Figura 5 – A). A abordagem cirúrgica foi precedida por antissepsia intraoral, realizada com digluconato de clorexidina a 0,12%, e antissepsia extraoral, com iodopovidona a 10%. Para o controle da dor durante o procedimento cirúrgico, realizou-se o bloqueio bilateral dos nervos alveolares inferiores, utilizando-se inicialmente lidocaína a 2% associada à epinefrina 1:100.000. Entretanto, a resposta anestésica inicial mostrou-se insuficiente para assegurar condições adequadas à realização da intervenção, sendo necessária a complementação com articaína a 4%, também associada à epinefrina 1:100.000. A substituição do anestésico local teve como finalidade aprimorar o controle da dor e proporcionar condições mais favoráveis à continuidade do procedimento cirúrgico. A utilização sequencial dos dois anestésicos foi motivada pela necessidade clínica de complementar a anestesia, e não pela associação rotineira de diferentes agentes anestésicos. Ressalta-se que a escolha e a administração dos anestésicos devem considerar as condições sistêmicas da paciente, as doses totais utilizadas e os limites de segurança recomendados para cada fármaco.

A incisão foi efetuada com lâmina cirúrgica 15 (Medix ©), seguida da elevação de retalho mucoperiosteal. O descolamento foi realizado com descolador de Molt nº 2–4 (Quinelato ©) (Figura 5 – B). Na sequência, foi realizada a osteoplastia para remoção das proeminências ósseas e a regularização do rebordo ósseo, respectivamente, com as brocas Zekrya (Prima Dental by Angelus©) e MaxiCut (American Burrs©) sob irrigação constante com solução fisiológica (Figura 5 – C). Após a regularização óssea, o retalho foi reposicionado e realizou-se a síntese da ferida cirúrgica com fio de nylon 4-0 (Procare ©) (Figura 5 – D).

Este artigo é publicado em acesso aberto (Open Access) sob a licença Creative Commons Atribuição 4.0 Internacional (CC-BY), que permite uso, distribuição e reprodução irrestritos em qualquer meio, desde que o autor original e a fonte sejam creditados.

Para o pós-operatório, foram prescritos amoxicilina 875 mg, durante sete dias, a cada doze horas, com o objetivo de prevenir ou tratar possíveis infecções bacterianas no contexto pós-operatório, conforme a avaliação clínica; dexametasona 4 mg, durante três dias, a cada doze horas, utilizada com a finalidade de modular a resposta inflamatória e auxiliar no controle do edema decorrente do trauma cirúrgico; Tylex® 30 mg, durante três dias, a cada doze horas, prescrito para o controle da dor pós-operatória; e bochechos com 10 mL de digluconato de clorexidina 0,12%, durante quatorze dias, três vezes ao dia, indicado como antisséptico bucal para auxiliar no controle da carga microbiana e na higiene oral durante o período de cicatrização. Além disso, foram dadas orientações quanto à dieta, higienização e repouso. O acompanhamento pós-operatório foi realizado por meio de avaliações clínicas e registros fotográficos aos sete e quinze dias após o procedimento (Figura 5 – E e F). Nessas consultas, foram avaliadas as condições da ferida cirúrgica e a evolução da cicatrização. Não foram observadas intercorrências clínicas durante o período de acompanhamento.

Figura 4. Etapas da remoção das exostoses mandibulares e acompanhamento pós-operatório. A) Aspecto clínico inicial; B) Descolamento mucoperiosteal; C) Osteoplastia; D) Sutura; E) Pós-operatório com 7 dias; F) Pós-operatório com 15 dias

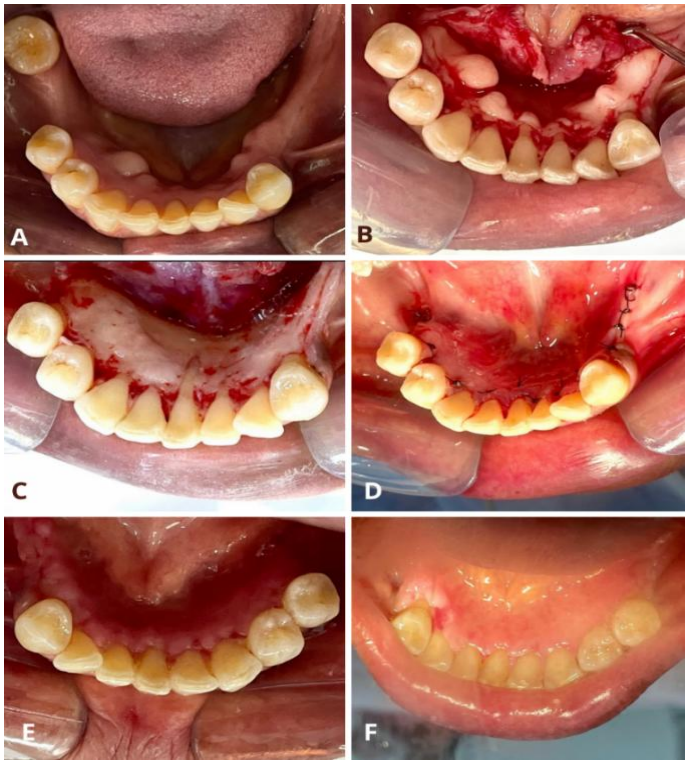

Fonte: Os autores (2026).

Este artigo é publicado em acesso aberto (Open Access) sob a licença Creative Commons Atribuição 4.0 Internacional (CC-BY), que permite uso, distribuição e reprodução irrestritos em qualquer meio, desde que o autor original e a fonte sejam creditados.

A abordagem cirúrgica da frenectomia também foi precedida por antissepsia intraoral, realizada com digluconato de clorexidina a 0,12%, e antissepsia extraoral, com iodopovidona a 10%. Para a realização do procedimento cirúrgico, foi utilizada a técnica de Archer modificada; para a analgesia, realizou-se anestesia infiltrativa bilateral no fundo de sulco vestibular, na região do freio labial superior, utilizando-se um tubete da solução anestésica de lidocaína a 2% associada à epinefrina 1:100.000.

Após o pinçamento do freio, foi realizada incisão elíptica com lâminas de bisturi nº 15 (Medix ©). Em seguida, procedeu-se à divulsão dos tecidos para exposição adequada da região e à remoção das fibras do freio inseridas na mucosa e no periósteo (Figura 6 – B). Ao final, realizou-se a síntese da ferida cirúrgica com oito pontos simples, utilizando fio de seda 4-0 (Procare ©) (Figura 6 – C).

Após o procedimento, foram fornecidas orientações pós-operatórias e realizada a prescrição medicamentosa: ibuprofeno 600 mg, durante três dias, a cada oito horas; dipirona 1 g, durante três dias, a cada seis horas, indicada como analgésico complementar para o manejo da dor pós-operatória; e bochechos com 10 mL de digluconato de clorexidina 0,12%, durante quatorze dias, três vezes ao dia, prescrito para auxiliar no controle microbiano da cavidade oral e na manutenção da higiene local durante a cicatrização. O acompanhamento pós-operatório foi realizado por meio de avaliação clínica, com reavaliação da cicatrização após sete dias (Figura 6 – D).

Figura 5. Frenectomia labial. A) Aspecto clínico inicial; B) Divulsão e remoção das fibras do freio; C) Síntese da ferida cirúrgica; D) Pós-operatório de 7 dias.



Fonte: Os autores (2026).

Após a conclusão das etapas cirúrgicas e a obtenção de cicatrização satisfatória, deu-se continuidade ao planejamento reabilitador com PPRs superior e inferior. Foram realizadas as

Este artigo é publicado em acesso aberto (Open Access) sob a licença Creative Commons Atribuição 4.0 Internacional (CC-BY), que permite uso, distribuição e reprodução irrestritos em qualquer meio, desde que o autor original e a fonte sejam creditados.

moldagens de estudo e de trabalho com alginato, respectivamente, Jeltrate © e Cavex ©. Os modelos de estudo foram confeccionados em gesso tipo III (Asper ©), e os modelos de trabalho, em gesso tipo IV (Asper ©).

Após o delineamento, foram planejados e realizados os preparos necessários à adequação dos elementos dentários para o recebimento das próteses parciais removíveis (Figura 7). Para os aumentos de cíngulo, utilizou-se ácido fosfórico (FGM ©), sistema adesivo (Âmbar ©) e resina composta nas tonalidades de esmalte e dentina A3 (Vittra ©). A estrutura metálica superior recebeu uma placa palatina em formato de “U”, permitindo a manutenção da exostose palatina, que não apresentava interferência para o planejamento protético e, portanto, não necessitou de remoção cirúrgica.

Figura 6. Modelos de estudo e delineamento para planejamento dos preparos. A) Modelo superior; B) Modelo inferior



Fonte: Os autores (2026).

As estruturas metálicas das próteses parciais removíveis foram confeccionadas e submetidas à prova clínica, sendo avaliados o assentamento, a adaptação e a relação com os tecidos de suporte (Figura 8).

Este artigo é publicado em acesso aberto (Open Access) sob a licença Creative Commons Atribuição 4.0 Internacional (CC-BY), que permite uso, distribuição e reprodução irrestritos em qualquer meio, desde que o autor original e a fonte sejam creditados.

Figura 7. Estruturas metálicas das próteses parciais removíveis superior e inferior. A) Modelo superior; B) Modelo inferior



Fonte: Os autores (2026).

Após a prova das estruturas metálicas, foram confeccionadas as bases de prova e os planos de cera com cera nº 7 (Lysanda ©). Os planos de cera (Figura 9) foram utilizados para o registro das relações intermaxilares e para a determinação das dimensões verticais. Foram obtidos os valores para dimensão vertical de repouso (DVR) de 73 mm e para dimensão vertical de oclusão (DVO) de 70 mm, sendo a DVO determinada pelo método métrico, com auxílio do compasso de Willis (Lysanda ©) (Figura 10).

Figura 8. Prova do plano de cera



Fonte: Os autores (2026).

Este artigo é publicado em acesso aberto (Open Access) sob a licença Creative Commons Atribuição 4.0 Internacional (CC-BY), que permite uso, distribuição e reprodução irrestritos em qualquer meio, desde que o autor original e a fonte sejam creditados.

Figura 9. Registro das relações intermaxilares. A) Dimensão vertical de oclusão; B) Dimensão vertical de repouso



Fonte: Os autores (2026).

Com base nos registros intermaxilares, foi realizada a montagem dos dentes artificiais. A seleção da cor dos dentes foi feita considerando-se a tonalidade dos dentes remanescentes, tendo sido selecionados dentes artificiais da marca Evodent © (Figura 11 – A). A seleção da cor da gengiva foi realizada de acordo com as características clínicas da paciente e com a caracterização protética planejada, utilizando-se material para caracterização gengival (STG ©) (Figura 11 – B).

Figura 10. Seleção de cores. A) Seleção da cor dos dentes; B) Seleção da cor da gengiva

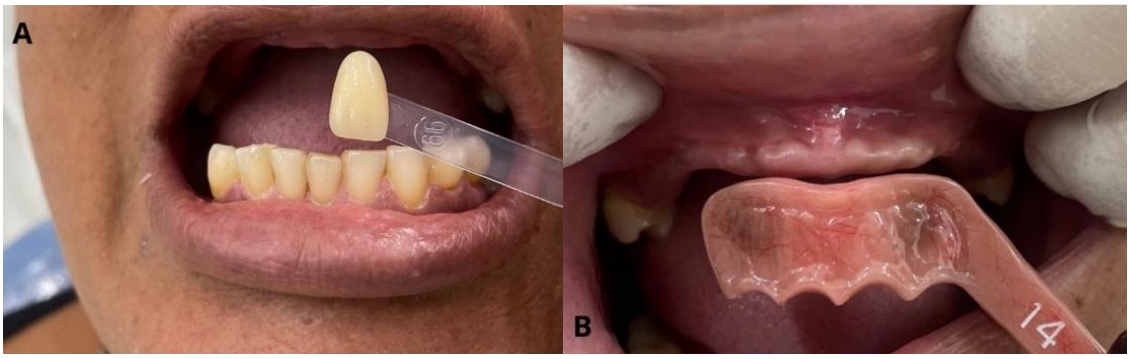

Fonte: Os autores (2026).

Este artigo é publicado em acesso aberto (Open Access) sob a licença Creative Commons Atribuição 4.0 Internacional (CC-BY), que permite uso, distribuição e reprodução irrestritos em qualquer meio, desde que o autor original e a fonte sejam creditados.

Posteriormente, foi realizada a prova dos dentes montados em máxima intercuspidação habitual. Nessa etapa, foram avaliadas a disposição dos dentes artificiais, as relações oclusais e a posição dentária nas vistas frontal, lateral direita e lateral esquerda, em máxima intercuspidação habitual (Figura 12).

Figura 11. Prova dos dentes em máxima intercuspidação habitual. A) Vista frontal; B) Vista lateral direita; C) Vista lateral esquerda



Fonte**:** Os autores (2026).

Após a aprovação clínica da montagem dos dentes, as próteses foram encaminhadas para a finalização laboratorial. Em seguida, foram instaladas as PPRs superior e inferior, realizando-se os ajustes necessários e a avaliação clínica da adaptação aos tecidos de suporte, da retenção e da estabilidade (Figura 13).

Este artigo é publicado em acesso aberto (Open Access) sob a licença Creative Commons Atribuição 4.0 Internacional (CC-BY), que permite uso, distribuição e reprodução irrestritos em qualquer meio, desde que o autor original e a fonte sejam creditados.

Figura 12. Instalação das próteses parciais removíveis – vista em máxima intercuspidação habitual.



Fonte**:** Os autores (2026).

O resultado clínico final foi documentado por meio de registros fotográficos extrabucais, realizados após a instalação das próteses parciais removíveis, e comparado com o aspecto clínico inicial da paciente (Figuras 14 e 15).

Figura 13. Aspecto clínico extrabucal inicial. A) Vista frontal; B) Vista lateral



Fonte: Os autores (2026).

Este artigo é publicado em acesso aberto (Open Access) sob a licença Creative Commons Atribuição 4.0 Internacional (CC-BY), que permite uso, distribuição e reprodução irrestritos em qualquer meio, desde que o autor original e a fonte sejam creditados.

Figura 14. Aspecto clínico extrabucal final. A) Vista frontal; B) Vista lateral



Fonte: Os autores (2026).

O presente relato de caso foi desenvolvido em conformidade com os princípios éticos aplicáveis à pesquisa envolvendo seres humanos, após aprovação pelo Comitê de Ética em Pesquisa (CEP) da instituição responsável, sob o Certificado de Apresentação para Apreciação Ética (CAAE) nº 00822926.4.0000.5578, parecer nº 8.681.909. A paciente foi informada sobre a finalidade do relato e a utilização de seus dados clínicos e registros fotográficos para fins científicos, tendo sua participação formalizada mediante assinatura do Termo de Consentimento Livre e Esclarecido (TCLE).

DISCUSSÃO

A paciente considerada neste relato apresentava exostoses mandibulares e inserção alta do freio labial superior, alterações anatômicas que poderiam interferir na adaptação, estabilidade e retenção das futuras PPRs. Diante desse quadro, foram indicadas as cirurgias pré-protéticas de remoção das exostoses associada à regularização do rebordo alveolar e frenectomia labial superior, com o objetivo de adequar as condições anatômicas dos tecidos duros e moles para a posterior reabilitação protética.

Como limitação do presente relato, destaca-se a ausência de acompanhamento clínico após a instalação das PPRs. Embora tenham sido descritas as etapas cirúrgicas e protéticas realizadas, não há registros posteriores que permitam avaliar a adaptação funcional ao longo do tempo, a ocorrência de complicações tardias, a necessidade de ajustes protéticos ou a satisfação da paciente após o uso continuado das próteses. Dessa forma, não é possível estabelecer conclusões sobre a

Este artigo é publicado em acesso aberto (Open Access) sob a licença Creative Commons Atribuição 4.0 Internacional (CC-BY), que permite uso, distribuição e reprodução irrestritos em qualquer meio, desde que o autor original e a fonte sejam creditados.

manutenção dos resultados reabilitadores em longo prazo, restringindo-se a análise às informações efetivamente documentadas durante o tratamento.

Inicialmente, realizou-se a remoção das exostoses mandibulares associada à regularização do sítio cirúrgico. O procedimento ocorreu sem complicações e, nas avaliações realizadas aos sete e quinze dias, observou-se cicatrização clínica satisfatória das áreas operadas. Posteriormente, foi realizada a frenectomia labial superior. No pós-operatório de sete dias, observou-se evolução clínica satisfatória, possibilitando o prosseguimento das etapas protéticas planejadas.

Após o período de cicatrização, foram realizadas as etapas clínicas e laboratoriais para confecção e instalação das novas PPRs. Na avaliação clínica final, observou-se adequada adaptação das próteses aos tecidos de suporte, com condições clínicas satisfatórias de suporte, retenção e estabilidade, permitindo a conclusão da reabilitação proposta.

Quanto ao conforto, por não ter sido utilizada escala ou instrumento específico para sua mensuração, esse aspecto foi considerado exclusivamente a partir do relato da paciente. A paciente referiu melhora do conforto durante o uso das novas próteses, especialmente em relação à PPR inferior, cujo uso não era realizado anteriormente devido à sintomatologia dolorosa associada às exostoses mandibulares.

O presente relato evidencia que o planejamento da cirurgia pré-protética deve ser orientado pela relação entre as alterações anatômicas identificadas e as necessidades específicas da reabilitação, e não pela presença isolada de uma alteração. No caso apresentado, diferentes condutas foram adotadas diante das condições encontradas: as exostoses mandibulares foram removidas por sua relação com dor e desconforto durante o uso da prótese inferior; foi realizada frenectomia labial superior em razão da inserção alta do freio e de sua relação com o planejamento protético da região anterior; e a exostose palatina foi mantida, uma vez que pôde ser contornada pelo desenho da PPR superior. Essa abordagem individualizada constitui um aspecto relevante do caso, ao demonstrar que a cirurgia pré-protética pode envolver tanto a modificação cirúrgica das estruturas quanto a adaptação do próprio planejamento protético às condições anatômicas existentes.

A presença bilateral das exostoses mandibulares apresentou relevância clínica no caso por estar associada à dor e ao desconforto durante o uso da prótese inferior. Embora as exostoses sejam alterações ósseas geralmente benignas e nem sempre exijam tratamento, sua indicação para remoção deve considerar sua relação com as condições funcionais e protéticas em pacientes parcialmente edêntulos. Silveira *et al*. (2018) e Rocha *et al*. (2025) destacam que a intervenção cirúrgica deve ser individualizada, especialmente quando a localização ou extensão da alteração interfere nas condições necessárias à reabilitação.

Essa relação estava presente no caso, uma vez que a prótese inferior se encontrava em contato com as exostoses mandibulares e sua utilização estava associada à sintomatologia dolorosa. A literatura sobre remoção de exostoses por indicação protética fornece subsídios para a

Este artigo é publicado em acesso aberto (Open Access) sob a licença Creative Commons Atribuição 4.0 Internacional (CC-BY), que permite uso, distribuição e reprodução irrestritos em qualquer meio, desde que o autor original e a fonte sejam creditados.

compreensão da necessidade de adequação do leito protético, embora a correspondência entre cada publicação e a localização anatômica da alteração deva ser considerada na interpretação dos achados. No presente caso, a indicação cirúrgica fundamentou-se na repercussão das exostoses mandibulares sobre o uso da prótese e na necessidade de adequação anatômica para a continuidade da reabilitação oral. Assim, a remoção realizada não esteve fundamentada apenas na presença da alteração óssea, mas na sua repercussão sobre o uso da prótese e na necessidade de adequação do leito protético. A regularização das áreas submetidas à remoção complementou essa adequação, permitindo a obtenção de condições anatômicas mais favoráveis à continuidade da reabilitação oral.

A indicação de remoção de exostoses deve considerar sua localização, extensão e relação com as estruturas protéticas, bem como a presença de dor, traumatismos recorrentes, dificuldades de adaptação ou limitações funcionais. A presença isolada de uma proeminência óssea não determina, necessariamente, a indicação cirúrgica. No caso apresentado, a remoção das exostoses mandibulares foi justificada pela associação com dor e desconforto durante o uso da prótese inferior, enquanto a preservação da exostose palatina foi possível mediante adaptação do desenho protético. De modo semelhante, a indicação de frenectomia deve considerar a relação entre a inserção do freio, o campo protético e a interferência funcional observada, não sendo determinada exclusivamente pela posição anatômica da inserção.

A inserção alta do freio labial superior exigiu uma análise individualizada, uma vez que sua presença, isoladamente, não constitui indicação automática para frenectomia. Prado *et al*. (2017) ressaltam a importância da avaliação das características morfológicas e da inserção do freio em relação às condições clínicas, assim como Naini e Gill (2018) destacam que a indicação cirúrgica deve considerar suas repercussões e a finalidade do tratamento proposto. Portanto, no presente relato de caso, a indicação não decorreu simplesmente da classificação da inserção como alta, mas da associação entre essa condição anatômica e o planejamento da PPR superior.

A relevância do freio foi estabelecida a partir de sua localização em relação ao campo protético planejado, considerando que a reabilitação exigia condições anatômicas favoráveis na região anterior. Dessa forma, a frenectomia foi incorporada ao tratamento como medida de adequação pré-protética, buscando eliminar uma condição anatômica considerada desfavorável antes da confecção definitiva da prótese. Corroborando essa decisão, Siki e Kurnia (2019) e Etriyani *et al*. (2022) descrevem a utilização do manejo cirúrgico do freio previamente a tratamentos protéticos, evidenciando que sua indicação pode estar relacionada às exigências do planejamento reabilitador.

No entanto, a interpretação desse procedimento deve ser realizada com cautela. Embora a frenectomia tenha sido seguida por cicatrização clínica satisfatória e tenha permitido o prosseguimento das etapas protéticas, o presente relato não permite estabelecer que a intervenção,

Este artigo é publicado em acesso aberto (Open Access) sob a licença Creative Commons Atribuição 4.0 Internacional (CC-BY), que permite uso, distribuição e reprodução irrestritos em qualquer meio, desde que o autor original e a fonte sejam creditados.

de forma isolada, tenha determinado a retenção ou a estabilidade obtida posteriormente. Assim, sua relevância neste relato está principalmente na demonstração de que uma alteração do tecido mole foi considerada dentro do planejamento global da reabilitação, em vez de ser tratada independentemente das necessidades protéticas.

A presença da exostose palatina configurou uma situação distinta daquela observada nas alterações mandibulares. Nesse caso, não foi realizada remoção cirúrgica, uma vez que a alteração anatômica pôde ser considerada no planejamento da PPR superior por meio da utilização de uma estrutura metálica em formato de “U”. Essa decisão está de acordo com Pego Sobrinho *et al*. (2022) e Barbosa Neto *et al*. (2024), que destacam que a remoção da exostose pode ser desnecessária quando sua presença não representa interferência significativa para a confecção ou utilização da prótese.

A escolha do desenho do conector maior deve considerar a anatomia do palato, a extensão da área desdentada, a distribuição das cargas funcionais, a rigidez da estrutura metálica e as condições de suporte e estabilidade da prótese. No presente caso, a configuração em formato de “U” foi planejada para contornar a exostose palatina e permitir sua preservação. Entretanto, a adequação biomecânica dessa configuração deve ser interpretada em conjunto com o planejamento protético individualizado e a avaliação clínica da estrutura instalada, não sendo possível atribuir o resultado exclusivamente ao formato do conector maior (FIGUEIREDO; ARCOVERDE; GRANGEIRO, 2020).

No presente caso, a adaptação do planejamento protético às características anatômicas existentes permitiu a manutenção da exostose palatina e evitou a realização de um procedimento cirúrgico adicional. A estrutura metálica foi planejada de acordo com a anatomia do palato e, após a confecção da prótese, a avaliação clínica final demonstrou condições satisfatórias de adaptação, suporte, retenção e estabilidade da prótese superior. Dessa forma, a manutenção da exostose palatina representa um aspecto relevante do planejamento, ao demonstrar que a adequação pré-protética pode ocorrer não apenas pela correção cirúrgica das alterações anatômicas, mas também pela individualização da solução protética.

A sequência terapêutica reforça a importância de estabelecer o planejamento protético a partir das condições anatômicas obtidas após os procedimentos cirúrgicos e o período de cicatrização. Essa integração permite que a confecção das próteses considere as características clínicas do leito protético e as necessidades individuais da paciente.

Os resultados obtidos após a instalação das próteses demonstraram adequada adaptação aos tecidos de suporte, além de retenção e estabilidade satisfatórias. Esses achados são compatíveis com os princípios apresentados por Carr e Brown (2016), segundo os quais o planejamento da PPR deve considerar as condições anatômicas e funcionais do paciente para favorecer retenção, estabilidade e conforto. Figueiredo, Arcoverde e Grangeiro (2020) também

Este artigo é publicado em acesso aberto (Open Access) sob a licença Creative Commons Atribuição 4.0 Internacional (CC-BY), que permite uso, distribuição e reprodução irrestritos em qualquer meio, desde que o autor original e a fonte sejam creditados.

destacam a relação entre suporte, retenção e estabilidade e as características do desenho protético e do comportamento da prótese durante a função. Assim, o resultado observado no caso deve ser compreendido como consequência da combinação entre a adequação anatômica proporcionada pelos procedimentos cirúrgicos, o planejamento e a execução das novas próteses.

Nesse sentido, não seria adequado atribuir exclusivamente à cirurgia a obtenção da retenção e estabilidade observadas na avaliação final. O próprio referencial do estudo destaca que os resultados protéticos também dependem do planejamento, delineamento, preparo da boca e execução da estrutura protética. Jorge *et al*. (2006) relacionam o resultado da PPR ao planejamento cuidadoso e ao preparo adequado da boca, enquanto Oliveira *et al*. (2009) ressaltam a importância da correta execução das etapas de planejamento e delineamento. Portanto, no presente caso, a cirurgia deve ser entendida como uma etapa que proporcionou condições anatômicas mais favoráveis, enquanto o resultado protético final esteve relacionado à integração entre preparo cirúrgico e planejamento reabilitador.

A sequência terapêutica observada reforça a importância da integração entre cirurgia e prótese. A avaliação das condições anatômicas precedeu as intervenções, seguida pelo período de cicatrização e pela posterior execução das etapas clínicas e laboratoriais da PPR. Essa sequência é compatível com a compreensão da cirurgia pré-protética como uma etapa destinada a adequar o campo anatômico para a reabilitação (PEREIRA *et al*., 2019; FERREIRA *et al*., 2026).

A percepção de maior conforto relatada pela paciente também deve ser interpretada dentro dessa perspectiva. De Kok *et al*. (2017) relacionam a satisfação com as PPR a diferentes aspectos da reabilitação, incluindo função, conforto e estabilidade. No presente caso, a paciente passou de uma condição na qual a prótese inferior apresentava relação com dor e dificuldade de uso para uma situação na qual passou a utilizá-la e relatou melhora do conforto e ausência de sintomatologia dolorosa. Entretanto, como não foi utilizado instrumento padronizado para quantificar esse desfecho, essa melhora deve ser considerada um resultado subjetivo relatado pela paciente, e não uma medida objetiva da eficácia de um procedimento específico.

O principal diferencial deste relato, portanto, não reside na descrição isolada da remoção das exostoses mandibulares ou da realização da frenectomia, procedimentos que já encontram correspondentes na literatura, mas na integração dessas intervenções a um planejamento reabilitador que considerou diferentes alterações anatômicas de maneira individualizada. A necessidade de estabelecer condutas distintas demonstra que a cirurgia pré-protética pode ser empregada de forma seletiva, conforme a interferência efetivamente exercida por cada alteração sobre o tratamento planejado. Nesse sentido, o caso contribui para a compreensão da cirurgia pré-protética como parte de um processo reabilitador integrado, no qual a decisão pela intervenção cirúrgica deve resultar da análise conjunta das condições anatômicas e das exigências protéticas.

Após a instalação das próteses parciais removíveis superior e inferior, não houve retorno da paciente para acompanhamento clínico. Dessa forma, não foi possível realizar uma avaliação

Este artigo é publicado em acesso aberto (Open Access) sob a licença Creative Commons Atribuição 4.0 Internacional (CC-BY), que permite uso, distribuição e reprodução irrestritos em qualquer meio, desde que o autor original e a fonte sejam creditados.

longitudinal da adaptação protética, da manutenção da retenção e da estabilidade, da ocorrência de possíveis áreas de trauma ou da satisfação da paciente após um período de uso. Assim, os resultados relacionados à reabilitação protética devem ser interpretados com cautela, uma vez que não há dados de acompanhamento posteriores à instalação das próteses.

Dessa forma, apesar de tratar-se de um relato de caso, espera-se que a descrição do raciocínio clínico auxilie o profissional na identificação de situações em que a adequação anatômica pode ser necessária e, igualmente, naquelas em que a alteração pode ser contornada pelo planejamento protético.

CONSIDERAÇÕES FINAIS

Conclui-se que a cirurgia pré-protética contribuiu para a adequação anatômica dos tecidos, possibilitando a reabilitação com PPRs. A manutenção da exostose palatina demonstrou a importância do planejamento individualizado, considerando as particularidades anatômicas e as necessidades protéticas. Após a cicatrização e a instalação das novas próteses, a avaliação clínica demonstrou condições satisfatórias de adaptação, suporte, retenção e estabilidade. Os achados ressaltam a relevância da integração entre as etapas cirúrgica e protética para a obtenção de resultados clínicos iniciais favoráveis. Entretanto, as conclusões se limitam à experiência clínica relatada e não permitem generalizações sobre a efetividade das técnicas empregadas.

REFERÊNCIAS

BARBOSA NETO, D. de A.; FIGUEIRA, M. dos S.; CONCEIÇÃO, R. C. da; CAMILOTTO, L. S.; PESSOA, K. D.; FONSECA, T. S. da. Remoção cirúrgica do tórus para finalidade protética: revisão de literatura. **Brazilian Journal of Health Review**, v. 7, n. 3, e69992, 2024. DOI: 10.34119/bjhrv7n3-180.

CARR, A. B.; BROWN, D. T. **McCracken's removable partial prosthodontics**. 13. ed. St. Louis: Elsevier, 2016.

DE KOK, I. J. et al. Factors influencing removable partial denture patient-reported outcomes of quality of life and satisfaction: a systematic review. **Journal of Prosthodontics**, v. 26, n. 1, p. 5–18, 2017. DOI: 10.1111/jopr.12526.

ETRIYANI, N. et al. Frenectomy as a multidisciplinary prostho–perio management approach for partial denture: a case report. **KnE Medicine**, v. 2, n. 1, p. 70–75, 2022. DOI: 10.18502/kme.v2i1.10839.

FERREIRA, B. F. F.; TRINDADE, M. E. L.; BOM, L. D.; SILVA, A. N.; TAVARES, F. F. S.; DIAS, K. S. P. A. Cirurgias pré-protéticas como suporte à reabilitação oral: relato de caso clínico. **RECIMA21: Revista Científica Multidisciplinar**, v. 7, n. 5, e757889, 2026. DOI: 10.47820/recima21.v7i5.7889.

FIGUEIREDO, V. M. G. de; ARCOVERDE, L. M. M.; GRANGEIRO, M. T. V. Considerações biomecânicas sobre suporte, retenção e estabilidade em prótese parcial removível convencional:

Este artigo é publicado em acesso aberto (Open Access) sob a licença Creative Commons Atribuição 4.0 Internacional (CC-BY), que permite uso, distribuição e reprodução irrestritos em qualquer meio, desde que o autor original e a fonte sejam creditados.

uma revisão narrativa da literatura. **Journal of Dentistry & Public Health**, v. 11, n. 2, p. 199–215, 2020. DOI: 10.17267/2596-3368dentistry.v11i2.3128.

GERZSON, A. da S.; LAUXEN, B. L.; WEISSHEIMER, T.; PALUDO, E.; LOPES, L. A. Z. Assessment of quality of life in total edentulous patients rehabilitated with implants and fixed prosthesis. **Brazilian Journal of Oral Sciences**, v. 21, e225686, 2022. DOI: 10.20396/bjos.v21i00.8665686.

JORGE, J. H.; VERGANI, C. E.; GIAMPAOLO, E. T.; MACHADO, A. L.; PAVARINA, A. C. Preparos de dentes pilares para prótese parcial removível. **Revista de Odontologia da UNESP**, v. 35, n. 3, p. 215–222, 2006.

NAINI, F. B.; GILL, D. S. Oral surgery: labial frenectomy: indications and practical implications. **British Dental Journal**, v. 225, n. 3, p. 199–200, 2018. DOI: 10.1038/sj.bdj.2018.656.

OLIVEIRA, M. C. S. et al. Prevalência do planejamento em prótese parcial removível na cidade de Feira de Santana, Bahia, Brasil. **International Journal of Dentistry**, v. 8, n. 2, p. 67–71, 2009.

PEGO SOBRINHO, O. da G.; SILVA, A. B. S. da; BRASIL, C. H. A. de O.; TORRES, R. S. Remoção cirúrgica de tórus palatino para reabilitação através de prótese parcial removível: relato de caso. **Brazilian Journal of Development**, v. 8, n. 12, p. 80656–80668, 2022. DOI: 10.34117/bjdv8n12-255.

PEREIRA, R. da S.; SILVA, C. M. da; SILVA, L. S. e; SANTOS, W. B. dos; NUNES, L. R. F.; MACÊDO, L. F. C. de. A importância da cirurgia pré-protética para reabilitação de uma prótese total imediata: relato de caso. **Revista da Academia Brasileira de Odontologia**, v. 8, n. 3, p. 136–141, 2019.

PRADO, R. F. do; SOUZA, C. M. de; SIMONATO, L. E.; SAKASHITA, M. S.; CRUZ, M. C. C. da. P091 – Frenectomia labial superior: revisão de literatura. **Archives of Health Investigation**, v. 6, 2017. DOI: 10.21270/archi.v6i0.2296.

ROCHA, K. S. da; ANDRADE, V. O. de; CASTELO BRANCO, M. L. Remoção cirúrgica de tórus palatino em paciente pré-protético: relato de experiência e técnica. **Revista Clínica de Odontologia**, 2025. DOI: 10.70614/y2m75z03.

SIKI, Y. O.; KURNIA, S. Buccal frenectomy as a pre-prosthetic periodontal surgical procedure: a case report. In: THE 4TH PERIODONTIC SEMINAR (PERIOS4), 2019, Surabaya. **Proceedings [...].** Surabaya: Program Pendidikan Dokter Gigi Spesialis Periodonsia FKG UNAIR, 2019. p. 43–46. ISBN 978-602-73529-2-6.

SILVA, M. W. G. da; GARCIA, A. L. O.; DIETRICH, L.; BARROS, L. de; VIANA, H. C.; LIMIRIO, P. H. J. O.; COSTA, M. D. M. de A. Remoção de tórus mandibular bilateral com finalidade protética: relato de caso clínico. **Research, Society and Development**, v. 10, n. 3, e48410313564, 2021. DOI: 10.33448/rsd-v10i3.13564.

SILVEIRA, B. A. da; ASSIS, J. Í. J. de; SILVA JÚNIOR, S. E. da; DANTAS, E. de A. D.; ABRANTES, O. F. de Q.; FREITAS, G. B. de. Exérese de tórus palatino: relato de caso. **Archives of Health Investigation**, v. 7, 2018. DOI: 10.21270/archi.v7i0.3055.

SOARES, T. G.; NASCIMENTO, F.; COSTA, M. D. M. de A.; REIS, T. A. dos. Cirurgias pré-protéticas em tecidos moles e reabilitação de prótese total. **Research, Society and Development**, v. 9, n. 11, e879119646, 2020. DOI: 10.33448/rsd-v9i11.9646.

WÖSTMANN, B. et al. Indications for removable partial dentures: a literature review. **The International Journal of Prosthodontics**, v. 18, n. 2, p. 139–145, 2005.

Este artigo é publicado em acesso aberto (Open Access) sob a licença Creative Commons Atribuição 4.0 Internacional (CC-BY), que permite uso, distribuição e reprodução irrestritos em qualquer meio, desde que o autor original e a fonte sejam creditados.