v7.n11.2026

REVISTA CIENTÍFICA - RECIMA21 ISSN 2675-6218

MENTOPLASTIA NA CORREÇÃO DE ASSIMETRIA FACIAL: RELATO DE CASO

MENTOPLASTY IN THE CORRECTION OF FACIAL ASYMMETRY: A CASE REPORT

MENTOPLASTIA EN LA CORRECCIÓN DE LA ASIMETRÍA FACIAL: REPORTE DE UN CASO

Rodrigo Cardim dos Santos[1], Giuseppe Mazzaglia[2], Cintia Moreira Gonçalves[3], Vitor Rodrigues da Silva[4], Mayara Vitória de Abreu Schipitoski[5], Emerson Eduardo Toldo[6]

e7119607

https://doi.org/10.47820/recima21.v7i11.9607

PUBLICADO:11/2026

RESUMO

A assimetria facial é comum e pode comprometer a estética e a autoestima. O mento exerce papel central na harmonia do terço inferior da face, e a mentoplastia óssea permite seu reposicionamento em diferentes planos de forma segura e previsível. Objetivo: Relatar um caso de correção de assimetria mentoniana isolada por meio de mentoplastia óssea com lateralização de segmento único, discutindo planejamento, técnica e resultados à luz da literatura. Relato de caso: Paciente do sexo feminino, 42 anos, sem comorbidades, procurou o serviço de Cirurgia e Traumatologia Bucomaxilofacial queixando-se de desarmonia na região inferior da face. Ao exame, observou-se mento levemente inclinado e angulado para a esquerda, com desvio de linha média de 4 mm e oclusão em classe I de Angle. Exames de imagem confirmaram assimetria restrita ao mento. Sob anestesia geral, realizou-se osteotomia horizontal por acesso intraoral, lateralização do segmento para a direita com correção da inclinação do bordo inferior e fixação com placa de titânio. No pós-operatório, houve hipoestesia leve e transitória do lábio inferior e do mento, resolvida em 90 dias. Aos 6 meses, o resultado era estável, com linha média mentoniana coincidente com a facial, sem recidiva e com elevada satisfação da paciente. Conclusão: A mentoplastia com lateralização de segmento único foi segura e eficaz nesta paciente. Por se tratar de caso isolado, os resultados não podem ser generalizados, sendo necessários estudos com amostras maiores e maior acompanhamento.

PALAVRAS-CHAVE: Mentoplastia. Assimetria facial. Cirurgia bucomaxilofacial. Osteotomia mandibular.

ABSTRACT

Facial asymmetry is common and can compromise aesthetics and self-esteem. The chin plays a central role in the harmony of the lower third of the face, and bone mentoplasty allows its repositioning in different planes in a safe and predictable way. Objective: To report a case of correction of isolated chin asymmetry through bone mentoplasty with lateralization of a single segment, discussing planning, technique, and results in light of the literature. Case report: A 42-year-old female patient, without comorbidities, sought the Oral and Maxillofacial Surgery and Traumatology service complaining of disharmony in the lower region of the face. On examination, a slightly inclined and angled chin to the left was observed, with a midline deviation of 4 mm and Angle Class I occlusion. Imaging exams confirmed asymmetry restricted to the chin.

[1] UFPA, Graduando.
[2] UGR, Doutor.
[3] UNICAMP, Doutoranda.
[4] UNICAMP, Doutorando.
[5] UNIPA, Formada.
[6] AIU, Doutor.

Este artigo é publicado em acesso aberto (Open Access) sob a licença Creative Commons Atribuição 4.0 Internacional (CC-BY), que permite uso, distribuição e reprodução irrestritos em qualquer meio, desde que o autor original e a fonte sejam creditados.

Under general anesthesia, a horizontal osteotomy was performed via intraoral access, lateralization of the segment to the right with correction of the inclination of the lower border, and fixation with a titanium plate. In the postoperative period, there was mild and transient hypoesthesia of the lower lip and chin, which resolved within 90 days. At 6 months, the result was stable, with the chin midline coinciding with the facial midline, without recurrence, and with high patient satisfaction. Conclusion: Single-segment lateralization mentoplasty was safe and effective in this patient. Because this is an isolated case, the results cannot be generalized; studies with larger samples and longer follow-up are necessary.

KEYWORDS: *Mentoplasty. Facial asymmetry. Oral and maxillofacial surgery. Mandibular osteotomy.*

RESUMEN
La asimetría facial es común y puede comprometer la estética y la autoestima. El mentón juega un papel central en la armonía del tercio inferior de la cara, y la mentoplastia ósea permite su reposicionamiento en diferentes planos de manera segura y predecible. Objetivo: Informar un caso de corrección de asimetría aislada del mentón a través de mentoplastia ósea con lateralización de un solo segmento, discutiendo la planificación, la técnica y los resultados a la luz de la literatura. Presentación del caso: Una paciente de 42 años, sin comorbilidades, acudió al servicio de Cirugía Oral y Maxilofacial y Traumatología quejándose de desarmonía en la región inferior de la cara. En el examen, se observó un mentón ligeramente inclinado y angulado hacia la izquierda, con una desviación de la línea media de 4 mm y oclusión de Angle Clase I. Los exámenes de imagen confirmaron la asimetría restringida al mentón. Bajo anestesia general, se realizó una osteotomía horizontal por vía intraoral, lateralización del segmento hacia la derecha con corrección de la inclinación del borde inferior y fijación con una placa de titanio. En el postoperatorio, se observó hipoestesia leve y transitoria del labio inferior y el mentón, que se resolvió en 90 días. A los 6 meses, el resultado se mantuvo estable, con la línea media del mentón alineada con la línea media facial, sin recurrencia y con un alto grado de satisfacción del paciente. Conclusión: La mentoplastia de lateralización de un solo segmento fue segura y eficaz en este paciente. Dado que se trata de un caso aislado, los resultados no pueden generalizarse; se requieren estudios con muestras más amplias y un seguimiento más prolongado.

PALABRAS CLAVE*: Mentoplastia. Asimetría facial. Cirugía oral y maxilofacial. Osteotomía mandibular.*

1. INTRODUÇÃO

A assimetria facial é uma condição relativamente comum, e certo grau de desarmonia entre os lados da face costuma ser considerado fisiológico. Quando se torna evidente, porém, passa a comprometer a estética, a função e a percepção que o paciente tem de si mesmo. Segundo Herrera Méndez e Ballesteros Lozano (2017), as assimetrias faciais severas, sobretudo as associadas a deformidades dentofaciais como a classe III esquelética, exigem diagnóstico criterioso e planejamento integrado entre a ortodontia e a cirurgia. Esse cuidado é indispensável para que se alcance equilíbrio facial e oclusal estável (Herrera Méndez; Ballesteros Lozano, 2017).

Este artigo é publicado em acesso aberto (Open Access) sob a licença Creative Commons Atribuição 4.0 Internacional (CC-BY), que permite uso, distribuição e reprodução irrestritos em qualquer meio, desde que o autor original e a fonte sejam creditados.

A origem das assimetrias faciais é variada e pode envolver fatores congênitos, de desenvolvimento, adquiridos ou traumáticos, o que influencia diretamente a escolha da estratégia terapêutica. Nos casos pós-traumáticos, por exemplo, o comprometimento tanto das estruturas esqueléticas quanto dos tecidos moles pode produzir deformidades que demandam abordagens específicas de reposicionamento e reconstrução (Byun; Byun; Baek, 2016). Isso reforça a necessidade de analisar cada paciente de forma individualizada, considerando as características anatômicas e a etiologia da deformidade (Byun; Byun; Baek, 2016).

Entre as estruturas faciais, o mento exerce papel central na harmonia do terço inferior da face, pois influencia o perfil, a projeção e a simetria do contorno facial. Desvios da linha média mentoniana, bem como alterações de volume e de posição do mento, estão entre as queixas estéticas mais frequentes dos pacientes com assimetria. Conforme relatam Cervantes *et al.* (2017), a mentoplastia constitui uma alternativa cirúrgica eficaz para o reposicionamento e o remodelamento dessa região, com resultados estéticos e funcionais satisfatórios e procedimento relativamente seguro e previsível (Cervantes *et al.*, 2017).

A genioplastia, também denominada mentoplastia óssea, baseia-se em osteotomias do segmento anterior da mandíbula, que possibilitam movimentos de avanço, recuo, elevação, redução vertical e lateralização do mento. Hama Amin *et al.* (2022) descrevem a aplicação dessa técnica na correção de deformidade facial em um relato de caso acompanhado de revisão da literatura, ressaltando sua versatilidade em diferentes tipos de alteração. Os autores destacam ainda que a genioplastia, isolada ou associada a outros procedimentos, contribui de modo expressivo para a melhora do equilíbrio e da harmonia da face (Hama Amin *et al.*, 2022).

Nos últimos anos, novas propostas técnicas têm sido apresentadas para aprimorar a correção das assimetrias do mento. Pokrowiecki, Šufliarsky e Jagielak (2024) compararam a genioplastia em T com a lateralização de segmento único em pacientes cis e transgênero, evidenciando que a seleção da técnica deve considerar as características da assimetria e os objetivos estéticos de cada indivíduo. De modo semelhante, Ramieri *et al.* (2023) propuseram a chamada genioplastia Tetris, que utiliza o reposicionamento de múltiplos segmentos ósseos e representa um novo paradigma para o tratamento das assimetrias do mento (Ramieri *et al.*, 2023). Diante dessa diversidade de abordagens, surge o seguinte problema: de que maneira é possível corrigir, de forma segura e previsível, uma assimetria mentoniana isolada de pequena magnitude, escolhendo a técnica mais adequada para o caso?

A relevância deste trabalho está em documentar e divulgar uma experiência clínica que auxilie os profissionais na tomada de decisão diante de assimetrias isoladas do mento, nas quais nem sempre é necessária uma intervenção complexa ou associada à cirurgia ortognática.

Este artigo é publicado em acesso aberto (Open Access) sob a licença Creative Commons Atribuição 4.0 Internacional (CC-BY), que permite uso, distribuição e reprodução irrestritos em qualquer meio, desde que o autor original e a fonte sejam creditados.

Relatos de caso, quando bem descritos, contribuem para a prática baseada na experiência clínica e para a discussão crítica das técnicas disponíveis (Hama Amin *et al.*, 2022). Assim, o objetivo geral deste artigo é relatar um caso de correção de assimetria facial por meio de mentoplastia óssea com lateralização de segmento único. Como objetivos específicos, pretende-se descrever o quadro clínico e o planejamento cirúrgico, detalhar a técnica operatória empregada, apresentar a evolução pós-operatória e os resultados obtidos e discutir os achados à luz da literatura científica atual (Pokrowiecki; Šufliarsky; Jagielak, 2024; Ramieri et al., 2023).

2. RELATO DE CASO

Paciente do sexo feminino, 42 anos, leucoderma, natural e residente em Pernambuco, procurou o serviço de Cirurgia e Traumatologia Bucomaxilofacial queixando-se de desarmonia na região inferior da face. Relatou incômodo estético com a posição do mento, que percebia desviado para o lado esquerdo, e referiu que a alteração a acompanhava desde a adolescência, sem episódios de trauma facial, infecção local ou cirurgias prévias na região. Negou dor, limitação funcional, ruídos articulares ou dificuldades mastigatórias e fonéticas. Na anamnese, não foram identificadas comorbidades, uso contínuo de medicamentos, alergias, tabagismo ou etilismo. A paciente apresentava classificação ASA I e expectativas realistas quanto ao resultado esperado.

Ao exame físico extraoral, a paciente apresentava face com proporções verticais dentro da normalidade, selamento labial passivo e simetria satisfatória nos terços superior e médio. Na análise frontal, observou-se que o mento estava levemente inclinado e angulado para a esquerda, com desvio da linha média mentoniana de aproximadamente 4 mm em relação à linha média facial, além de discreta inclinação do bordo inferior do mento. A projeção sagital do mento era adequada na análise de perfil, sem necessidade de avanço ou recuo. A palpação da região mandibular não revelou degraus ósseos, sensibilidade dolorosa ou assimetrias de tecidos moles significativas.

No exame intraoral, constatou-se boa higiene bucal, mucosa íntegra, periodonto saudável e relação oclusal compatível com classe I de Angle, com linha média dentária superior coincidente com a linha média facial e linha média dentária inferior sem desvio relevante. Não havia sinais de disfunção temporomandibular. Desse modo, a assimetria era restrita ao mento, sem envolvimento da oclusão e dos demais segmentos esqueléticos.

Foram solicitadas fotografias padronizadas de face (frontal, perfil e três quartos), radiografia panorâmica, telerradiografia de perfil e tomografia computadorizada de feixe cônico

Este artigo é publicado em acesso aberto (Open Access) sob a licença Creative Commons Atribuição 4.0 Internacional (CC-BY), que permite uso, distribuição e reprodução irrestritos em qualquer meio, desde que o autor original e a fonte sejam creditados.

da face. A tomografia permitiu avaliar a espessura da sínfise mentoniana, a altura óssea disponível abaixo dos ápices dentários inferiores, a posição dos forames mentonianos e o trajeto das alças do nervo alveolar inferior, além de confirmar o desvio do mento para a esquerda e a ausência de assimetria significativa em corpo e ramo mandibulares. Os exames laboratoriais pré-operatórios (hemograma, coagulograma e glicemia em jejum) apresentaram resultados dentro dos limites da normalidade. Foi estabelecido o diagnóstico de assimetria mentoniana isolada, com desvio para a esquerda, sem alterações oclusais associadas.

Após discussão das alternativas terapêuticas, optou-se pela mentoplastia óssea com lateralização de segmento único, técnica que se mostra adequada para assimetrias mentonianas de menor magnitude e que oferece estabilidade e previsibilidade com menor complexidade que técnicas de múltiplos segmentos. O planejamento previu a lateralização do segmento ósseo para o lado direito, com correção da inclinação do bordo inferior, de modo a coincidir a linha média mentoniana com a facial, mantendo a projeção sagital e a altura vertical do mento. A paciente foi esclarecida sobre os riscos e benefícios do procedimento, incluindo edema, hematoma, infecção, deiscência de sutura, assimetria residual, lesão dentária e alteração da sensibilidade do lábio inferior e do mento, e assinou o Termo de Consentimento Livre e Esclarecido, inclusive para o uso de imagens e dados clínicos com finalidade científica.

O procedimento foi realizado em ambiente hospitalar, sob anestesia geral com intubação nasotraqueal. Foi instituída antibioticoprofilaxia com cefazolina 2 g por via endovenosa na indução anestésica, associada a dexametasona 8 mg por via endovenosa para controle do edema. Realizaram-se a antissepsia extraoral com clorexidina degermante e a antissepsia intraoral com clorexidina 0,12%, seguidas da colocação dos campos cirúrgicos estéreis. A linha média facial e a linha média mentoniana foram previamente marcadas com tinta cirúrgica, e a infiltração anestésica local com lidocaína 2% associada a epinefrina 1:100.000 foi realizada no fundo de vestíbulo anterior inferior para hemostasia.

Realizou-se incisão em mucosa no fundo de vestíbulo inferior, de canino a canino, mantendo-se uma margem de mucosa aderida para facilitar a sutura. A dissecção seguiu por planos, com secção da musculatura mentual e descolamento subperiosteal até a exposição da base da mandíbula, com cuidado para identificar e preservar os feixes neurovasculares mentonianos bilateralmente. Marcou-se a linha média óssea e traçaram-se, com lápis cirúrgico, as linhas de osteotomia, mantendo-se distância de segurança de pelo menos 5 mm abaixo dos forames mentonianos e dos ápices dentários. A osteotomia horizontal foi executada com serra reciprocante sob irrigação abundante com solução salina, atravessando as corticais vestibular e

Este artigo é publicado em acesso aberto (Open Access) sob a licença Creative Commons Atribuição 4.0 Internacional (CC-BY), que permite uso, distribuição e reprodução irrestritos em qualquer meio, desde que o autor original e a fonte sejam creditados.

lingual. O segmento foi mobilizado mantendo-se o pedículo de tecido mole lingual, o que preserva a vascularização do fragmento.

O segmento ósseo foi então lateralizado 4 mm para o lado direito e rotacionado levemente para corrigir a inclinação do bordo inferior, até a coincidência entre as linhas médias marcadas. Os degraus ósseos laterais foram suavizados com broca, e a fixação foi realizada com placa de titânio do sistema 2,0 mm, com quatro parafusos monocorticais, sendo dois em cada lado da osteotomia. Verificaram-se a estabilidade do segmento e a simetria do contorno. Após irrigação, hemostasia rigorosa e revisão da loja cirúrgica, procedeu-se à síntese em dois planos: reaproximação e sutura da musculatura mentual com fio absorvível 3-0, a fim de prevenir ptose do tecido mole do mento, e fechamento da mucosa com sutura contínua em fio absorvível 4-0. Ao término, foi instalado curativo compressivo extraoral com fita adesiva microporosa sobre a região mentoniana. O tempo cirúrgico total foi de aproximadamente 70 minutos, sem intercorrências, e o sangramento foi mínimo.

A paciente recebeu alta hospitalar no dia seguinte ao procedimento, em bom estado geral, com sinais vitais estáveis, edema discreto e sem queixas álgicas relevantes. A prescrição incluiu amoxicilina com clavulanato 875/125 mg a cada 12 horas por 7 dias, dexametasona 4 mg ao dia por 3 dias, dipirona 1 g a cada 6 horas e ibuprofeno 600 mg a cada 8 horas por 3 dias, além de bochechos com clorexidina 0,12% duas vezes ao dia. Foram orientadas dieta líquida e pastosa fria nas primeiras 72 horas, evoluindo para dieta pastosa e branda nas duas semanas seguintes, crioterapia extraoral intermitente nas primeiras 48 horas, repouso relativo com cabeceira elevada e higiene bucal cuidadosa, com escovação delicada e evitando tração do lábio inferior.

No primeiro retorno, 24 horas após a alta, observaram-se edema moderado e esperado na região mentoniana e submentoniana, sem hematoma expansivo, e a paciente relatou hipoestesia leve do lábio inferior e do mento, o que foi interpretado como neuropraxia transitória, decorrente da manipulação dos tecidos. Com 7 dias, o curativo foi removido, a ferida intraoral apresentava bom aspecto, sem sinais de infecção ou deiscência, e o edema estava em franca regressão. Aos 30 dias, a paciente apresentava contorno mentoniano simétrico, cicatrização completa da mucosa e melhora progressiva da sensibilidade. A radiografia panorâmica de controle evidenciou o segmento ósseo bem posicionado e o material de fixação estável. Aos 90 dias, a sensibilidade do lábio inferior e do mento havia retornado ao normal, não havia queixas funcionais, e a linha média mentoniana mostrava-se coincidente com a linha média facial, sem recidiva do desvio. Aos 6 meses, a paciente mantinha resultado estável, harmonia do terço

Este artigo é publicado em acesso aberto (Open Access) sob a licença Creative Commons Atribuição 4.0 Internacional (CC-BY), que permite uso, distribuição e reprodução irrestritos em qualquer meio, desde que o autor original e a fonte sejam creditados.

inferior da face e elevada satisfação com o resultado estético. A paciente segue em acompanhamento ambulatorial periódico.

A imagem corresponde à telerradiografia da cabeça em norma lateral, obtida na avaliação inicial da paciente. Permite observar as estruturas ósseas craniofaciais, o contorno do perfil de tecidos moles e a relação sagital entre a maxila e a mandíbula. A região da sínfise mentoniana apresenta projeção anteroposterior adequada, sem necessidade de avanço ou recuo, e o padrão esquelético é compatível com a oclusão em classe I de Angle. Não se identificam alterações ósseas evidentes, lesões ou sinais de assimetria sagital. Esse exame contribuiu para o planejamento da cirurgia, ao confirmar que a correção deveria ser restrita ao plano transversal (Figura 1).

Figura 1. Telerradiografia de perfil do crânio e da face no período pré-operatório



Fonte: autoria própria.

A radiografia panorâmica oferece uma visão ampla dos maxilares, da mandíbula e das estruturas dentárias. Observam-se côndilos, ramos e corpo mandibular com morfologia e altura semelhantes bilateralmente, o que indica ausência de assimetria significativa nessas regiões. Os dentes inferiores anteriores estão íntegros e com ápices bem definidos, e os forames mentonianos são visíveis bilateralmente. Há altura óssea suficiente entre os ápices dentários e a base da mandíbula para a realização da osteotomia com margem de segurança. Não há lesões ósseas, imagens radiolúcidas ou radiopacas sugestivas de patologia na região da sínfise (Figura 2).

Este artigo é publicado em acesso aberto (Open Access) sob a licença Creative Commons Atribuição 4.0 Internacional (CC-BY), que permite uso, distribuição e reprodução irrestritos em qualquer meio, desde que o autor original e a fonte sejam creditados.

Figura 2. Radiografia panorâmica dos maxilares no período pré-operatório

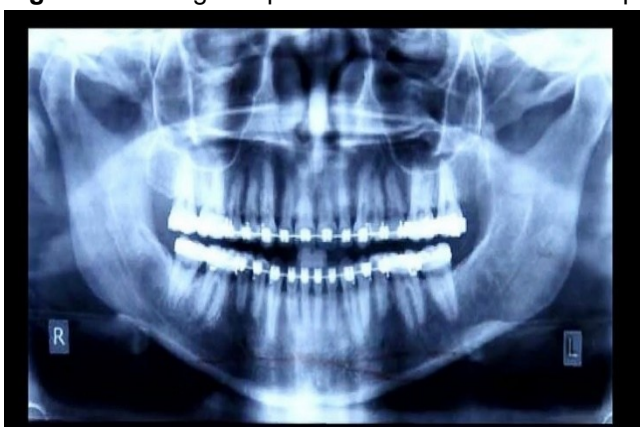

Fonte: autoria própria.

A imagem mostra a paciente em posição frontal, com a cabeça orientada no plano de Frankfurt e os lábios em repouso, com selamento labial passivo. Os terços superior e médio da face apresentam simetria satisfatória e proporções verticais harmônicas. Na região inferior da face, nota-se que o mento está levemente inclinado e angulado para a esquerda, com desvio de aproximadamente 4 mm da linha média mentoniana em relação à linha média facial. Observa-se também uma discreta inclinação do bordo inferior do mento, o que acentua a desarmonia do contorno facial. A fotografia documenta a queixa principal e serviu de base para o planejamento do movimento de lateralização para o lado direito (Figura 3).

Figura 3. Fotografia extraoral frontal da paciente no período pré-operatório, evidenciando o desvio do mento para o lado esquerdo.



Fonte: autoria própria.

Este artigo é publicado em acesso aberto (Open Access) sob a licença Creative Commons Atribuição 4.0 Internacional (CC-BY), que permite uso, distribuição e reprodução irrestritos em qualquer meio, desde que o autor original e a fonte sejam creditados.

A imagem registra o acesso por incisão em mucosa no fundo de vestíbulo anterior inferior, de canino a canino, com preservação de uma margem de mucosa aderida para facilitar a sutura ao final do procedimento. Após a divisão da musculatura mentual e o descolamento subperiosteal, a base da mandíbula está exposta, com campo cirúrgico limpo e hemostasia adequada. Os afastadores mantêm os tecidos moles tracionados, permitindo ampla visualização da região sinfisária e a identificação dos feixes neurovasculares mentonianos, que foram preservados bilateralmente (Figura 4).

Figura 4. Acesso cirúrgico intraoral à região do mento

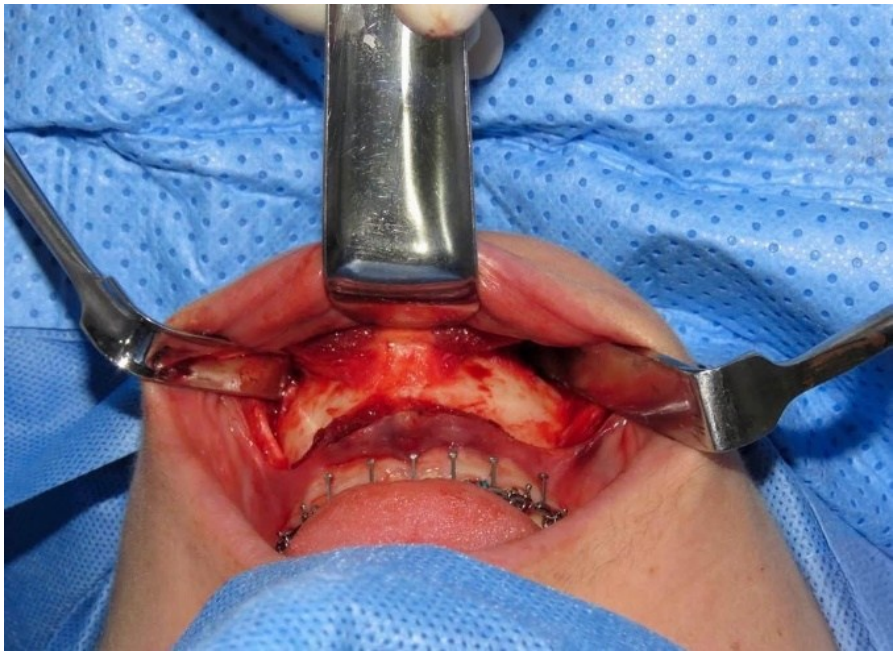

Fonte: autoria própria.

Com a região sinfisária exposta, observam-se as marcações feitas com lápis cirúrgico. Uma linha vertical indica a linha média óssea, utilizada como referência para medir o deslocamento planejado. O traço horizontal da osteotomia foi desenhado com inclinação compatível com a correção do bordo inferior do mento, mantendo distância de segurança de pelo menos 5 mm abaixo dos forames mentonianos e dos ápices dentários. Essas marcações orientaram a execução dos cortes e a lateralização de 4 mm para o lado direito, garantindo a coincidência entre a linha média mentoniana e a linha média facial (Figura 5).

Este artigo é publicado em acesso aberto (Open Access) sob a licença Creative Commons Atribuição 4.0 Internacional (CC-BY), que permite uso, distribuição e reprodução irrestritos em qualquer meio, desde que o autor original e a fonte sejam creditados.

Figura 5. Marcação das linhas de osteotomia na região da sínfise mentoniana.

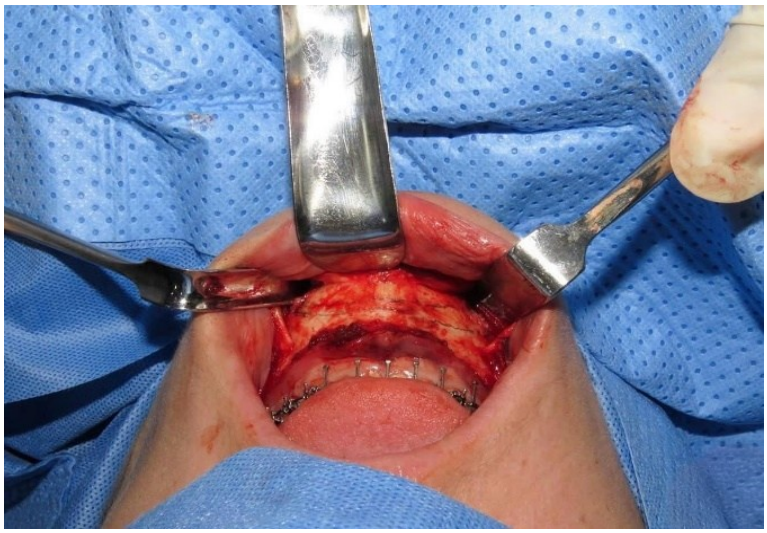

Fonte: autoria própria.

A imagem mostra o segmento ósseo do mento já separado da base mandibular após a osteotomia realizada com serra reciprocante sob irrigação abundante com solução salina. O corte atravessou as corticais vestibular e lingual, e o fragmento apresenta bordas regulares. Nota-se a base mandibular remanescente com a superfície de corte preservada, o que permite a adaptação posterior do segmento em sua nova posição. A loja cirúrgica mantém-se com boa hemostasia e sem sinais de lesão dos feixes neurovasculares adjacentes (Figura 6).

Figura 6. Remoção do fragmento ósseo após a osteotomia horizontal.

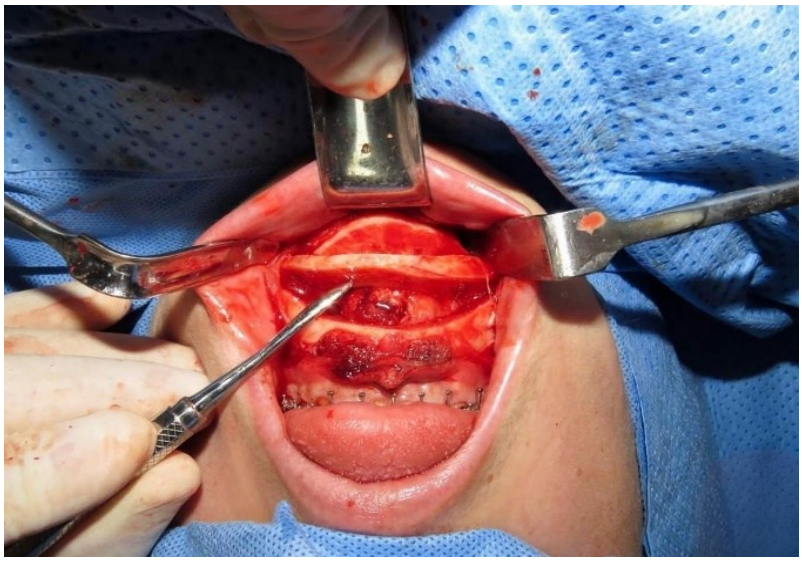

Fonte: autoria própria.

Este artigo é publicado em acesso aberto (Open Access) sob a licença Creative Commons Atribuição 4.0 Internacional (CC-BY), que permite uso, distribuição e reprodução irrestritos em qualquer meio, desde que o autor original e a fonte sejam creditados.

A imagem mostra o segmento ósseo reposicionado, com lateralização de 4 mm para o lado direito e discreta rotação para correção da inclinação do bordo inferior. A fixação foi realizada com placa de titânio do sistema 2,0 mm e quatro parafusos monocorticais, dois em cada lado da osteotomia, conferindo estabilidade ao segmento. As linhas de marcação da linha média óssea estão coincidentes, e os degraus ósseos laterais foram suavizados com broca, resultando em contorno regular e simétrico. Esse registro antecede a sutura em dois planos, com reaproximação da musculatura mentual e fechamento da mucosa (Figura 7).

Figura 7. Fixação do segmento ósseo lateralizado com placa e parafusos de titânio.

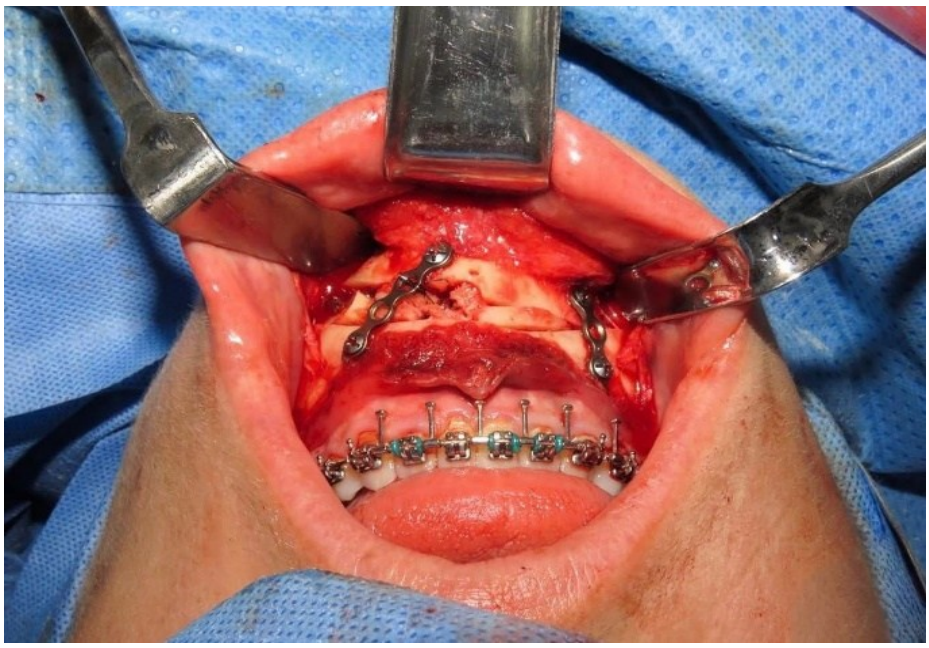

Fonte: autoria própria.

3. RESULTADOS E DISCUSSÃO

O procedimento transcorreu sem intercorrências transoperatórias, com tempo cirúrgico de aproximadamente 70 minutos e sangramento mínimo. A lateralização de 4 mm do segmento ósseo para o lado direito, associada à rotação discreta para correção da inclinação do bordo inferior, permitiu a coincidência da linha média mentoniana com a linha média facial, objetivo central do planejamento. No pós-operatório, o edema regrediu de forma progressiva e a cicatrização da mucosa ocorreu sem infecção ou deiscência. A hipoestesia leve do lábio inferior e do mento, observada logo após a cirurgia, foi compatível com neuropraxia transitória e se resolveu por completo em 90 dias. Aos 6 meses, a paciente mantinha contorno mentoniano

Este artigo é publicado em acesso aberto (Open Access) sob a licença Creative Commons Atribuição 4.0 Internacional (CC-BY), que permite uso, distribuição e reprodução irrestritos em qualquer meio, desde que o autor original e a fonte sejam creditados.

simétrico, sem recidiva do desvio, com material de fixação estável, ausência de queixas funcionais e elevada satisfação com o resultado estético.

A assimetria mentoniana isolada, como a do presente caso, difere das assimetrias faciais severas, nas quais há envolvimento de bases ósseas maxilares e mandibulares e alterações oclusais associadas. Nessas situações mais complexas, a literatura defende o tratamento ortodôntico-cirúrgico integrado, com planejamento minucioso e preparo ortodôntico prévio (Herrera Méndez; Ballesteros Lozano, 2017). Na paciente relatada, a oclusão era compatível com classe I de Angle, as linhas médias dentárias estavam adequadas e a tomografia não evidenciou assimetria significativa em corpo e ramo mandibulares. Por isso, a abordagem restrita ao mento mostrou-se suficiente e proporcional à queixa. O caso reforça que o diagnóstico diferencial entre assimetria esquelética ampla e assimetria localizada determina a extensão da intervenção, evitando tanto o subtratamento quanto procedimentos desnecessariamente invasivos (Herrera Méndez; Ballesteros Lozano, 2017).

A etiologia da deformidade também orienta a conduta. Nas assimetrias pós-traumáticas, o comprometimento esquelético e dos tecidos moles pode exigir estratégias de reposicionamento e reconstrução mais abrangentes (Byun; Byun; Baek, 2016). No caso aqui descrito, a ausência de história de trauma, infecção ou cirurgia prévia sugeriu uma alteração de desenvolvimento, com repercussão restrita ao contorno ósseo do mento. Isso permitiu uma abordagem mais conservadora, sem necessidade de reconstrução de tecidos moles ou de reposicionamentos associados. A anamnese detalhada e a análise individualizada de cada paciente permanecem, portanto, como etapas indispensáveis do planejamento (Byun; Byun; Baek, 2016).

A estabilidade do resultado e a baixa taxa de complicações observadas estão de acordo com a descrição da mentoplastia como procedimento seguro e previsível, capaz de promover melhora estética e funcional satisfatória (Cervantes *et al.*, 2017). Hama Amin *et al.* (2022), em relato de caso acompanhado de revisão da literatura, destacam a versatilidade da genioplastia na correção de deformidades faciais e sua contribuição para a harmonia do terço inferior da face. O desfecho obtido nesta paciente converge com essas observações, uma vez que a correção do desvio da linha média e da inclinação do bordo inferior do mento resultou em melhor equilíbrio facial, sem comprometer a projeção sagital ou a altura vertical previamente adequadas.

A escolha da técnica cirúrgica merece discussão específica. Pokrowiecki, Šufliarsky e Jagielak (2024) compararam a genioplastia em T com a lateralização de segmento único e ressaltaram que a seleção deve considerar as características da assimetria e os objetivos estéticos de cada paciente. No presente caso, a magnitude do desvio era pequena (cerca de 4 mm) e não havia necessidade de modificar a dimensão vertical ou a projeção sagital. A

Este artigo é publicado em acesso aberto (Open Access) sob a licença Creative Commons Atribuição 4.0 Internacional (CC-BY), que permite uso, distribuição e reprodução irrestritos em qualquer meio, desde que o autor original e a fonte sejam creditados.

lateralização de segmento único mostrou-se, assim, adequada, por ser tecnicamente mais simples, com menor tempo cirúrgico e menor manipulação óssea. Em desvios mais acentuados, ou quando se almeja alteração simultânea em mais de um plano do espaço, a genioplastia em T ou outras técnicas podem ser mais apropriadas (Pokrowiecki; Šufliarsky; Jagielak, 2024).

Nos últimos anos, a abordagem das assimetrias do mento ganhou novas propostas. Ramieri *et al.* (2023) apresentaram a chamada genioplastia Tetris, que emprega o reposicionamento de múltiplos segmentos ósseos e é descrita como um novo paradigma para correção de assimetrias mentonianas mais complexas. Embora essa técnica não tenha sido necessária na paciente relatada, seu conhecimento é relevante, pois amplia as possibilidades terapêuticas e reforça a importância do planejamento tridimensional e da individualização da conduta. Em assimetrias com componentes rotacionais, verticais e transversais combinados, o uso de múltiplos segmentos pode oferecer maior controle do contorno final, o que não se aplicou a este caso de menor complexidade (Ramieri *et al.*, 2023).

É fundamental reconhecer as limitações deste relato. Trata-se de um caso único, com seguimento de 6 meses, realizado por uma equipe específica, em uma paciente com características anatômicas, expectativas e condições clínicas particulares. O resultado favorável, portanto, não pode ser generalizado para outros pacientes, nem permite inferir superioridade da técnica empregada em relação às demais. A avaliação do desfecho baseou-se em exame clínico, análise fotográfica, exames de imagem e satisfação relatada pela paciente, sem emprego de mensuração tridimensional padronizada ou de instrumentos validados de qualidade de vida. Além disso, um seguimento mais longo seria desejável para confirmar a ausência de recidiva e de reabsorção óssea tardia do segmento fixado.

Apesar dessas limitações, o relato contribui para a documentação de uma abordagem eficaz em assimetria mentoniana isolada e reforça princípios consolidados na literatura: diagnóstico criterioso, planejamento individualizado, escolha da técnica conforme a magnitude e o tipo de assimetria e atenção às estruturas nobres da região, em especial o feixe neurovascular mentoniano. A neuropraxia transitória observada, ainda que autolimitada, lembra que a alteração de sensibilidade é uma intercorrência possível e deve ser sempre informada ao paciente no consentimento. Conclui-se que, nesta paciente, a mentoplastia com lateralização de segmento único foi uma opção segura e previsível, em consonância com os achados dos estudos que embasaram o presente trabalho, e que novos estudos com amostras maiores e maior tempo de acompanhamento são necessários para fortalecer as evidências sobre o tema (Cervantes *et al.*, 2017; Hama Amin *et al.*, 2022; Pokrowiecki; Šufliarsky; Jagielak, 2024; Ramieri *et al.*, 2023).

Este artigo é publicado em acesso aberto (Open Access) sob a licença Creative Commons Atribuição 4.0 Internacional (CC-BY), que permite uso, distribuição e reprodução irrestritos em qualquer meio, desde que o autor original e a fonte sejam creditados.

4. CONSIDERAÇÕES FINAIS

O presente relato demonstrou que a mentoplastia óssea com lateralização de segmento único foi uma alternativa segura e eficaz para a correção da assimetria mentoniana isolada em uma paciente de 42 anos, sem comorbidades e com oclusão em classe I de Angle. A técnica possibilitou a coincidência da linha média mentoniana com a linha média facial e a correção da inclinação do bordo inferior do mento, sem alterar a projeção sagital e a altura vertical, que já eram adequadas. O resultado mostrou-se estável ao longo do acompanhamento, com cicatrização satisfatória, ausência de recidiva do desvio e elevada satisfação da paciente.

A única intercorrência observada foi uma hipoestesia leve e transitória do lábio inferior e do mento, resolvida de forma espontânea, o que reforça a necessidade de informar o paciente sobre esse risco e de preservar o feixe neurovascular mentoniano durante o ato cirúrgico. O caso evidencia ainda que o diagnóstico preciso, o planejamento individualizado, apoiado em exames de imagem, e a escolha da técnica de acordo com a magnitude e o tipo de assimetria são determinantes para o sucesso do tratamento.

Por se tratar de um caso isolado, com seguimento limitado, os resultados obtidos não podem ser generalizados nem permitem afirmar a superioridade da técnica empregada em relação às demais. Recomenda-se a realização de estudos com amostras maiores e maior tempo de acompanhamento, de modo a ampliar as evidências sobre a correção cirúrgica das assimetrias do mento.

REFERÊNCIAS

BYUN, Il-Hwan; BYUN, Dahn; BAEK, Woo-Yeol. Facial flap repositioning in posttraumatic facial asymmetry. Archives of Craniofacial Surgery, p. 240–243, 2016.

CERVANTES, L. C. C. *et al.* Abordagem cirúrgica de mentoplastia: relato de caso clínico. Archives of Health Investigation, Araçatuba, v. 6, n. esp. 2, p. 202, 2017. Anais do 7º Congresso da FOA-Unesp. DOI: 10.21270/archi.v6i0.2255.

HAMA AMIN, Omed Shafiq *et al.* Facial deformity correction and genioplasty: a case report and literature review. Annals of Medicine and Surgery, v. 79, art. 104088, 2022.

HERRERA MÉNDEZ, Itzuri; BALLESTEROS LOZANO, Mauricio. Tratamiento ortodóntico-quirúrgico en paciente clase III esquelética con asimetría facial severa. Revista Mexicana de Ortodoncia, Ciudad de México, v. 5, n. 2, p. 111–119, abr./jun. 2017.

POKROWIECKI, Rafał; ŠUFLIARSKY, Barbora; JAGIELAK, Maciej. Esthetic surgery of the chin in cis- and transgender patients: application of T-genioplasty vs. single-piece segment lateralization. Medicina, Basel, v. 60, n. 1, art. 139, 2024. DOI: 10.3390/medicina60010139.

Este artigo é publicado em acesso aberto (Open Access) sob a licença Creative Commons Atribuição 4.0 Internacional (CC-BY), que permite uso, distribuição e reprodução irrestritos em qualquer meio, desde que o autor original e a fonte sejam creditados.

RAMIERI, Guglielmo *et al.* Tetris genioplasty: a new paradigm for chin asymmetries correction. Journal of Clinical Medicine, Basel, v. 12, n. 23, art. 7354, 2023.

Este artigo é publicado em acesso aberto (Open Access) sob a licença Creative Commons Atribuição 4.0 Internacional (CC-BY), que permite uso, distribuição e reprodução irrestritos em qualquer meio, desde que o autor original e a fonte sejam creditados.