v7.n12.2026

REVISTA CIENTÍFICA - RECIMA21 ISSN 2675-6218

MICROAGULHAMENTO ASSOCIADO À FOTOBIOMODULAÇÃO: ESTUDO DE CASO NA ESTÉTICA REGENERATIVA

MICRONEEDLING COMBINED WITH PHOTOBIOMODULATION: A CASE STUDY IN REGENERATIVE AESTHETICS

MICROPUNCIÓN ASOCIADA A LA FOTOBIOMODULACIÓN: ESTUDIO DE CASO EN LA ESTÉTICA REGENERATIVA

Mariane Moura do Carmo[1], Juliamar Nabil Musallam[1], Karine Watanabe de Brito Duarte[2]

https://doi.org/10.47820/recima21.v7i12.9679

PUBLICADO: 12/2026

RESUMO

As cicatrizes atróficas de acne representam alterações cutâneas decorrentes de modificações no processo de reparação tecidual, podendo comprometer a uniformidade do relevo da pele. Nesse contexto, o microagulhamento e a fotobiomodulação apresentam potencial de aplicação na estética regenerativa. O presente estudo teve como objetivo descrever as alterações clínicas observadas após a associação dessas técnicas em uma participante com cicatrizes atróficas de acne. Trata-se de um estudo de caso clínico, prospectivo e longitudinal, realizado em uma clínica estética privada em Anápolis, Goiás, com uma participante de 24 anos. O protocolo compreendeu quatro sessões de microagulhamento associado à fotobiomodulação, realizadas em intervalos de 21 dias, com utilização de formulação cosmética contendo GHK-Cu. A evolução foi acompanhada por avaliação clínica descritiva, utilizando a escala qualitativa de Goodman e Baron, e comparação de registros fotográficos obtidos antes e após a intervenção. A avaliação final foi realizada 15 dias após a última sessão. Observou-se melhora aparente do relevo cutâneo, com menor evidência das irregularidades e das depressões cicatriciais. A classificação clínica passou de grau III para grau II. A participante também relatou melhora da textura da pele, satisfação com o resultado e redução subjetiva da oleosidade. Entretanto, não foi possível determinar a contribuição individual de cada componente do protocolo. Conclui-se que foram observadas alterações clínicas favoráveis após a intervenção combinada. Contudo, a avaliação de uma única participante, a ausência de grupo comparador e o curto período de acompanhamento limitam a interpretação dos resultados, sendo necessários estudos adicionais para investigar os efeitos dessa associação.

PALAVRAS-CHAVE: Cicatrizes atróficas de acne. Microagulhamento. Fotobiomodulação. Regeneração cutânea. Estética regenerativa.

ABSTRACT

Atrophic acne scars are skin alterations resulting from changes in the tissue repair process and may compromise skin surface uniformity. In this context, microneedling and photobiomodulation have potential applications in regenerative aesthetics. This study aimed to describe the clinical changes observed following the combination of these techniques in a participant with atrophic acne scars. This was a prospective, longitudinal clinical case study conducted at a private aesthetic clinic in Anápolis, Goiás, Brazil, involving one 24-year-old female participant. The protocol consisted of four sessions of microneedling combined with photobiomodulation, performed at 21-day intervals, with the use of a cosmetic formulation containing GHK-Cu.

[1] Graduanda em Biomedicina pela Universidade Evangélica de Goiás (UniEVANGÉLICA).
[2] Biomédica. Mestra em Assistência e Avaliação em Saúde pela Universidade Federal de Goiás (UFG).

Este artigo é publicado em acesso aberto (Open Access) sob a licença Creative Commons Atribuição 4.0 Internacional (CC-BY), que permite uso, distribuição e reprodução irrestritos em qualquer meio, desde que o autor original e a fonte sejam creditados.

Clinical progression was monitored through descriptive clinical assessment using the Goodman and Baron qualitative scale and comparison of photographic records obtained before and after the intervention. The final assessment was performed 15 days after the last session. Apparent improvement in skin surface texture was observed, with less prominent irregularities and scar depressions. The clinical classification changed from grade III to grade II. The participant also reported improved skin texture, satisfaction with the outcome, and a subjective reduction in skin oiliness. However, the individual contribution of each component of the protocol could not be determined. In conclusion, favorable clinical changes were observed following the combined intervention. Nevertheless, the assessment of a single participant, the absence of a comparison group, and the short follow-up period limit the interpretation of the findings. Further studies are needed to investigate the effects of this combination.

KEYWORDS: *Atrophic acne scars. Microneedling. Photobiomodulation. Skin regeneration. Regenerative aesthetics.*

RESUMEN

Las cicatrices atróficas de acné representan alteraciones cutáneas derivadas de modificaciones en el proceso de reparación tisular y pueden comprometer la uniformidad del relieve de la piel. En este contexto, la micropunción y la fotobiomodulación presentan potencial de aplicación en la estética regenerativa. El presente estudio tuvo como objetivo describir los cambios clínicos observados tras la asociación de estas técnicas en una participante con cicatrices atróficas de acné. Se trata de un estudio de caso clínico, prospectivo y longitudinal, realizado en una clínica estética privada en Anápolis, Goiás, Brasil, con una participante de 24 años. El protocolo comprendió cuatro sesiones de micropunción asociada a la fotobiomodulación, realizadas a intervalos de 21 días, con utilización de una formulación cosmética que contenía GHK-Cu. La evolución se acompañó mediante evaluación clínica descriptiva, utilizando la escala cualitativa de Goodman y Baron, y comparación de registros fotográficos obtenidos antes y después de la intervención. La evaluación final se realizó 15 días después de la última sesión. Se observó una mejora aparente del relieve cutáneo, con menor evidencia de las irregularidades y de las depresiones cicatriciales. La clasificación clínica pasó del grado III al grado II. La participante también relató una mejora de la textura de la piel, satisfacción con el resultado y una reducción subjetiva de la producción de sebo. Sin embargo, no fue posible determinar la contribución individual de cada componente del protocolo. Se concluye que se observaron cambios clínicos favorables tras la intervención combinada. No obstante, la evaluación de una única participante, la ausencia de un grupo comparador y el corto período de seguimiento limitan la interpretación de los resultados, por lo que se necesitan estudios adicionales para investigar los efectos de esta asociación.

PALABRAS CLAVE: *Cicatrices atróficas de acné. Micropunción. Fotobiomodulación. Regeneración cutánea. Estética regenerativa.*

1. INTRODUÇÃO

A acne vulgar é uma das dermatoses inflamatórias crônicas mais prevalentes, acometendo principalmente adolescentes e adultos jovens, embora também possa persistir ou surgir na vida adulta, especialmente em mulheres. Sua etiopatogenia é multifatorial e envolve alterações hormonais, hiperprodução sebácea, hiperqueratinização folicular, participação de *Cutibacterium acnes* (bactéria que integra a microbiota normal da pele e pode contribuir para os processos inflamatórios associados à acne) e resposta inflamatória cutânea, resultando em

Este artigo é publicado em acesso aberto (Open Access) sob a licença Creative Commons Atribuição 4.0 Internacional (CC-BY), que permite uso, distribuição e reprodução irrestritos em qualquer meio, desde que o autor original e a fonte sejam creditados.

lesões como comedões, pápulas, pústulas e nódulos (ALLGAYER, 2014; BAGATIN *et al.*, 2019; RIBEIRO *et al.*, 2015).

Na população adulta feminina, fatores hormonais, medicamentos e suplementações podem contribuir para o desencadeamento ou agravamento do quadro. Além das manifestações cutâneas, a acne pode ocasionar repercussões estéticas, emocionais e psicossociais, comprometendo a qualidade de vida (BAGATIN *et al.*, 2019; OWEN *et al.*, 2025; RIBEIRO *et al.*, 2015).

Apesar do interesse crescente por procedimentos minimamente invasivos, ainda são necessários estudos que contribuam para a compreensão das alterações clínicas observadas após a associação entre microagulhamento e fotobiomodulação no tratamento de cicatrizes atróficas de acne. A investigação dessa abordagem pode ampliar o conhecimento sobre sua aplicação na estética regenerativa e fornecer subsídios para futuras pesquisas.

Diante do exposto, este estudo foi norteado pela seguinte questão: quais alterações clínicas são observadas nas cicatrizes atróficas de acne após a associação entre microagulhamento e fotobiomodulação? O objetivo geral foi descrever a repercussão clínica da aplicação combinada dessas técnicas em uma participante com cicatrizes atróficas de acne, considerando as alterações observadas nos registros realizados antes e após o protocolo de intervenção. Como objetivos específicos, buscou-se: classificar clinicamente as cicatrizes antes e após a intervenção; comparar os registros fotográficos padronizados obtidos no início e ao final do acompanhamento; e registrar a percepção da participante quanto aos resultados obtidos.

2. REFERENCIAL TEÓRICO

Entre as principais sequelas da acne, destacam-se as cicatrizes atróficas, caracterizadas pela perda de colágeno e de gordura subcutânea na derme. Essas cicatrizes podem ser superficiais ou profundas e são classificadas em três tipos principais: *ice-pick*, caracterizadas por depressões estreitas, profundas e cilíndricas; *rolling*, que apresentam depressões superficiais e onduladas, associadas à fibrose dos tecidos subjacentes; e *boxcar*, caracterizadas por depressões com bordas bem definidas e formato semelhante ao de uma caixa (ALLGAYER, 2014).

A gravidade das cicatrizes de acne pode ser avaliada pela escala qualitativa de Goodman e Baron (2006), que considera as características das cicatrizes, sua visibilidade a uma distância social e a possibilidade de disfarçá-las.

A escala compreende quatro graus: grau I, caracterizado por alterações de cor, sem irregularidades no relevo da pele; grau II, correspondente a cicatrizes leves, pouco perceptíveis

Este artigo é publicado em acesso aberto (Open Access) sob a licença Creative Commons Atribuição 4.0 Internacional (CC-BY), que permite uso, distribuição e reprodução irrestritos em qualquer meio, desde que o autor original e a fonte sejam creditados.

a uma distância de aproximadamente 50 cm e que podem ser disfarçadas; grau III, referente a cicatrizes moderadas, visíveis a essa distância e que, quando atróficas, podem ser achatadas pelo estiramento manual da pele; e grau IV, associado a cicatrizes graves, visíveis a essa distância e que, quando atróficas, não podem ser achatadas pelo estiramento manual (GOODMAN; BARON, 2006).

Diante desse cenário, diferentes abordagens terapêuticas têm sido investigadas para promover a melhora do aspecto cutâneo. O microagulhamento consiste na produção controlada de microlesões na pele, estimulando respostas biológicas relacionadas à atividade dos fibroblastos e à síntese de colágeno. Esses processos podem favorecer a remodelação da matriz extracelular e contribuir para a melhora das irregularidades do relevo cutâneo (ALBANO; PEREIRA; ASSIS, 2018).

A fotobiomodulação, realizada por meio de fontes luminosas, como lasers de baixa potência e diodos emissores de luz (LED), também apresenta interesse na estética regenerativa. Seus efeitos biológicos dependem de parâmetros como comprimento de onda, potência e tempo de exposição, podendo envolver a modulação da atividade celular e de processos inflamatórios relacionados ao reparo tecidual (HAMBLIN, 2017; HERNÁNDEZ-BULE *et al.*, 2024; MIRANDA *et al.*, 2026).

Nesse contexto, a associação entre microagulhamento e fotobiomodulação constitui uma abordagem de interesse para o estudo da regeneração cutânea, uma vez que combina estímulos mecânicos controlados com a aplicação de luz em parâmetros específicos. Essa combinação apresenta potencial para atuar em mecanismos relacionados à reparação e à remodelação dérmica, embora seus efeitos clínicos dependam do protocolo utilizado e necessitem de investigação específica em cicatrizes atróficas de acne (PIETROBON; OLIVEIRA, 2024).

3. METODOLOGIA

3.1. Delineamento do estudo e participante

Trata-se de um estudo de caso clínico, prospectivo e longitudinal, de caráter descritivo, realizado em uma clínica estética privada no município de Anápolis, Goiás. O estudo teve como objetivo descrever as alterações clínicas observadas após a associação do microagulhamento à fotobiomodulação no tratamento de cicatrizes atróficas de acne.

A amostra, selecionada por conveniência, foi composta por uma participante do sexo feminino, com 24 anos, submetida a quatro sessões de intervenção, realizadas com intervalos de 21 dias, em 20 de julho, 10 e 31 de agosto e 21 de setembro de 2026.

Este artigo é publicado em acesso aberto (Open Access) sob a licença Creative Commons Atribuição 4.0 Internacional (CC-BY), que permite uso, distribuição e reprodução irrestritos em qualquer meio, desde que o autor original e a fonte sejam creditados.

Foram estabelecidos como critérios de inclusão: idade entre 18 e 45 anos, presença de cicatrizes atróficas de acne de graus II a IV, condições gerais de saúde compatíveis com os procedimentos propostos, ausência de contraindicações e disponibilidade para participação em todas as etapas do estudo.

Os critérios de exclusão compreenderam acne ativa ou infecções cutâneas na região tratada, predisposição à formação de queloides, uso recente de isotretinoína, uso de anticoagulantes, realização recente de procedimentos estéticos, doenças crônicas descompensadas, doenças autoimunes, alterações hormonais não controladas, gestação, lactação e impossibilidade de completar o acompanhamento, conforme os critérios estabelecidos no protocolo de pesquisa.

Previamente à realização das intervenções, foram solicitados exames laboratoriais com a finalidade de auxiliar na avaliação das condições gerais de saúde da participante e contribuir para a verificação de sua elegibilidade para o protocolo proposto. A análise dessas informações integrou a avaliação prévia à realização dos procedimentos, respeitando os critérios estabelecidos no protocolo de pesquisa aprovado pelo Comitê de Ética em Pesquisa.

3.2. Protocolo de intervenção

Inicialmente, realizou-se a higienização da pele com o produto Smart Clorex Clean (Smart GR), solução de limpeza apresentada em embalagem de 500 mL, cuja formulação contém digluconato de clorexidina e extrato de calêndula, entre outros componentes. O produto foi aplicado com auxílio de gaze, conforme as orientações de uso do fabricante.

Após a secagem do antisséptico, foi utilizada a formulação cosmética Smart GHK-CU Exo Skin Pro (Smart GR), lote LE26015, validade 05/2029, apresentada em frascos de 3 mL. De acordo com a composição declarada pelo fabricante, o produto contém Copper Tripeptide-1 (GHK-Cu), exossomos Smart, ácido hialurônico, acetil hexapeptídeo-8, complexo de 15 aminoácidos e componentes da tecnologia Smart Bio Green, incluindo óleo de semente de maracujá e resina de copaíba. Trata-se de produto de uso externo e não injetável.

O microagulhamento foi realizado com dispositivo elétrico do tipo caneta, acoplado a cartucho estéril de 12 agulhas. Foram utilizadas profundidades de 0,5 mm nas regiões frontal, nasal, perioral superior e mentoniana, e de 1,0 mm nas regiões malares e laterais da face, considerando a distribuição das cicatrizes.

Os movimentos foram executados de maneira sistemática, com velocidade e pressão uniformes, visando à produção de estímulo mecânico controlado no tecido cutâneo e à obtenção

Este artigo é publicado em acesso aberto (Open Access) sob a licença Creative Commons Atribuição 4.0 Internacional (CC-BY), que permite uso, distribuição e reprodução irrestritos em qualquer meio, desde que o autor original e a fonte sejam creditados.

de eritema homogêneo, conforme o protocolo de intervenção. Na região periocular, os movimentos foram realizados horizontalmente, respeitando a sensibilidade local.

Ao término do microagulhamento, realizou-se limpeza delicada da face com gaze estéril umedecida em solução de cloreto de sódio a 0,9%, para remoção de resíduos e fluidos superficiais, sem fricção excessiva. Em seguida, a formulação cosmética contendo GHK-Cu foi reaplicada uniformemente sobre a região tratada.

A fotobiomodulação foi realizada com o equipamento Photon Derm (DMC, Brasil), utilizando a modalidade combinada de LED âmbar, com comprimento de onda de 590 nm, e laser infravermelho, com comprimento de onda de 808 nm. Conforme as especificações do fabricante, o LED âmbar apresenta emissão nominal de 48 lm, correspondente a aproximadamente 100 mW por emissor, enquanto o laser infravermelho apresenta potência óptica nominal de 100 mW. O programa combinado foi executado durante cinco minutos, distribuídos em cinco fases consecutivas de um minuto: primeira fase em modo contínuo; segunda fase em modo pulsado a 60 ppm; terceira fase em modo pulsado a 120 ppm; quarta fase em modo pulsado a 240 ppm; e quinta fase em modo pulsado a 480 ppm. A aplicação foi realizada por meio de movimentos de varredura sobre as regiões faciais tratadas, utilizando simultaneamente os emissores de LED âmbar e laser infravermelho, conforme a modalidade combinada do equipamento.

O protocolo combinado foi realizado em quatro sessões, com intervalos de 21 dias. Os procedimentos foram documentados fotograficamente ao longo do acompanhamento, incluindo registros anteriores e posteriores às intervenções, a fim de possibilitar a comparação visual das características cutâneas.

3.3. Avaliação clínica e padronização dos registros fotográficos

A avaliação clínica foi realizada pela mesma profissional responsável pela execução dos procedimentos, a qual possuía formação e treinamento para aplicação da escala de classificação global das cicatrizes de acne proposta por Goodman e Baron (2006). Foram utilizadas a mesma ficha de avaliação e as mesmas regiões anatômicas da face nos dois momentos de análise, contemplando as características morfológicas das cicatrizes, a textura cutânea, a presença de irregularidades e a visibilidade das lesões. Também foi realizado o teste de estiramento manual da pele, com o objetivo de avaliar a resposta das depressões cicatriciais. As avaliações inicial e final ocorreram sob condições semelhantes de iluminação e posicionamento, permitindo a comparação clínica e fotográfica dos resultados. A classificação inicial foi estabelecida como grau III, enquanto a avaliação final foi classificada como grau II, de acordo com os critérios da escala utilizada.

Este artigo é publicado em acesso aberto (Open Access) sob a licença Creative Commons Atribuição 4.0 Internacional (CC-BY), que permite uso, distribuição e reprodução irrestritos em qualquer meio, desde que o autor original e a fonte sejam creditados.

As fotografias foram obtidas com um dispositivo móvel iPhone 15, em ambiente previamente definido, com fundo branco e iluminação LED branca contínua, mantida nas avaliações inicial e final. Buscou-se preservar condições semelhantes de registro, incluindo posicionamento da participante, distância entre a câmera e a face, altura e posição da câmera, enquadramento e ângulos de captura. Embora esses parâmetros tenham sido mantidos de forma aproximada, procurou-se assegurar a maior comparabilidade possível entre os registros. Foram realizadas fotografias das vistas frontal e laterais da face, com ênfase nas regiões submetidas ao tratamento.

A participante foi orientada a não utilizar maquiagem ou outros produtos cosméticos no momento da realização das fotografias. Não foram empregados filtros ou recursos de edição destinados a modificar a aparência real da pele.

Os registros fotográficos iniciais e finais foram comparados visualmente, considerando aspectos como a profundidade aparente das depressões, a textura da pele e a uniformidade de sua superfície. A avaliação teve caráter descritivo, com base nas características clínicas documentadas durante o acompanhamento. A avaliação fotográfica final foi realizada 15 dias após a última sessão.

3.4. Análise dos dados e aspectos éticos

A análise dos dados foi realizada de forma descritiva, por meio da avaliação clínica e da comparação visual dos registros fotográficos obtidos ao longo do acompanhamento. Foram consideradas características como textura, contorno da superfície cutânea e aparência geral das áreas tratadas. As imagens foram organizadas conforme as etapas do protocolo, sem utilização de filtros ou edições que modificassem as características reais da pele. Não foram realizadas análises estatísticas ou mensurações quantitativas objetivas.

Em relação à segurança e à tolerabilidade do protocolo, não foram registradas intercorrências que exigissem a interrupção ou modificação das sessões. Após os procedimentos, observou-se eritema cutâneo, considerado pela profissional uma reação esperada em decorrência do microagulhamento. Não foram relatados dor, ardência, edema, sensibilidade cutânea ou descamação. Também não foram identificadas alterações de pigmentação, infecções ou outras complicações durante o acompanhamento. A participante foi monitorada diariamente por meio de contatos realizados pela profissional responsável, e as informações referentes à evolução e às possíveis reações foram registradas nas fichas de acompanhamento.

Este artigo é publicado em acesso aberto (Open Access) sob a licença Creative Commons Atribuição 4.0 Internacional (CC-BY), que permite uso, distribuição e reprodução irrestritos em qualquer meio, desde que o autor original e a fonte sejam creditados.

Para minimizar os riscos, foram adotadas medidas de biossegurança, como higienização e antissepsia da pele, utilização de cartucho estéril, materiais apropriados e equipamentos de proteção individual.

Como benefícios potenciais, consideraram-se a possibilidade de melhora da aparência cutânea e a contribuição para o conhecimento científico sobre a associação entre microagulhamento e fotobiomodulação no tratamento de cicatrizes atróficas de acne, sem presumir resultados positivos.

Os registros fotográficos foram armazenados em meio digital com acesso restrito aos pesquisadores, visando à preservação da identidade e da confidencialidade da participante. A utilização das imagens para fins científicos foi autorizada mediante assinatura do Termo de Consentimento Livre e Esclarecido (TCLE).

A pesquisa foi aprovada pelo Comitê de Ética em Pesquisa da Universidade Evangélica de Goiás – UniEVANGÉLICA, sob o Parecer nº 8.555.327, CAAE 98663326.2.0000.5076, emitido em 1º de julho de 2026. A participação foi voluntária, mediante assinatura do TCLE, e a pesquisa observou as disposições éticas da Resolução CNS nº 466/2012 e da Lei nº 14.874/2024.

4. RESULTADOS E DISCUSSÃO

4.1. Avaliação clínica das cicatrizes

Na avaliação inicial, a participante apresentava cicatrizes atróficas de acne classificadas clinicamente como grau III, caracterizadas por irregularidades no relevo cutâneo e depressões cicatriciais evidentes, perceptíveis a aproximadamente 50 cm de distância.

Após quatro sessões de microagulhamento associado à fotobiomodulação, foi realizada a avaliação final, 15 dias após a última sessão. Nessa avaliação, a análise clínica e a comparação visual sugeriram melhora aparente do aspecto geral da pele, caracterizada por menor evidência das irregularidades do relevo cutâneo e das depressões cicatriciais. Embora ainda presentes, as depressões apresentavam-se de maneira mais discreta, sendo perceptíveis principalmente em observação próxima. Na avaliação final, as cicatrizes foram classificadas como grau II, conforme os critérios da escala de Goodman e Baron, em comparação à classificação inicial. Ressalta-se que essa comparação possui caráter clínico e descritivo, sem mensuração instrumental da profundidade das cicatrizes.

Este artigo é publicado em acesso aberto (Open Access) sob a licença Creative Commons Atribuição 4.0 Internacional (CC-BY), que permite uso, distribuição e reprodução irrestritos em qualquer meio, desde que o autor original e a fonte sejam creditados.

4.2. Avaliação fotográfica

As Figuras 1 a 4 apresentam os registros fotográficos das regiões laterais esquerda e direita da face, obtidos antes e após o protocolo de intervenção. A comparação visual permite observar diferenças aparentes na textura cutânea e na visibilidade das irregularidades do relevo nas regiões fotografadas.

Embora tenham sido adotadas condições semelhantes de iluminação e posicionamento, foram observadas pequenas diferenças de enquadramento, posicionamento facial e incidência luminosa entre os registros. Dessa forma, as imagens devem ser interpretadas como documentação visual complementar à avaliação clínica, não constituindo, isoladamente, comprovação objetiva de redução da profundidade das cicatrizes.

Figura 1. Região malar esquerda da face: avaliação inicial, com cicatrizes atróficas de acne classificadas como grau III

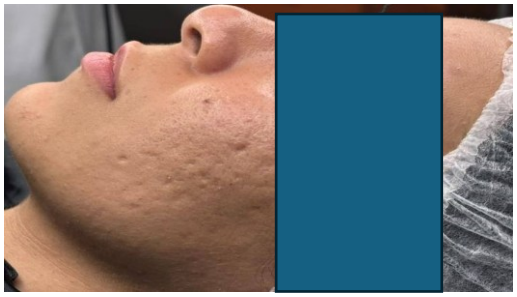

Fonte: Dados da pesquisa (2026).

Figura 2. Região malar esquerda da face: avaliação final, com cicatrizes atróficas de acne classificadas como grau II



Fonte: Dados da pesquisa (2026).

Figura 3. Região malar esquerda da face: avaliação inicial, com cicatrizes atróficas de acne classificadas como grau III



Fonte: Dados da pesquisa (2026).

Figura 4. Região malar esquerda da face: avaliação final, com cicatrizes atróficas de acne classificadas como grau II



Fonte: Dados da pesquisa (2026).

4.3. Percepção da participante e satisfação com o resultado

Ao término do protocolo, a participante relatou satisfação com os resultados, destacando melhora da textura cutânea e menor percepção da profundidade das cicatrizes ao toque.

Este artigo é publicado em acesso aberto (Open Access) sob a licença Creative Commons Atribuição 4.0 Internacional (CC-BY), que permite uso, distribuição e reprodução irrestritos em qualquer meio, desde que o autor original e a fonte sejam creditados.

Também referiu redução da oleosidade ao longo do dia, informação de caráter subjetivo, uma vez que não foi realizada mensuração instrumental da produção sebácea. Esses relatos complementaram os achados clínicos e fotográficos, que demonstraram melhora visual do relevo cutâneo e mudança da classificação clínica das cicatrizes de grau III para grau II, indicando evolução favorável durante o acompanhamento.

4.4. Discussão

Os resultados deste estudo de caso demonstraram melhora clínica e visual das cicatrizes atróficas de acne após quatro sessões de microagulhamento associado à fotobiomodulação. A classificação clínica passou de grau III para grau II, acompanhada de redução aparente das irregularidades do relevo cutâneo. Esses achados são compatíveis com resultados descritos na literatura sobre o microagulhamento, embora devam ser interpretados considerando o delineamento de caso único.

Silva *et al.* (2022), em uma revisão da literatura, identificaram resultados favoráveis do microagulhamento no tratamento de cicatrizes atróficas de acne e na melhora da textura cutânea.

De forma semelhante, Thi Minh *et al.* (2019), em um estudo com 31 pacientes submetidos ao microagulhamento com *dermaroller*, observaram redução da média da classificação de Goodman e Baron de 3,29 antes do tratamento para 2,23 ao final das sessões. Os autores também relataram melhora da textura cutânea e satisfação dos participantes. Esses achados contribuem para a discussão dos resultados observados no presente estudo, embora os protocolos e as condições de tratamento sejam diferentes.

Nassar *et al.* (2024) avaliaram 23 participantes submetidos a quatro sessões de microagulhamento, com intervalos de três semanas, associado a gel amniótico irradiado ou gel de plasma rico em plaquetas. Os autores observaram melhora clínica das cicatrizes e alterações histopatológicas relacionadas às fibras de colágeno.

A semelhança no número e no intervalo das sessões contribui para a comparação metodológica com o presente caso. Entretanto, como não foram realizadas análises histológicas nesta pesquisa, não é possível afirmar que as alterações visuais observadas decorreram de mudanças específicas na organização do colágeno. Outro aspecto relevante do protocolo foi a utilização de uma formulação cosmética contendo GHK-Cu, aplicada antes e após o microagulhamento e mantida sobre a pele durante a fotobiomodulação.

Dessa forma, sua utilização deve ser considerada na interpretação dos resultados, uma vez que não é possível descartar uma possível participação desse componente nas alterações clínicas observadas. Entretanto, como o estudo não contou com grupos submetidos isoladamente às técnicas ou à aplicação da formulação cosmética, não foi possível determinar a

Este artigo é publicado em acesso aberto (Open Access) sob a licença Creative Commons Atribuição 4.0 Internacional (CC-BY), que permite uso, distribuição e reprodução irrestritos em qualquer meio, desde que o autor original e a fonte sejam creditados.

contribuição individual do GHK-Cu para a evolução apresentada. Assim, os resultados devem ser interpretados considerando o conjunto de intervenções realizadas, sem atribuir exclusivamente ao microagulhamento ou à fotobiomodulação as melhorias observadas.

A fotobiomodulação foi utilizada como parte do protocolo terapêutico associado ao microagulhamento. Almeida *et al.* (2025) discutem os mecanismos celulares relacionados à interação da luz com os tecidos biológicos, enquanto De Mello Pinto *et al.* (2021) abordam a aplicação do laser de baixa intensidade nos processos de reparação tecidual.

Esses estudos fornecem fundamentação teórica para a utilização da fotobiomodulação no contexto da regeneração cutânea. Entretanto, considerando que este estudo de caso não contou com grupos submetidos isoladamente ao microagulhamento e à fotobiomodulação, não é possível determinar a contribuição específica de cada técnica para os resultados observados, tampouco afirmar a superioridade da associação utilizada.

A participante relatou melhora da textura cutânea, menor percepção da profundidade das cicatrizes ao toque e satisfação com a aparência final da pele. Também referiu redução da oleosidade, achado exclusivamente subjetivo, pois não houve mensuração instrumental da produção sebácea.

Embora Vasam, Korutla e Bohara (2023) discutam a participação do sebo na fisiopatologia da acne vulgar, essa relação não comprova que o protocolo tenha reduzido a atividade das glândulas sebáceas. Os relatos da participante complementam a avaliação clínica, mas não substituem medidas padronizadas de satisfação ou avaliação instrumental.

Entre as limitações do estudo, destacam-se a inclusão de uma única participante, a ausência de grupo comparador, a avaliação predominantemente visual e o acompanhamento limitado a 15 dias após a última sessão. Assim, os resultados documentam uma evolução clínica favorável após o protocolo combinado, mas não permitem estabelecer causalidade nem generalizar os achados.

5. CONSIDERAÇÕES FINAIS

O presente estudo de caso permitiu acompanhar a evolução clínica de uma participante com cicatrizes atróficas de acne submetida a quatro sessões de microagulhamento associado à fotobiomodulação, realizadas em intervalos de 21 dias.

Na avaliação final, realizada 15 dias após a última sessão, observou-se melhora visual do relevo cutâneo, com redução aparente das irregularidades e menor evidência das depressões cicatriciais. A classificação clínica das cicatrizes passou de grau III, na avaliação inicial, para grau II, ao final do protocolo.

Este artigo é publicado em acesso aberto (Open Access) sob a licença Creative Commons Atribuição 4.0 Internacional (CC-BY), que permite uso, distribuição e reprodução irrestritos em qualquer meio, desde que o autor original e a fonte sejam creditados.

A comparação dos registros fotográficos e a percepção relatada pela participante complementaram os achados clínicos, com destaque para a melhora da textura da pele, a menor percepção da profundidade das cicatrizes ao toque e a satisfação com a aparência final. A redução da oleosidade também foi relatada pela participante, mas esse achado deve ser interpretado como subjetivo, uma vez que não foi realizada mensuração instrumental da produção sebácea.

Os resultados observados demonstraram evolução clínica favorável, caracterizada pela melhora da aparência das cicatrizes atróficas e da textura cutânea após o protocolo que associou microagulhamento e fotobiomodulação. Esses achados são compatíveis com aspectos descritos na literatura sobre os benefícios do microagulhamento na melhora das cicatrizes de acne e da textura da pele, bem como sobre os possíveis efeitos da fotobiomodulação nos processos celulares envolvidos na reparação tecidual.

Entretanto, devido ao delineamento do estudo, não é possível determinar a contribuição individual de cada técnica ou confirmar um efeito potencializador da associação. Apesar dessa limitação, os resultados observados justificam a realização de estudos futuros que investiguem os efeitos combinados dessas modalidades na regeneração cutânea.

DECLARAÇÃO DE USO DE INTELIGÊNCIA ARTIFICIAL

Os autores declaram que utilizaram a ferramenta ChatGPT (OpenAI) como apoio à revisão textual do manuscrito e a ferramenta Claude AI como apoio à revisão da formatação do artigo, visando à adequação às normas da revista. Todo o conteúdo foi revisado e validado pelos autores, que assumem integral responsabilidade pelo texto, pelos dados e pelas interpretações apresentadas.

REFERÊNCIAS

ALBANO, R. P. S.; PEREIRA, L. P.; ASSIS, I. B. Microagulhamento: a terapia que induz a produção de colágeno – revisão de literatura. **Revista Saúde em Foco**, n. 10, p. 455-473, 2018.

ALLGAYER, Natacha. Cicatrizes de acne vulgaris: revisão de tratamentos. **Revista da Sociedade Portuguesa de Dermatologia e Venereologia**, v. 72, n. 4, p. 505-512, 2014.

ALMEIDA, Aline Oliveira de *et al.* Fotobiomodulação no manejo coadjuvante da acne vulgar: uma revisão narrativa da literatura. **Research, Society and Development**, v. 14, n. 2, e8914248290, 2025.

BAGATIN, Edileia *et al.* Adult female acne: a guide to clinical practice. **Anais Brasileiros de Dermatologia**, v. 94, n. 1, p. 62-75, 2019.

DE MELLO PINTO, Marcus Vinicius *et al.* A study of laser effectiveness in injured tissues regeneration. **Journal of Biosciences and Medicines**, v. 9, p. 55-63, 2021.

Este artigo é publicado em acesso aberto (Open Access) sob a licença Creative Commons Atribuição 4.0 Internacional (CC-BY), que permite uso, distribuição e reprodução irrestritos em qualquer meio, desde que o autor original e a fonte sejam creditados.

GOODMAN, Greg J.; BARON, Jennifer A. Postacne scarring: a qualitative global scarring grading system. **Dermatologic Surgery**, v. 32, n. 12, p. 1458-1466, 2006.

HAMBLIN, Michael R. Mechanisms and applications of the anti-inflammatory effects of photobiomodulation. **AIMS Biophysics**, v. 4, n. 3, p. 337-361, 2017.

HERNÁNDEZ-BULE, María Luisa *et al.* Unlocking the power of light on the skin: a comprehensive review on photobiomodulation. **International Journal of Molecular Sciences**, v. 25, n. 8, art. 4483, 2024. DOI: https://doi.org/10.3390/ijms25084483.

MIRANDA, Mariana Bezerra *et al.* Qualitative comparison of LED and LASER effects on cutaneous wound healing: a systematic review of experimental studies. **Cell Biochemistry and Function**, 2026. DOI: https://doi.org/10.1002/cbf.70161.

NASSAR, Amany *et al.* Microneedling of irradiated amniotic gel versus platelet rich plasma gel in the treatment of atrophic post acne scars. **Journal of Cosmetics, Dermatological Sciences and Applications**, v. 14, p. 323-334, 2024.

OWEN, Jacob J.; YOUSSEF, Ronnie M.; ALTMAN, Kirstin. Vitamin B12-induced acneiform eruption. **Baylor University Medical Center Proceedings**, v. 38, n. 1, p. 91-93, 2025. DOI: https://doi.org/10.1080/08998280.2024.2392472.

PIETROBON, Heloisa; OLIVEIRA, Itana Nogueira de Araújo e. Effects of lasertherapy and microneedling on atrophic acne scars. **FIEP Bulletin**, v. 94, n. 1, 2024.

RIBEIRO, Beatriz de Medeiros *et al.* Acne da mulher adulta: revisão para prática clínica. **Surgical & Cosmetic Dermatology**, v. 7, n. 3, supl. 1, p. S10-S19, 2015.

SILVA, Eduarda Cristina Chaves *et al.* Os efeitos do microagulhamento na cicatriz atrófica da acne vulgar. **Research, Society and Development**, v. 11, n. 7, e52611730274, 2022.

THI MINH, Phuong Pham *et al.* Microneedling therapy for atrophic acne scar: effectiveness and safety in Vietnamese patients. **Open Access Macedonian Journal of Medical Sciences**, v. 7, n. 2, p. 293-297, 2019.

VASAM, Mallikarjun; KORUTLA, Satyanarayana; BOHARA, Raghvendra Ashok. Acne vulgaris: a review of the pathophysiology, treatment, and recent nanotechnology based advances. **Biochemistry and Biophysics Reports**, v. 36, art. 101578, 2023.

Este artigo é publicado em acesso aberto (Open Access) sob a licença Creative Commons Atribuição 4.0 Internacional (CC-BY), que permite uso, distribuição e reprodução irrestritos em qualquer meio, desde que o autor original e a fonte sejam creditados.