v7.n5.2026

REVISTA CIENTÍFICA - RECIMA21 ISSN 2675-6218

APLICAÇÃO DE COLORAÇÕES HISTOQUÍMICAS NO DIAGNÓSTICO DE INFECÇÕES FÚNGICAS E MICOBACTERIOSES: IMPACTO NA DECISÃO CLÍNICA FARMACÊUTICA

APPLICATION OF HISTOCHEMICAL STAINS IN THE DIAGNOSIS OF FUNGAL INFECTIONS AND MYCOBACTERIOSES: IMPACT ON CLINICAL PHARMACY DECISION-MAKING

APLICACIÓN DE TINCIONES HISTOQUÍMICAS EN EL DIAGNÓSTICO DE INFECCIONES FÚNGICAS Y MICOBACTERIOSIS: IMPACTO EN LA DECISIÓN CLÍNICA FARMACÉUTICA

Ysluane Shaine Souza Muniz Martins[1]

e757990
https://doi.org/10.47820/recima21.v7i5.7990

PUBLICADO: 05/2026

RESUMO

O diagnóstico célere de infecções fúngicas e micobacterioses representa um desafio crítico na prática hospitalar, dada a necessidade de esquemas terapêuticos precoces e específicos. Este estudo analisou o impacto das colorações histoquímicas — Grocott-Gomori (GMS), Ácido Periódico de Schiff (PAS) e Ziehl-Neelsen — na tomada de decisão clínica farmacêutica. Foi realizada uma revisão integrativa da literatura, com foco em evidências que demonstram a resolutividade dessas técnicas e sua aplicação no manejo da farmacoterapia. Os resultados indicam que a visualização morfológica direta permite a diferenciação precisa entre colonização e infecção invasiva, além de corrigir diagnósticos diferenciais equívocos. Conclui-se que a interpretação desses laudos pelo farmacêutico clínico é um pilar essencial para o uso racional de antimicrobianos, permitindo intervenções seguras de descalonamento, redução da toxicidade medicamentosa (especialmente em esquemas para tuberculose e antifúngicos sistêmicos) e mitigação de eventos adversos, consolidando a histoquímica como uma ferramenta estratégica para a segurança do paciente.

PALAVRAS-CHAVE: Farmácia Clínica. Histoquímica. Doenças Infecciosas.

ABSTRACT

Early diagnosis of fungal infections and mycobacterioses represents a critical challenge in hospital practice, given the need for prompt and specific therapeutic regimens. This study analyzed the impact of histochemical staining techniques — Grocott-Gomori (GMS), Periodic Acid-Schiff (PAS), and Ziehl-Neelsen — on clinical pharmaceutical decision-making. An integrative literature review was conducted, focusing on evidence demonstrating the effectiveness of these techniques and their application in pharmacotherapy management. The results indicate that direct morphological visualization enables accurate differentiation between colonization and invasive infection, as well as correction of misleading differential diagnoses. It is concluded that the interpretation of these reports by the clinical pharmacist is an essential pillar for the rational use of antimicrobials, allowing safe de-escalation interventions, reduction of drug toxicity (especially in tuberculosis regimens and systemic antifungals), and mitigation of adverse events, establishing histochemistry as a strategic tool for patient safety.

KEYWORDS: *Clinical Pharmacy. Histochemistry. Infectious Diseases.*

---

[1] Farmacêutica graduada pela Universidade Federal Fluminense (UFF), especialista em Farmácia Hospitalar e Clínica pela Universidade FAVENI e pós-graduanda em Análises Clínicas e Microbiológicas pela Universidade FACUMINAS.

Este artigo é publicado em acesso aberto (Open Access) sob a licença Creative Commons Atribuição 4.0 Internacional (CC-BY), que permite uso, distribuição e reprodução irrestritos em qualquer meio, desde que o autor original e a fonte sejam creditados.

REVISTA CIENTÍFICA - RECIMA21 ISSN 2675-6218

RESUMEN
El diagnóstico temprano de infecciones fúngicas y micobacteriosis representa un desafío crítico en la práctica hospitalaria, dada la necesidad de regímenes terapéuticos tempranos y específicos. Este estudio analizó el impacto de las tinciones histoquímicas — Grocott-Gomori (GMS), Ácido Periódico de Schiff (PAS) y Ziehl-Neelsen — en la toma de decisiones farmacéuticas clínicas. Se realizó una revisión integradora de la literatura, con enfoque en evidencias que demuestran la efectividad de estas técnicas y su aplicación en el manejo de la farmacoterapia. Los resultados indican que la visualización morfológica directa permite una diferenciación precisa entre colonización e infección invasiva, además de corregir diagnósticos diferenciales erróneos. Se concluye que la interpretación de estos informes por el farmacéutico clínico es un pilar esencial para el uso racional de antimicrobianos, permitiendo intervenciones seguras de desescalamiento, reducción de la toxicidad medicamentosa (especialmente en esquemas para tuberculosis y antifúngicos sistémicos) y mitigación de eventos adversos, consolidando la histoquímica como una herramienta estratégica para la seguridad del paciente.

PALABRAS CLAVE*: Farmacia Clínica. Histoquímica. Enfermedades Infecciosas.*

INTRODUÇÃO

As infecções fúngicas e as micobacterioses representam um desafio significativo na prática clínica, particularmente em pacientes internados em Unidades de Terapia Intensiva (UTI). Neste ambiente, a imunossupressão, o uso de dispositivos invasivos e a administração prolongada de antimicrobianos contribuem para o surgimento de microrganismos mais resistentes e de difícil tratamento (BRUNTON; KNOLLMANN; HILAL-DANDAN, 2018).

Diante desse cenário complexo, o diagnóstico precoce e preciso dessas infecções é crucial para a implementação de uma terapia adequada, visando à redução da morbimortalidade e ao controle da resistência microbiana (RHODES *et al*., 2017). Tradicionalmente, o diagnóstico dessas infecções baseia-se em culturas microbiológicas. Embora estas forneçam informações valiosas sobre a sensibilidade aos medicamentos, o tempo necessário para o crescimento dos microrganismos pode atrasar o início de uma terapia direcionada (DIPIRO *et al*., 2020).

Nesse contexto, as colorações histoquímicas emergem como ferramentas complementares de grande relevância. Elas permitem a identificação direta de agentes infecciosos em amostras de tecido, contribuindo para um diagnóstico mais rápido e assertivo (KUMAR; ABBAS; ASTER, 2016). Adicionalmente, a histoquímica possibilita a visualização da interação entre o microrganismo e o tecido do paciente, um aspecto fundamental para diferenciar colonização de infecção invasiva, o que é essencial para a tomada de decisão terapêutica (GUARNER; BRANDT, 2011).

A partir desses achados histoquímicos, o farmacêutico clínico pode otimizar a escolha e o ajuste da farmacoterapia. Isso inclui o descalonamento de antibióticos de amplo espectro, a adequação de doses e o monitoramento de reações adversas, especialmente em tratamentos complexos como o esquema RIPE para tuberculose ou o uso de antifúngicos potencialmente tóxicos

Este artigo é publicado em acesso aberto (Open Access) sob a licença Creative Commons Atribuição 4.0 Internacional (CC-BY), que permite uso, distribuição e reprodução irrestritos em qualquer meio, desde que o autor original e a fonte sejam creditados.

(LEEKHA *et al*., 2011). Apesar da reconhecida importância da histoquímica no diagnóstico e do papel do farmacêutico clínico na otimização terapêutica, observa-se uma lacuna na literatura quanto à integração explícita e aprofundada entre a interpretação dos laudos histoquímicos e a decisão clínica farmacêutica.

A compreensão dessa interface é vital para aprimorar a segurança do paciente e a efetividade do tratamento. Diante da complexidade no manejo dessas infecções e da necessidade de uma atuação integrada entre os profissionais de saúde, este estudo propõe uma revisão integrativa da literatura.

O objetivo geral é analisar a contribuição das colorações histoquímicas no diagnóstico de infecções fúngicas e micobacterioses, e seu impacto direto na decisão clínica farmacêutica. Especificamente, busca-se analisar como as técnicas de coloração histoquímica — PAS, Grocott-Gomori e Ziehl-Neelsen — atuam como ferramentas decisivas no diagnóstico diferencial de infecções fúngicas e micobacterioses em pacientes críticos, e avaliar como a rapidez e a precisão desses laudos impactam diretamente a segurança do paciente e permitem que o farmacêutico clínico realize intervenções seguras, como o ajuste terapêutico e o descalonamento de antimicrobianos.

1. REFERENCIAL TEÓRICO

1.1. Os desafios terapêuticos em infecções hospitalares e a otimização farmacoterapêutica

A Unidade de Terapia Intensiva (UTI) representa um ambiente clínico de alta complexidade, marcado pela gravidade dos pacientes, pela frequência de procedimentos invasivos e pelo uso intensivo de antimicrobianos de amplo espectro. A pressão seletiva decorrente do uso, por vezes indiscriminado ou inadequado, desses fármacos é um fator preponderante para a emergência de patógenos multirresistentes (MDR), incluindo bactérias, fungos e micobactérias, que transformam o ambiente hospitalar em um reservatório de cepas de difícil controle terapêutico (BRUNTON; KNOLLMANN; HILAL-DANDAN, 2018).

Nesse contexto, a eficácia da terapia antimicrobiana em pacientes críticos é frequentemente comprometida por alterações fisiopatológicas severas que impactam diretamente os parâmetros de farmacocinética (PK) e farmacodinâmica (PD). Condições como choque séptico e resposta inflamatória sistêmica podem alterar o volume de distribuição e o clearance de fármacos, exigindo ajustes posológicos individualizados para evitar concentrações subterapêuticas ou toxicidade (KATZUNG; TREVOR, 2017). A interpretação dessas variáveis PK/PD pelo farmacêutico clínico, especialmente quando subsidiada pela identificação precisa do patógeno, como a obtida via histoquímica, torna-se imperativa para o ajuste individualizado da dose. Este ajuste visa garantir que

Este artigo é publicado em acesso aberto (Open Access) sob a licença Creative Commons Atribuição 4.0 Internacional (CC-BY), que permite uso, distribuição e reprodução irrestritos em qualquer meio, desde que o autor original e a fonte sejam creditados.

o alvo terapêutico seja atingido, combatendo a pressão seletiva para a resistência microbiana e otimizando o tratamento de infecções fúngicas e micobacterioses (BRUNTON; KNOLLMANN; HILAL-DANDAN, 2018; SBRAFH, 2017).

1.2. A Histoquímica como ferramenta diagnóstica em patologia infecciosa

A identificação morfológica de agentes infecciosos em cortes histológicos permanece como um pilar fundamental no diagnóstico de doenças granulomatosas e processos inflamatórios crônicos. Enquanto a cultura microbiológica, embora considerada o padrão-ouro para a determinação da sensibilidade aos antimicrobianos, é frequentemente limitada pelo tempo prolongado de crescimento de certos patógenos e pela possibilidade de resultados falso-negativos em pacientes já sob terapia empírica, a histoquímica oferece uma resposta visual imediata. Esta abordagem permite não apenas a detecção do microrganismo, mas também a análise da arquitetura tecidual e da resposta inflamatória do hospedeiro, elementos cruciais para a correlação clínico-patológica (KUMAR; ABBAS; ASTER, 2016).

Segundo Bancroft e Layton (2019), a detecção de estruturas fúngicas baseia-se predominantemente na oxidação de polissacarídeos presentes na parede celular, como a quitina e o glucano. A técnica do Ácido Periódico de Schiff (PAS) utiliza o ácido periódico para oxidar os grupos glicóis em aldeídos, que reagem com o reagente de Schiff para formar uma coloração magenta vibrante. Paralelamente, a Impregnação pela Prata de Grocott-Gomori (GMS) é considerada a técnica mais sensível para o rastreio fúngico; nela, a oxidação pelo ácido crômico libera grupos aldeídos que reduzem o complexo de nitrato de prata alcalino a prata metálica, resultando em uma coloração negra que destaca com precisão hifas septadas, leveduras e formas em brotamento contra um fundo contrastante (BANCROFT; LAYTON, 2019).

Além da morfologia fúngica, a histoquímica desempenha um papel insubstituível na identificação de micobactérias. A coloração de Ziehl-Neelsen explora a álcool-ácido resistência desses bacilos, cujas paredes celulares ricas em ácidos micólicos retêm a fucsina fenicada mesmo após lavagens rigorosas com soluções ácidas. Conforme destaca Riddell (2015), a visualização direta desses bacilos em meio a focos de necrose caseosa fornece subsídios imediatos para a decisão clínica, permitindo a diferenciação entre processos neoplásicos e infecciosos, o que impacta diretamente na segurança do paciente e na rapidez do início da terapia farmacológica direcionada.

1.3. Diagnóstico diferencial de micoses sistêmicas e micobacterioses

A especificidade das colorações histoquímicas é o fator determinante para o diagnóstico diferencial em amostras teciduais onde múltiplos agentes podem apresentar morfologias sobrepostas.

Este artigo é publicado em acesso aberto (Open Access) sob a licença Creative Commons Atribuição 4.0 Internacional (CC-BY), que permite uso, distribuição e reprodução irrestritos em qualquer meio, desde que o autor original e a fonte sejam creditados.

No campo das micoses sistêmicas, a diferenciação entre fungos leveduriformes é frequentemente desafiadora apenas pela coloração de Hematoxilina e Eosina (H&E). Nesse cenário, a técnica de Mucicarmim de Mayer assume um papel protagonista na identificação do Cryptococcus spp. (RIDDELL, 2015). Esta coloração utiliza o carmim complexado com alumínio para corar seletivamente as mucinas ácidas da cápsula polissacarídica do fungo em um tom carmesim profundo, permitindo sua distinção imediata de outros agentes como a Candida spp. ou o Histoplasma capsulatum, que não possuem tal estrutura capsular.

Além da identificação capsular, a histoquímica permite a análise de estruturas fúngicas específicas que direcionam o diagnóstico de micoses endêmicas. A coloração de Grocott-Gomori (GMS) é essencial para evidenciar o aspecto em "roda de leme" das leveduras multibrotantes do Paracoccidioides brasiliensis, bem como as esférulas repletas de endósporos do Coccidioides immitis (BANCROFT; LAYTON, 2019). A precisão na visualização dessas estruturas morfológicas é vital, uma vez que a resposta inflamatória granulomatosa pode ser idêntica em diversas infecções, tornando a evidência histoquímica o único meio de confirmação etiológica na ausência de culturas positivas.

No âmbito das micobacterioses, o diagnóstico diferencial estende-se à distinção entre micobactérias típicas e atípicas, bem como à exclusão de outros agentes álcool-ácido resistentes, como a Nocardia spp. Conforme destacam Kumar, Abbas e Aster (2016), embora a coloração de Ziehl-Neelsen seja o padrão para a detecção de Mycobacterium tuberculosis, a técnica de Fite-Faraco (uma modificação que utiliza óleos para proteger a parede celular delicada) é preferencial para a detecção do Mycobacterium leprae, que apresenta uma álcool-ácido resistência mais frágil. Essa diferenciação técnica é crucial para o manejo clínico, pois as diretrizes terapêuticas e as implicações epidemiológicas variam drasticamente entre a tuberculose, a hanseníase e as infecções por micobactérias não-tuberculosas.

1.4. O Impacto na decisão clínica e terapia farmacêutica

A integração dos resultados histoquímicos na prática clínica farmacêutica representa um avanço crítico para a otimização da farmacoterapia e a segurança do paciente. A rapidez na identificação de patógenos por meio de colorações especiais permite a transição da terapia empírica de amplo espectro para uma terapia direcionada e específica. Conforme ressaltam McPherson e Pincus (2017), a confirmação histológica de bacilos álcool-ácido resistentes (BAAR) em biópsias teciduais é o gatilho para o início imediato do esquema RIPE (Rifampicina, Isoniazida, Pirazinamida e Etambutol). Para o farmacêutico clínico, essa confirmação é essencial para iniciar o monitoramento de reações adversas graves, como a hepatotoxicidade induzida pela pirazinamida e isoniazida, e a

Este artigo é publicado em acesso aberto (Open Access) sob a licença Creative Commons Atribuição 4.0 Internacional (CC-BY), que permite uso, distribuição e reprodução irrestritos em qualquer meio, desde que o autor original e a fonte sejam creditados.

neurite óptica associada ao etambutol, garantindo que o benefício terapêutico supere os riscos inerentes ao tratamento prolongado (MINISTÉRIO DA SAÚDE, 2019).

No manejo das infecções fúngicas invasivas, o impacto da histoquímica é ainda mais pronunciado devido à alta toxicidade dos antifúngicos sistêmicos. A visualização de estruturas compatíveis com Aspergillus spp. ou Zygomycetes (como o Mucor) por meio da coloração de Grocott-Gomori direciona a escolha entre o uso de voriconazol ou anfotericina B lipossomal. Segundo as diretrizes de manejo clínico laboratorial (MCPHERSON; PINCUS, 2017), essa precisão diagnóstica evita o uso desnecessário de antifúngicos nefrotóxicos em casos onde a etiologia é, na verdade, bacteriana ou neoplásica, reduzindo drasticamente a incidência de insuficiência renal aguda e outros desfechos iatrogênicos.

Além da escolha do fármaco, o farmacêutico utiliza o laudo histoquímico para fundamentar o descalonamento terapêutico e a gestão de custos hospitalares. A identificação de um agente específico permite a suspensão de múltiplos antimicrobianos empíricos, combatendo a pressão seletiva e a emergência de resistência bacteriana e fúngica. De acordo com a Sociedade Brasileira de Farmácia Hospitalar e Serviços de Saúde (SBRAFH, 2017), a atuação do farmacêutico na interpretação desses laudos fortalece os programas de *Stewardship*, consolidando o papel deste profissional como um elo vital entre o diagnóstico patológico e a cura clínica, assegurando que cada paciente receba o fármaco correto, na dose correta e pelo tempo estritamente necessário.

2. METODOLOGIA

Este estudo foi conduzido como uma revisão integrativa da literatura, uma abordagem metodológica que permite a síntese de múltiplos estudos primários e secundários, com o objetivo de construir uma compreensão abrangente de um fenômeno complexo. Esta escolha metodológica foi fundamental para consolidar o conhecimento existente sobre a interface entre a patologia e a farmácia clínica, identificar lacunas na literatura e proporcionar uma visão holística sobre a contribuição das colorações histoquímicas no diagnóstico de infecções fúngicas e micobacterioses e seu impacto na decisão clínica farmacêutica.

A busca bibliográfica foi realizada de forma sistemática, visando à exaustividade e reprodutibilidade. As bases de dados eletrônicas consultadas incluíram *PubMed*, Google Acadêmico, *SciELO* (Scientific Electronic Library Online) e *LILACS* (Literatura Latino-Americana e do Caribe em Ciências da Saúde), selecionadas para garantir uma ampla cobertura da literatura científica relevante. A busca foi realizada nos intervalos de 5 abril de 2026 a 20 de abril de 2026 e não foram impostas

Este artigo é publicado em acesso aberto (Open Access) sob a licença Creative Commons Atribuição 4.0 Internacional (CC-BY), que permite uso, distribuição e reprodução irrestritos em qualquer meio, desde que o autor original e a fonte sejam creditados.

restrições de data de publicação ou idioma na busca inicial, a fim de assegurar a abrangência da literatura e evitar a perda de estudos potencialmente relevantes.

A *string* de busca foi cuidadosamente elaborada para maximizar a sensibilidade e especificidade dos resultados, combinando termos relacionados aos principais conceitos do estudo. Para cada base de dados, foram utilizados descritores controlados (MeSH para PubMed, DeCS para SciELO e LILACS) e termos livres, com seus respectivos operadores booleanos. A string geral utilizada foi: ("histochemistry" OR "histopathology") AND ("clinical pharmacist" OR "antimicrobial stewardship") AND ("intensive care unit" OR "critical care") AND ("invasive fungal infection" OR "mycobacterioses") AND ("antifungal stewardship"). Os operadores booleanos (*AND*, *OR*) foram aplicados conforme as especificidades de cada base de dados para refinar a busca.

Foram considerados elegíveis para inclusão estudos de caso, artigos de revisão (sistemática, integrativa, narrativa) e manuais técnicos que abordassem a aplicação de colorações histoquímicas ou histopatologia no diagnóstico de infecções fúngicas e/ou micobacterioses, e que demonstrassem o impacto desses achados na decisão clínica farmacêutica ou em programas de *antimicrobial/antifungal stewardship*, especialmente em ambientes de cuidados intensivos ou hospitalares. A inclusão de manuais técnicos foi justificada pela sua relevância prática e pela capacidade de fornecer diretrizes e protocolos estabelecidos, complementando a literatura acadêmica. Os critérios de exclusão abrangeram artigos que não se alinhavam com o foco temático principal, estudos experimentais in vitro ou em modelos animais sem aplicabilidade clínica direta, resumos de congressos, editoriais, cartas ao editor e teses/dissertações que não apresentassem evidências clínicas robustas para o objetivo da revisão.

O processo de seleção dos estudos foi guiado pelo protocolo PRISMA (*Preferred Reporting Items for Systematic Reviews and Meta-Analyses*), utilizado como um referencial de transparência e organização do fluxo de seleção, adaptado para o contexto de uma revisão integrativa. Inicialmente, os resultados obtidos em cada base de dados foram compilados e as duplicatas foram removidas. Os artigos pré-selecionados foram então submetidos à leitura na íntegra para uma avaliação mais aprofundada da sua elegibilidade. O número final de artigos incluídos após a leitura completa foi de 10 artigos, conforme detalhado no fluxograma PRISMA adaptado (Figura 1).

Os dados relevantes dos estudos incluídos foram extraídos e organizados em um quadro comparativo (Quadro 1), priorizando informações que evidenciassem o impacto real dos laudos histoquímicos na conduta farmacoterapêutica hospitalar. A síntese dos dados focou na identificação de padrões, divergências e contribuições significativas para o tema da revisão.

Este artigo é publicado em acesso aberto (Open Access) sob a licença Creative Commons Atribuição 4.0 Internacional (CC-BY), que permite uso, distribuição e reprodução irrestritos em qualquer meio, desde que o autor original e a fonte sejam creditados.

3. RESULTADOS E DISCUSSÃO

A busca sistemática inicial, realizada conforme a metodologia descrita, resultou em um total bruto de 2.964 registros. Destes, 4 foram identificados na base de dados *PubMed* e 2.960 no Google Acadêmico. Notavelmente, as bases *SciELO* e *LILACS* não apresentaram registros que atendessem simultaneamente a todos os descritores da *string* de busca, embora sua inclusão na metodologia garanta a transparência do processo de busca exaustiva. A disparidade acentuada no número de resultados entre as bases (*PubMed* vs. Google Acadêmico) sugere uma possível limitação na *string* de busca ou uma especificidade maior do PubMed para o tema abordado, indicando a necessidade de uma estratégia de busca mais refinada em futuras investigações.

Conforme detalhado no Fluxograma de Seleção dos Estudos (Figura 1), após a remoção de duplicatas e a triagem inicial baseada em títulos e resumos, o número de artigos foi significativamente reduzido. Esta redução deve-se, em grande parte, à alta taxa de "ruído" característica de buscas abrangentes em bases de dados como o Google Acadêmico, que frequentemente retornam uma vasta quantidade de literatura não pertinente ao foco específico da pesquisa. Os principais motivos de exclusão nesta fase incluíram a falta de foco na intervenção farmacêutica e tipos de estudo que não atendiam aos critérios de inclusão predefinidos. Após a leitura completa dos artigos potencialmente elegíveis, um total de 10 estudos foram finalmente incluídos nesta revisão integrativa, conforme sumarizado no Quadro 1.

O Quadro 1 apresenta uma síntese dos estudos selecionados, destacando o autor/ano, título, objetivo principal e os principais achados/contribuições. A análise desses estudos revela uma crescente atenção à aplicação das colorações histoquímicas no diagnóstico de infecções fúngicas e micobacterioses, e seu impacto na decisão clínica. Por exemplo, KRADIN & IFRATE (2018) reforçam a importância do diagnóstico em tecido, enquanto SHIKANAI-YASUDA *et al*. (2004) demonstram a utilidade da coloração de Grocott para identificar Paracoccidioides brasiliensis. A contribuição de FERREIRA, D. M., *et al*. (2024) evidencia a eficácia das colorações histológicas em 89,4% dos casos, permitindo a identificação precisa do agente etiológico.

Apesar da relevância dos achados, observa-se que muitos dos estudos incluídos possuem um caráter predominantemente descritivo, com limitada análise crítica comparativa entre as diferentes abordagens ou o impacto direto na intervenção farmacêutica. A heterogeneidade metodológica dos estudos, que variam desde revisões narrativas até estudos de caso, limita a capacidade de realizar extrapolações causais robustas. É crucial reconhecer que, embora a histoquímica forneça evidências diagnósticas rápidas e visuais, a interpretação de seus resultados deve ser integrada a outros dados

Este artigo é publicado em acesso aberto (Open Access) sob a licença Creative Commons Atribuição 4.0 Internacional (CC-BY), que permite uso, distribuição e reprodução irrestritos em qualquer meio, desde que o autor original e a fonte sejam creditados.

clínicos e laboratoriais para uma decisão terapêutica completa e segura (KUMAR; ABBAS; ASTER, 2016).

A atuação do farmacêutico clínico, conforme evidenciado por SILVA *et al*. (2021) e KHANINA *et al*. (2021), é fundamental na otimização da farmacoterapia e na implementação de programas de *antifungal stewardship*. A identificação precisa do patógeno por meio da histoquímica permite ao farmacêutico realizar intervenções como o descalonamento de antimicrobianos, a adequação de doses e o monitoramento de reações adversas, contribuindo para a segurança do paciente e a efetividade do tratamento. Estudos como o de CHAKRABARTI *et al*. (2022) e HARE *et al.* (2020) reforçam que estratégias guiadas por diagnósticos rápidos, incluindo a histoquímica, reduzem o consumo desnecessário de antifúngicos e o tempo de terapia empírica.

Contudo, a discussão sobre a interface direta entre a interpretação dos laudos histoquímicos e a decisão clínica farmacêutica ainda carece de maior aprofundamento na literatura. A maioria dos estudos foca na capacidade diagnóstica da histoquímica ou na atuação geral do farmacêutico no *stewardship*, sem detalhar o processo de tomada de decisão do farmacêutico a partir de um laudo histopatológico específico. A necessidade de estudos primários ou revisões sistemáticas mais específicas sobre essa correlação é evidente para fortalecer a base de evidências. A inclusão de manuais técnicos, embora útil para contextualização, deve ser acompanhada de uma análise crítica de seu nível de evidência e aplicabilidade no contexto da revisão integrativa.

Em suma, os resultados desta revisão confirmam a relevância das colorações histoquímicas como ferramentas diagnósticas complementares e o papel crucial do farmacêutico clínico na otimização da farmacoterapia em infecções fúngicas e micobacterioses. No entanto, a análise crítica dos estudos revela a necessidade de maior rigor metodológico na condução de revisões integrativas, bem como a importância de futuras pesquisas que explorem de forma mais aprofundada a integração entre o diagnóstico histoquímico e as intervenções farmacêuticas específicas, visando a uma prática clínica mais segura e eficaz.

Este artigo é publicado em acesso aberto (Open Access) sob a licença Creative Commons Atribuição 4.0 Internacional (CC-BY), que permite uso, distribuição e reprodução irrestritos em qualquer meio, desde que o autor original e a fonte sejam creditados.

Figura 1. Fluxograma de seleção dos estudos (PRISMA)

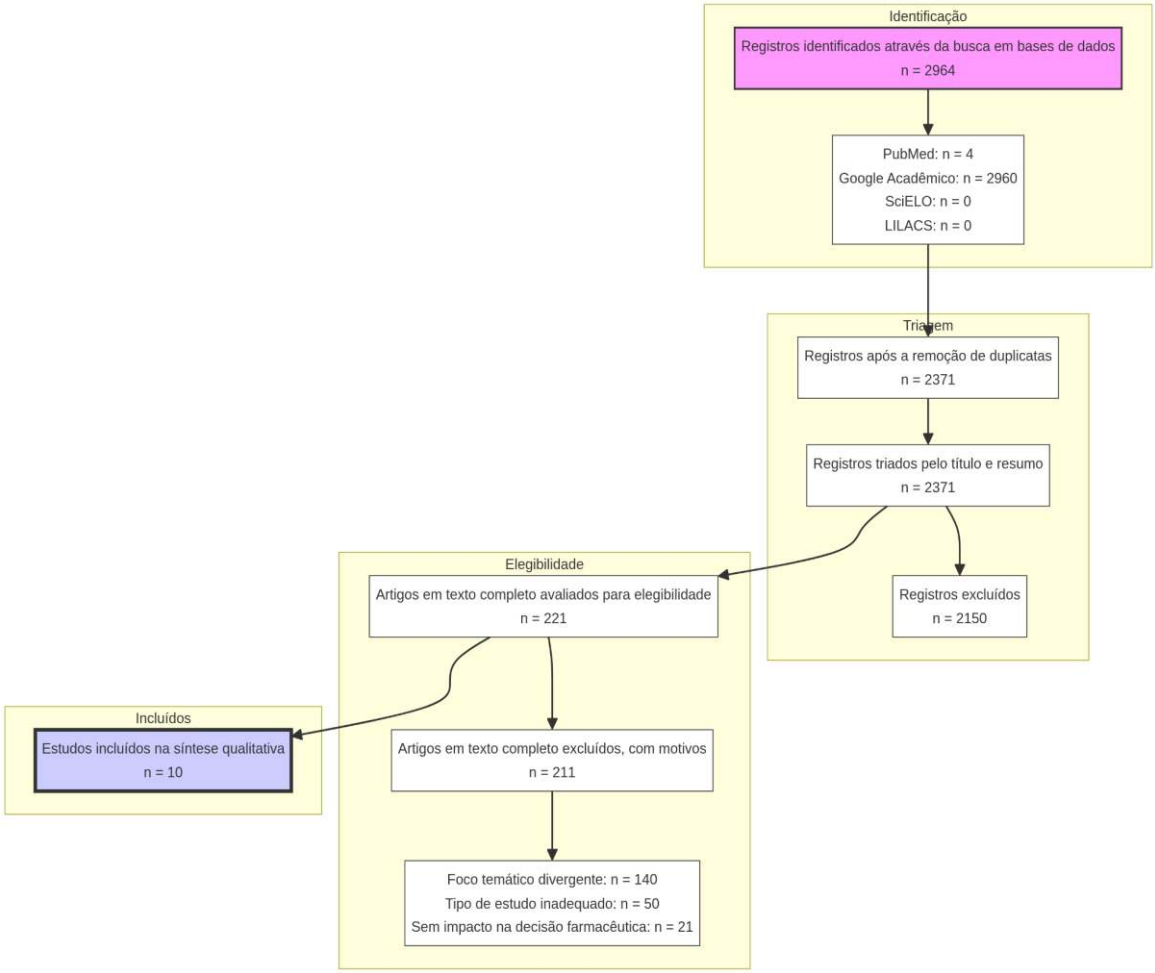

Quadro 1. Síntese dos estudos selecionados sobre a aplicação de colorações histoquímicas e seu impacto na decisão clínica farmacêutica

Autor / Ano	Título do Estudo	Objetivo Principal	Principais Achados / Contribuição
KRADIN & IFRATE, 2018	*"General Principles in the Diagnosis of Infection"* (Princípios Gerais no Diagnóstico de Infecções)	Discutir a importância da biópsia e do exame histopatológico no diagnóstico de infecções, destacando a diferenciação entre colonização e infecção.	Reforça a importância do diagnóstico em tecido (base das colorações histoquímicas) para decisões terapêuticas mais seguras, apoiando a

Este artigo é publicado em acesso aberto (Open Access) sob a licença Creative Commons Atribuição 4.0 Internacional (CC-BY), que permite uso, distribuição e reprodução irrestritos em qualquer meio, desde que o autor original e a fonte sejam creditados.

Autor / Ano	Título do Estudo	Objetivo Principal	Principais Achados / Contribuição
			atuação do farmacêutico clínico.
SHIKANAI-YASUDA *et al*., 2004	*"Chronic pulmonary paracoccidioidomycosis in an AIDS patient and Mycobacterium gordonae as confounding factor"* (Paracoccidioidomicose pulmonar crônica em paciente com AIDS e *Mycobacterium gordonae* como fator de confusão)	Relatar um caso de coinfecção em paciente com AIDS, demonstrando a importância do diagnóstico diferencial entre micobacterioses e micoses sistêmicas para evitar erros de conduta clínica.	Demonstra que a coloração de Grocott (Prata) foi essencial para identificar o *Paracoccidioides brasiliensis*, reforça que a histoquímica previne o uso inadequado de esquemas para tuberculose e direciona a terapia antifúngica correta, reduzindo a toxicidade e garantindo o sucesso terapêutico.
FERREIRA, D. M., *et al*., 2024	"A contribuição das colorações histológicas no diagnóstico anatomopatológico realizado pelo Núcleo de Anatomia Patológica do Centro de Patologia"	Avaliou a resolutividade das colorações histoquímicas em um centro de referência.	Comprovou que as colorações histoquímicas foram decisivas em 89,4% dos casos, permitindo a identificação precisa do agente etiológico.
SILVA *et al*., 2021	"Atuação do farmacêutico clínico na diminuição do uso irracional de medicamentos"	Analisar a atuação do farmacêutico clínico na otimização da farmacoterapia em ambiente hospitalar.	O uso das colorações histoquímicas serve como suporte de evidências para que o farmacêutico recomende e monitore a farmacoterapia adequada. Isso reduz a ocorrência de Eventos Adversos a Medicamentos (EAM), promove a segurança do paciente e garante a efetividade no

Este artigo é publicado em acesso aberto (Open Access) sob a licença Creative Commons Atribuição 4.0 Internacional (CC-BY), que permite uso, distribuição e reprodução irrestritos em qualquer meio, desde que o autor original e a fonte sejam creditados.

Autor / Ano	Título do Estudo	Objetivo Principal	Principais Achados / Contribuição
			tratamento das infecções.
KHANINA *et al*., 2021	*"The impact of pharmacist-led antifungal stewardship interventions in the hospital setting: a systematic review"* (O impacto das intervenções de gestão de antifúngicos lideradas por Farmacêuticos no ambiente hospitalar: uma revisão sistemática)	Fornecer um guia prático para a implementação de programas de Gerenciamento de antifúngicos em hospitais.	Destaca o papel do farmacêutico na revisão da terapia baseada em evidências diagnósticas. Reforça a necessidade de usar laudos precisos para o descalonamento e uso racional de antifúngicos.
CHAKRABARTI *et al*., 2022	*"The Role of Diagnostics-Driven Antifungal Stewardship in the Management of Invasive Fungal Infections"* (O Papel do Gerenciamento de Antifúngicos Guiado por Diagnóstico no Manejo de Infecções Fúngicas Invasivas)	Avaliar, por meio de uma revisão sistemática, como diagnósticos rápidos e precisos influenciam o gerenciamento (*stewardship*) de antifúngicos.	Conclui que estratégias guiadas por diagnósticos reduzem o uso desnecessário de antifúngicos e o tempo de terapia empírica. Justifica o uso da histoquímica como ferramenta essencial para o farmacêutico clínico decidir pelo descalonamento.
EPELBAUM, 2025	*"Invasive fungal infections in patients with liver disease: immunological and clinical considerations for the intensive care unit*." (Infecções fúngicas invasivas em pacientes	Analisar os aspectos imunológicos e clínicos das Infecções Fúngicas Invasivas (IFIs) em pacientes de UTI com disfunção hepática.	O estudo demonstra que pacientes com disfunção hepática apresentam alta suscetibilidade e maior risco de mortalidade por infecções fúngicas. Ele valida a necessidade de

Este artigo é publicado em acesso aberto (Open Access) sob a licença Creative Commons Atribuição 4.0 Internacional (CC-BY), que permite uso, distribuição e reprodução irrestritos em qualquer meio, desde que o autor original e a fonte sejam creditados.

Autor / Ano	Título do Estudo	Objetivo Principal	Principais Achados / Contribuição
	com doença hepática: considerações imunológicas e clínicas para a unidade de terapia intensiva)		vigilância clínica e de métodos diagnósticos rápidos para diferenciar colonização de infecção invasiva, auxiliando a decisão farmacoterapêutica.
VALERIO *et al*., 2015	*"Antifungal stewardship in a tertiary-care institution: a bedside intervention"* (Gerenciamento de antifúngicos em uma instituição de cuidados terciários: uma intervenção à beira do leito)	Avaliar o impacto clínico e econômico de um programa de gerenciamento de antifúngicos baseado em intervenções diretas.	Demonstrou que a vigilância ativa reduz o consumo de antifúngicos caros (como anidulafungina e voriconazol). Sustenta a importância da intervenção farmacêutica baseada em evidências para o descalonamento terapêutico.
HARE *et al*., 2020	*"Antifungal stewardship in critical care: Implementing a diagnostic-driven care pathway"* (Gerenciamento de antifúngicos em cuidados críticos: Implementando um caminho de cuidados guiado por diagnósticos)	Avaliar o impacto de um protocolo guiado por biomarcadores e diagnósticos no manejo da candidíase invasiva em UTIs.	Demonstrou que o uso de diagnósticos rápidos permitiu a interrupção precoce da terapia antifúngica empírica. Sustenta a necessidade de laudos céleres (como a histoquímica) para a gestão da farmacoterapia em pacientes críticos.
AZIM; AHMED, 2024	*"Diagnosis and management of invasive funga l diseases in non-neutropenic ICU patients"* (Diagnóstico e manejo de doenças	Fornecer uma revisão abrangente sobre os desafios diagnósticos e as estratégias de tratamento para candidíase e aspergilose em pacientes críticos.	Enfatiza que a distinção entre colonização e infecção é o maior desafio clínico. Reforça a necessidade de métodos diagnósticos diretos (como a histoquímica) para guiar a

Este artigo é publicado em acesso aberto (Open Access) sob a licença Creative Commons Atribuição 4.0 Internacional (CC-BY), que permite uso, distribuição e reprodução irrestritos em qualquer meio, desde que o autor original e a fonte sejam creditados.

Autor / Ano	Título do Estudo	Objetivo Principal	Principais Achados / Contribuição
	fúngicas invasivas em pacientes de UTI não neutropênicos)		decisão farmacêutica e evitar o uso excessivo de antifúngicos.

Fonte: Elaborado pelo autor (2026).

4. CONSIDERAÇÕES FINAIS

A presente revisão integrativa permitiu concluir que as colorações histoquímicas desempenham um papel vital e insubstituível no diagnóstico diferencial de infecções fúngicas e micobacterioses. A capacidade técnica de identificar a morfologia específica do patógeno no tecido hospedeiro oferece a precisão que os exames de triagem muitas vezes não alcançam, especialmente em pacientes imunossuprimidos ou com quadros atípicos. Esta evidência direta, obtida por meio da histoquímica, fornece um subsídio robusto para a tomada de decisão clínica.

Ficou evidente que o impacto dessas técnicas na decisão clínica farmacêutica é direto e profundo. Elas fornecem o suporte de evidências necessário para que o farmacêutico intervenha de forma assertiva na farmacoterapia, garantindo que o paciente receba o agente antimicrobiano correto, na dose adequada e pelo tempo estritamente necessário. Tal prática não apenas reduz a ocorrência de eventos adversos e toxicidade medicamentosa, mas também fortalece os programas de *Stewardship* e segurança do paciente.

Em suma, a valorização da interface entre a anatomia patológica e a farmácia clínica é um passo determinante para a medicina de precisão no ambiente hospitalar. Conclui-se que o laudo histoquímico não deve ser visto apenas como um dado laboratorial estático, mas como uma ferramenta dinâmica que fundamenta a intervenção farmacêutica segura. Recomenda-se a implementação de protocolos de comunicação direta entre patologistas e farmacêuticos clínicos, visando agilizar o descalonamento terapêutico e consolidar o uso racional de antimicrobianos como um padrão de excelência no cuidado multiprofissional.

É importante reconhecer que esta revisão integrativa apresenta algumas limitações. A heterogeneidade dos estudos incluídos, que abrange desde revisões narrativas até relatos de caso, bem como a escassez de evidências diretamente focadas na interface entre a interpretação histoquímica e a decisão clínica farmacêutica, podem limitar a generalização de algumas inferências. Além disso, a ausência de uma avaliação formal da qualidade metodológica dos estudos incluídos

Este artigo é publicado em acesso aberto (Open Access) sob a licença Creative Commons Atribuição 4.0 Internacional (CC-BY), que permite uso, distribuição e reprodução irrestritos em qualquer meio, desde que o autor original e a fonte sejam creditados.

pode introduzir um viés. Portanto, para fortalecer a base de evidências, são necessários estudos primários que investiguem de forma mais aprofundada e com maior rigor metodológico a correlação entre os achados histoquímicos e as intervenções farmacêuticas específicas. Futuras revisões sistemáticas com critérios de inclusão mais restritivos e avaliação de risco de viés seriam valiosas para consolidar o conhecimento nesta área crucial.

REFERÊNCIAS

AZIM, A.; AHMED, A. Diagnosis and Management of Invasive Fungal Diseases in Non-neutropenic ICU Patients, with Focus on Candidiasis and Aspergillosis: a comprehensive review. **Frontiers in Cellular and Infection Microbiology**, [S. l.], v. 14, 1256158, 2024. Disponível em: https://doi.org/10.3389/fcimb.2024.1256158. Acesso em: 21 de abril de 2026.

BANCROFT, J. D.; LAYTON, C. **Bancroft's theory and practice of histological techniques**. 8. ed. Oxford: Elsevier, 2019.

BRUNTON, L. L.; KNOLLMANN, B. C.; HILAL-DANDAN, R. **As bases farmacológicas da terapêutica de Goodman & Gilman**. 13. ed. Porto Alegre: AMGH, 2018.

CHAKRABARTI, A. *et al.* The role of diagnostics-driven antifungal stewardship in the management of invasive fungal infections: a systematic literature review. **Open Forum Infectious Diseases**, [S. l.], v. 9, n. 7, ofac234, 2022. Disponível em: https://doi.org/10.1093/ofid/ofac234. Acesso em: 21 de abril de 2026.

DIPIRO, J. T. *et al.* **Pharmacotherapy: a pathophysiologic approach**. 11. ed. New York: McGraw-Hill Education, 2020.

EPELBAUM, O. *et al.* Invasive fungal infections in patients with liver disease: immunological and clinical considerations for the intensive care unit. **Intensive Care Medicine**, [S. l.], v. 51, p. 364-377, 2025. Disponível em: https://doi.org/10.1007/s00134-025-07797-1. Acesso em: 21 de abril de 2026.

FERREIRA, D. M. *et al.* A contribuição das colorações histológicas no diagnóstico anatomopatológico realizado pelo Núcleo de Anatomia Patológica do Centro de Patologia – Instituto Adolfo Lutz em 2023. **Revista do Instituto Adolfo Lutz**, São Paulo, v. 83, e41164, 2024.

GUARNER, J.; BRANDT, M. E. Histopathologic diagnosis of fungal infections in the 21st century. **Clinical Microbiology Reviews**, [S. l.], v. 24, n. 2, p. 247-280, 2011. Disponível em: https://doi.org/10.1128/CMR.00053-10. Acesso em: 05 maio 2026.

Este artigo é publicado em acesso aberto (Open Access) sob a licença Creative Commons Atribuição 4.0 Internacional (CC-BY), que permite uso, distribuição e reprodução irrestritos em qualquer meio, desde que o autor original e a fonte sejam creditados.

HARE, D. *et al.* Antifungal stewardship in critical care: implementing a diagnostics-driven care pathway in the management of invasive candidiasis. **Infection Prevention in Practice**, [S. l.], v. 2, n. 2, 100047, 2020. Disponível em: https://doi.org/10.1016/j.ipip.2020.100047. Acesso em: 22 abr. 2026.

KATZUNG, B. G.; TREVOR, A. J. **Farmacologia básica e clínica**. 13. ed. Porto Alegre: AMGH, 2017.

KHANINA, A. *et al.* The impact of pharmacist-led antifungal stewardship interventions in the hospital setting: a systematic review. **Journal of Pharmacy Practice and Research**, [S. l.], v. 51, n. 2, p. 90-105, 2021. Disponível em: https://doi.org/10.1002/jppr.1721. Acesso em: 22 de abril de 2026.

KRADIN, R. L.; IFRATE, J. **Diagnostic pathology of infectious disease**. 2. ed. Philadelphia: Elsevier, 2018.

KUMAR, V.; ABBAS, A. K.; ASTER, J. C. **Robbins & Cotran - Patologia: bases patológicas das doenças**. 9. ed. Rio de Janeiro: Elsevier, 2016.

LEEKHA, S.; TERRELL, C. L.; EDSON, R. S. General principles of antimicrobial therapy. **Mayo Clinic Proceedings**, Rochester, v. 86, n. 2, p. 156-167, 2011.

MCPHERSON, R. A.; PINCUS, M. R. **Henry's clinical diagnosis and management by laboratory methods**. 23. ed. St. Louis: Elsevier, 2017.

MINISTÉRIO DA SAÚDE. **Manual de recomendações para o controle da tuberculose no Brasil**. Brasília: Ministério da Saúde, 2019.

RHODES, A. *et al.* Surviving Sepsis Campaign: International Guidelines for Management of Sepsis and Septic Shock: 2016. **Critical Care Medicine**, [S. l.], v. 45, n. 3, p. 486-552, 2017.

RIDDELL, R. H. Infecções fúngicas e micobacterianas. *In*: STERNBERG, S. S. **Patologia cirúrgica de Sternberg**. 6. ed. Filadélfia: Wolters Kluwer, 2015.

SHIKANAI-YASUDA, M. A. *et al.* Chronic pulmonary paracoccidioidomycosis in an AIDS patient and Mycobacterium gordonae as confounding factor. **The Brazilian Journal of Infectious Diseases**, [S. l.], v. 8, n. 4, p. 307-313, 2004.

SILVA, A. C. S. *et al.* Atuação do farmacêutico clínico na equipe multiprofissional em unidade de terapia intensiva: foco na segurança do paciente. **Revista Científica Multidisciplinar Núcleo do Conhecimento**, [S. l.], v. 11, n. 06, p. 106-121, 2021.

SOCIEDADE BRASILEIRA DE FARMÁCIA HOSPITALAR E SERVIÇOS DE SAÚDE (SBRAFH). **Padrões mínimos para farmácia hospitalar e serviços de saúde**. 3. ed. São Paulo: SBRAFH, 2017.

VALERIO, M. *et al.* Antifungal stewardship in a tertiary-care institution: a bedside intervention. **Clinical Microbiology and Infection**, [S. l.], v. 21, n. 5, p. 492.e1-492.e9, 2015. Disponível em: https://doi.org/10.1016/j.cmi.2015.01.013. Acesso em: 22 de abril de 2026.

Este artigo é publicado em acesso aberto (Open Access) sob a licença Creative Commons Atribuição 4.0 Internacional (CC-BY), que permite uso, distribuição e reprodução irrestritos em qualquer meio, desde que o autor original e a fonte sejam creditados.